

# Reconstructive and Aesthetic Surgeries on the Female Genitalia. Guideline of the DGGG, DGPRÄC, OEGGG and SGGG (S2k-Level, AWMF Registry No. 009/019, May 2022)

## Rekonstruktive und ästhetische Operationen des weiblichen Genitale. Leitlinie der DGGG, DGPRÄC, OEGGG und SGGG (S2k-Level, AWMF-Registernummer 009/019, Mai 2022)

### Authors

Matthias W. Beckmann<sup>1</sup>, Ada Borkenhagen<sup>2</sup>, Christine Fahlbusch<sup>1</sup>, Daniela Gold<sup>3</sup>, Juergen Hoffmann<sup>4</sup>, Bettina Löhrs<sup>5</sup>, Hanna Luze<sup>6</sup>, Ursula Mirastschijski<sup>7</sup>, Dan M. O'Dey<sup>8</sup>, Patrik Pöschke<sup>1</sup>, Eugenia Remmel<sup>9</sup>, Dirk Schaefer<sup>10</sup>, Carla E. Schulmeyer<sup>1</sup>, Tobias Schuster<sup>11</sup>, Michael Sohn<sup>12</sup>, Uwe von Fritschen<sup>13</sup>, Justus P. Beier<sup>14</sup>

### Affiliations

- 1 Frauenklinik des Universitätsklinikums Erlangen, Friedrich-Alexander Universität Erlangen-Nürnberg (FAU), Comprehensive Cancer Center Erlangen/Europäische Metropolregion Nürnberg (CCC ER-EMN), Erlangen, Germany
- 2 Universitätsklinik für Psychosomatische Medizin und Psychotherapie, Universität Magdeburg, Magdeburg, Germany
- 3 Universitätsklinik für Frauenheilkunde und Geburtshilfe, Abteilung für Gynäkologie, Medizinische Universität Graz, Graz, Austria
- 4 Brustzentrum, Abteilung für Gynäkologie und Geburtshilfe, Universität Düsseldorf, Düsseldorf, Germany
- 5 Abteilung für Geburtshilfe und Gynäkologie, Klinikum Landshut, Landshut, Germany
- 6 Klinische Abteilung für Plastische, Ästhetische und Rekonstruktive Chirurgie, Abteilung für Chirurgie, Medizinische Universität Graz, Graz, Austria
- 7 Mira-Beau Gender Esthetics Berlin, Berlin, Germany
- 8 Klinik für Plastische, Rekonstruktive und Ästhetische Chirurgie, Handchirurgie, Zentrum für Rekonstruktive Chirurgie weiblicher Geschlechtsmerkmale, Luisenhospital Aachen, Lehrkrankenhaus der RWTH, Aachen, Germany
- 9 Plastische & Ästhetische Chirurgie im Rheinland, Bonn, Germany
- 10 Klinik für Plastische, Rekonstruktive, Ästhetische und Handchirurgie, Universitätsspital Basel, Basel, Switzerland
- 11 Abteilung für Kinderchirurgie, Klinikum Augsburg, Augsburg, Germany
- 12 Klinik für Urologie, Agaplesion Markus-Krankenhaus, Frankfurt am Main, Germany
- 13 Klinik für Plastische- und Ästhetische Chirurgie, Handchirurgie, Helios Klinikum Emil von Behring, Berlin, Germany
- 14 Klinik für Plastische Chirurgie, Hand- und Verbrennungschirurgie, Universitätsklinik RWTH Aachen, Aachen, Germany

### Key words

guideline, reconstructive surgeries, aesthetic surgeries, female genitalia, female genital mutilation (FGM)

### Schlüsselwörter

Leitlinie, rekonstruktive Operationen, ästhetische Operationen, weibliches Genitale, weibliche Genitalverstümmelung (FGM)

received 8. 3. 2023  
accepted after revision 26. 3. 2023

### Bibliography

Geburtsh Frauenheilk 2023; 83: 802–826  
DOI 10.1055/a-2065-4458  
ISSN 0016-5751  
© 2023, Thieme. All rights reserved.  
Georg Thieme Verlag KG, Rüdigerstraße 14,  
70469 Stuttgart, Germany

### Correspondence

Prof. Dr. Matthias W. Beckmann  
Frauenklinik Erlangen, Comprehensive Cancer Center  
Erlangen-EMN, Friedrich Alexander Universität Erlangen-  
Nürnberg  
Universitätsstraße 21–23, 91054 Erlangen, Germany  
matthias.beckmann@uk-erlangen.de

### ABSTRACT

**Aim** This official guideline was coordinated and published by the German Society for Gynaecology and Obstetrics (DGGG), the German Society for Plastic, Reconstructive and Aesthetic Surgery (DGPRÄC), the Austrian Society for Gynaecology and Obstetrics (OEGGG), and the Swiss Society for Gynaecology and Obstetrics (SGGG). The guideline aims to provide a consensus-based overview of reconstructive and aesthetic surgeries on female genitalia based on an evaluation of the relevant literature.

**Methods** This S2k-guideline was developed by representative members from different medical professions on behalf of the guidelines commission of the DGGG, DGPRÄC, OEGGG and SGGG using a structured consensus process.

**Recommendations** Statements and recommendations on the epidemiology, aetiology, classification, symptoms, diagnosis, and treatment of acquired changes of the external genitalia are presented and special situations are discussed.

## ZUSAMMENFASSUNG

**Ziel** Das Ziel dieser offiziellen Leitlinie, die von der Deutschen Gesellschaft für Gynäkologie und Geburtshilfe (DGGG) und der Deutschen Gesellschaft für Plastische, Rekonstruktive und Ästhetische Chirurgie (DGPRÄC) sowie der Österreichischen Gesellschaft für Gynäkologie und Geburtshilfe

(OEGGG) und der Schweizer Gesellschaft für Gynäkologie und Geburtshilfe (SGGG) publiziert und koordiniert wurde, ist es, durch die Evaluation der relevanten Literatur einen konsensbasierten Überblick über rekonstruktive und ästhetische Operationen des weiblichen Genitale zu geben.

**Methoden** Diese S2k-Leitlinie wurde durch einen strukturierten Konsens von repräsentativen Mitgliedern verschiedener Professionen im Auftrag der Leitlinienkommission der DGGG, DGPRÄC, OEGGG und SGGG entwickelt.

**Empfehlungen** Es werden Statements und Empfehlungen zur Epidemiologie, Ätiologie, Klassifikation, Symptomatik, Diagnostik und Therapie von erworbenen Veränderungen des äußeren Genitale gegeben und spezielle Situationen diskutiert.

## I Guideline Information

### Guidelines programme of the DGGG, OEGGG and SGGG

For information on the guidelines programme, please refer to the end of the guideline.

### Citation format

Reconstructive and Aesthetic Surgeries on the Female Genitalia. Guideline of the DGGG, DGPRÄC, OEGGG and SGGG (S2k-Level, AWMF Registry No. 009/019, May 2022). *Geburtsh Frauenheilk* 2023; 83: 802–826

### Guideline documents

The complete long version in German and a slide version of this guideline as well as a list of the conflicts of interest of all the authors are available on the homepage of the AWMF: <https://register.awmf.org/de/leitlinien/detail/009-019>

### Guideline authors

See ▶ **Tables 1 and 2.**

▶ **Table 1** Lead and/or coordinating guideline author.

Author	AWMF professional society
Prof. Dr. M. W. Beckmann	German Society for Gynaecology and Obstetrics [ <i>Deutsche Gesellschaft für Gynäkologie und Geburtshilfe e. V.</i> ] (DGGG)
Univ.-Prof. Dr. J. Beier	German Society for Plastic, Reconstructive and Aesthetic Surgery [ <i>Deutsche Gesellschaft für Plastische, Rekonstruktive und Ästhetische Chirurgie</i> ] (DGPRÄC)

▶ **Table 2** Contributing guideline authors.

Author Mandate holder	DGGG working group (AG)/ AWMF/non-AWMF professional society/ organization/association
Prof. Beckmann <sup>1,2</sup>	German Society for Gynaecology and Obstetrics (DGGG)
Prof. Beier	German Society for Plastic, Reconstructive and Aesthetic Surgery (DGPRÄC)
PD. Dr. phil. Borkenhagen <sup>1</sup>	German Society for Psychosomatic Gynaecology and Obstetrics [ <i>Deutsche Gesellschaft für psychosomatische Frauenheilkunde und Geburtshilfe e. V.</i> ] (DGPGF)
Dr. Fahlbusch <sup>1,2</sup>	German Society for Paediatric and Adolescent Medicine [ <i>Deutsche Gesellschaft für Kinder- und Jugendmedizin e. V.</i> ] (DGKJ)
Assoc. Prof. PD Dr. D. Gold	Austrian Society for Gynaecology and Obstetrics [ <i>Österreichische Gesellschaft für Gynäkologie und Geburtshilfe</i> ] (OEGGG)
Dr. Hoffmann <sup>1,2</sup>	German Society for Gynaecology and Obstetrics (DGGG)
Dr. Löhrs <sup>1,2</sup>	German Society for Gynaecology and Obstetrics (DGGG)
Dr. Luze <sup>1</sup>	Austrian Society for Plastic, Reconstructive and Aesthetic Surgery [ <i>Österreichische Gesellschaft für Plastische, Ästhetische und Rekonstruktive Chirurgie</i> ] (ÖGPRÄC)
Prof. Mirastschijski	German Society for Plastic, Reconstructive and Aesthetic Surgery (DGPRÄC)
PD Dr. O'Dey <sup>1,2</sup>	German Society for Plastic, Reconstructive and Aesthetic Surgery (DGPRÄC)
Dr. Pöschke	
Dr. Rimmel <sup>1,2</sup>	German Society of Surgery [ <i>Deutsche Gesellschaft für Chirurgie</i> ] (DGCH)

Continued next page

► **Table 2** Contributing guideline authors. (Continued)

Author Mandate holder	DGGG working group (AG)/ AWMF/non-AWMF professional society/ organization/association
Prof. Schaefer <sup>1,2</sup>	Swiss Society for Plastic, Reconstructive and Aesthetic Surgery [ <i>Schweizerische Gesellschaft für Plastische, Rekonstruktive und Ästhetische Chirurgie</i> ] (SGPRÄC)
Dr. Schulmeyer	
Dr. Schuster <sup>1,2</sup>	German Society for Paediatric and Adolescent Medicine (DGKJ), German Society for Paediatric Surgery [ <i>Deutsche Gesellschaft für Kinderchirurgie e. V.</i> ] (DGKCH)
Prof. Sohn <sup>1,2</sup>	German Society of Urology [ <i>Deutsche Gesellschaft für Urologie e. V.</i> ] (DGU)
Dr. von Fritschen	German Society for Plastic, Reconstructive and Aesthetic Surgery (DGPRÄC)

<sup>1</sup> Participated in the online survey carried out from 29.11.2021 to 23.12.2021

<sup>2</sup> Attended the online consensus conference with voting rights on 21 January 2021

The guideline was moderated by Dipl.-Biol. Simone Witzel and Dr. rer. medic. Susanne Blödt, MScPH (AWMF Institute for Medical Knowledge Management).

## II Guideline Application

### Purpose and objectives

The procedures used were evaluated based on an interdisciplinary consensus of specialists and provide neutral support free of any financial interests to physicians and patients in making their decisions. The aim is also to show clearly which aesthetic and reconstructive surgical procedures have always been reconstructive procedures. To do this, this guideline, in contrast to other guidelines, also describes surgeries, partially step-by-step.

### Targeted areas of care

In-patient, outpatient care.

### Target audience

This guideline is aimed at the following people:

- hospital-based plastic surgeons
- plastic surgeons in private practice
- hospital-based gynaecologists
- gynaecologists in private practice
- paediatric surgeons

- hospital-based urologists
- urologists in private practice

The guideline provides information for:

- hospital-based paediatricians
- paediatricians in private practice
- nursing staff

### Adoption and period of validity

The validity of this guideline was confirmed by the executive boards/representatives of the participating medical professional societies, working groups, organizations, and associations and the board of the DGGG and the DGGG Guidelines Commission as well as the boards of the DGPRÄC, SGGG and OEGGG in April 2022 and was thereby approved in its entirety. This guideline is valid from 30 April 2022 through to 1 May 2027. Because of the contents of this guideline, this period of validity is only an estimate.

## III Methodology

### Basic principles

The method used to prepare this guideline was determined by the class to which this guideline was assigned. The AWMF Guidance Manual (version 1.0) has set out the respective rules and requirements for different classes of guidelines. Guidelines are differentiated into lowest (S1), intermediate (S2), and highest (S3) class. The lowest class is defined as consisting of a set of recommendations for action compiled by a non-representative group of experts. In 2004, the S2 class was divided into two subclasses: a systematic evidence-based subclass (S2e) and a structural consensus-based subclass (S2k). The highest S3 class combines both approaches. This guideline was classified as: **S2k**.

### Grading of recommendations

The grading of evidence based on the systematic search, evaluation, and synthesis of an evidence base which is then used to grade the recommendations is not envisaged for S2k guidelines. The individual statements and recommendations are only differentiated by syntax, not by symbols (► **Table 3**).

► **Table 3** Grading of recommendations (based on Lomotan et al., Qual Saf Health Care 2010).

Description of binding character	Expression
Strong recommendation with highly binding character	must/must not
Regular recommendation with moderately binding character	should/should not
Open recommendation with limited binding character	may/may not

## Statements

Expositions or explanations of specific facts, circumstances, or problems without any direct recommendations for action included in this guideline are referred to as “statements.” It is not possible to provide any information about the level of evidence for these statements.

## Achieving consensus and level of consensus

At structured NIH-type consensus-based conferences (S2k/S3 level), authorised participants attending the session vote on draft statements and recommendations. The process is as follows. A recommendation is presented, its contents are discussed, proposed changes are put forward, and all proposed changes are voted on. If a consensus (> 75% of votes) is not achieved, there is another round of discussions, followed by another vote. Finally, the extent of consensus is determined based on the number of participants (► Table 4).

► Table 4 Level of consensus based on extent of agreement.

Symbol	Level of consensus	Extent of agreement in percent
+++	Strong consensus	> 95% of participants agree
++	Consensus	> 75–95% of participants agree
+	Majority agreement	> 50–75% of participants agree
–	No consensus	< 51% of participants agree

## Expert consensus

As the term already indicates, this refers to consensus decisions taken relating specifically to recommendations/statements issued without a prior systematic search of the literature (S2k) or where evidence is lacking (S2e/S3). The term “expert consensus” (EC) used here is synonymous with terms used in other guidelines such as “good clinical practice” (GCP) or “clinical consensus point” (CCP). The strength of the recommendation is graded as previously described in the section “Grading of recommendations”, i.e., purely semantically (“must”/“must not” or “should”/“should not” or “may”/“may not”) and without the use of symbols.

# IV Guideline

## 1 Preoperative preparation

### 1.1 Planning the surgery

Surgical planning is based on the symptoms and disorders described by the patient and the clinical findings, supported by additional diagnostic measures. Conservative and alternative options as well as the limits of what is surgically possible must be explained to the patient beforehand. This chapter contains no statements or recommendations.

## 1.2 Preoperative diagnosis

### Consensus-based recommendation 1.E1

Expert consensus	Level of consensus +++
------------------	------------------------

Physical and psychological trauma, particularly to paediatric or adolescent patients, must be avoided when carrying out clinical examinations and diagnostic procedures.

### Consensus-based recommendation 1.E2

Expert consensus	Level of consensus +++
------------------	------------------------

A urological or paediatric urological consultation, which can include further diagnostic investigations (e.g., ultrasound of the urinary tract), should be carried out if the urinary system is also involved.

## 1.3 Diagnoses where the cost assumption by the patients' insurance is indicated

### Consensus-based recommendation 1.E3

Expert consensus	Level of consensus +++
------------------	------------------------

No aesthetic surgical procedures of the female genitalia must be carried out if body dysmorphic disorder is suspected. In this case, the patient should be transferred to a suitable department for specific evaluation.

## 1.4 Patient information

### Consensus-based statement 1.S1

Expert consensus	Level of consensus +++
------------------	------------------------

In addition to the standard surgical risks such as complications of bleeding, infections, wound healing disorders with scarring, skin/tissue/nerve damage, the risks which are specific to the planned procedures and to the individual patient must be presented. The specific risks associated with surgery of the female genitalia particularly include risks which will affect the patient's sexuality.

### Consensus-based recommendation 1.E4

Expert consensus	Level of consensus +++
------------------	------------------------

Prior to all procedures carried out affecting the female genitalia, the patient must be informed in detail about the specific risks such as infections, changes in sensitivity, dyspareunia, adhesions and scarring, and changes which can affect the patient's sexuality.

## 1.5 Documentation requirements

The patient's complete medical history on which the indication is based or which triggered the patient's independent wish to undergo reconstructive or aesthetic surgery of the female genitalia must be documented in written form. The clinical findings, diagnostic results, and consultations involving other medical specialties must be documented. The consequences of these investigations must be transparent [1]. The patient should also be specifically questioned about symptoms and problems which existed preoperatively.

**Consensus-based recommendation 1.E5****Expert consensus****Level of consensus +++**

The extensive information on which the diagnosis is based and the patient's consent to the procedure and acceptance of the risks of the surgical intervention must be individually documented in written form with time and date by the responsible physician.

## 2 Anatomy and nomenclature of female genitalia

This chapter contains no statements or recommendations. This chapter presents basic information about the anatomy of the ex-

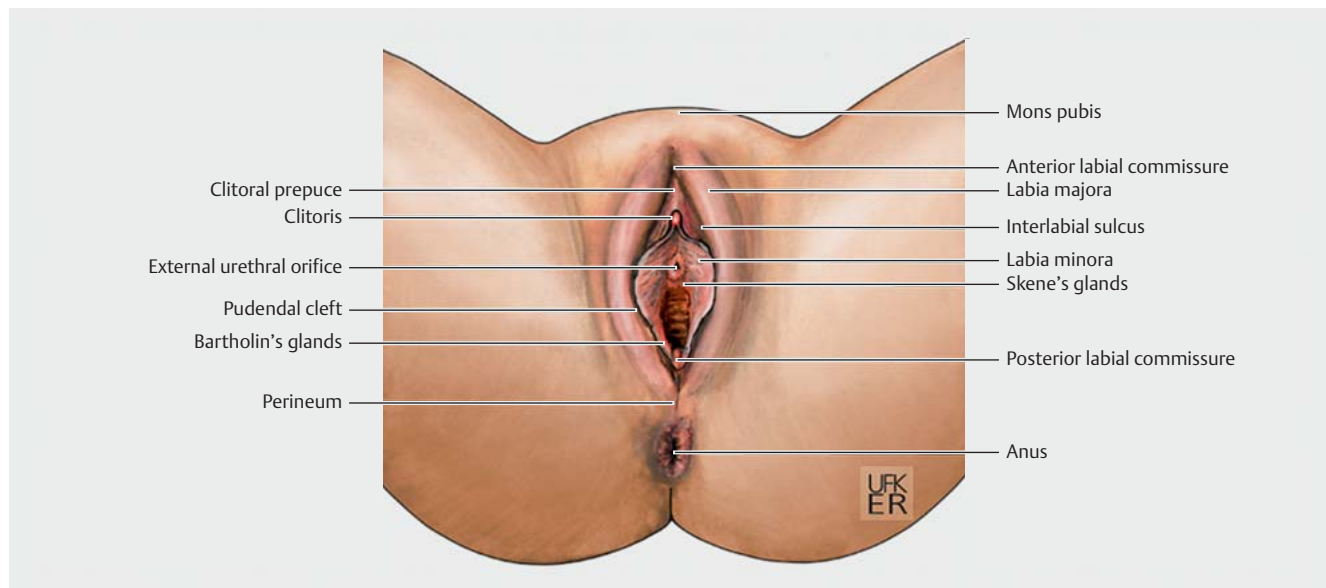
ternal female genitalia, the structure of the female pelvic floor as well as the nerves and blood supply of the female pelvic floor (► Figs. 1, 2 and 3).

### 2.1 External female genitalia

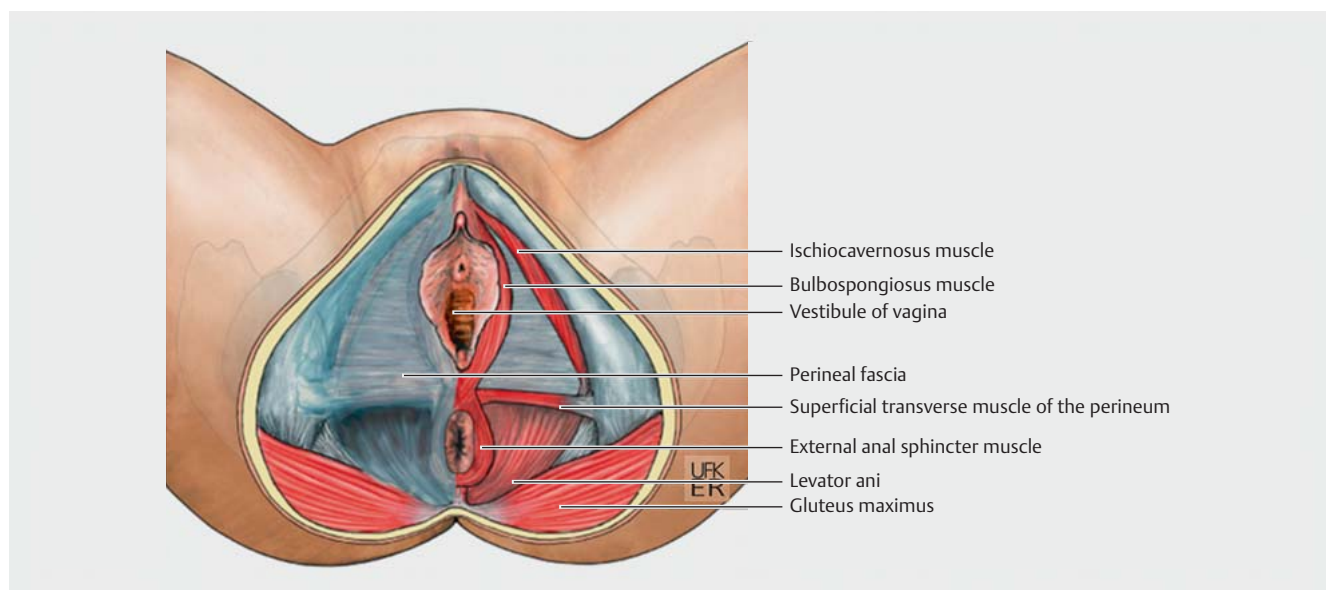
See ► Fig. 1.

#### 2.1.1 Vascularisation, innervation and lymphatic circulation

See ► Fig. 2.

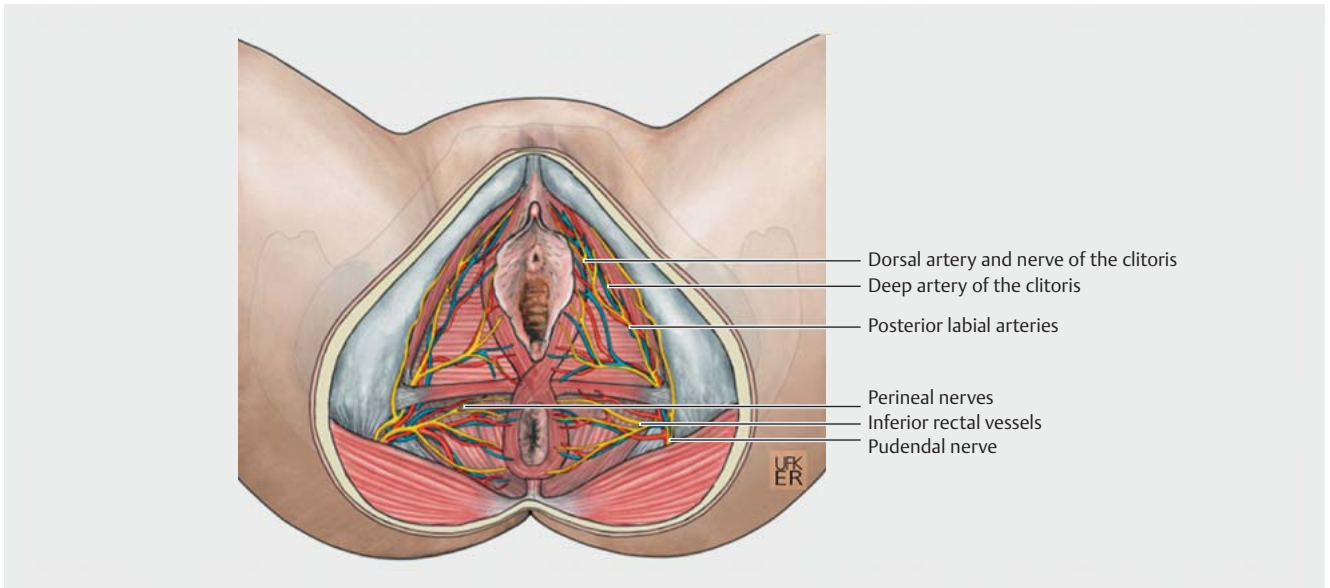


► Fig. 1 External genitalia and anal region. Source: Jörg Pekarsky with the kind permission of Prof. M. W. Beckmann. [rerif]



► Fig. 2 Structure of the female pelvic floor. Source: Jörg Pekarsky with the kind permission of Prof. M. W. Beckmann. [rerif]





► **Fig. 3** Nerves and vasculature of the female pelvic floor. Source: Jörg Pekarsky with the kind permission of Prof. M. W. Beckmann. [rerif]

## 2.2 Female internal genitals – vagina

See ► **Fig. 3**.

## 3 Reconstructive and aesthetic surgeries of the female genitalia

### 3.1 Introduction

Reconstructive and aesthetic surgeries of the external female genitalia include a wide range of diagnoses and treatment options which, because of the existing range of options, are still not very standardised/have not been standardised. It is therefore important to be informed about the current status of different surgical options and possibilities to be able to offer individualised therapy to patients. The aim must be to achieve anatomically oriented results and the technique must be selected accordingly.

### 3.2 Medical history

When taking the patient’s medical history, both the existing morphological disorders/changes as well as any possibly existing psychosexual interactions should be determined to optimally tailor the diagnosis to the expected healing/therapeutic success.

### 3.3 Indications and contraindications

Reconstructive and aesthetic surgeries of the female genitalia include the restoration or approximation of the form and function of the vulva after partial or total resection, in cases with congenital and/or acquired disorders or disease- and age-related changes or where the patient has a specific idea of what the outcome should look like. Contraindications proceed from medical-ethical considerations or age-related limitations.

### 3.3.1 Ritual circumcision (female genital mutilation)

Female circumcision or FGM (female genital mutilation) is a culturally rooted ritual practice which is widely prevalent in certain countries. In Germany and Austria, FGM constitutes an act of actual bodily harm and therefore contravenes the right to physical integrity and self-determination as defined by law (German constitution). ► **Table 5** outlines the primary and secondary complications after female genital mutilation.

► **Table 5** Primary and secondary complications following female genital mutilation (FGM).

Primary complications	
Somatic	<ul style="list-style-type: none"> <li>▪ pain</li> <li>▪ bleeding</li> <li>▪ shock</li> <li>▪ infection</li> <li>▪ urinary obstruction</li> <li>▪ wound healing disorders</li> <li>▪ hypertrophic scarring</li> <li>▪ urethral trauma</li> <li>▪ clitoral trauma</li> <li>▪ loss of clitoral sensation</li> </ul>
Psychological	<ul style="list-style-type: none"> <li>▪ anxiety disorder</li> <li>▪ stress response (e.g., peritraumatic dissociation)</li> </ul>

*Continued next page*

► **Table 5** Primary and secondary complications following female genital mutilation (FGM). (Continued)

Secondary complications	
Somatic	<ul style="list-style-type: none"> <li>▪ dysuria</li> <li>▪ scar-related menstrual problems</li> <li>▪ recurrent infections</li> <li>▪ epidermoid/clitoral cysts</li> <li>▪ neuroma of the dorsal nerve of the clitoris</li> <li>▪ urinary retention, urinary stones</li> <li>▪ incontinence, urinary urgency, hyperactive bladder, etc.</li> <li>▪ dysmenorrhoea</li> <li>▪ hematocolpos</li> <li>▪ hematometra</li> <li>▪ dyspareunia</li> <li>▪ fistula</li> <li>▪ dystocia</li> <li>▪ neonatal outcome</li> <li>▪ higher episiotomy rate/higher rate of perineal tears</li> <li>▪ higher rate of caesarean sections</li> <li>▪ gynaecological diagnosis/catheterisation more difficult/impossible</li> </ul>
Psychological	<ul style="list-style-type: none"> <li>▪ post-traumatic stress disorders, visual intrusions/flashbacks/hyperarousal</li> <li>▪ sexual dysfunction</li> <li>▪ anxiety disorder/depression</li> </ul>

#### Consensus-based statement 3.S2

Expert consensus	Level of consensus +++
Female genital mutilation (FGM) has been included in the ICD system (International Classification of Diseases) since 2013 and has been recognised and defined as physical and mental suffering.	

#### Consensus-based statement 3.S3

Expert consensus	Level of consensus +++
Each of the listed forms of female genital mutilation (FGM) justifies the diagnosis that medical therapy is required if the corresponding physical and/or mental complaints and impairments are present.	

#### Consensus-based recommendation 3.E6

Expert consensus	Level of consensus +++
An interdisciplinary approach should be used when treating girls and women affected by female genital mutilation (FGM). This can be provided in a standardised form either centrally (centre-based infrastructure) or locally (cooperation infrastructure).	

Because of the differences in the severity of FGM, the differences in how the ritual practice was experienced, and the changes in physical and mental development of the individual affected women and girls, the somatic and psychological symptoms and complaints also differ.

#### Consensus-based statement 3.S4

Expert consensus	Level of consensus +++
Especially women with Type III FGM have a higher risk of sustained health problems affecting the urogenital region such as traumatic obstetric and vestibular-perineal complications and secondary fistula formation.	

Defibulation is a surgical procedure which improves overall functionality with regards to urination, the passage of menstrual blood, sexual penetration, and vaginal delivery [2, 3] ► **Table 6**.

► **Table 6** Obstetric defibulation after FGM type III.

Antepartum defibulation	reduces urogenital complications, such as <ul style="list-style-type: none"> <li>▪ infections</li> <li>▪ risk of bleeding</li> <li>▪ vestibular, perineal, urethral tears</li> </ul> allows diagnostic workup prepartum, including <ul style="list-style-type: none"> <li>▪ inspection</li> <li>▪ microbiological smears</li> <li>▪ cytology</li> <li>▪ vaginal ultrasound</li> </ul>
Intrapartum defibulation	reduces patient's surgical stress

#### Consensus-based recommendation 3.E7

Expert consensus	Level of consensus +++
During pregnancy, defibulation may be performed before (antepartum) or during (intrapartum) birth. Antepartum defibulation should be carried out from the second trimester of pregnancy. Intrapartum defibulation should be carried out during the first stage of labour to make it easier to monitor the birth process and carry out bladder catheterisation if required.	

### 3.3.2 Dysplasia of the vulva and vagina (VIN, VaIN)

#### Consensus-based recommendation 3.E8

Expert consensus	Level of consensus +++
If the patient has dysplasia of the cervix, vulva and vagina, the diagnosis, therapy and follow-up of the patient must be carried out in accordance with the relevant S3-guidelines "Prevention of Cervical Cancer" (AWMF registry number 015-027OL) and "Diagnosis, Therapy and Follow-up in Patients with Cervical Cancer" (AWMF registry number 032-033OL) and the S2k-guidelines "Diagnosis, Therapy and Follow-up of Vaginal Cancer and Its Precursors" (AWMF registry number 032-042) and "Diagnosis, Therapy and Follow-up of Vulvar Cancer and Its Precursors" (AWMF registry number 015-059).	

### 3.3.3 Paget's disease of the vulva

Extramammary Paget's disease is a very rare entity with a prevalence of 1% of all vulvar malignancies. The primary therapy for vulvar Paget's disease is based on surgical removal of the lesion.

### 3.3.4 Lichen sclerosus/lichen ruber planus

Lichen sclerosus and lichen ruber planus are inflammatory skin diseases of the anogenital area which are underdiagnosed. Symptoms include pain, burning, itching, sexual dysfunction, dysfunction of the urinary tract as well as atrophy and sclerosis of the labia and/or the vaginal introitus with introitus stenosis. Local therapy consists of treatment with corticosteroid cream (methylprednisolone aceponate or clobetasol propionate) combined with regular lubrication or moisturising care [4].

### 3.3.5 Benign tumours of the vulva

Benign tumours of the vulva include syphilis chancre, Behcet's disease, folliculitis, condyloma and granulomas, abscesses, Bartholin gland cysts (see chapter 3.3.7), and cysts.

### 3.3.6 Birth trauma and episiotomy

Keloid formation after birth trauma or suture granulomas (e.g., following the increased use of suture materials) can lead to symptoms such as dyspareunia or pain when sitting or moving [5]. Surgical revision may be considered if the symptoms still persist after three to six months.

### 3.3.7 Bartholin gland cyst and vulvar abscess

Bartholin glands can develop cysts or abscesses. Treatment consists of an incision with placement of a catheter or marsupialisation. The cyst or gland may be excised following recurrence of the cyst or abscess [6].

### 3.3.8 Gender incongruence

Readers are referred to the S2k-guideline "Surgical Gender Reassignment Measures for Gender Incongruence and Gender Dysphoria" (registry number 043-052) which is currently being revised.

## 4 Surgeries listed according to topographic anatomy

### 4.1 Mons pubis

This chapter contains no statements or recommendations. Deformities in the region of the mons pubis are classified into four grades (► **Table 7**). The grades and their treatment are shown in ► **Table 7**.

► <b>Table 7</b> Classification of deformities of the mons pubis and appropriate recommended form of treatment.	
Classification	Treatment
Grade 1: slight protrusion with minimal/no coverage of the labia majora	Liposuction
Grade 2: moderate protrusion with partial coverage of the labia majora	Panniculectomy with liposuction
Grade 3: significant protrusion with complete coverage of the labia majora	Panniculectomy with liposuction, dermal-fascial suspension suture, poss. vertical wedge resection
Grade 4: no protrusion, strong ptosis with partial or complete coverage of the labia majora	Panniculectomy with dermal-fascial suspension suture and vertical wedge resection

### 4.2 Vulva/labia majora

Consensus-based recommendation 4.E9	
Expert consensus	Level of consensus +++
A big volume reduction of the clitoris and the tissue around the clitoris must be avoided, as this leads to painful exposure of the clitoris.	

Consensus-based statement 4.S5	
Expert consensus	Level of consensus +++
Too thin or too small labia majora in very slim patients who have lost a lot of weight or who have experienced age-related involution/atrophy may be perceived as inaesthetic and may be associated with dyspareunia requiring treatment.	

### 4.3 Labia minora

Hypertrophy of the labia minora may be acquired (e.g., varicosis, inflammation, culture-related lengthening/elongation) or congenital [7]. If a patient suffers from disproportionately large labia minora, an aesthetically satisfactory appearance may be achieved by resecting the excessive skin [8]. The following images show excision techniques to reduce the labia minora and different types of flap-plasty procedures (► **Figs. 4, 5 and 6**).

### 4.4 Clitoral prepuce

This chapter contains no statements or recommendations. Reconstruction of the vulva after FGM also plays an important role (see chapter 5). For example, the "omega domed" flap procedure (OD flap) is a specially developed local flap-plasty procedure to reconstruct the prepuce.

### 4.5 Vagina

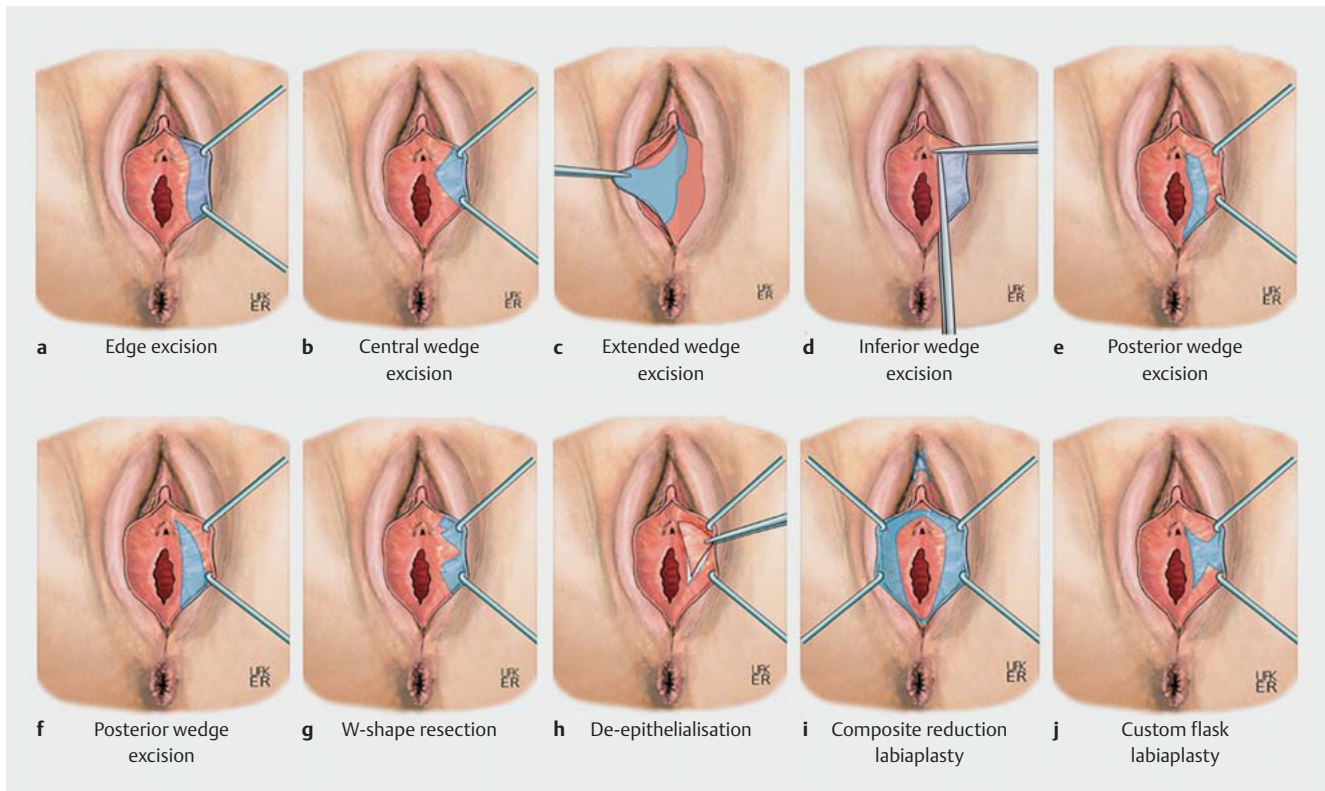
The diagnosis and treatment of female genital prolapse should be based on the guideline "Diagnostics and treatment of the pelvic organ prolaps", AWMF registry number 015-006, as at April 2016. The diagnosis and treatment of female incontinence should be based on the guideline "Diagnosis and therapy of female urinary incontinence", AWMF registry number 015-005, which is currently being revised. The diagnosis and therapy of female genital malformations should be based on the guideline "Female Genital Malformations", AWMF registry number 015-052, as at March 2020.

### 4.6 Vaginal introitus

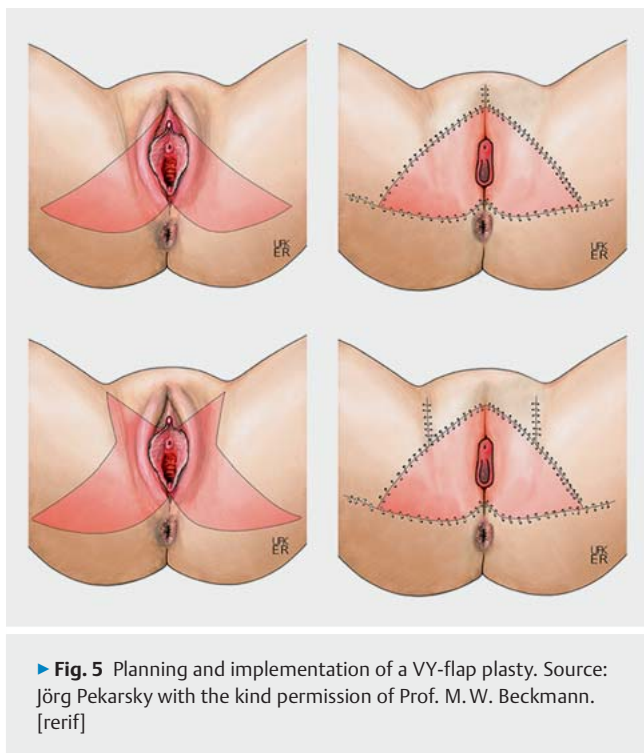
Hymen reconstruction plays a special role in those cultural regions where moral significance is attached to female virginity or, rather, the integrity of the hymen edges. The diagnosis and treatment should be based on the guideline "Female Genital Malformations", AWMF registry number 015-052, as at March 2020.

As with hymen reconstruction, it is also possible to reconstruct the vaginal introitus. The diagnosis and treatment should also be based on the guideline "Female Genital Malformations", AWMF registry number 015-052, as at March 2020.

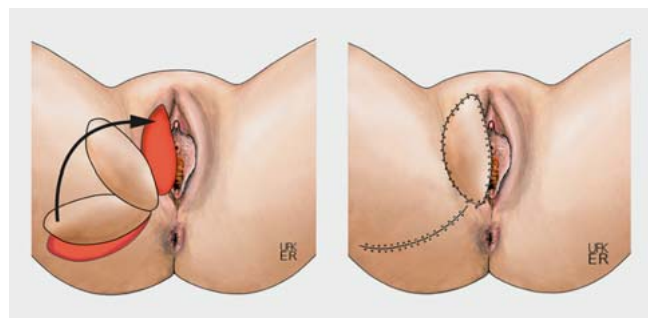




► **Fig. 4** Excision techniques to reduce hypertrophic labia minora (based on [7]). Source: Jörg Pekarsky with the kind permission of Prof. M.W. Beckmann. [rerif]



► **Fig. 5** Planning and implementation of a VY-flap plasty. Source: Jörg Pekarsky with the kind permission of Prof. M.W. Beckmann. [rerif]



► **Fig. 6** Planning and implementation of a lotus petal flap procedure (lotus petal/Singapore flap). Source: Jörg Pekarsky with the kind permission of Prof. M.W. Beckmann. [rerif]

#### 4.7 G-spot

Injecting the G-spot with autologous fat or a filler is not a medically indicated procedure as defined in the German Social Code, Book V (SGB), which means that health insurance companies will not cover the costs of this procedure.

### 5 Female genital mutilation

#### 5.1 Basic facts

Ritual cutting of the external female genitalia (female genital mutilation/FGM) is a global phenomenon which is especially prevalent in Africa, Asia, and South America. According to estimates

by the WHO, around 200 000 000 girls and women are affected globally [9]. The WHO categorises the forms of FGM into four different types: I–IV (► **Table 8**).

► **Table 8** Forms of female genital mutilation (FGM) based on the classification by the World Health Organisation (WHO), 1997.

Type I	Partial or total removal of the clitoral glans and/or the prepuce/clitoral hood
Type Ia	Removal of the clitoral hood
Type Ib	Removal of the clitoris and the clitoral hood
Type II	Partial or total removal of the clitoris and the labia minora, with or without removal of the labia majora (excision)
Type IIa	Removal of the labia minora
Type IIb	Partial or complete removal of the clitoris and the labia minora
Type IIc	Partial or complete removal of the clitoris, the labia minora and labia majora
Type III	Narrowing of the vaginal opening with creation of a scarred skin covering, through the removal and stitching together of the labia minora and/or labia majora, with or without removal of the clitoral prepuce/clitoral glans and hood (infibulation)
Type IIIa	Removal and stitching together of the labia minora
Type IIIb	Removal and stitching together of the labia majora
Type IV	All other harmful procedures which injure the female genitalia and serve no medical purpose, for example: pricking, piercing, incising, scraping, cauterising, chemically burning

## 5.2 Reconstruction procedures

Reconstructive surgical procedures of the external female genitalia include many indications and treatment options, few of which are standardised. As regards the technique, there are several standardised flap-plasty techniques which can be used for vulva reconstruction, each of which has different advantages and disadvantages [10–16]. Inadequate transfer of tissue has a negative effect on vulva reconstruction, e.g., through the creation of excessive volume with unnatural projection, tissue rigidity, deformation, and functional limitations. The choice of flap-plasty technique must be balanced very carefully.

### 5.2.1 Reconstruction of the clitoral prepuce

This chapter contains no statements or recommendations. In patients with FGM type I to III, the prepuce has usually been affected and often no longer exists. The anatomical area where the tip of the clitoris protrudes from the scarred skin may be excised and removed to obtain surgical access to the clitoral stump or it can be used for a local flap-plasty procedure.

### 5.2.2 Reconstruction of the clitoral glans

This chapter contains no statements or recommendations. Clitoral reconstruction is a key procedure of vulva reconstruction after FGM, as this procedure aims to restore fundamental organ integrity for normal sexual functioning.

### 5.2.3 Reconstruction of the labia majora/minora

This chapter contains no statements or recommendations. Reconstruction of the labia minora and majora after FGM type II and III is usually only possible with tissue grafting due to the extensive loss of tissue in the area.

### 5.2.4 Reconstruction of the vaginal vestibule

This chapter contains no statements or recommendations. The flexibility of vulvar tissue often ensures that primary wound closure is still possible despite extensive tissue defects. In terms of anatomical function, wound closures of such defects may result in restrictions which affect both form and function, for example, deformations, loss of elasticity, and tissue tension.

## 5.3 Reconstruction after subsequent secondary injuries and/or changes

The range of reconstructive options after secondary injury and/or changes after FGM is broad and ranges from procedures to improve function such as correction of scarring and fistula remediation including perineal reconstruction to the removal of tumours and clitoral cysts and even complex tissue transfers [17].

#### Consensus-based recommendation 5.E10

Expert consensus	Level of consensus +++
------------------	------------------------

During reconstruction after FGM (Female Genital Mutilation), also secondary changes and impairments should be recognized anamnestically and clinically and should be classified accordingly and included in the surgical planning.

## 6 Other procedures for the reconstruction of female genitalia

### 6.1 Vaginal lifting using lasers

#### Consensus-based recommendation 6.E11

Expert consensus	Level of consensus +++
------------------	------------------------

There is no evidence from prospective randomised studies about the clinical efficacy and side effects of vaginal lifting carried out without a medical diagnosis for purely cosmetic reasons using CO<sub>2</sub> lasers or non-ablative erbium-YAG (yttrium aluminium garnet) lasers or radio-frequency therapy. These procedures should therefore only be offered to patients in the context of clinical studies.

### 6.2 Vaginal lifting using radiofrequency therapy (RF)

This chapter contains no statements or recommendations. Several prospective studies are reported which describe the effect of radiofrequency therapy on vaginal laxity.

### 6.3 Vaginal lifting using muscle training

There are currently no prospective randomised studies on remedying vaginal laxity using muscle training. No recommendation can therefore be given. This chapter contains no statements or recommendations.

## 7 Postoperative Procedure

Follow-up treatment after surgery of the female genitalia depends on the type and extent of the surgical intervention and the patient's physical condition. Most aesthetic procedures should be carried out on an outpatient basis.

### 7.1 Postoperative monitoring

This chapter contains no statements or recommendations. The basics of postoperative monitoring are presented.

### 7.2 Peri- and postoperative medication

This chapter contains no statements or recommendations. The use of local analgesics (creams/sprays) is not recommended to avoid unnecessarily affecting the mucosal milieu. The prophylactic administration of antibiotics depends on the type of surgical procedure and the patient's medical history (see S3-guideline "Strategy for the Rational Use and Administration of Antibiotics in Hospital", AWMF registry number 092/001).

### 7.3 Dressing changes and hygiene

This chapter contains no statements or recommendations. Basic methods to change dressings and maintain hygiene are described as well as other important aspects, for example, the prevention of adhesions in postoperative wounds.

### 7.4 Follow-up treatment

This chapter contains no statements or recommendations. Basic postoperative follow-up is described.

## 8 Complications during reconstructive and aesthetic surgeries of the female genitalia

The complication rate depends on the type of procedure, patient age, and the patient's comorbidities. All complications usually associated with surgical procedures may occur [18]. Different reporting systems and classification systems (e.g., Clavien-Dindo classification [19]) have been developed to accurately record such complications. Complication rates of 22% of cases and a mortality rate of 0.8% have been reported in literature [20]. Careful preoperative assessment and selection of patients and advance planning can have a positive effect on the complication rate.

### 8.1 Rate of complications

#### Consensus-based statement 8.S6

Expert consensus	Level of consensus +++
There are currently no official statistics or quality indicators for specific complications associated with reconstructive and aesthetic surgeries of the female genitalia.	

### 8.2 General surgical complications

This chapter contains no statements or recommendations. Surgeries of the female genitalia can cause special complications. These are mentioned within this chapter.

### 8.3 Complications following procedures using autologous tissue

This chapter contains no statements or recommendations. Procedures using autologous tissue include all flap-plasty procedures. Arterial blood supply and venous drainage are critical for the survival of the flap and therefore for the success of the surgery.

### 8.4 Complications following procedures using non-autologous materials

This chapter contains no statements or recommendations. Non-autologous materials basically include all types of silicone implants, non-resorbable suture materials, and acellular dermal matrix (ADM). The most common complications associated with non-autologous materials are infections and seromas which may require follow-up interventions.

### 8.5 Revision and follow-up surgeries

The most common indication for acute revision is haemorrhage, which requires immediate intervention. Its urgency depends on the location (arterial or venous) and the severity of the secondary haemorrhage, the patient's general condition, and the lab test results (hemoglobin test).

Surgical revision must be carried out immediately in cases with reduced arterial blood flow or disordered venous drainage. Any delay can cause flap necrosis. Such cases require revision of the vascular anastomosis.

## 9 Special aspects affecting children and adolescents

### 9.1 General information on reconstruction and aesthetic surgery of the female genitalia during childhood

The most important aspects of reconstructive and aesthetic surgical interventions in childhood and adolescence deal with symptoms (see chapter 9.2) and functionality, especially restrictions in fertility (e.g., in the context of aplasia of the internal reproductive organs as occurs with Müllerian agenesis/Mayer-Rokitansky-Küster-Hauser syndrome [MRKH] and complete androgen insensitivity syndrome [CAIS]) and diminished functionality with regards to continuity and preservation of continence of the urinary tract and intestinal system. Information on these points can be obtained from the S2k-guideline "Female Genital Malformations" (AWMF registry number 015/052) [21].

#### Consensus-based recommendation 9.E12

Expert consensus	Level of consensus +++
Non-medically indicated surgeries of the female genitalia must not be carried out during childhood.	

## 9.2 Reconstructive procedures for congenital malformations

For reconstructive procedures to treat congenital malformations, readers are referred to the guideline “Female Genital Malformations”, AWMF registry number 015/052 [21].

## 9.3 Genital (alignment) surgery for variants of sexual development

This chapter contains no statements or recommendations. Formerly, it was the patient’s guardian who gave their consent to genital surgery in cases with variants of sexual development. This has now changed fundamentally and the individual’s right to self-determination is specifically emphasised. The S2k-guideline “Variants of Sexual Differentiation”, AWMF registry number 174/001, is currently being revised with a special focus on this topic.

## 9.4 Reconstructive surgery of the female genitalia during childhood after previous female genital mutilation

Carrying out a reconstructive procedure during childhood requires a very stringent indication. For this reason, interventions performed in children must only be considered if they are clearly medically indicated. In addition to urogenital or rectovaginal fistula, which are very rare in Germany, a medical indication will usually only be considered for cases with infibulation or partial stenosis of the vulva.

Consensus-based statement 9.S7	
Expert consensus	Level of consensus +++
The treatment of patients with FGM and its associated problems requires an extensive understanding of the complex sociocultural and medical aspects involved, particularly for patients who are children or adolescents.	

Consensus-based recommendation 9.E13	
Expert consensus	Level of consensus +++
Physical and psychological trauma caused by unnecessary and insensitive examinations of patients during childhood and adolescence must be avoided.	

## 10 Psychosomatics

### 10.1 Sexual dysfunction

This chapter contains no statements or recommendations. Several studies on sexual dysfunction disorders are presented.

### 10.2 Contraindication: psychological disorders

This chapter contains no statements or recommendations. Body dysmorphic disorder is a contraindication for cosmetic surgeries of the female genitalia because the distortion of reality associated with this psychological disorder negatively affects their ability to make an informed decision and their capacity to consent.

### 10.3 Patient satisfaction and quality of life

Consensus-based recommendation 10.E14	
Expert consensus	Level of consensus +++
Aesthetic and functional surgical therapy may be considered for patients with body dissatisfaction relating to their genitalia to improve their sexual self-image and sexual satisfaction.	

## Conflict of Interest

The authors’ conflicts of interests are listed in the long version of the guideline.

## Deutsche Version

### I Leitlinieninformationen

#### Leitlinienprogramm der DGGG, OEGGG und SGGG

Informationen hierzu finden Sie am Ende der Leitlinie.

#### Zitierweise

Reconstructive and Aesthetic Surgeries on the Female Genitalia. Guideline of the DGGG, DGPRÄC, OEGGG and SGGG (S2k-Level, AWMF Registry No. 009/019, May 2022). Geburtsh Frauenheilk 2023; 83: 802–826

#### Leitliniendokumente

Die vollständige deutsche Langfassung und eine Dia-Version dieser Leitlinien sowie eine Aufstellung der Interessenkonflikte aller Autoren befinden sich auf der Homepage der AWMF: <https://register.awmf.org/de/leitlinien/detail/009-019>

#### Leitliniengruppe

Siehe ▶ **Tab. 1** und **2**.

▶ **Tab. 1** Federführender und/oder koordinierender Leitlinienautor.

Autor/-in	AWMF-Fachgesellschaft
Prof. Dr. M. W. Beckmann	Deutsche Gesellschaft für Gynäkologie und Geburtshilfe e. V. (DGGG)
Univ.-Prof. Dr. J. Beier	Deutsche Gesellschaft für Plastische, Rekonstruktive und Ästhetische Chirurgie (DGPRÄC)

▶ **Tab. 2** Beteiligte Leitlinienautoren/-innen.

Autor/-in Mandats-träger/-in	DGGG-Arbeitsgemeinschaft (AG)/AWMF/Nicht-AWMF-Fachgesellschaft/Organisation/Verein
Prof. Beckmann <sup>1,2</sup>	Deutsche Gesellschaft für Gynäkologie und Geburtshilfe e. V. (DGGG)
Prof. Beier	Deutsche Gesellschaft für Plastische, Rekonstruktive und Ästhetische Chirurgie (DGPRÄC)
PD. Dr. phil. Borkenhagen <sup>1</sup>	Deutsche Gesellschaft für psychosomatische Frauenheilkunde und Geburtshilfe e. V. (DGPFH)
Dr. Fahlbusch <sup>1,2</sup>	Deutsche Gesellschaft für Kinder- und Jugendmedizin e. V. (DGKJ)
Assoz. Prof. PD Dr. D. Gold	Österreichische Gesellschaft für Gynäkologie und Geburtshilfe (OEGGG)
Dr. Hoffmann <sup>1,2</sup>	Deutsche Gesellschaft für Gynäkologie und Geburtshilfe e. V. (DGGG)
Dr. Löhrs <sup>1,2</sup>	Deutsche Gesellschaft für Gynäkologie und Geburtshilfe e. V. (DGGG)

▶ **Tab. 2** Beteiligte Leitlinienautoren/-innen. (Fortsetzung)

Autor/-in Mandats-träger/-in	DGGG-Arbeitsgemeinschaft (AG)/AWMF/Nicht-AWMF-Fachgesellschaft/Organisation/Verein
Dr. Luze <sup>1</sup>	Österreichische Gesellschaft für Plastische, Ästhetische und Rekonstruktive Chirurgie (ÖGPRÄC)
Prof. Mirastschijski	Deutsche Gesellschaft für Plastische, Rekonstruktive und Ästhetische Chirurgie (DGPRÄC)
PD. Dr. O'Dey <sup>1,2</sup>	Deutsche Gesellschaft für Plastische, Rekonstruktive und Ästhetische Chirurgie (DGPRÄC)
Dr. Pöschke	
Dr. Remmel <sup>1,2</sup>	Deutsche Gesellschaft für Chirurgie (DGCH)
Prof. Schaefer <sup>1,2</sup>	Schweizerische Gesellschaft für Plastische, Rekonstruktive und Ästhetische Chirurgie (SGPRÄC)
Dr. Schulmeyer	
Dr. Schuster <sup>1,2</sup>	Deutsche Gesellschaft für Kinder- und Jugendmedizin e. V. (DGKJ), Deutsche Gesellschaft für Kinderchirurgie e. V. (DGKCH)
Prof. Sohn <sup>1,2</sup>	Deutsche Gesellschaft für Urologie e. V. (DGU)
Dr. von Fritschen	Deutsche Gesellschaft für Plastische, Rekonstruktive und Ästhetische Chirurgie (DGPRÄC)

<sup>1</sup> Teilnahme an der Onlineumfrage vom 29.11.2021 bis 23.12.2021

<sup>2</sup> Stimmberechtigte Teilnahme an der Online-Konsensuskonferenz am 21.01.2021

Die Moderation der Leitlinie wurde dankenswerterweise von Dipl.-Biol. Simone Witzel und Dr. rer. medic. Susanne Blödt, MScPH (AWMF-Institut für Medizinisches Wissensmanagement) übernommen.

#### Genderhinweis

Aus Gründen der besseren Lesbarkeit wird auf die durchgehende simultane Verwendung aller Sprachformen verzichtet. Sämtliche weibliche oder männliche Personenbezeichnungen gelten insofern für jegliches Geschlecht.

### II Leitlinienverwendung

#### Fragestellung und Ziele

Die angewandten Verfahren wurden im fachübergreifenden Expertenkonsens bewertet und geben so Ärzten und Patientinnen eine neutrale, von finanziellen Interessen freie Hilfestellung bei der Entscheidungsfindung. Dabei soll auch deutlich werden, welche intimchirurgischen Eingriffe seit jeher rekonstruktiv durchgeführt werden. Daher werden hier auch – im Vergleich zu anderen Leitlinien – Operationen und Operationsschritte erklärt.



## Versorgungsbereich

Stationärer, ambulanter und teilstationärer Versorgungssektor.

### Anwenderzielgruppe/Adressaten

Diese Leitlinie richtet sich an folgende Personenkreise:

- Plastische Chirurgen/Chirurginnen mit Klinikstellung
- Plastische Chirurgen/Chirurginnen in der Niederlassung
- Gynäkologinnen/Gynäkologen mit Klinikstellung
- Gynäkologinnen/Gynäkologen in der Niederlassung
- Kinderchirurginnen/Kinderchirurgen
- Urologinnen/Urologen mit Klinikstellung
- Urologinnen/Urologen in der Niederlassung

Zur Information für:

- Pädiaterinnen/Pädiater mit Klinikstellung
- Pädiaterinnen/Pädiater in der Niederlassung
- Pflegekräfte

### Verabschiedung und Gültigkeitsdauer

Die Gültigkeit dieser Leitlinie wurde durch die Vorstände/Verantwortlichen der beteiligten Fachgesellschaften/Arbeitsgemeinschaften/Organisationen/Vereine sowie durch den Vorstand der DGGG und der DGGG-Leitlinienkommission sowie der DGPRÄC, der SGGG und OEGGG im April 2022 bestätigt und damit in seinem gesamten Inhalt genehmigt. Diese Leitlinie besitzt eine Gültigkeitsdauer von 30.04.2022 bis 01.05.2027. Diese Dauer ist aufgrund der inhaltlichen Zusammenhänge geschätzt.

## III Methodik

### Grundlagen

Die Methodik zur Erstellung dieser Leitlinie wird durch die Vergabe der Stufenklassifikation vorgegeben. Das AWMF-Regelwerk (Version 1.0) gibt entsprechende Regelungen vor. Es wird zwischen der niedrigsten Stufe (S1), der mittleren Stufe (S2) und der höchsten Stufe (S3) unterschieden. Die niedrigste Klasse definiert sich durch eine Zusammenstellung von Handlungsempfehlungen, erstellt durch eine nicht repräsentative Expertengruppe. Im Jahr 2004 wurde die Stufe S2 in die systematische evidenzrecherchebasierte (S2e) oder strukturelle konsensbasierte Unterstufe (S2k) gegliedert. In der höchsten Stufe S3 vereinigen sich beide Verfahren. Diese Leitlinie entspricht der Stufe: S2k.

### Empfehlungsgraduierung

Die Evidenzgraduierung nach systematischer Recherche, Selektion, Bewertung und Synthese der Evidenzgrundlage und eine daraus resultierende Empfehlungsgraduierung einer Leitlinie auf S2k-Niveau ist nicht vorgesehen. Es werden die einzelnen Statements und Empfehlungen nur sprachlich – nicht symbolisch – unterschieden (► Tab. 3).

► Tab. 3 Graduierung von Empfehlungen (deutschsprachig).

Beschreibung der Verbindlichkeit	Ausdruck
starke Empfehlung mit hoher Verbindlichkeit	soll/soll nicht
einfache Empfehlung mit mittlerer Verbindlichkeit	sollte/sollte nicht
offene Empfehlung mit geringer Verbindlichkeit	kann/kann nicht

### Statements

Sollten fachliche Aussagen nicht als Handlungsempfehlungen, sondern als einfache Darlegung Bestandteil dieser Leitlinie sein, werden diese als „Statements“ bezeichnet. Bei diesen Statements ist die Angabe von Evidenzgraden **nicht** möglich.

### Konsensusfindung und Konsensusstärke

Im Rahmen einer strukturierten Konsenskonferenz nach dem NIH-Typ (S2k/S3-Niveau) stimmen die berechtigten Teilnehmer der Sitzung die ausformulierten Statements und Empfehlungen ab. Der Ablauf war wie folgt: Vorstellung der Empfehlung, inhaltliche Nachfragen, Vorbringen von Änderungsvorschlägen, Abstimmung aller Änderungsvorschläge. Bei Nichterreichen eines Konsensus (> 75% der Stimmen) Diskussion und erneute Abstimmung. Abschließend wird abhängig von der Anzahl der Teilnehmer die Stärke des Konsensus ermittelt (► Tab. 4).

► Tab. 4 Einteilung zur Zustimmung der Konsensusbildung.

Symbolik	Konsensusstärke	prozentuale Übereinstimmung
+++	starker Konsens	Zustimmung von > 95% der Teilnehmer
++	Konsens	Zustimmung von > 75–95% der Teilnehmer
+	mehrheitliche Zustimmung	Zustimmung von > 50–75% der Teilnehmer
–	kein Konsens	Zustimmung von < 51% der Teilnehmer

### Expertenkonsens

Wie der Name bereits ausdrückt, sind hier Konsensusentscheidungen speziell für Empfehlungen/Statements ohne vorige systematische Literaturrecherche (S2k) oder aufgrund von fehlender Evidenzen (S2e/S3) gemeint. Der zu benutzende Expertenkonsens (EK) ist gleichbedeutend mit den Begrifflichkeiten aus anderen Leitlinien wie „Good Clinical Practice“ (GCP) oder „klinischer Konsensuspunkt“ (KKP). Die Empfehlungsstärke graduert sich gleichermaßen wie bereits im Kapitel Empfehlungsgraduierung beschrieben ohne die Benutzung der aufgezeigten Symbolik, sondern rein semantisch („soll“/„soll nicht“ bzw. „sollte“/„sollte nicht“ oder „kann“/„kann nicht“).

## IV Leitlinie

### 1 Präoperative Vorbereitung

#### 1.1 Operationsplanung

Die Planung der Operation wird anhand der von der Patientin beschriebenen Symptome und Störungen sowie der klinisch erhobenen Befunde, unterstützt von weiterführenden diagnostischen Maßnahmen, durchgeführt. Konservative und alternative Möglichkeiten sowie Grenzen des operativ Möglichen werden der Patientin vorab erläutert. Dieses Kapitel enthält keine Statements und Empfehlungen.

#### 1.2 Präoperative Diagnostik

Konsensbasierte Empfehlung 1.E1	
Expertenkonsens	Konsensusstärke +++
Bei der klinischen Untersuchung und Diagnostik sollen physische und psychische Traumata, insbesondere bei Patientinnen im Kindes- und Jugendalter, vermieden werden.	

Konsensbasierte Empfehlung 1.E2	
Expertenkonsens	Konsensusstärke +++
Bei einer Mitbeteiligung der harnableitenden Wege sollte eine konsiliarische urologische bzw. ggf. kinderurologische Vorstellung mit gegebenenfalls weiterführender Diagnostik (z. B. Sonografie der ableitenden Harnwege) erfolgen.	

#### 1.3 Indikation mit und ohne Kostenübernahme durch die Krankenkassen

Konsensbasierte Empfehlung 1.E3	
Expertenkonsens	Konsensusstärke +++
Liegt die mutmaßliche Diagnose einer Körperbildstörung bei der Patientin vor, sollen ästhetische operative Eingriffe des weiblichen Genitale nicht durchgeführt werden. Die Patientin sollte dann einer spezifischen Abklärung zugeführt werden.	

#### 1.4 Patientinnenaufklärung

Konsensbasiertes Statement 1.S1	
Expertenkonsens	Konsensusstärke +++
Neben allgemeinen Operationsrisiken, wie beispielsweise Blutungskomplikationen, Infektionen, Wundheilungsstörungen mit Narbenbildungen, Haut-/Gewebe-/Nervenschädigungen, sind die für die geplante Maßnahme speziellen und für die jeweilige Patientin individuellen Risiken darzustellen. Zu den speziellen Risiken einer Operation des weiblichen Genitale zählen insbesondere Risiken, welche die Sexualität beeinflussen.	

Konsensbasierte Empfehlung 1.E4	
Expertenkonsens	Konsensusstärke +++
Es soll bei allen Eingriffen am weiblichen Genitale über die spezifischen Risiken, wie Infektionen, veränderte Sensibilität, Dyspareunie, Verwachsungen und Narben, Veränderung der Sexualität detailliert aufgeklärt werden.	

#### 1.5 Dokumentationsanforderungen

Schriftlich zu dokumentieren sind die vollständige Anamnese der Patientin, aus der die Indikation bzw. der eigenständige Wunsch zu einem rekonstruktiven oder ästhetischen operativen Eingriff am weiblichen Genitale klar hervorgeht. Der klinische Untersuchungsbefund, diagnostische Maßnahmen und Konsultationen weiterer Fachdisziplinen sind zu dokumentieren. Daraus resultierende Konsequenzen müssen nachvollziehbar sein [1]. Auch präoperativ bestehende Beschwerden sind gezielt zu erfragen.

Konsensbasierte Empfehlung 1.E5	
Expertenkonsens	Konsensusstärke +++
Die ausführliche Information und das Einverständnis der Patientin über Indikation, Prozedere sowie Risiken des operativen Eingriffs soll individualisiert in schriftlicher Form und mit zeitlicher Angabe durch den/die verantwortlichen Arzt/Ärztin vorliegen.	

### 2 Anatomie des weiblichen Genitale und Nomenklatur

Dieses Kapitel enthält keine Statements und Empfehlungen. In diesem Kapitel sind die Grundlagen der Anatomie des äußeren weiblichen Genitale, der Aufbau des weiblichen Beckenbodens sowie der Nerven und Gefäße des weiblichen Beckenbodens dargestellt (► **Abb. 1, 2 und 3**).

#### 2.1 Äußeres weibliches Genitale

Siehe ► **Abb. 1**.

##### 2.1.1 Gefäßversorgung, Innervation und Lymphabfluss

Siehe ► **Abb. 2**.

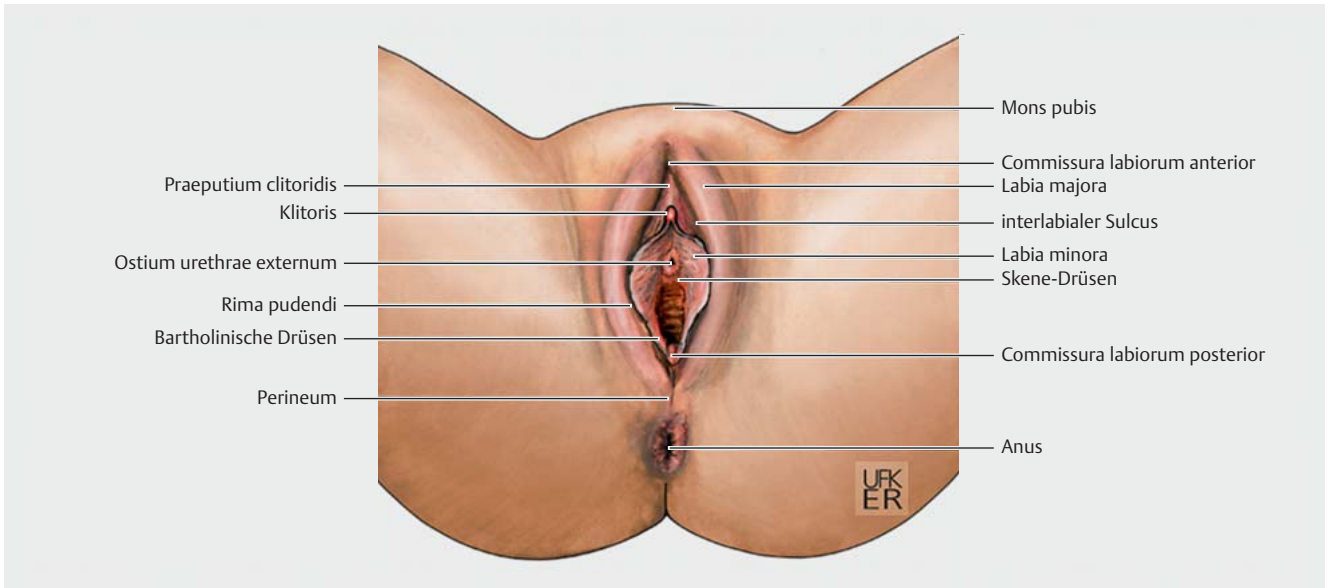
#### 2.2 Inneres weibliches Genitale – Vagina

Siehe ► **Abb. 3**.

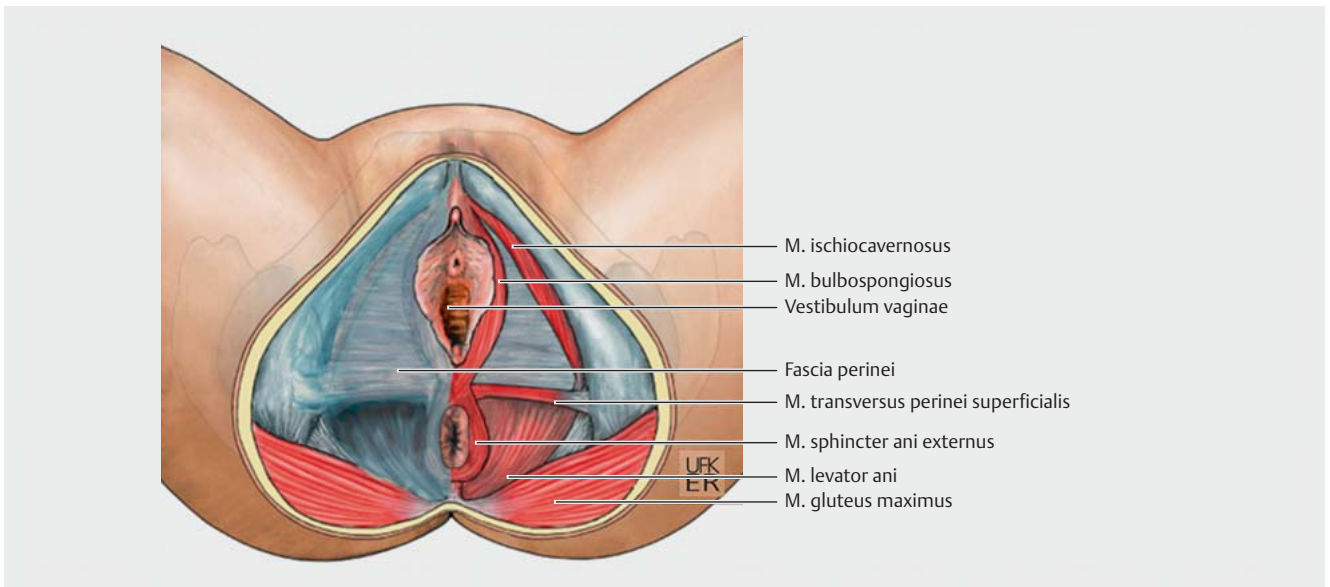
### 3 Rekonstruktive und ästhetische Operationen des weiblichen Genitale

#### 3.1 Grundlagen

Rekonstruktive und ästhetische Operationen des äußeren weiblichen Genitale umfassen ein weites Spektrum an Indikationen und Therapieoptionen, die aufgrund der bestehenden Vielfalt noch wenig Standardisierung erfahren haben/konnten. Es ist daher wichtig, inhaltlich über den aktuellen Stand der operativen Möglichkeiten informiert zu sein, um den Patientinnen eine individuelle Therapie anbieten zu können. Dabei ist das Ziel, anatomisch ausgerichtete Ergebnisse zu erhalten und die Wahl der Techniken entsprechend auszurichten.



► **Abb. 1** Äußeres Genitale und Regio analis. Quelle: Jörg Pekarsky mit freundlicher Genehmigung von Prof. M. W. Beckmann. [rerif]



► **Abb. 2** Aufbau des weiblichen Beckenbodens. Quelle: Jörg Pekarsky mit freundlicher Genehmigung von Prof. M. W. Beckmann. [rerif]

### 3.2 Anamnese

Im Rahmen der Anamneseerhebung sollten sowohl bestehende morphologische Störungen/Veränderungen als auch etwaig bestehende psychosexuelle Interaktionen eruiert werden, um die Indikation und den zu erwartenden Heilungs-/Therapieerfolg optimal aufeinander abzustimmen.

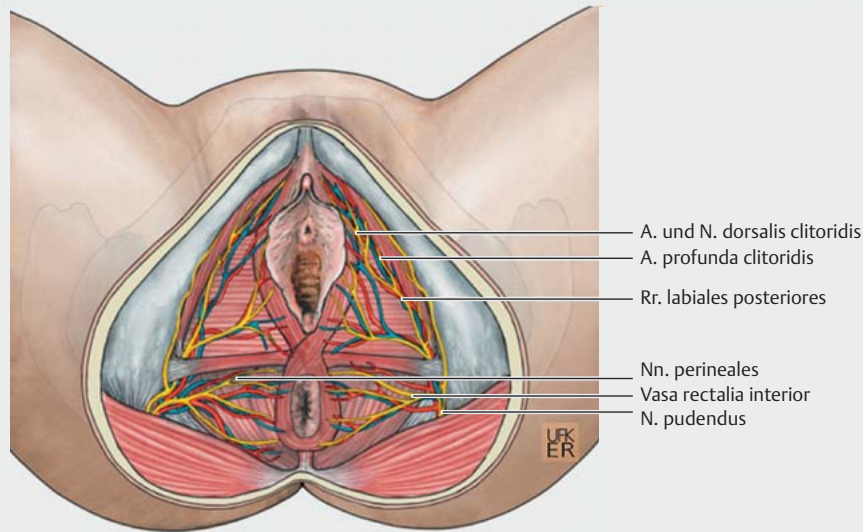
### 3.3 Indikationen und Kontraindikationen

Rekonstruktive und ästhetische Operationen des weiblichen Genitales beinhalten die Wiederherstellung oder Angleichung von Form

und Funktion der Vulva nach partieller oder kompletter Resektion, bei angeborenen und/oder erworbenen Störungen, krankheits- und altersbedingten Veränderungen sowie wunschorientierten Vorstellungen. Kontraindikationen ergeben sich aus medizinisch-ethischen Aspekten sowie altersbedingten Einschränkungen.

#### 3.3.1 Rituelle Beschneidung (Female Genital Mutilation)

Die weibliche Genitalbeschneidung FGM (Female Genital Mutilation) ist ein kulturell verwurzeltes Ritual und besonders in Prävalenzländern weit verbreitet. In Deutschland und Österreich erfüllt



► **Abb. 3** Nerven und Gefäße des weiblichen Beckenbodens. Quelle: Jörg Pekarsky mit freundlicher Genehmigung von Prof. M.W. Beckmann. [rerif]

FGM den Tatbestand der Körperverletzung und widerspricht im Grundgesetz damit dem Recht auf körperliche Unversehrtheit und Selbstbestimmung. ► **Tab. 5** beschreibt die Primär- und Sekundärkomplikationen nach Female Genital Mutilation.

► **Tab. 5** Primär- und Sekundärkomplikationen nach Female Genital Mutilation (FGM).

Primärkomplikationen	
somatisch	<ul style="list-style-type: none"> <li>▪ Schmerzen</li> <li>▪ Blutung</li> <li>▪ Schock</li> <li>▪ Infektion</li> <li>▪ Harnablaufstörung</li> <li>▪ Wundheilungsstörung</li> <li>▪ überschießende Narbenbildung</li> <li>▪ Verletzung der Harnröhre</li> <li>▪ Verletzung des Klitorisorgans</li> <li>▪ Verlust der klitoralen Empfindung</li> </ul>
psychisch	<ul style="list-style-type: none"> <li>▪ Angststörung</li> <li>▪ Belastungsreaktion (z. B. „peritraumatische Dissoziation“)</li> </ul>

► **Tab. 5** Primär- und Sekundärkomplikationen nach Female Genital Mutilation (FGM). (Fortsetzung)

Sekundärkomplikationen	
somatisch	<ul style="list-style-type: none"> <li>▪ Dysurie</li> <li>▪ narbenbedingte Menstruationsbeschwerden</li> <li>▪ rezidivierende Infektionen</li> <li>▪ Epidermoid-/Klitoriszysten</li> <li>▪ Neurome der Nn. dorsales clitorides</li> <li>▪ Retention, Harnsteine</li> <li>▪ Inkontinenz, Harndrang, hyperaktive Blase etc.</li> <li>▪ Dysmenorrhö</li> <li>▪ Hämatokolpos</li> <li>▪ Hämatometra</li> <li>▪ Dyspareunie</li> <li>▪ Fisteln</li> <li>▪ Dystokie</li> <li>▪ neonatales Outcome</li> <li>▪ erhöhte Episiotomierate/Dammsrissrate</li> <li>▪ erhöhte Sectiorate</li> <li>▪ erschwerte/unmögliche gynäkologische Diagnostik/Katheterisierung</li> </ul>
psychisch	<ul style="list-style-type: none"> <li>▪ posttraumatische Belastungsstörung, Intrusionen/Flashbacks/Hyperarousal</li> <li>▪ sexuelle Dysfunktion</li> <li>▪ Angststörung/Depression</li> </ul>

Konsensbasiertes Statement 3.S2	
Expertenkonsens	Konsensusstärke +++
Seit 2013 ist Female Genital Mutilation (FGM) in das ICD-System (International Classification of Diseases) aufgenommen und als körperliches und seelisches Leid anerkannt und definiert.	

Konsensbasiertes Statement 3.S3	
Expertenkonsens	Konsensusstärke +++
Jede aufgeführte Form von Female Genital Mutilation (FGM) rechtfertigt, bei Vorliegen entsprechender körperlicher und/oder seelischer Beschwerden und Beeinträchtigungen, die Indikation zur medizinischen Therapie.	

Konsensbasierte Empfehlung 3.E6	
Expertenkonsens	Konsensusstärke +++
Die Behandlung von Mädchen und Frauen, die von Female Genital Mutilation (FGM) betroffen sind, sollte interdisziplinär erfolgen. Dies ist in einer standardisierten Form sowohl zentral (Zentrumstruktur) als auch dezentral (Kooperationsstruktur) realisierbar.	

Aufgrund der unterschiedlichen Schweregrade von FGM, des differierenden Ritualerlebens und sich individuell verändernder körperlicher und seelischer Entwicklungen der Betroffenen zeigen sich sowohl unterschiedliche somatische als auch psychische Beschwerden und Beeinträchtigungen.

Konsensbasiertes Statement 3.S4	
Expertenkonsens	Konsensusstärke +++
Insbesondere bei Female-Genital-Mutilation-(FGM-)Patientinnen, die vom Typ III (Infibulation) betroffen sind, besteht ein erhöhtes Risiko für nachhaltige gesundheitliche Probleme der Urogenitalregion wie geburtstraumatische, vestibulo-perineale Komplikationen und sekundäre Fistelbildungen.	

Die Defibulation stellt eine hinsichtlich Wasserlassen, Menstrualblutabgang, Penetrationsmöglichkeit und vaginaler Entbindung funktionsverbessernde operative Maßnahme dar [2, 3] (► **Tab. 6**).

► <b>Tab. 6</b> Geburtshilfliche Defibulation nach FGM Typ III.	
Defibulation ante partum	vermindert urogenitale Komplikationen <ul style="list-style-type: none"> <li>▪ Infektionen</li> <li>▪ Blutungsrisiko</li> <li>▪ Vestibulum-, Damm, Urethraeinrisse</li> </ul> gewährleistet präpartale Diagnostik <ul style="list-style-type: none"> <li>▪ Inspektion</li> <li>▪ mikrobiologische Abstriche</li> <li>▪ Zytologie</li> <li>▪ vaginale Sonografie</li> </ul>
Defibulation intra partum	senkt die operative Belastung der Patientin

Konsensbasierte Empfehlung 3.E7	
Expertenkonsens	Konsensusstärke +++
Im Rahmen der Schwangerschaft kann die Defibulation vor (ante partum) oder unter (intrapartum) der Geburt erfolgen. Die Durchführung der antepartalen Defibulation sollte ab dem zweiten Trimenon der Schwangerschaft erfolgen. Die intrapartale Defibulation sollte während der ersten Phase der Wehen erfolgen, um das Monitoring des Geburtsvorganges und gegebenenfalls eine notwendige Blasenkatheterisierung zu erleichtern.	

### 3.3.2 Dysplasien der Vulva und Vagina (VIN, VaIN)

Konsensbasierte Empfehlung 3.E8	
Expertenkonsens	Konsensusstärke +++
Bei Vorliegen einer Dysplasie der Zervix, Vulva und Vagina sollen Diagnostik, Therapie und Nachsorge der Patientin anhand der entsprechenden S3-Leitlinien „Prävention des Zervixkarzinoms“ (AWMF-Registernummer 015-0270L) und „Diagnostik, Therapie und Nachsorge der Patientin mit Zervixkarzinom“ (AWMF-Registernummer 032-0330L) und der S2k-Leitlinien „Diagnostik, Therapie und Nachsorge des Vaginalkarzinoms und seiner Vorstufen“ (AWMF-Registernummer 032-042) sowie „Diagnostik, Therapie und Nachsorge des Vulvakarzinoms und seiner Vorstufen“ (AWMF-Registernummer 015-059) durchgeführt werden.	

### 3.3.3 Morbus Paget der Vulva

Der extramammäre Morbus Paget tritt mit 1% aller Vulvamalignome sehr selten auf. Die primäre Therapie eines vulvären Morbus Paget basiert auf der operativen Entfernung der Läsion.

### 3.3.4 Lichen sclerosus/Lichen ruber planus

Lichen sclerosus und Lichen ruber planus sind entzündliche Hauterkrankungen des Anogenitalbereichs, die unterdiagnostiziert sind. Beschwerden sind Schmerzen, Brennen, Juckreiz, sexuelle Dysfunktion und Dysfunktionen des Harntraktes sowie eine Atrophie und Sklerose der Labien und/oder des Introitus mit Introitusstenose. Die lokale Therapie beinhaltet eine kortisonhaltige Salbe (Methylprednisolonaceponat oder Clobetasolpropionat) sowie konsequente rückfettende bzw. feuchtigkeitsspendende Pflege [4].

### 3.3.5 Gutartige Tumoren der Vulva

Gutartige Tumoren der Vulva beinhalten das Lues-Ulcus, Morbus Behcet, Follikulitis, Kondylome sowie Granulome, Abszesse oder Bartholinitis (siehe Kapitel 3.3.7) und Zysten.

### 3.3.6 Geburtsverletzungen und Episiotomie

Bei Keloidbildung nach Geburtsverletzung oder Faden-Granulomen (z. B. nach Einbringen von vermehrtem Nahtmaterial) kann es zu Beschwerden wie Dyspareunie, Schmerzen beim Sitzen oder Bewegung kommen [5]. Bei nach 3–6 Monaten persistierenden Beschwerden kann eine operative Revision erwogen werden.



### 3.3.7 Bartholinitis und Vulvaabszess

An der Bartholin-Drüse kann es zu einer Entstehung von Zysten oder Abszessen kommen. Therapiemöglichkeiten sind eine Inzision mit Kathetereinlage oder eine Marsupialisation. Bei rezidivierenden Zysten oder Abszesse ist eine Exstirpation der Zyste oder Drüse möglich [6].

### 3.3.8 Geschlechtsinkongruenz

Hier verweisen wir auf die S2k-Leitlinie „geschlechtsangleichende chirurgische Maßnahmen bei Geschlechtsinkongruenz und Geschlechtsdysphorie“ (Registernummer 043-052), die sich aktuell in Bearbeitung befindet.

## 4 Operationen geordnet nach topografischer Anatomie

### 4.1 Mons pubis

Dieses Kapitel enthält keine Statements und Empfehlungen. Deformitäten im Bereich des Mons pubis werden in 4 Graden klassifiziert (► **Tab. 7**). Diese sowie deren Behandlung ist in ► **Tab. 7** dargestellt.

► **Tab. 7** Klassifikation der Deformitäten im Bereich des Mons pubis und der entsprechenden Behandlungsempfehlung.

Klassifikation	Behandlung
Grad 1: geringe Vorwölbung mit minimaler/keiner Bedeckung der Labia majora	Liposuktion
Grad 2: mäßige Vorwölbung mit partieller Bedeckung der Labia majora	Pannikulektomie mit Liposuktion
Grad 3: deutliche Vorwölbung mit kompletter Bedeckung der Labia majora	Pannikulektomie mit Liposuktion, fasziodermale Suspensionsnaht, evtl. vertikale Keilresektion
Grad 4: keine Vorwölbung, starke Ptosis mit partieller oder kompletter Bedeckung der Labia majora	Pannikulektomie mit fasziodermalen Suspensionsnaht und eine vertikale Keilresektion

### 4.2 Vulva/Labia majora pudendi

#### Konsensbasierte Empfehlung 4.E9

##### Expertenkonsens

##### Konsensusstärke +++

Eine ausgeprägte Volumenreduktion der Klitoris und des paraklitoridalen Gewebes soll vermieden werden, da dies eine schmerzhaft exponierte Klitoris verursacht.

#### Konsensbasiertes Statement 4.S5

##### Expertenkonsens

##### Konsensusstärke +++

Zu schmale bzw. zu kleine Labia majora pudendi können von sehr schlanken Patientinnen, nach massiver Gewichtsreduktion oder bei altersbedingter Involutionstrophie als unästhetisch empfunden werden und können mit einer behandlungsbedürftigen Dyspareunie einhergehen.

### 4.3 Labia minora pudendi

Hypertrophien der Labia minora können erworben (z. B. Varikosis, Entzündungen, kulturbedingte Verlängerung/Dehnung) oder angeboren sein [7]. Leidet eine Patientin unter überproportional großen Labia minora, kann durch eine Resektion der überschüssigen Haut ein ästhetisch zufriedenstellendes Aussehen erzielt werden [8]. Die folgenden Abbildungen zeigen Exzisionstechniken zur Reduktion der Labia minora sowie unterschiedliche Lappenplastiken (► **Abb. 4, 5** und **6**).

### 4.4 Praeputium clitoridis

Dieses Kapitel enthält keine Statements und Empfehlungen. Auch nach FGM spielt die Rekonstruktion der Vulva eine große Rolle (siehe Kapitel 5). Beispielsweise ist die „Omega Domed“-Lappenplastik (OD-Flap) eine speziell entwickelte lokale Lappenplastik zur Präputiumrekonstruktion.

### 4.5 Vagina

Die Diagnostik und Therapie des Descensus genitalis der Frau sollte sich an der Leitlinie „Diagnostik und Therapie des weiblichen Descensus genitalis“ orientieren, AWMF-Registernummer 015-006, Stand April 2016. Die Diagnostik und Therapie der Inkontinenz der Frau sollte sich an der Leitlinie „Harninkontinenz der Frau“ orientieren, AWMF-Registernummer 015-005, aktuell in Überarbeitung. Die Diagnostik und Therapie von genitalen Fehlbildungen der Frau sollte sich an der Leitlinie „Weibliche genitale Fehlbildungen“ orientieren, AWMF-Registernummer 015-052, Stand März 2020.

### 4.6 Introitus vaginae

Die Hymenrekonstruktion spielt vor allem in Kulturkreisen eine Rolle, in denen der weiblichen Jungfräulichkeit bzw. Unversehrtheit des Hymenalsaumens eine moralische Bedeutung beigemessen wird. Dessen Diagnostik und Therapie sollte sich an der Leitlinie „Weibliche genitale Fehlbildungen“ orientieren, AWMF-Registernummer 015-052, Stand März 2020.

Ähnlich der Hymenalrekonstruktion ist die Rekonstruktion des Introitus vaginae möglich. Dessen Diagnostik und Therapie sollte sich ebenfalls an der Leitlinie „Weibliche genitale Fehlbildungen“ orientieren, AWMF-Registernummer 015-052, Stand März 2020.

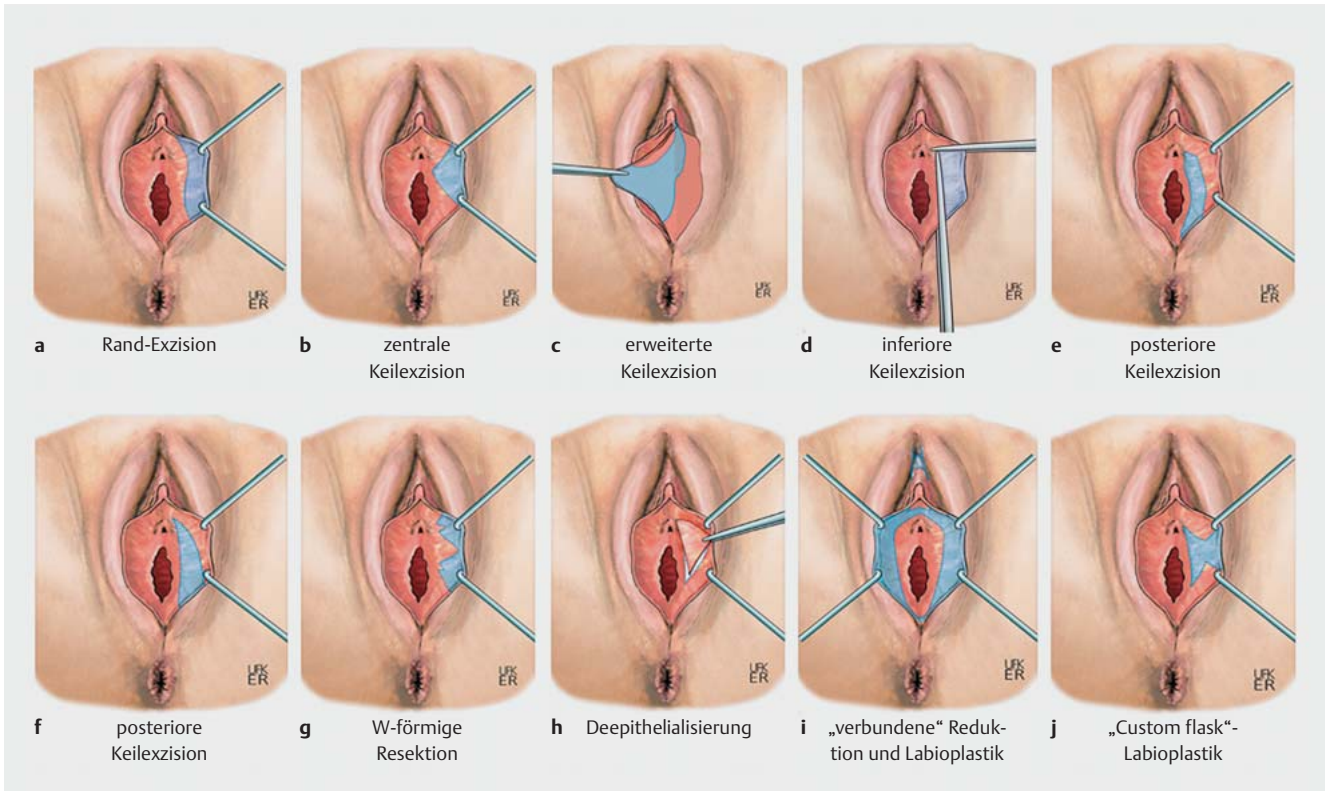
### 4.7 G-Punkt

Unterspritzung des G-Punktes mit Eigenfett oder Filler stellen keine medizinisch indizierten Eingriffe im Sinne des SGB V dar, sodass die Kosten für diese Maßnahmen nicht von den Krankenkassen übernommen werden.

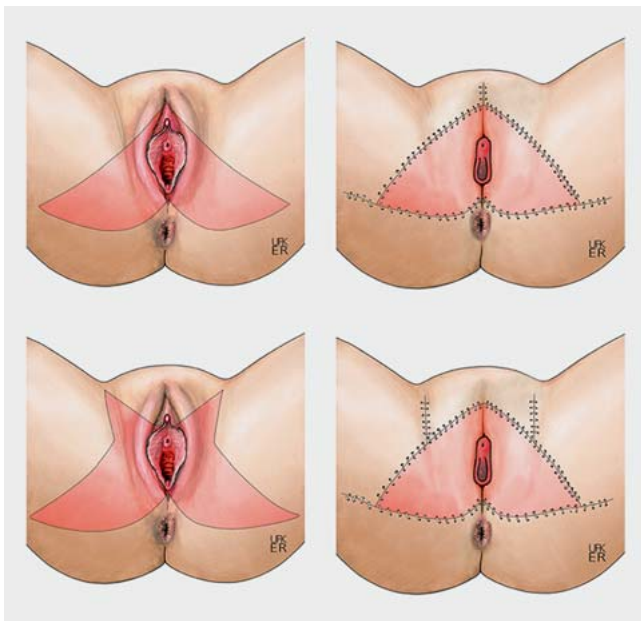
## 5 Weibliche Genitalverstümmelung

### 5.1 Grundlagen

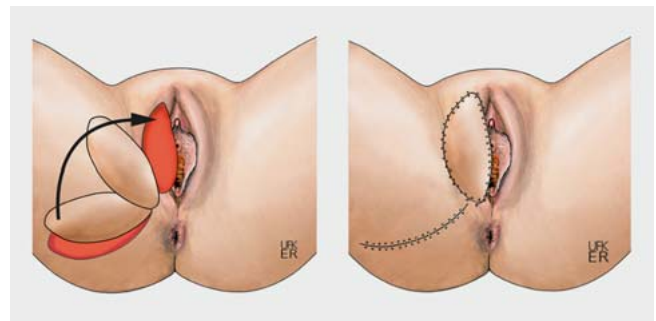
Die rituelle Beschneidung des äußeren weiblichen Genitale (Female Genital Mutilation/FGM) ist ein weltweit verbreitetes Ritual mit Prävalenz in Afrika, Asien und Südamerika. Nach Schätzungen der WHO sind weltweit etwa 200 000 000 Mädchen und Frauen betroffen [9]. Die WHO teilt die Formen der FGM in unterschiedlichen Typen I–IV ein (► **Tab. 8**).



► **Abb. 4** Exzisionstechniken zur Reduktion hypertrophierter Labia minora. (angelehnt an [7]). Quelle: Jörg Pekarsky mit freundlicher Genehmigung von Prof. M. W. Beckmann. [rerif]



► **Abb. 5** Planung und Durchführung einer VY-Lappenplastik. Quelle: Jörg Pekarsky mit freundlicher Genehmigung von Prof. M. W. Beckmann. [rerif]



► **Abb. 6** Planung und Durchführung eines Lotusblüten-Lappens (Lotus Petal/Singapore Flap). Quelle: Jörg Pekarsky mit freundlicher Genehmigung von Prof. M. W. Beckmann. [rerif]

► **Tab. 8** Formen der Female Genitale Mutilation (FGM) nach World Health Organisation (WHO), 1997.

Typ I	anteilige oder komplette Entfernung der Klitoris (Glans clitoridis) und/oder der Klitorisvorhaut (Praeputium clitoridis)
Typ Ia	Entfernung der Klitorisvorhaut
Typ Ib	Entfernung der Klitoris und der Klitorisvorhaut
Typ II	partielle oder komplette Entfernung der Klitoris und der kleinen Schamlippen, mit oder ohne Entfernung der großen Schamlippen (Exzision)
Typ IIa	Entfernung der kleinen Schamlippen
Typ IIb	partielle oder komplette Entfernung der Klitoris und der kleinen Schamlippen
Typ IIc	partielle oder komplette Entfernung der Klitoris, der kleinen und der großen Schamlippen
Typ III	Verengung der vaginalen Öffnung mit Herstellung eines bedeckenden, narbigen Hautverschlusses durch das Entfernen und Zusammenheften oder -nähen der kleinen und/oder großen Schamlippen, mit oder ohne Entfernung der Klitoris (Infibulation)
Typ IIIa	Entfernen und Zusammennähen der kleinen Schamlippen
Typ IIIb	Entfernen und Zusammennähen der großen Schamlippen
Typ IV	alle anderen schädigenden Eingriffe, welche die weiblichen Genitalien verletzen und keinem medizinischen Zweck dienen, zum Beispiel: Einstechen, Durchbohren, Einschneiden, Ausschaben, Ausbrennen, Verätzen oder Dehnen

## 5.2 Verfahren zur Rekonstruktion

Rekonstruktive Operationen des äußeren weiblichen Genitale umfassen viele Indikationen und Therapieoptionen, deren Standardisierung noch wenig verbreitet ist. Technisch stehen diverse standardisierte Lappenplastiken zur Vulvarekonstruktion zur Verfügung, die jeweils Vor- und Nachteile aufweisen [10–16]. Ein inadäquater Gewebetransfer wird sich z. B. durch ein übermäßiges Volumen mit einer unnatürlichen Projektion, Geweberigidität, Deformierung und Funktionseinschränkung negativ auf die Vulvarekonstruktion auswirken. Daher sollte die Wahl der geeigneten Lappenplastik kritisch erfolgen.

### 5.2.1 Rekonstruktion des Praeputium clitoridis

Dieses Kapitel enthält keine Statements und Empfehlungen. Bei Patientinnen mit FGM Typ I bis III ist das Präputium regelmäßig beteiligt und oftmals nicht mehr existent. In der Region des anatomischen Durchtritts der Klitoris Spitze kann die narbig veränderte Haut umschrieben entfernt werden, um einen operativen Zugang zum Klitorisstumpf zu gewährleisten, oder sie kann in einer lokalen Lappenplastik genutzt werden.

### 5.2.2 Rekonstruktion der Glans clitoridis

Dieses Kapitel enthält keine Statements und Empfehlungen. Die klitorale Rekonstruktion stellt ein Schlüsselverfahren im Rahmen der Vulvarekonstruktion nach FGM dar, da das Verfahren auf die grundlegende organische Integrität einer regelrechten Sexualfunktion abzielt.

### 5.2.3 Rekonstruktion der Labia majora/minora pudendi

Dieses Kapitel enthält keine Statements und Empfehlungen. Die Rekonstruktion der Labia minora et majora pudendi nach FGM Typ II und III ist aufgrund des regionsübergreifenden Gewebeverlustes in der Regel nur mit additivem Gewebe möglich.

### 5.2.4 Rekonstruktion des Vestibulum vaginae

Dieses Kapitel enthält keine Statements und Empfehlungen. Die Flexibilität des Vulvagewebes gewährleistet auch bei ausgedehnten Defekten häufig primäre Wundverschlüsse. Anatomisch-funktionell können solche Defektverschlüsse form- und funktionsrelevante Einschränkungen wie Deformierungen, Elastizitätsverluste und Gewebespannungen verursachen.

## 5.3 Rekonstruktion nach konsekutiv-sekundären Verletzungen und/oder Veränderungen

Das rekonstruktive Spektrum für sekundäre Verletzungen und/oder Veränderungen nach FGM ist groß und reicht von funktionsverbessernden Narbenkorrekturen und Fistelsanierungen einschließlich Dammrekonstruktionen über Tumorentfernungen wie Klitoriszysten bis hin zum komplexen Gewebetransfer [17].

### Konsensbasierte Empfehlung 5.E10

#### Expertenkonsens

#### Konsensusstärke +++

Bei der Rekonstruktion nach FGM (Female Genital Mutilation) sollten auch sekundäre Veränderungen und Beeinträchtigungen anamnestisch und klinisch erkannt, entsprechend eingeordnet und in die operative Planung miteinbezogen werden.

## 6 Sonstige Verfahren zur Rekonstruktion des weiblichen Genitale

### 6.1 Vaginalstraffung mittels Laser

### Konsensbasierte Empfehlung 6.E11

#### Expertenkonsens

#### Konsensusstärke +++

Für eine ohne medizinische Diagnose, sondern nur aus kosmetischen Gründen durchgeführte Vaginalstraffung mittels CO<sub>2</sub>-Laser oder non-ablativem Erbium-YAG-(Yttrium-Aluminium-Granat-)Laser und Radiofrequenztherapie liegt keine Evidenz für eine klinische Effektivität und Nebenwirkungen aus prospektiv randomisierten Studien vor. Diese Verfahren sollten Patientinnen deshalb nur im Rahmen von klinischen Studien angeboten werden.

### 6.2 Vaginalstraffung mittels Radiofrequenztherapie (RF)

Dieses Kapitel enthält keine Statements und Empfehlungen. Es werden mehrere prospektive Studien beschrieben, die einen Effekt der Radiofrequenztherapie auf „Vaginal Laxity“ beschreiben.

### 6.3 Vaginalstraffung mittels Muskeltraining

Es liegen aktuell keine prospektiv randomisierten Studienergebnisse zur Vaginalstraffung bei „Vaginal Laxity“ mittels Muskeltraining vor. Es kann daher keine Empfehlung abgeleitet werden. Dieses Kapitel enthält keine Statements und Empfehlungen.

## 7 Postoperatives Prozedere

Die Nachbehandlung nach Eingriffen am weiblichen Genitale ist abhängig von Art und Ausmaß des chirurgischen Eingriffs und den körperlichen Voraussetzungen der Patientin. Die meisten ästhetischen Eingriffe sind ambulant durchzuführen.

### 7.1 Überwachungsphase postoperativ

Dieses Kapitel enthält keine Statements und Empfehlungen. Grundlagen zur postoperativen Überwachungsphase werden beschrieben.

### 7.2 Peri- und postoperative Medikation

Dieses Kapitel enthält keine Statements und Empfehlungen. Von lokalen Anästhetika (Salbe/Spray) wird abgeraten, um nicht unnötig das Milieu der Schleimhaut zu verändern. Eine prophylaktische Antibiotikagabe ist abhängig von der Art des Eingriffs und den Vorerkrankungen der Patientin (siehe S3-Leitlinie Strategie zur Sicherung rationaler Antibiotika-Anwendung im Krankenhaus [AWMF-Registernummer 092/001]).

### 7.3 Verbandswechsel und Hygiene

Dieses Kapitel enthält keine Statements und Empfehlungen. Grundlegende Maßnahmen zum Verbandswechsel und der Hygiene werden beschrieben sowie unterschiedliche Verfahren zum Beispiel zur Vermeidung des Verklebens postoperativer Wunden.

### 7.4 Nachbehandlung

Dieses Kapitel enthält keine Statements und Empfehlungen. Grundlegende postoperative Nachbehandlung wird beschrieben.

## 8 Komplikationen bei rekonstruktiven und ästhetischen Operationen am weiblichen Genitale

Die Komplikationsrate ist abhängig von der Art des Eingriffs, des Alters und den Nebenerkrankungen der Patientin. Auftreten können alle Komplikationen, die üblicherweise mit chirurgischen Eingriffen assoziiert sein können [18]. Um diese besser erfassen zu können, wurden verschiedene Reporting-Systeme oder Klassifizierungen (z. B. Klassifikation nach Clavien-Dindo [19]) entwickelt. In der Literatur werden Komplikationsraten von 22% der Fälle und eine Mortalität von 0,8% beschrieben [20]. Durch eine sorgfältige präoperative Einschätzung und Selektion der Patientinnen und durch vorausschauende Planung kann die Komplikationsrate positiv beeinflusst werden.

### 8.1 Komplikationsrate

#### Konsensbasiertes Statement 8.S6

##### Expertenkonsens

##### Konsensusstärke +++

Offizielle Statistiken oder Qualitätssicherungsmaßnahmen über spezielle Komplikationen für rekonstruktive und ästhetische Operationen des weiblichen Genitale existieren derzeit nicht.

## 8.2 Allgemeine operative Komplikationen

Dieses Kapitel enthält keine Statements und Empfehlungen. Intimchirurgische Eingriffe haben Besonderheiten, die zu typischen Komplikationen führen können, die hier exemplarisch erwähnt werden.

### 8.3 Komplikationen bei Eingriffen mit Eigengewebe

Dieses Kapitel enthält keine Statements und Empfehlungen. Zu Eingriffen mit Eigengewebe zählen Lappenplastiken aller Art. Hier sind arterielle Blutversorgung und venöser Abfluss kritisch für das Überleben des Lappens und somit für den Erfolg der Operation.

### 8.4 Komplikationen bei Eingriffen mit Fremdmaterial

Dieses Kapitel enthält keine Statements und Empfehlungen. Als Fremdmaterial sind grundsätzlich alle Arten von Silikonimplantaten, nicht resorbierbares Nahtmaterial und azelluläre dermale Matrix (ADM) zu bezeichnen. Die am häufigsten mit Fremdmaterial assoziierten Komplikationen sind Infekte und Serome, die Folgeeingriffe nach sich ziehen.

### 8.5 Revision und Folgeoperation

Die häufigste Indikation für akute Revisionen sind Blutungen, die einer sofortigen Handlung bedürfen. Wie dringlich die Indikationsstellung zur Revision ist, hängt von der Lokalisation (arteriell oder venös) und Schwere der Nachblutung, dem Allgemeinzustand der Patientin und den Laborparametern (Hb-Wert) ab.

Bei arterieller Minderdurchblutung oder venöser Abflussstörung soll unverzüglich eine chirurgische Revision durchgeführt werden. Jede Verzögerung kann zu einem Absterben des Lappens führen. In diesen Fällen muss die Gefäßanastomose revidiert werden.

## 9 Spezielle Aspekte bei Kindern und Jugendlichen

### 9.1 Allgemeines zur Rekonstruktion und ästhetischen Chirurgie des weiblichen Genitale im Kindesalter

Wesentliche Aspekte rekonstruktiver und ästhetischer Eingriffe im Kindes- und Jugendalter beschäftigen sich mit den Beschwerden (siehe Kapitel 9.2) und der Funktionalität, insbesondere bezüglich möglicher Einschränkungen der Fertilität (z. B. im Rahmen einer Aplasie der inneren Geschlechtsorgane wie bei Mayer-Rokitansky-Küster-Hauser-Syndrom (MRKH), Complete Androgen Insensitivity Syndrome (CAIS), sowie der Funktionalität hinsichtlich der Kontinuität und des Kontinenserhaltes des harnableitenden und des intestinalen Systems. Diese können der S2k-Leitlinie „Weibliche genitale Fehlbildungen“ (AWMF-Registernummer 015/052) entnommen werden [21].

#### Konsensbasierte Empfehlung 9.E12

##### Expertenkonsens

##### Konsensusstärke +++

Nicht medizinisch indizierte Eingriffe des weiblichen Genitale im Kindesalter sollen nicht durchgeführt werden.



## 9.2 Rekonstruktive Eingriffe im Rahmen angeborener Fehlbildungen

Für die rekonstruktiven Eingriffe im Rahmen angeborener Fehlbildungen verweisen wir auf die Leitlinie „Weibliche genitale Fehlbildungen“, AWMF-Reg.-Nr. 015/052 [21].

## 9.3 (Angleichende) Genitaloperation bei Varianten der Geschlechtsentwicklung

Dieses Kapitel enthält keine Statements und Empfehlungen. Während früher die Einwilligung zu einem verändernden operativen Eingriff des Genitale bei Varianten der Geschlechtsentwicklung im Kindesalter den Sorgeberechtigten oblag, hat sich dies grundlegend gewandelt unter besonderer Betonung des Selbstbestimmungsrechtes des Individuums. Die S2k-Leitlinie „Varianten der Geschlechtsdifferenzierung“, AWMF-Registernummer 174/001, ist aktuell insbesondere auch zu diesem Themengebiet in Überarbeitung.

## 9.4 Rekonstruktive Operationen des weiblichen Genitale im Kindesalter nach vorausgegangener Female Genital Mutilation

Die Indikation zu rekonstruktiven Eingriffen im Kindesalter ist besonders streng zu stellen. Daher kommt bei Kindern ein Eingriff lediglich bei eindeutig medizinischer Indikation in Frage. Neben den in Deutschland sehr seltenen urogenitalen oder rektovaginalen Fisteln wird dies in aller Regel lediglich bei einer Infibulation oder partiellen Einengung der Vulva gegeben sein.

### Konsensbasiertes Statement 9.S7

#### Expertenkonsens

#### Konsensusstärke +++

Die Behandlung von Patientinnen mit FGM und deren damit verbundenen Problemen erfordert ein umfassendes Verständnis der komplexen soziokulturellen und medizinischen Aspekte, insbesondere im Kindes- und Jugendalter.

### Konsensbasierte Empfehlung 9.E13

#### Expertenkonsens

#### Konsensusstärke +++

Physische und psychische Traumata durch unnötige und unsensible Untersuchungen von Patientinnen, insbesondere im Kindes- und Jugendalter sollen vermieden werden.

## 10 Psychosomatik

### 10.1 Sexuelle Funktionsstörungen

Dieses Kapitel enthält keine Statements und Empfehlungen. Mehrere Studien zur sexuellen Funktionsstörung werden beschrieben.

### 10.2 Kontraindikation: psychische Störungen

Dieses Kapitel enthält keine Statements und Empfehlungen. Das Vorliegen einer körperdysmorphen Störung stellt eine Kontraindikation für einen kosmetischen Eingriff am weiblichen Genitale aufgrund der mit der psychischen Störung einhergehenden Realitätsverzerrung dar, welche die informierte Entscheidungs- und Einwilligungsfähigkeit beeinträchtigt.

### 10.3 Patientinnenzufriedenheit und Lebensqualität

### Konsensbasierte Empfehlung 10.E14

#### Expertenkonsens

#### Konsensusstärke +++

Bei genitalbezogener körperlicher Unzufriedenheit kann eine ästhetische und funktionelle operative Therapie erwogen werden, um das sexuelle Selbstbild und die sexuelle Zufriedenheit zu verbessern.

## Interessenkonflikt

Die Interessenkonflikte der Autoren sind in der Langfassung der Leitlinie aufgelistet.



## References

- [1] Robinson G Merav A. Informed Consent. *Ann Thorac Surg* 1976; 22: 209–212
- [2] Johnson C, Nour NM. Surgical Techniques: Surgical Techniques: Defibulation of Type III Female Genital Cutting. *J Sex Med* 2007; 4: 1544–1547
- [3] Madzou S, Ouédraogo CMR, Gillard P et al. Chirurgie plastique reconstructrice du clitoris après mutilations sexuelles. *Annales de Chirurgie Plastique Esthétique* 2011; 56: 59–64
- [4] Bryan CS, Paulus WE, Ehlen M, Naumann IV, Requadt BM, Szydlo B, Krauß T. Schwangerschaft und Wochenbett. In: Bryan CS, Hrsg. *Klinikstandards in der Geburtsmedizin*. Stuttgart: Thieme; 2015
- [5] AWMF-Register Nr. 015/079. S1-Leitlinie der DGGG. Leitlinie zum Management von Dammrissen III. und IV. Grades nach vaginaler Geburt. 2014. Accessed March 01, 2022 at: [http://www.awmf.org/uploads/tx\\_szleitlinien/015-079l\\_S1\\_Dammriss\\_III\\_IV\\_Grades\\_nach\\_vaginaler\\_Geburt\\_2014-10.pdf](http://www.awmf.org/uploads/tx_szleitlinien/015-079l_S1_Dammriss_III_IV_Grades_nach_vaginaler_Geburt_2014-10.pdf)
- [6] Wallwiener D, Jonat W, Kreienberg R, Friese K, Diedrich K, Beckmann MW. *Atlas der gynäkologischen Operationen*. 7. Aufl. Stuttgart: Georg Thieme Verlag; 2008
- [7] Oranges CM, Sisti A, Sisti G. Labia minora reduction techniques: a comprehensive literature review. *Aesthet Surg J* 2015; 35: 419–431
- [8] Gulia C, Zangari A, Briganti V et al. Labia minora hypertrophy: causes, impact on women's health, and treatment options. *Int Urogynecol J* 2017; 28: 1453–1461
- [9] World Health Organization. *Eliminating female genital mutilation: an interagency statement*. Geneva: World Health Organization, Department of Reproductive Health and Research; 2008: 1–48
- [10] Chang TN, Lee CH, Lai CH et al. Profunda artery perforator flap for isolated vulvar defect reconstruction after oncological resection. *J Surg Oncol* 2016; 113: 828–834
- [11] Kim SW, Lee WM, Kim JT et al. Vulvar and vaginal reconstruction using the “angel wing” perforator-based island flap. *Gynecol Oncol* 2015; 137: 380–385
- [12] Lee PK, Choi MS, Ahn ST et al. Gluteal fold V–Y advancement flap for vulvar and vaginal reconstruction: a new flap. *Plast Reconstr Surg* 2006; 118: 401–406
- [13] Argenta PA, Lindsay R, Aldridge RB et al. Vulvar reconstruction using the “lotus petal” fascio-cutaneous flap. *Gynecol Oncol* 2013; 131: 726–729
- [14] Windhofer C, Papp C, Staudach A et al. Local fasciocutaneous infraglutal (FCI) flap for vulvar and vaginal reconstruction: a new technique in cancer surgery. *Int J Gynecol Cancer* 2012; 22: 132–138
- [15] Huang JJ, Chang NJ, Chou HH et al. Pedicle perforator flaps for vulvar reconstruction—new generation of less invasive vulvar reconstruction with favorable results. *Gynecol Oncol* 2015; 137: 66–72
- [16] O'Dey DM, Bozkurt A, Pallua N. The anterior Obturator Artery Perforator (aOAP) flap: Surgical anatomy and application of a method for vulvar reconstruction. *Gynecol Oncol* 2010; 119: 526–530
- [17] Foldes P. [Reconstructive plastic surgery of the clitoris after sexual mutilation]. *Prog Urol* 2004; 14: 47–50
- [18] WHO. WHO Guidelines Approved by the Guidelines Review Committee. In: World Health Organization, ed. *WHO Guidelines for Safe Surgery 2009: Safe Surgery Saves Lives*. Geneva: World Health Organization; 2009
- [19] Dindo D, Demartines N, Clavien P-A. Classification of Surgical Complications. *Ann Surg* 2004; 240: 205–213
- [20] Glaysher MA, Cresswell AB. *Management of common surgical complications*. Surgery (Oxford) 2017; 35: 190–194
- [21] Female genital malformations. Guideline of the DGGG, SGGG and OEGGG (S2k-Level, AWMF Registry No. 015/052, March 2020. Accessed January 26, 2022 at: <http://www.awmf.org/leitlinien/detail/ll/015-052.html>

## Guideline Program

### Editors

#### Leading Professional Medical Associations



#### German Society of Gynecology and Obstetrics (Deutsche Gesellschaft für Gynäkologie und Geburtshilfe e. V. [DGGG])

Head Office of DGGG and Professional Societies  
Jägerstraße 58–60, D-10117 Berlin  
info@dggg.de  
<http://www.dggg.de/>

#### President of DGGG

Prof. Dr. med. Barbara Schmalfeldt  
Universitätsklinikum Hamburg-Eppendorf  
Klinik und Poliklinik für Gynäkologie  
Martinistraße 52, D-20251 Hamburg

#### DGGG Guidelines Representatives

Prof. Dr. med. Matthias W. Beckmann  
Universitätsklinikum Erlangen, Frauenklinik  
Universitätsstraße 21–23, D-91054 Erlangen

Prof. Dr. med. Tanja N. Fehm  
Universitätsklinikum Düsseldorf  
Klinik für Frauenheilkunde und Geburtshilfe  
Moorenstraße 5, D-40225 Düsseldorf

#### DGGG Guidelines Program Coordination

Dr. med. Paul Gaß  
Universitätsklinikum Erlangen, Frauenklinik  
Universitätsstraße 21–23, D-91054 Erlangen  
leitlinien@dggg.de  
<https://www.dggg.de/leitlinien>



#### Austrian Society of Gynecology and Obstetrics (Österreichische Gesellschaft für Gynäkologie und Geburtshilfe [OEGGG])

Frankgasse 8, AT-1090 Wien  
stephanie.leutgeb@oeggg.at  
<http://www.oeggg.at>

#### President of OEGGG

Prof. Dr. med. Bettina Toth  
Universitätsklinik für Gynäkologische Endokrinologie und  
Reproduktionsmedizin  
Department Frauenheilkunde, Medizinische Universität  
Innsbruck  
Anichstraße 35, A-6020 Innsbruck

#### OEGGG Guidelines Representatives

Prof. Dr. med. Karl Tamussino  
Universitätsklinik für Frauenheilkunde und Geburtshilfe Graz  
Auenbruggerplatz 14, AT-8036 Graz

Prof. Dr. med. Hanns Helmer  
Universitätsklinik für Frauenheilkunde Wien  
Währinger Gürtel 18–20, AT-1090 Wien

Prof. Dr. med. Bettina Toth  
Universitätsklinik für Gynäkologische Endokrinologie und  
Reproduktionsmedizin  
Department Frauenheilkunde, Medizinische Universität  
Innsbruck  
Anichstraße 35, A-6020 Innsbruck



#### Swiss Society of Gynecology and Obstetrics (Schweizerische Gesellschaft für Gynäkologie und Geburtshilfe [SGGG])

Gynécologie Suisse SGGG  
Altenbergstraße 29, Postfach 6, CH-3000 Bern 8  
sekretariat@sggg.ch  
<http://www.sggg.ch/>

#### President of SGGG

Dr. med. Roger Rytz, eHnv hôpital d'Yverdon-les-Bains,  
Entremonts 11, CH-1400 Yverdon-les-Bains

#### SGGG Guidelines Representatives

Prof. Dr. med. Daniel Surbek  
Universitätsklinik für Frauenheilkunde  
Geburtshilfe und feto-maternale Medizin  
Inselspital Bern  
Effingerstraße 102, CH-3010 Bern

Prof. Dr. med. Brigitte Leeners  
Universitätsspital Zürich  
Klinik für Reproduktions-Endokrinologie  
Rämistrasse 100, CH-8091 Zürich

Prof. Dr. med. Michael Mueller  
Universitätsklinik für Frauenheilkunde  
Theodor-Kocher-Haus  
Friedbühlstrasse 19, CH-3010 Bern

Stand: März 2023