Artikel online veröffentlicht: 24.05.2023

Ästhetische Ergebnisse nach Nasenspitzenrekonstruktionen mit dem Frontonasallappen und anderen lokoregionären Lappen

Ästhetische Ergebnisse nach Nasenspitzenrekonstruktionen

Cosmetic outcome of nasal tip reconstruction with the frontonasal flap and other locoregional flaps

Cosmetic Outcome of Nasal Tip Reconstruction

OPEN ACCESS

Autorinnen/Autoren
Julian Ramin Andresen[1], Oliver Scheufler[2]

Institute
1 Klinik für Orthopädische-, Unfall-, und Wiederherstellungschirurgie, Charite Universitätsmedizin Berlin - Campus Benjamin Franklin, Berlin, Germany
2 Plastische und Ästhetische Chirurgie, AARE KLINIK, Bern, Switzerland

Schlüsselwörter
Nasenrekonstruktion, frontonasaler Lappen, paramedianer Stirnlappen, Rintala-Lappen, Bilobed-Lappen

Key words
nasal reconstruction, frontonasal flap, paramedian forehead flap, Rintala flap, bilobed flap

eingereicht 27.08.2022
akzeptiert 02.02.2023
online publiziert 24.05.2023

Bibliografie
Handchir Mikrochir Plast Chir 2023; 55: 278–286
DOI 10.1055/a-2069-2246
ISSN 0722-1819
© 2023. The Author(s).
This is an open access article published by Thieme under the terms of the Creative Commons Attribution-NonDerivative-NonCommercial-License, permitting copying and reproduction so long as the original work is given appropriate credit. Contents may not be used for commecial purposes, or adapted, remixed, transformed or built upon. (https://creativecommons.org/licenses/by-nc-nd/4.0/)
Georg Thieme Verlag, Rüdigerstraße 14, 70469 Stuttgart, Germany

Korrespondenzadresse
PD Oliver Scheufler
AARE KLINIK
Plastische und Ästhetische Chirurgie
Florastrasse 13
3005 Bern
Switzerland
oliver.scheufler@aareklinik.ch

ZUSAMMENFASSUNG

Hintergrund Die vorliegende Studie untersucht die Ergebnisse der Nasenspitzenrekonstruktion mit dem frontonasalen Lappen im Vergleich zu anderen lokoregionären Lappen.

Material und Methoden Eingeschlossen wurden alle Nasenspitzenrekonstruktionen mit lokoregionären Lappen, die während eines Zeitraums von 10 Jahren durchgeführt wurden. Die Defektgröße, Lappenart, Risikofaktoren, Komorbiditäten sowie Komplikationen, Revisionen und Sekundäroperationen wurden retrospektiv untersucht. Klinische Nachuntersuchungen erfolgten nach 12 Monaten. Digitale Fotografien wurden präoperativ und zum Zeitpunkt der letzten Nachuntersuchung in Standardprojektionen erstellt und die ästhetischen Ergebnisse von drei unabhängigen Untersuchern beurteilt, wobei die Nasenkontur, Symmetrie, Narbenbildung und Übereinstimmung der Hautfarbe zwischen Lappenplastik und Nasenhaut auf einer 4-Punkte-Skala bewertet wurden. Abschließend wurde die Patientenzufriedenheit erfragt.

Ergebnisse Bei 68 Frauen und 44 Männern mit einem mittleren Alter von 71,4 ± 10,2 Jahren wurden 112 Rekonstruktionen der Nasenspitze durchgeführt. Unter Berücksichtigung der Defektgröße, individueller Faktoren und dem Patientenwunsch, erfolgte die Rekonstruktion mit 58 frontonasalen Lappen, 23 Rintala-Lappen, 20 paramediane Stirnlappen und 11 Bilobed-Lappen. Das Durchschnittsalter und die Komorbiditäten der Patienten waren zwischen den Lappenarten vergleichbar, mit Ausnahme einer höheren Inzidenz der arteriellen Hypertonie und einer niedrigeren Inzidenz des Diabetes mellitus bei Patienten, die mit frontonasalen Lappen behandelt wurden. Die Defektgröße war bei den Rekonstruktionen mit frontonasalen Lappen und Rintala-Lappen gleich, bei den Bilobed-Lappen geringer und den Stirnlappen ausgedehnter. Die Komplikationsrate wies zwischen den verschiedenen Lappentechniken keine Unterschiede auf. Unter Berücksichtigung der geplanten Zweiteingriffe (Lappenstieldurchtrennungen) bei den paramedianen Stirnlappen war die Häufigkeit ungeplanter Korrekturen bei allen Lappentechniken vergleichbar. Die ästhetischen Ergebnisse und die Patientenzufriedenheit wurden mit allen Techniken in über 90 % als sehr gut oder gut bewertet.

Schlussfolgerungen Im Vergleich zum paramedianen Stirnlappen vermeidet der frontonasale Lappen einen geplanten Zweiteingriff und größeren Hebedefekt. Er erlaubt die Deckung zumindest gleich großer Defekte wie der Rintala-Lappen und größerer Defekte als der Bilobed-Lappen.

ABSTRACT

Background This study investigates the results of nasal tip reconstruction with the frontonasal flap compared with other locoregional flaps.

Material and methods All nasal tip reconstructions with locoregional flaps performed during a 10-year period were included. Defect size, flap type, risk factors, comorbidities, complications, revisions, and secondary operations were retrospectively assessed. Clinical follow-up examinations were performed after 12 months. Digital photographs were taken in standard projections preoperatively and at the time of the last follow-up examination, and the aesthetic results were assessed by three independent examiners, with nasal contour, symmetry, scarring, and match of skin colour between flap and nasal skin rated on a 4-point scale. Finally, patient satisfaction was obtained.

Results A total of 112 nasal tip reconstructions were performed in 68 women and 44 men with a mean age of 71,4 ± 10,2 years. Taking into account defect size, individual factors and patient preference, reconstruction was performed with 58 frontonasal flaps, 23 Rintala flaps, 20 paramedian forehead flaps and 11 bilobed flaps. Mean age and comorbidities of patients were comparable between flap types, except for a higher incidence of arterial hypertension and a lower incidence of diabetes mellitus in patients treated with frontonasal flaps. Defect size was the same in reconstructions with frontonasal flaps and Rintala flaps, smaller in bilobed flaps, and more extensive in paramedian forehead flaps. There were no differences in complication rates between the different flap techniques. Taking into account the planned second interventions (flap pedicle separations) in the paramedian forehead flaps, the frequency of unplanned corrections was comparable for all flap techniques. Aesthetic results and patient satisfaction were rated as very good or good in more than 90 % with all techniques.

Conclusions Compared with the paramedian forehead flap, the frontonasal flap avoids a planned secondary procedure and an extensive donor defect. It allows for the coverage of defects at least the size of the Rintala flap and larger defects than the bilobed flap.

Einleitung

Defektdeckungen an der Nasenspitze sind eine Herausforderung für den Plastischen Chirurgen, da die Nase eine prominente, zentrofaziale ästhetische Einheit darstellt [1, 2]. Es besteht zudem der allgemeine Konsens, dass die Rekonstruktion der Nase mit dem Ziel eines nicht nur funktionellen, sondern auch ästhetisch optimalen Ergebnisses unter Berücksichtigung der anatomischen Untereinheiten erfolgen sollte [3]. Die Vermeidung von Abweichungen der Hautdicke, Hautstruktur und Farbe sowie die Wiederherstellung einer natürlichen und symmetrischen Nasenkontur bei minimaler Sichtbarkeit von Narben sind für ein unauffälliges Erscheinungsbild entscheidend [4–6].

Zur Wiederherstellung der Nasenspitze stehen unterschiedliche lokoregionäre Lappenplastiken, wie der Bilobed-Lappen [7–9], der Rintala-Lappen [10], der frontonasale Lappen [11–13] und der paramediane Stirnlappen [14–16] zur Verfügung. Die Wahl des Rekonstruktionsverfahrens wird durch eine Vielzahl von Faktoren, wie die Defektgröße und Lokalisation, die primäre Nasenmorphologie sowie individuelle Patientenwünsche und Präferenzen des Operateurs beeinflusst [5, 6, 17].

In unserer Praxis stellt der frontonasale Lappen aufgrund seiner vielfältigen Anwendungsmöglichkeiten und hohen Zuverlässigkeit eine bewährte Technik zur Defektdeckung an der Nasenspitze dar [2, 18]. Mögliche Nachteile des Lappens sind dessen eingeschränkte Mobilität, mögliche Konturdeformitäten, das Risiko einer Asymmetrie der Nasenspitze und Retraktion der Nasenflügel sowie relativ lange Narben, die nicht den anatomischen Untereinheiten der Nase folgen [19–21].

Die vorliegende Studie untersucht die Ergebnisse der Nasenspitzenrekonstruktion mit dem frontonasalen Lappen im Vergleich zu anderen lokoregionären Lappen.

Patienten, Material und Methoden

Im Zeitraum von 2009 bis 2019 (10 Jahre) wurden insgesamt 112 Rekonstruktionen der Nasenspitze mit frontonasalen Lappen und anderen lokoregionären Lappen von einem Operateur (O.S.) durchgeführt. Die Operationsergebnisse von 112 Patienten (68 Frauen und 44 Männer) mit einem mittleren Alter von 71,4 ± 10,2 Jahren wurden retrospektiv untersucht. Zur Auswertung wurden dokumentierte Befunde zur Lokalisation und Größe der Defekte, Art der Lappenplastik sowie den Risikofaktoren und Komorbiditäten (Diabetes mellitus, arterielle Hypertonie, KHK, orale Antikoagulation, COPD, Schlafapnoe und Nikotinabusus) der Patienten herangezogen. Postoperative Komplikationen, Revisionen und Sekundäroperationen wurden ebenfalls berücksichtigt. Bei allen Patienten erfolgte eine klinische Nachuntersuchung nach 12 Monaten. Digitale Fotografien wurden präoperativ und zum Zeitpunkt der letzten Nachuntersuchung in 6 Standardprojektionen (frontal, 45 ° beidseits, lateral beidseits und kaudokranial) erstellt. Die ästhetischen Ergebnisse wurden von drei unabhängigen Untersuchern (ein Medizinstudent, ein Arzt in Weiterbildung und ein Facharzt) nach 6 Kriterien anhand einer 4-Punkte-Skala als sehr gut (3 Punkte), gut (2 Punkte), zufriedenstellend (1 Punkt) und unbefriedigend (0 Punkte) beurteilt. Hierzu gehörten die (1) Kontur und (2) Symmetrie der Nase, die Sichtbarkeit von (3) Narben an der Nase und (4) Narben am Lappenhebedefekt, die (5) perinasale Symmetrie sowie die (6) Übereinstimmung der Hautfarbe von Lappen und Nase. Vor

der Auswertung der Studienpatienten erfolgte zu Schulungszwecken ein Training in der Bewertung der ästhetischen Kriterien an 10 Beispielfällen von Patienten mit Nasenrekonstruktionen, die nicht in der Studie inkludiert waren. Abschließend wurde die Patientenzufriedenheit mit dem ästhetischen Gesamtergebnis abgefragt und mit sehr zufrieden, zufrieden oder wenig zufrieden bewertet.

Statistik

Die statistische Auswertung aller Daten erfolgte mit der Statistik Software SPSS, Version 23,0 (SPSS Inc., Chicago, USA). Für die Variablen Alter und Defektdurchmesser wurde der T-Test und für alle weiteren Variablen sowie für die Bewertung der ästhetischen Ergebnisse mit der 4-Punkte-Skala der Mann-Whitney-U-Test mit einem Signifikanzniveau von $p < 0{,}05$ verwendet. Die vergebenen Punktwerte der einzelnen Untersucher für jedes einzelne ästhetische Kriterium wurden gepoolt und als Median und Standardabweichungen dargestellt.

Ergebnisse

Die Defektdeckungen der Nasenspitze erfolgten in 58 Fällen mit frontonasalen Lappen und in 54 Fällen mit anderen lokoregionären Lappen, davon 20 paramediane Stirnlappen, 23 Rintala-Lappen und 11 Bilobed-Lappen (▶ **Abb. 1–4)**.

Patienten, die mit unterschiedlichen Lappenplastiken rekonstruiert wurden, unterschieden sich nicht in Bezug auf Alter, Geschlecht und Risikofaktoren bzw. Komorbiditäten, mit Ausnahme einer höheren Inzidenz einer arteriellen Hypertonie und niedrigeren Inzidenz eines Diabetes mellitus in der Patientenpopulation der frontonasalen Lappen (▶ **Tab. 1**).

Die Defektgröße wurde als maximaler Defektdurchmesser definiert und betrug bei den Rekonstruktionen mit frontonasalen Lappen im Mittel 2,3 ± 0,8 cm. Der Defektdurchmesser war bei den Patienten am kleinsten, die mit einem Bilobed-Lappen versorgt wurden (1,2 ± 0,2 cm), von mittlerer Größe in Fällen, die mit einem Rintala-Lappen gedeckt wurden (2,2 ± 0,4 cm) und am größten bei Defekten, die einen paramedianen Stirnlappen zur Deckung erforderten (4,1 ± 0,5 cm). Die Defektgröße bei Rekonstruktionen mit einem frontonasalen Lappen unterschieden sich signifikant ($p < 0{,}05$) zu den Defektgrößen bei Rekonstruktionen mit einem Bilobed-Lappen oder Stirnlappen, wohingegen sich keine Größenunterschiede bei den Defektdeckungen mit frontonasalen und Rintala-Lappen zeigten (▶ **Abb. 5**).

In keiner der beiden Gruppen kam es zu schwerwiegenden Komplikationen, wie einer Lappennekrose infolge einer Durchblutungsstörung oder schweren Infektion. Leichte Komplikationen, wie Hämatome, Wundheilungsstörungen, Wundrandnekrosen, Nasenflügelretraktionen oder Narbendeformitäten traten bei 17 frontonasalen Lappen (29,3 %), 2 Bilobed-Lappen (18,2 %), 6 Rintala-Lappen (26,1 %) und 8 paramedianen Stirnlappen (40 %) auf, ohne relevante Unterschiede zwischen den Gruppen (▶ **Tab. 2**).

Sekundäre Eingriffe, wie Lappenstieldurchtrennungen, Hämatomausräumungen, Wundrevisionen, Lappenausdünnungen, Nasenflügel- oder Narbenkorrekturen erfolgten bei 10 frontonasalen Lappen (17,2 %), keinem der Bilobed-Lappen, 3 Rintala-Lappen (13 %) und allen paramedianen Stirnlappen. Unter Berücksichtigung der geplanten Zweiteingriffe (Lappenstieldurchtrennungen) erfolgten ungeplante Korrekturen bei den paramedianen Stirnlappen in 5 Fällen (25 %). Hinsichtlich der ungeplanten Zweiteingriffe

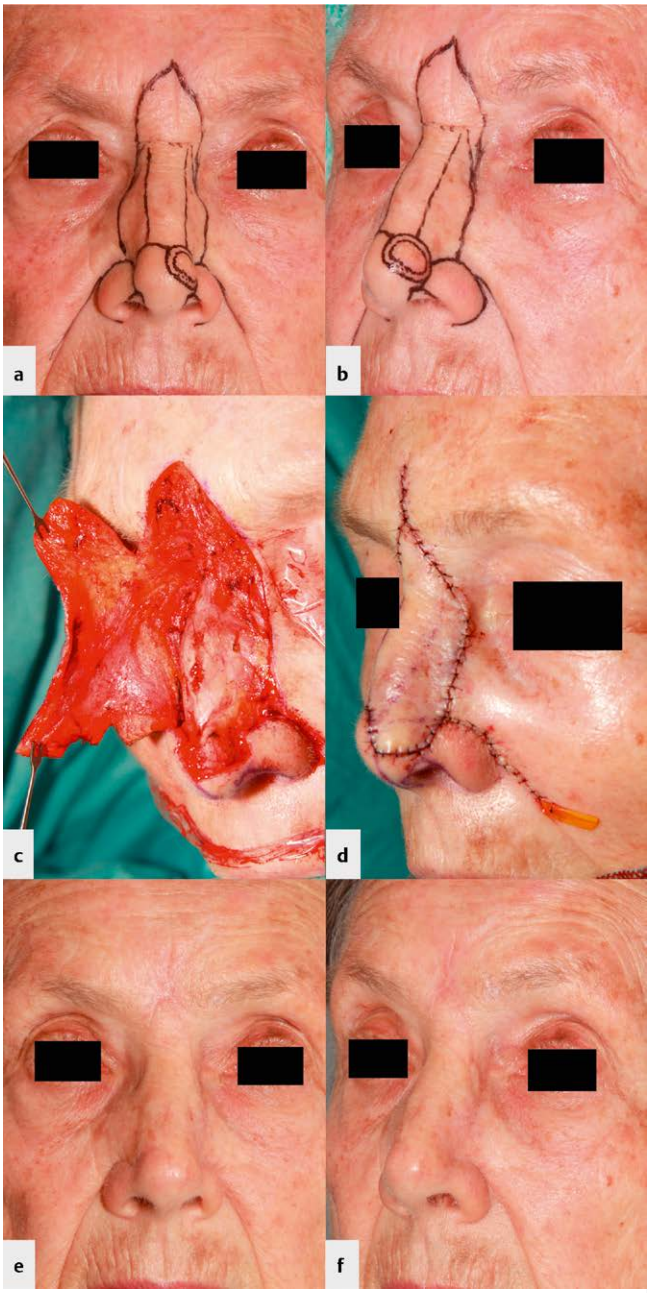

▶ **Abb. 1** Fallbeispiel frontonasaler Lappen: 74-jährige Patientin mit invasivem Plattenepithelkarzinom der Nasenspitze links. Markierung der Exzisionsfigur von 1,5 cm Durchmesser sowie der anatomischen Untereinheiten und Lappengrenzen, frontal (**a**) und 45 °-Schrägansicht (**b**). Hebung des axialen myokutanen frontonasalen Lappens (**c**) und Defektdeckung (**d**). Ästhetisches Ergebnis nach 6 Monaten, frontal (**e**) und 45 °-Schrägansicht (**f**). Quelle Abb. c: Andresen JR, Scheufler O. Comparative outcome analysis of nasal tip reconstruction using the frontonasal flap and other local and regional flaps. Innov Surg Sci 2020; 5 (Special Suppl 1): 352 (Abstract ID: 39), Beschriftung aus Original entfernt, https://creativecommons.org/licenses/by-nc-nd/4.0/.

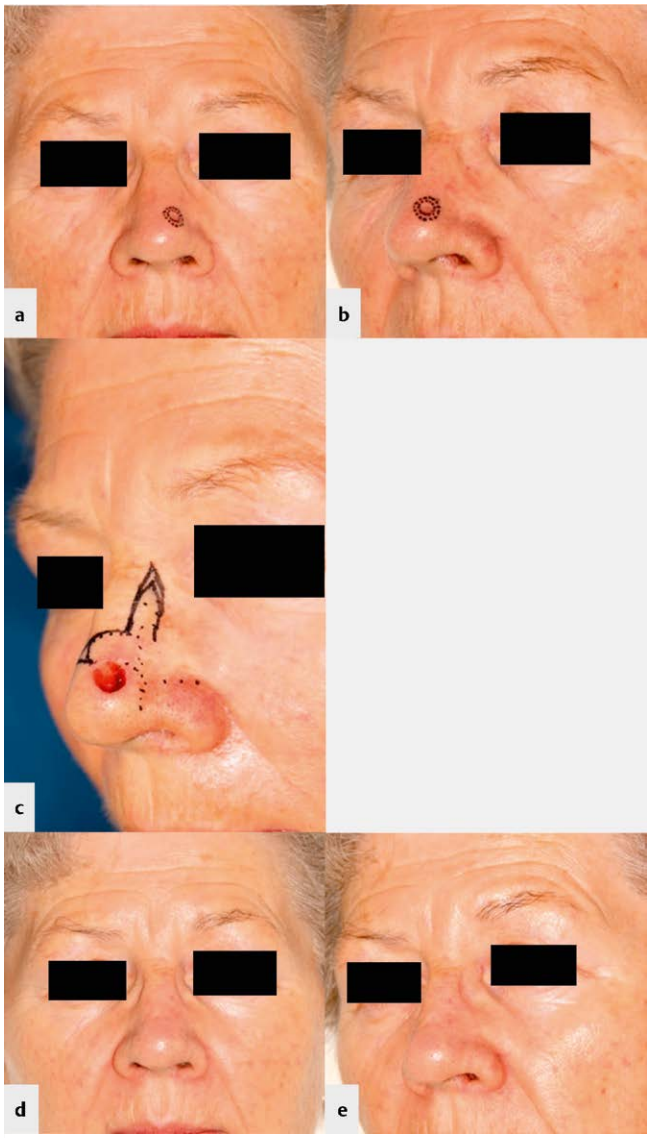

▶ **Abb. 2** Fallbeispiel Bilobed-Lappen: 67-jährige Patientin mit Basalzellkarzinom der Nasenspitze links und Exzisionsfigur von 1,1 cm Durchmesser, frontal (**a**) und 45 °-Schrägansicht (**b**). Planung der Bilobed-Lappenplastik (**c**). Ästhetisches Ergebnis nach 6 Monaten, frontal (**d**) und 45 °-Schrägansicht (**e**).

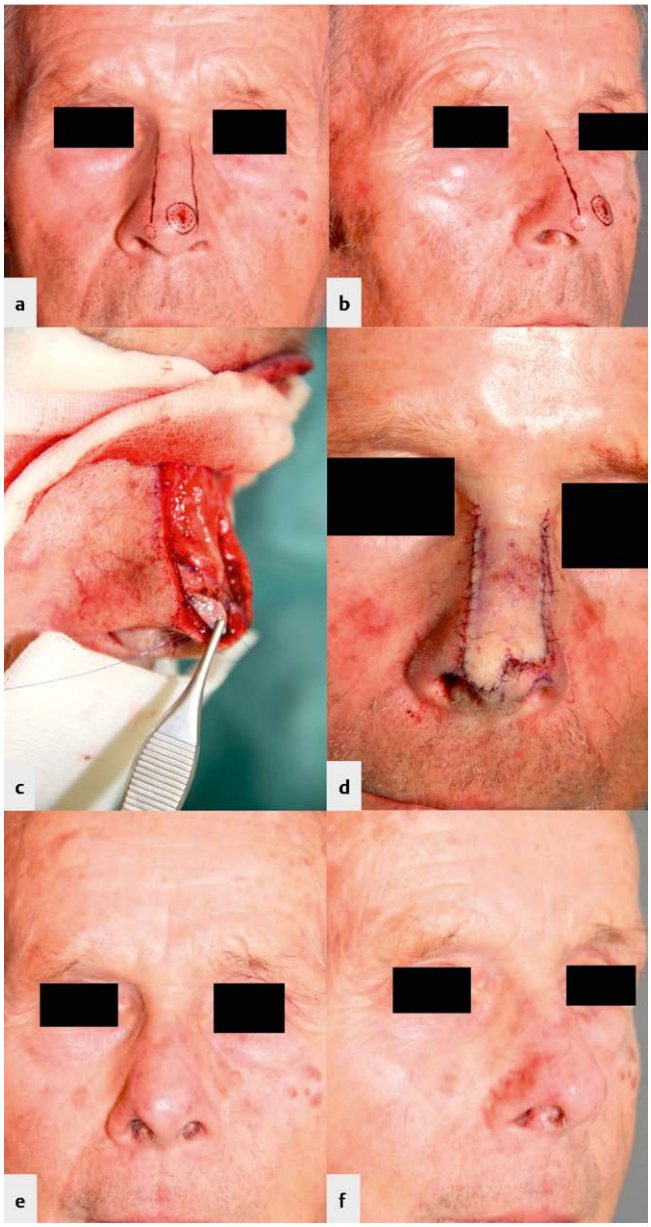

▶ **Abb. 3** Fallbeispiel Rintala-Lappen: 83-jähriger Patient mit 2 Basalzellkarzinomen der Nasenspitze beidseits und Exzisionsfiguren von 0,8 cm Durchmesser rechts und 1,5 cm Durchmesser links, frontal (**a**) und 45 °-Schrägansicht (**b**). Einpassen eines Alarknorpeltransplantates im Bereich des weichen Dreiecks rechts (**c**) und Defektdeckung mit stufenförmigem myokutanen Rintala-Lappen (**d**). Ästhetisches Ergebnis nach 6 Monaten, frontal (**e**) und 45 °-Schrägansicht (**f**).

zeigte sich kein signifikanter Unterschied zwischen den verschiedenen Lappenplastiken (▶ **Tab. 3**).

Nur in der Frontal-, 45 °- und kaudokranialen Ansicht ließ sich die Symmetrie der Nase und perinasalen Anatomie gut beurteilen, was in den Seitansichten naturgemäß nicht der Fall war. Hingegen war die Beurteilung der Nasenkontur, Narbenqualität und Hautfarbe in allen Ansichten möglich. In der Beurteilung der ästhetischen Ergebnisse fand sich in keiner der Standardaufnahmen ein signifikanter Unterschied zwischen den verschiedenen Lappenplastiken. Insgesamt wurde die Narbenqualität an der Nase und den Hebedefekten bei allen Lappen in den 45 °-Schrägaufnahmen etwas niedriger bewertet als in den übrigen Ansichten. Die Beurteilung der perinasalen Symmetrie erreichte bei allen Lappen und in allen Ansichten im Vergleich zu den übrigen Kriterien die höchsten Werte (▶ **Abb. 6a - d**).

Der Vergleich der frontonasalen Lappen mit den anderen lokoregionären Lappen ergab für die verschiedenen Ansichten keine signifikanten Unterschiede in der Bewertung der ästhetischen Kriterien. In der Gesamtbeurteilung aller ästhetischen Kriterien durch unabhängige Untersucher fanden sich hohe Punktwerte sowohl für die frontonasalen Lappen als auch die anderen lokoregionären Lappen (▶ **Abb. 7**).

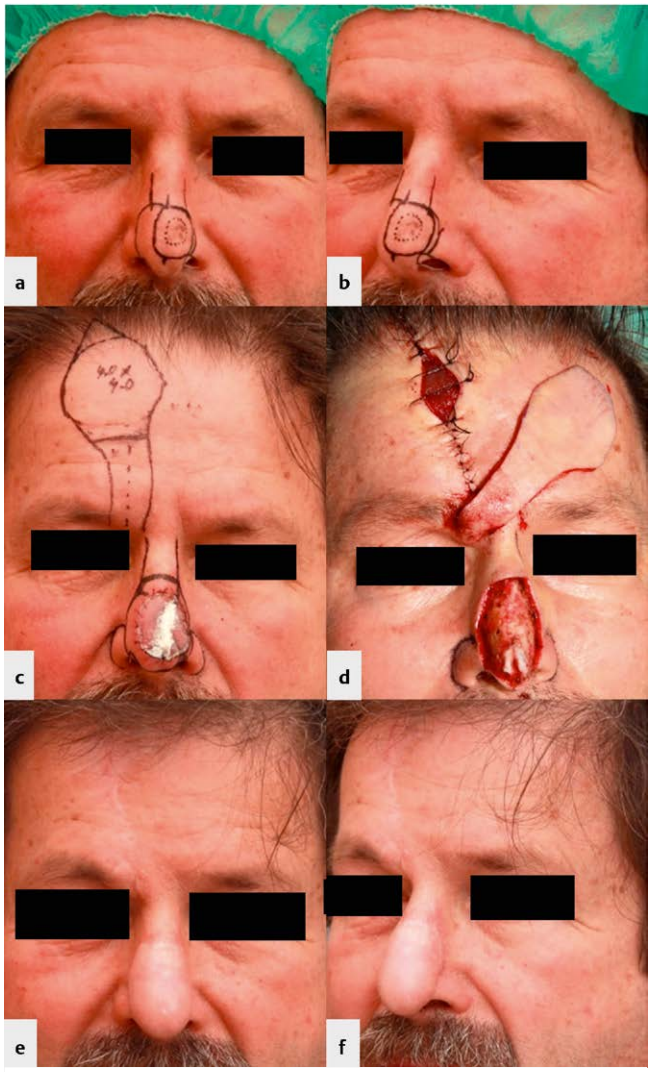

▶ **Abb. 4** Fallbeispiel paramedianer Stirnlappen: 69-jähriger Patient mit Melanoma in situ der Nasenspitze links und Exzisionsfigur von 3,5 cm Durchmesser, frontal (**a**) und 45 °-Schrägansicht (**b**). Planung der Nachexzision gemäss den anatomischen Untereinheiten sowie des paramedianen Stirnlappens rechts (**c**) und Lappenhebung (**d**). Ästhetisches Ergebnis nach 6 Monaten, frontal (**e**) und 45 °-Schrägansicht (**f**).

▶ **Tab. 1** Patientenalter, Risikofaktoren und Komorbiditäten.

	Frontonasale Lappen	Bilobed-Lappen	Rintala-Lappen	Paramediane Stirnlappen
Patienten (n)	58	11	23	20
Alter (Jahre)	72,8 ± 10,9	67,8 ± 7,8	74,78 ± 10,7	69,9 ± 7,2
Frauen : Männer	36 : 22	9 : 2	14 : 9	9 : 11
Diabetes mellitus (n)	3	2	4	5
Arterielle Hypertonie (n)	33 *	4	8	6
KHK (n)	11	0	5	4
Orale Antikoagulation (n)	13	0	8	7
COPD (n)	3	0	2	3
Schlafapnoe (n)	2	0	2	0
Nikotinabusus (n)	7	1	3	4

Eine arterielle Hypertonie fand sich signifikant häufiger bei Patienten, deren Defekte mit frontonasalen Lappen gedeckt wurden als bei Patienten, deren Defekte mit anderen lokoregionären Lappen gedeckt wurden. Für die anderen Risikofaktoren und Komorbiditäten bestanden keine signifikanten Unterschiede zwischen den Lappenplastiken. * Statistisch signifikanter Unterschied mit $p < 0{,}05$.

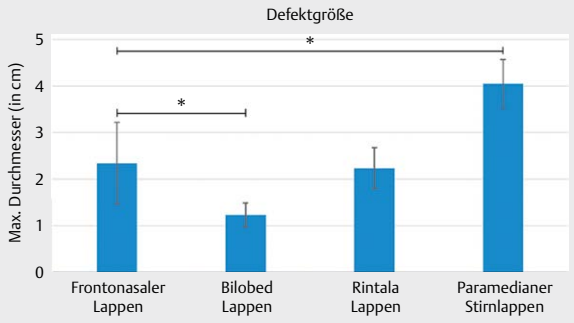

▶ **Abb. 5** Defektgrößen an der Nasenspitze, die mit frontonasalen Lappen und anderen lokoregionären Lappen gedeckt wurden. Mit dem Rintala-Lappen wurden Defekte vergleichbarer Größe, mit dem Bilobed Lappen kleinere Defekte und mit dem paramedianen Stirnlappen größere Defekte als mit dem frontonasalen Lappen gedeckt. * Statistisch signifikanter Unterschied mit $p < 0{,}05$.

Auch die Patientenzufriedenheit mit dem ästhetischen Gesamtergebnis war hoch. Von 112 Patienten waren 96 (85,7 %) sehr zufrieden, 11 (9,8 %) zufrieden und 5 (4,5 %) wenig zufrieden, ohne dass sich ein relevanter Unterschied zwischen den Gruppen zeigte.

Diskussion

Teilergebnisse der vorliegenden Arbeit wurden nach einem Peer Review-Prozess auf dem 137. Deutschen Chirurgen Kongress, 21. bis 24. April 2020, CityCube, Berlin vorgetragen [Andresen JR, Scheufler O. Comparative outcome analysis of nasal tip reconstruction using the frontonasal flap and other local and regional flaps. Innov Surg Sci 2020; 5 (Special Suppl 1): 352 (Abstract ID: 39)].

Unter Berücksichtigung der Defektgröße und einer differenzierten Auswahl der Lappenplastiken ließ sich bei allen Patienten die Operation technisch gut durchführen. Wie zu erwarten, fanden sich die ausgedehntesten Defekte bei den Rekonstruktionen mit den paramedianen Stirnlappen (3–5 cm Durchmesser). Die Defekte bei Rekonstruktionen mit den frontonasalen Lappen und Rintala-Lappen waren vergleichbar (1,5–3,5 cm Durchmesser), aber etwas kleiner als bei den Stirnlappen. Die Bilobed-Lappen wurden nur für kleinere Defekte (1–1,5 cm Durchmesser) verwendet. Dies entspricht auch den Empfehlungen anderer Autoren [13, 20–22]. Die Wahl

▶ **Tab. 2** Komplikationen.

	Fronto-nasale Lappen	Bilo-bed-Lappen	Rinta-la-Lappen	Parame-diane Stirn-lappen
Patienten (n)	58	11	23	20
Lappennekrose (n)	0	0	0	0
Infektion (n)	0	0	0	0
Blutung‡ (n)	0	0	0	0
Hämatom (n)	2	0	0	1
Wundheilungsstörung (n)	9	1	5	4
Wundrandnekrose (n)	1	1	1	0
Nasenflügelretraktion (n)	3	0	0	1
Narbendeformität (n)	2	0	0	2

‡Revisionsbedürftige Blutung. Insgesamt traten Komplikationen ohne signifikante Unterschiede zwischen den Lappenplastiken auf. * Statistisch signifikanter Unterschied mit $p < 0{,}05$.

▶ **Tab. 3** Sekundäre Eingriffe.

	Fronto-nasale Lappen	Bilo-bed-Lappen	Rinta-la-Lappen	Parame-diane Stirnlap-pen
Patienten (n)	58	11	23	20
Geplanter Zweiteingriff Lappenstieldurchtrennung bei paramedianen Stirnlappen (n)	–	–	–	20
Ungeplante Zweiteingriffe	10	0	3	5
Hämatomausräumung (n)	2	0	0	1
Wundrevision (n)	1	0	0	1
Lappenausdünnung (n)	2	0	0	0
Nasenflügelkorrektur (n)	3	0	0	1
Narbenkorrektur (n)	2	0	3	2

Insgesamt war die Häufigkeit ungeplanter Zweiteingriffe ohne signifikanten Unterschied zwischen den Lappenplastiken. * Statistisch signifikanter Unterschied mit $p < 0{,}05$.

des Rekonstruktionsverfahrens in unserer Studie richtete sich nicht ausschliesslich nach dem Kriterium der Defektgröße im Sinne einer therapeutischen Eskalation («rekonstruktive Leiter»), sondern berücksichtigte auch die individuellen Gegebenheiten (z. B. Knorpelbeteiligung, ästhetische Anforderungen, Patientenwunsch). Zudem bestanden hinsichtlich der Defektgröße Überschneidungen zwischen Rekonstruktionen mit dem frontonasalen Lappen und dem Bilobed-Lappen im kleineren Bereich und dem Stirnlappen im grösseren Bereich sowie die größte Übereinstimmung mit dem Rintala-Lappen.

Bei einer weitgehenden Vergleichbarkeit von Alter, Risikofaktoren und Komorbiditäten zeigten die frontonasalen Lappen und die anderen lokoregionären Lappen keine Unterschiede in der Häufigkeit und dem Schweregrad von Komplikationen. Die durchschnittliche Komplikationsrate aller Lappenplastiken betrug knapp 30 %, mit der niedrigsten Komplikationsrate bei den Bilobed-Lappen (18,2 %) und der höchsten Komplikationsrate bei den paramedianen Stirnlappen (40 %), und ist vergleichbar mit den Daten aus der aktuellen Literatur [23, 24]. Dabei handelte es sich in unserer Studie ausschließlich um leichte, nicht revisionsbedürftige Komplikationen, was den Ergebnissen von Koh und Sun [25] in einer Serie von 59 Patienten mit tumorbedingten Defekten an der Nase entspricht. Im Gegensatz zur Untersuchung von 205 Nasenrekonstruktionen mit Stirnlappen von Little et al. [24] und einer Nekroserate von 5 %, traten in unserem Patientengut keine Lappennekrosen auf. Zu berücksichtigen ist, dass in unserer Studie jeweils 13 % der Patienten Raucher und Diabetiker, 25 % oral antikoaguliert sowie 46 % Hypertoniker waren, was in der Gesamtheit ein wesentlich erhöhtes Risiko für Komplikationen bei Lappenoperationen darstellt [20, 24]. Die hohe Rate von Zweiteingriffen bei den paramedianen Stirnlappen war durch den geplanten Zweiteingriff zur Lappenstieldurchtrennung und Lappenausdünnung bedingt. Unter Berücksichtigung dieser geplanten Zweiteingriffe lag die Häufigkeit ungeplanter Sekundäreingriffe nur geringfügig über denen der frontonasalen Lappen und Rintala-Lappen. Dies stimmt mit den Ergebnissen von Rohrich et al. [20] in einer Serie von 1334 Nasenrekonstruktionen mit einem Anteil von 523 (40 %) Stirnlappen überein. Die Rate ungeplanter Zweiteingriffe entsprach mit durchschnittlich 16 % für alle Lappenplastiken in unserer Studie den Werten in der Literatur [20].

Bei kritischer Auswertung der kosmetischen Ergebnisse unter Berücksichtigung der digitalen Fotografien in 6 Standardansichten zeigten sich zwischen den einzelnen Lappenplastiken keine signifikanten Unterschiede. Die allgemein etwas niedrigere Bewertung der Narbenqualität an Nase und Hebedefekten in den 45 °-Schrägaufnahmen bei allen Lappen bestätigt die gemeinhin anerkannte gute Sichtbarkeit von Narben in den Schrägansichten. Dennoch wurden die frontonasalen Lappen in der 45 °-Ansicht in Bezug auf die Nasenkontur, Symmetrie und Narbenmorphologie gleich gut bewertet wie die anderen lokoregionären Lappen. Daraus lässt sich schließen, dass die Länge der Narben an der Nase keine negative Auswirkung auf das ästhetische Gesamtergebnis hatte, soweit diese günstig gelegen sind und die Nasenform und Symmetrie nicht beeinträchtigen. Hingegen führten bei den Stirnlappen die zusätzlichen Narben am Hebedefekt zu einer weniger guten Bewertung, auch wenn diese von anderen Autoren als unproblematisch dargestellt werden [14–16].

Schlussfolgerung

Aus der gleichermaßen hohen Patientenzufriedenheit mit den verschiedenen Lappenplastiken lässt sich keine eindeutige Überlegenheit einer Technik ableiten. Somit lässt sich schlussfolgern, dass durch eine individuelle Behandlungsplanung mit unterschiedlichen Lappenplastiken gleichermaßen zufriedenstellende Ergebnisse erzielt werden können. Zudem konnte der Einfluss zusätzlicher Faktoren, wie das Auftreten von Komplikationen auf die Zufriedenheit

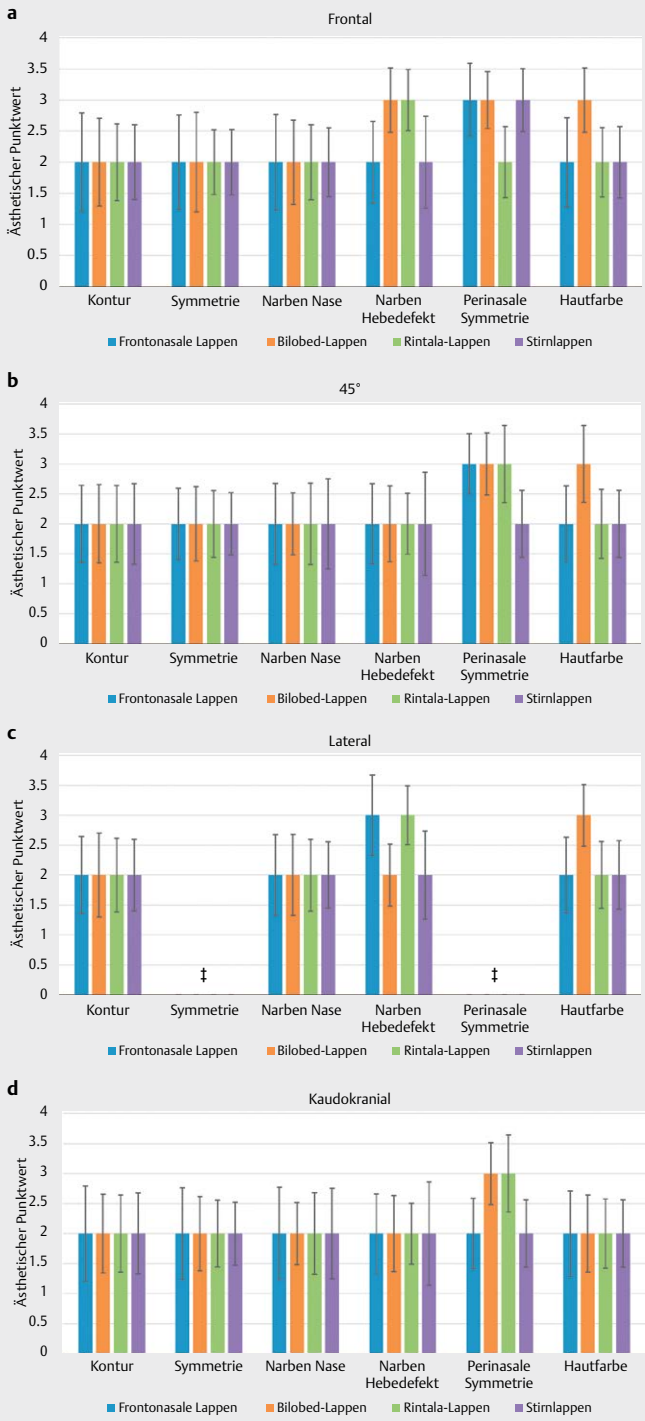

▶ **Abb. 6** **a** Auswertung der ästhetischen Ergebnisse in der frontalen Ansicht. Die Grafik gibt die Medianwerte der Auswertung wieder. Für die einzelnen Kriterien findet sich zwischen den Lappenplastiken kein signifikanter Unterschied ($p<0{,}05$).; **b** Auswertung der ästhetischen Ergebnisse in den 45°-Ansichten. Die Grafik gibt die Medianwerte der Auswertung der Schrägansichten beider Seiten wieder. Für die einzelnen Kriterien findet sich zwischen den Lappenplastiken kein signifikanter Unterschied ($p<0{,}05$).; **c** Auswertung der ästhetischen Ergebnisse in den seitlichen Ansichten. Die Grafik gibt die Medianwerte der Auswertung beider Seitansichten wieder. ‡ Die Auswertung der nasalen und perinasalen Symmetrie war in den seitlichen Ansichten nicht beurteilbar. Für die einzelnen Kriterien findet sich zwischen den Lappenplastiken kein signifikanter Unterschied ($p<0{,}05$).; **d** Auswertung der ästhetischen Ergebnisse in der kaudokranialen Ansicht. Die Grafik gibt die Medianwerte der Auswertung wieder. Für die einzelnen Kriterien findet sich zwischen den Lappenplastiken kein signifikanter Unterschied ($p<0{,}05$).

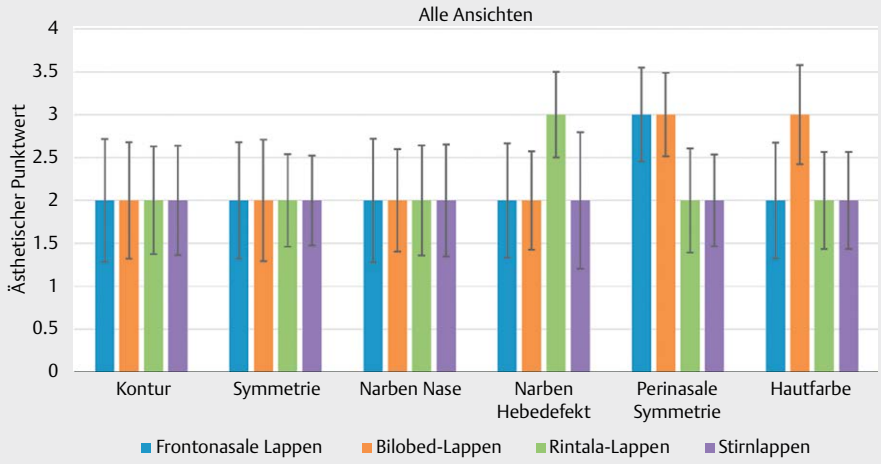

▶ **Abb. 7** Auswertung der ästhetischen Ergebnisse in allen Ansichten. Die Grafik gibt die Medianwerte der Auswertung wieder. Für die einzelnen Kriterien findet sich zwischen den Lappenplastiken kein signifikanter Unterschied ($p<0{,}05$).

der Patienten mit dem Operationsergebnisses gezeigt werden [24]. Der frontonasale Lappen ist ein zuverlässiger, vielseitiger und sicherer Lappen, der die Deckung vergleichbarer Defekte wie der Rintala-Lappen und ausgedehnterer Defekte als der Bilobed-Lappen erlaubt und im Vergleich zum paramedianen Stirnlappen einen geplanten Zweiteingriff vermeidet.

Autorinnen/Autoren

Dr. med. univ. Julian Ramin Andresen

Der Verfasser hat an der Sigmund Freud Privatuniversität in Wien Humanmedizin studiert und den Abschluss als Dr. med. univ. erworben. Zusätzlich hat er zum Thema Behandlungsoptionen von Sakruminsuffizienzfrakturen an der Universität Rostock promoviert und den akademischen Titel Dr. med. erworben. Er war anschließend als wissenschaftlicher Mitarbeiter an der Klinik für Orthopädische-, Unfall-, und Wiederherstellungschirurgie, Charité Universitätsmedizin, Campus Benjamin Franklin, Berlin tätig.

Interessenkonflikt

Die Autoren geben an, dass kein Interessenkonflikt besteht.

Literatur

[1] Kim MJ, Lim H, Park DH. Current strategies for aesthetic soft tissue refinement in nasal reconstruction. Arch Craniofac Surg 2022; 23: 95–102. DOI: 10.7181/acfs.2022.00689

[2] Andresen JR, Scheufler O. Complex nasal reconstruction for skin cancer and posttraumatic deformity using a modified frontonasal flap – case report. Int J Surg Case Rep 2021; 83: 105944. DOI: 10.1016/j.ijscr.2021.105944

[3] Burget GC, Menick FJ. The subunit principle in nasal reconstruction. Plast Reconstr Surg 1985; 76: 239–247. DOI: 10.1097/00006534-198508000-00010

[4] Menick FJ. Principles and planning in nasal and facial reconstruction: Making a normal face. Plast Reconstr Surg 2016; 137: 1033e–1047e. DOI: 10.1097/PRS.0000000000002237

[5] Menick FJ. Nasal reconstruction. Plast Reconstr Surg 2010; 125: 138e–150e. DOI: 10.1097/PRS.0b013e3181d0ae2b

[6] Singh DJ, Bartlett SP. Aesthetic considerations in nasal reconstruction and the role of modified nasal subunits. Plast Reconstr Surg 2003; 111: 639–651. DOI: 10.1097/01.PRS.0000041602.85239.93

[7] Zitelli JA. The bilobed flap for nasal reconstruction. Arch Dermatol 1989; 125: 957–959. DOI: 10.1001/archderm.1989.01670190091012

[8] Steiger JD. Bilobed flaps in nasal reconstruction. Facial Plast Surg Clin North Am 2011; 19: 107–111. DOI: 10.1016/j.fsc.2010.10.013

[9] Okland TS, Lee YJ, Sanan A et al. The bilobed flap for nasal reconstruction. Facial Plast Surg 2020; 36: 276–280. DOI: 10.1055/s-0040-1712160

[10] Chiu LD, Hybarger CP, Todes-Taylor N. The Rintala flap revisited. Plast Reconstr Surg 1994; 94: 801–807. DOI: 10.1097/00006534-199411000-00008

[11] Marchac D, Toth B. The axial frontonasal flap revisited. Plast Reconstr Surg 1985; 76: 686–694. DOI: 10.1097/00006534-198511000-00006

[12] de Fontaine S, Klaassen M, Soutar DS. Refinements in the axial frontonasal flap. Br J Plast Surg 1993; 46: 371–374. DOI: 10.1016/0007-1226(93)90041-9

[13] Aldosari BF. The axial frontonasal flap for nasal tip defect: A single centre experience. Cureus 2019; 11: e5892. DOI: 10.7759/cureus.5892

[14] Menick FJ. A 10-year experience in nasal reconstruction with the three-stage forehead flap. Plast Reconstr Surg 2002; 109: 1839–55-61. DOI: 10.1097/00006534-200205000-00010

[15] Noel W, Duron JB, Jabbour S et al. Three-stage folded forehead flap for nasal reconstruction: Objective and subjective measurements of aesthetic and functional outcomes. J Plast Reconstr Aesthet Surg 2018; 71: 548–556. DOI: 10.1016/j.bjps.2017.10.001

[16] Kim MJ, Choi JW. Total nasal reconstruction with a forehead flap: Focusing on the facial aesthetic subunit principle. J Plast Reconstr Aesthet Surg 2021; 74: 1824–1831. DOI: 10.1016/j.bjps.2020.12.023

[17] Kim MJ, Lim H, Park DH. Current strategies for aesthetic soft tissue refinement in nasal reconstruction. Arch Craniofac Surg 2022; 23: 95–102. DOI: 10.7181/acfs.2022.00689

[18] Scheufler O. Variations in frontonasal flap design for single-stage reconstruction of the nasal tip. Plast Reconstr Surg 2016; 138: 1032e–1042e. DOI: 10.1097/PRS.0000000000002785

[19] Field LM. Suggestions for improving the axial frontonasal flap. Plast Reconstr Surg 1986; 78: 263–264. DOI: 10.1097/00006534-198608000-00032

[20] Rohrich RJ, Griffin JR, Ansari M et al. Nasal reconstruction-beyond aesthetic subunits: a 15-year review of 1334 cases. Plast Reconstr Surg 2004; 114: 1405–1416. DOI: 10.1097/01.prs.0000138596.57393.05

[21] Xue CY, Li L, Guo LL et al. The axial frontonasal flap for reconstruction of large nasal-tip defects based on modified nasal subunits in east Asians. Clin Exp Dermatol 2009; 34: 426–428. DOI: 10.1111/j.1365-2230.2008.03103.x

[22] Girijala RL, Ramamurthi A, Walker GD et al. Revisiting the Rintala advancement flap for nasal tip reconstruction. Dermatol Online J 2020; 26: 18. DOI: 10.5070/D3268049898

[23] Little SC, Hughley BB, Park SS. Complications with forehead flaps in nasal reconstruction. Laryngoscope 2009; 119: 1093–1099. DOI: 10.1002/lary.20243

[24] Rustemeyer J, Günther L, Bremerich A. Complications after nasal skin repair with local flaps and full-thickness skin grafts and implications of patients' contentment. Oral Maxillofac Surg 2009; 13: 15–19. DOI: 10.1007/s10006-008-0139-z

[25] Koh IS, Sun H. A practical approach to nasal reconstruction in Asian patients. Arch Craniofac Surg 2021; 22: 268–275. DOI: 10.7181/acfs.2021.00465