Planung und Vorbereitung bei Frakturen und degenerativen Erkrankungen im Bereich des Schultergürtels

Martin Jaeger, Dirk Maier, Kaywahn Izadpanah, Lutz Bornebusch, Peter Ogon, Norbert P. Südkamp

Zusammenfassung

Für die erfolgreiche Durchführung eines operativen Eingriffs ist eine genaue und vollständige präoperative Planung unerlässlich. Im folgenden Artikel wird diese Planung im Bereich des Schultergürtels erörtert. Dabei werden besonders die Humeruskopffraktur, die Luxation des Schultereckgelenks, die Klavikulafraktur, die Skapulafraktur mit besonderer Berücksichtigung der Glenoidfrakturen sowie die Omarthrose besprochen. Der Planungsalgorithmus umfasst die Diagnostik der Verletzung respektive Erkrankung, die sich anhand von Klassifikationen entsprechend kategorisieren lässt und zur Therapieentscheidung führt. Im Rahmen einer operativen Behandlung sind Operationszeitpunkt, Lagerung des Patienten, Operationszugang und die Implantatwahl sorgfältig zu wählen. Dieses ist mit allen an der Versorgung des Patienten beteiligten Berufsgruppen vor der Operation abzusprechen, um einen optimalen Behandlungsablauf zu gewährleisten.

Planning and Preparation for Fractures and Degenerative Diseases of the Shoulder Girdle

For the successful surgery a complete and precise preoperative planning is essential. The following article is focussed on the shoulder girdle, particularly the proximal humeral fracture, the dislocation of the acromioclavicular joint, fractures of the clavicle and the scapula with particular reference to the glenoidal fractures, and osteoarthritis of the glenohumeral joint. The planning algorithm includes the recommended diagnostics. The resulting diagnosis can be categorised according to specific classifications and is the fundamental factor for treatment decision-making. As part of the surgical treatment, the time of surgery, patient positioning, surgical approach and implant selection must be chosen carefully. To insure the best outcome the above-mentioned factors have to be discussed with all involved professional groups prior to surgery.

Einleitung

Die Planung eines operativen Eingriffs ist essenziell. Grundlage einer präzisen Planung ist eine exakte Diagnostik. Diese kanalisiert sich entsprechend der verfügbaren Anamnese und umfasst sowohl eine gründliche klinische Untersuchung als auch eine gezielte bildgebende Diagnostik. Ziel ist es, die Verletzung respektive degenerative Erkrankung genau zu klassifizieren und die notwendige Operation, Operationszeitpunkt, Lagerung und notwendige Implantate anzugeben.

Exemplarisch sollen im Rahmen dieses Artikels verschiedene traumatologische und degenerative Krankheitsbilder des Schultergürtels besprochen werden.

Humeruskopffraktur

Diagnostik

Die Anamnese ist in vielen Fällen richtungsweisend. Unterschieden werden Hochenergietraumen von Niedrigenergietraumen. Während erstere typischerweise die proximale Humerusfraktur des jüngeren Patienten begründen und nicht selten mit Begleitverletzungen einhergehen, sind letztere häufig die Ursache einer osteoporotischen Fraktur des älteren Patienten und im Rahmen eines Monotraumas zu beobachten.

Zu der bildgebenden Standarddiagnostik gehört es, die betroffene Schulter mindestens in 2, besser in 3 Ebenen abzubilden. Routinemäßig bereitet die True-AP-Aufnahme sowie die Outlet-Aufnahme auch beim schmerzgeplagten Patienten keine Probleme. Schwieriger wird es, eine transaxilläre Aufnahme anzufertigen. Sollte der Patient schmerzbedingt seinen Arm nicht abspreizen können, kann die Valpeau-Aufnahme hilfreich sein. Viele wichtige Informationen lassen sich bereits mit der Standardröntgendiagnostik gewinnen, sodass die Röntgenaufnahmen auch im Zeitalter der Schnittbildgebung unverzichtbar sind.

Andererseits sind sehr häufig die Standardröntgenaufnahmen nicht geeignet, alle notwendigen Fragen zu beantworten. Es erscheint daher sinnvoll, zumindest im Zweifel, wenn nicht sogar besser routinemäßig, eine Computertomografie (CT) durchzuführen [1].

Die Sonografie und die MRT-Untersuchung der betroffenen Schulter sind nur ausnahmsweise notwendig. Mit ihnen lässt sich insbesondere der Zustand der Rotatorenmanschette beurteilen.

Klassifikation

Basierend auf den Ergebnissen der bildgebenden Diagnostik ist es zunächst notwendig, die Fraktur genau zu klassifizieren. Zur Klassifikation der Humeruskopffraktur wurde eine Vielzahl von Klassifikationssystemen entwickelt. Dabei zeigt sich, dass der Versuch, die Frakturmorphologie immer genauer zu beschreiben, nicht selten in eine geringere Inter- und Intraobserver-Reliabilität mündet und der alltägliche Nutzen abnimmt [2]. Gegenwärtig sind die Klassifikationen nach Neer und nach der AO weitverbreitet. Leider zeigt sich, dass sich auch diese beiden Klassifikations-

OP-JOURNAL 2011; 27: 18–25
© Georg Thieme Verlag KG Stuttgart · New York
DOI http://dx.doi.org/10.1055/s-0030-1271067

Dieses Dokument wurde zum persönlichen Gebrauch heruntergeladen. Vervielfältigung nur mit Zustimmung des Verlages.

Abb. 1 Rückenlagerung mit Auslagerung der Schulter auf Schulterbänkchen ermöglicht eine transaxilläre Röntgenbildgebung ohne Rotation des Humeruskopfs.

Abb. 2 a und **b** Anterolater Zugang im Rahmen einer Nagelosteosynthese einer proximalen Humerusfraktur. **a** Zugang mit angezeichneten anatomischen Landmarken und Sicherheitslinie 5 cm distal der lateralen Kante des Akromions. **b** Intraoperative Röntgenkontrolle.

systeme im klinischen Alltag nicht optimal bewähren. Gerade die Klassifikation nach AO ist zwar sehr genau. Trotzdem lassen sich aus ihr nur bedingt Konsequenzen für die Behandlung ableiten.

Im Gegensatz dazu wurde die LEGO-Codman-Klassifikation aus der Klinik für die Klinik entwickelt und beinhaltet einen ausgesprochen hohen klinischen Nutzen [3]. Das LEGO-Codman-Klassifikationssystem beschreibt in 2 Abschnitten die Humeruskopffraktur. Mithilfe von 5 Fragen, die jeweils mit Ja oder Nein beantwortet werden können, wird zunächst der Frakturverlauf zwischen den Hauptfragmenten (Kalottenfragment, Tuberculum minus, Tuberculum majus und Humerusschaft) beschrieben. Es wird also nicht nur zwischen einer 2-Segment-, 3-Segment- oder 4-Segment-Fraktur unterschieden, sondern vielmehr die Frakturmorphologie beurteilt. Mithilfe von 7 weiteren akzessorischen Fragen werden darüber hinaus für die Behandlung wichtige Informationen abgeleitet. Anhand der Länge der posteromedialen metaphysären Extension sowie anhand der Integrität des medialen Scharniers lassen sich in Verbindung mit dem Frakturverlauf durch den anatomischen Hals Rückschlüsse auf die Ischämie des Humeruskopfs zum Zeitpunkt der Operation ziehen. Das Ausmaß des Versatzes zwischen Schaft und Humeruskopf sowie die Dislokation der Tuberkula geben Hinweise darüber, ob das Periost zerrissen ist. Dieses geht nicht selten mit einer deutlichen Instabilität des Fraktursitus einher. Von zentraler Bedeutung sind die Richtung sowie das Ausmaß der Dislokation des Humeruskopfs. Im Wesentlichen wird eine Valgus- von einer Varusfehlstellung unterschieden. Des Weiteren wird eine Luxation des Humeruskopfs erfasst und falls diese vorliegt, ob eine Impressionsfraktur entstanden ist. Abschließend wird berücksichtigt, ob das Humeruskopffragment in sich selbst frakturiert ist und wenn ja, in wie vielen Ebenen sich die Frakturausläufer nachweisen lassen.

Operationszeitpunkt

In aller Regel stellt die Fraktur des Humeruskopfs keine Notfallsituation dar. Lediglich offene Frakturen, die Humeruskopf-Luxationsfraktur sowie der mutmaßlich ischämische Humeruskopf des jungen Patienten sollten umgehend behandelt werden. Dabei ist zu berücksichtigen, dass sich eine Humeruskopf-Luxationsfraktur nicht selten geschlossen einrichten lässt. Das Repositionsmanöver sollte daher unbedingt in Operationsbereitschaft erfolgen.

Alle anderen Frakturformen können bevorzugt frühelektiv versorgt werden, d. h., dass die Operation innerhalb von 7–10 Tagen nach Trauma stattfinden sollte.

Lagerung

Sowohl die Frakturmorphologie als auch der Zugang sowie das geplante Operationsverfahren bestimmen die Art der Lagerung. Am weitesten verbreitet ist die sog. Beachchair-Lagerung. Hierbei wird der Patient in einer halb sitzenden Position platziert, wobei die zu operierende Schulter frei gelagert wird. Während die Beachchair-Lagerung bei Nagelosteosynthesen sowie bei eingeschobenen Plattenosteosynthesen zwingend notwendig ist, empfiehlt sie sich bei einer geplanten frakturprothetischen Versorgung. Es ist jedoch auch möglich, falls notwendig, eine Frakturprothese in Rückenlage zu implantieren. Die Fehleranalyse nach

Dieses Dokument wurde zum persönlichen Gebrauch heruntergeladen. Vervielfältigung nur mit Zustimmung des Verlages.

winkelstabilen Plattenosteosynthesen im Rahmen einer großen, multizentrischen Studie der AO hat ergeben, dass viele primäre Schraubenfehllagen auftreten können und diese prinzipiell vermeidbar sind [4]. Hierzu ist es wichtig, die Lage der Schrauben intraoperativ radiologisch exakt zu kontrollieren. Während die a.–p. Projektion in aller Regel keine Probleme bereitet, ist die Darstellung der 2. Ebene mitunter wesentlich anspruchsvoller. Sehr häufig wird dazu der frakturierte Arm um 90° gedreht, was mitunter instabile Frakturen gefährdet. Es hat sich daher bewährt, den Patienten bei Plattenosteosynthesen nicht wie gewöhnlich in der Beachchair-Position zu lagern, sondern vielmehr eine modifizierte Rückenlage zu benutzen. Dabei wird die zu operierende Schulter auf 2 kleinen, seitlich angebrachten Schulterbänkchen ausgelagert. Der Körper des Patienten liegt dabei leicht schräg. Bei abduziertem Arm ist dann ohne zusätzliche Rotation des Armes eine transaxilläre Röntgenaufnahme durchführbar (**Abb. 1**). Sollte intraoperativ eine Konversion auf eine Frakturprothese notwendig werden, müssen lediglich die Schulterbänkchen entfernt werden, sodass der Arm ausreichend retrovertiert und adduziert werden kann.

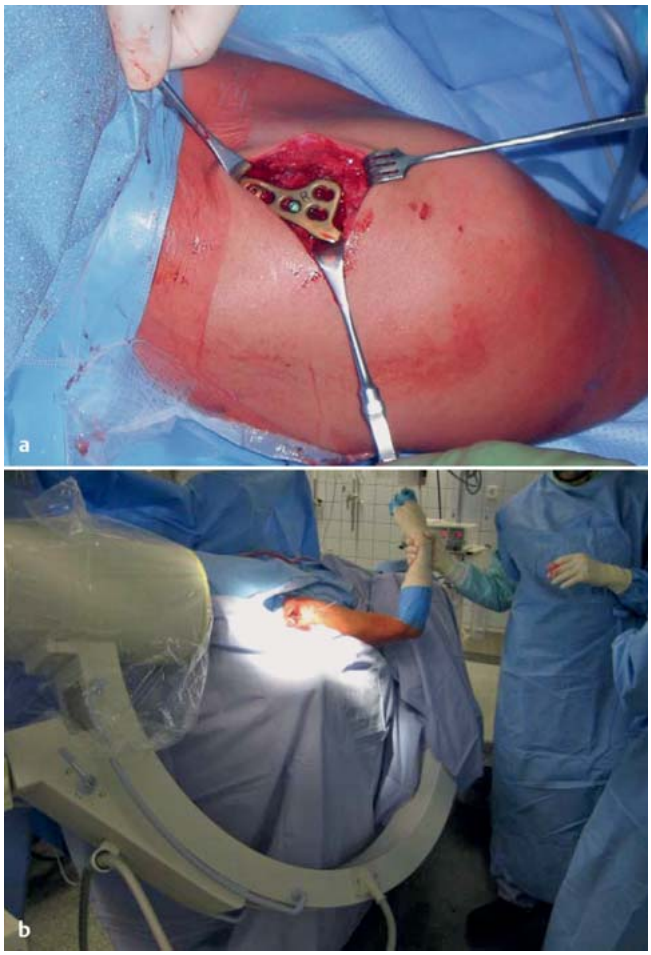

Abb. 3 a und **b** Temporäre Transfixation eines Schultereckgelenks mittels Hakenplatte. **a** Intraoperativer Situs. **b** Intraoperative transaxilläre Röntgenkontrolle.

Zugang

Im Wesentlichen gibt es 2 verschiedene Zugänge zum Humeruskopf. Man unterscheidet den anterioren, deltoideopektoralen Zugang vom anterolateralen Zugang. Der deltoideopektorale Zugang ist der am meisten benutzte Zugang. Mit ihm erhält man einen sehr guten Überblick über den proximalen Humerus. Lediglich die weit superomedialen und posterioren Anteile sind mitunter schwer zugänglich. Hier hat sich der Einsatz von speziellen Schulterretraktoren bewährt. Der deltoideopektorale Zugang lässt sich, wenn notwendig, sehr gut erweitern. Er wird v. a. in Verbindung mit einer Plattenosteosynthese benutzt. Eine Nagelosteosynthese lässt sich über den deltoideopektoralen Zugang nicht gut ausführen. Hierzu empfiehlt sich der anterolaterale Zugang (**Abb. 2**). Will man diesen nach distal erweitern, so ist der Nervus axillaris gefährdet und bedarf einer sicheren Exposition. Die Hautinzision beschränkt sich daher häufig nur auf die 5 cm distal der lateralen Akromionkante. Dieser Abstand sollte vor dem Hautschnitt unbedingt eingezeichnet werden.

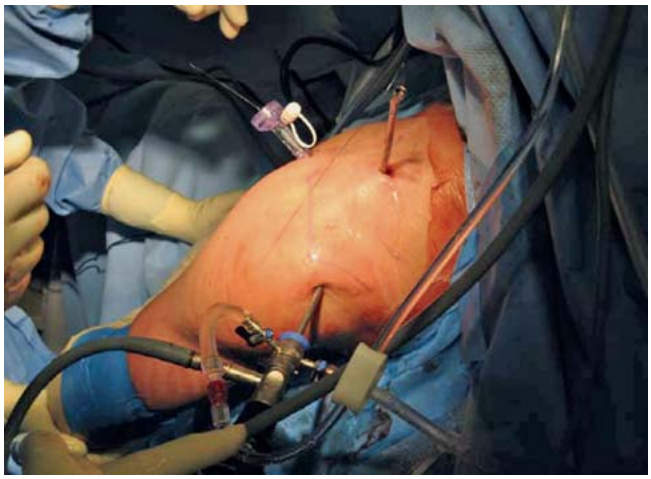

Abb. 4 Arthroskopische Stabilisierung einer Schultereckgelenksluxation mittels doppeltem TightRope®.

In beiden Fällen ist ein atraumatisches Weichteilmanagement zu fordern, da der Zugang neben der Osteosynthese selbst das klinische Ergebnis beeinflusst. Es konnte gezeigt werden, dass in der Anfangsphase der anterolaterale Zugang klinisch bessere Ergebnisse aufweist. Im weiteren Verlauf, insbesondere nach 1 Jahr, zeigt jedoch der deltoideopektorale Zugang funktionell bessere Ergebnisse [5].

Implantatwahl

Die am meisten benutzten Implantate zur Osteosynthese einer Humeruskopffraktur sind Platten und Marknägel. Während sich mit Plattenosteosynthesen annähernd alle Humeruskopffrakturen versorgen lassen, haben die Marknägel ihre Hauptindikation bei den 2-Segment-Frakturen im chirurgischen Hals. Während 3-Segment-Frakturen noch mit Marknä-

Dieses Dokument wurde zum persönlichen Gebrauch heruntergeladen. Vervielfältigung nur mit Zustimmung des Verlages.

Abb. 5 Rückenlagerung mit 30° angehobenem Oberkörper und leicht rekliniertem Kopf zur Versorgung von Klavikulaschaftfrakturen.

geln versorgt werden, kann die Osteosynthese von 4-Segment-Frakturen mittels Marknagel nicht uneingeschränkt empfohlen werden. Bei Verwendung von Platten haben sich winkelstabile Plattensysteme heutzutage durchgesetzt. Sie können insbesondere bei 2-Segment-Frakturen auch gut minimalinvasiv eingeschoben werden und haben ihre Hauptindikation bei 3- und 4-Segment-Frakturen.

Luxation des Schultereckgelenks

Diagnostik

Die Basisdiagnostik von Verletzungen des Schultereckgelenks besteht in der Durchführung von konventionellen Röntgenaufnahmen des Schultereckgelenks in 2 Ebenen. Im Wesentlichen wird dabei ein Frakturausschluss vorgenommen. Mitunter zeigt sich auch schon eine richtungsweisende Fehlstellung der lateralen Klavikula im Schultereckgelenk. Ergänzt werden diese Aufnahmen von sog. Wasserträgeraufnahmen. Dabei handelt es sich um standardisiert durchgeführte Belastungsaufnahmen, bei denen ein axialer Zug mit einem Gewicht von 10 kg ausgeübt wird. Im Seitenvergleich lässt sich der korakoklavikuläre Abstand ausmessen, der wiederum Rückschlüsse auf das Ausmaß der Verletzung zulässt. Sog. Panoramaaufnahmen sind heutzutage aufgrund der hohen Strahlenbelastung des Mediastinums obsolet. Mit den gehaltenen Aufnahmen lässt sich nur die vertikale Instabilität bestimmen. Genauso wichtig ist jedoch die Objektivierung der horizontalen Instabilität. Während mit der transaxillären Röntgenaufnahme nur ein statisches Abbild der horizontalen Stellung der lateralen Klavikula erzeugt wird, kann mit der sog. Alexander-Aufnahme sowie mit den Röntgenaufnahmen nach Tauber die horizontale Fehlstellung der lateralen Klavikula auch dynamisch beurteilt werden.

Der korakoklavikuläre Abstand lässt sich auch sehr gut sonografisch bestimmen. Im Zweifel, insbesondere aber auch, um Begleitverletzungen im Schulterhauptgelenk zu erfassen, kann eine MRT der betroffenen Schulter durchgeführt werden. Eine CT-Diagnostik ist in der Regel nicht notwendig.

Klassifikation

Während früher die Einteilung der Schultereckgelenksverletzungen nach Tossy gebräuchlich war, wird heute nach Rockwood klassifiziert. Dabei werden 6 verschiedene Verletzungen unterschieden. Während Typ-1- und -2-Verletzungen konservativ sowie Typ-4- bis -6-Verletzungen operativ behandelt werden, ist die Operationsindikation der Typ-3-Verletzung weiterhin in Diskussion. Bei sportlich aktiven, jungen Patienten wird jedoch häufig die operative Behandlung bevorzugt.

Operationszeitpunkt

Nur die äußerst selten zu beobachtende offene Verletzung des Schultereckgelenks stellt eine Notfallsituation dar und muss umgehend operiert werden. Ansonsten wird die frische Verletzung des Schultereckgelenks frühelektiv operiert.

> Um möglichst gute Ergebnisse erzielen zu können, ist darauf zu achten, dass die Patienten innerhalb von 3 Wochen nach Trauma operiert werden.

Nach 3 Wochen ist von einer chronischen Situation auszugehen.

Lagerung

Die Lagerung ist maßgeblich vom Operationsverfahren abhängig. Sollte das Schultereckgelenk arthroskopisch stabilisiert werden, ist eine Beachchair-Lagerung unabdingbar.

> Bei der offenen Stabilisierung hat es sich bewährt, intraoperativ sowohl die Reposition des Schultereckgelenks als auch die Implantatlage radiologisch mithilfe einer transaxillären Aufnahme zu kontrollieren (**Abb. 3**).

Diese lässt sich besonders gut bei einem in Rückenlage mit 30° angehobenen Oberkörper platzierten Patienten durchführen. Zusätzlich kann der Kopf etwas rekliniert und zur Gegenseite geneigt werden.

Zugang

Zur Exposition des Schultereckgelenks wird allgemein der Säbelhiebzugang empfohlen, der nicht direkt über dem Schultereckgelenk, sondern vielmehr ca. 1–2 cm weiter medial angelegt wird. Dieses erleichtert die unter Umständen notwendige Implantation einer Hakenplatte (**Abb. 3**) oder, falls gewünscht, einer korakoklavikulären Cerclage, z. B. mit PDS-Kordel. Eine horizontale Schnittführung über dem Schultereckgelenk im Verlauf der lateralen Klavikula gilt heute als obsolet.

Implantatwahl

Zur operativen Stabilisierung einer Verletzung des Schultereckgelenks gibt es eine unüberschaubare Anzahl von Operationsmethoden und Implantaten. Im Wesentlichen haben sich 2 Verfahren durchgesetzt. Hierbei handelt es sich zum einen um die Hakenplatte, zum anderen um den AC TightRope® (Firma Arthrex, Karlsfeld), der doppelt implantiert wird. Während die Hakenplatte auch in der Hand des lernenden Assistenten sehr gute und reproduzierbare Ergebnisse liefert, bedarf es beim AC TightRope® der Hand eines erfahrenen Arthroskopeurs (**Abb. 4**). Und auch mit ihr ist eine sichere Stabilisierung nicht immer gewährleistet. Insbesondere die horizontale Instabilität ist nach wie vor schwer arthroskopisch zu beherrschen. Ungeklärt bleibt weiterhin, inwieweit durch das arthroskopische Ausspülen des Hämatoms und evtl. Entfernen der Bandreste durch den Bohrvorgang eine eigentliche Bandheilung ausbleibt und die Stabilität nur durch das Implantat gegeben ist.

Dieses Dokument wurde zum persönlichen Gebrauch heruntergeladen. Vervielfältigung nur mit Zustimmung des Verlages.

Andere Implantate (transfixierende Kirschner-Drähte, Bosworth-Schraube) haben sich klinisch nicht bewährt. Bei ihnen sind gehäuft Implantatbrüche oder sekundäre Repositionsverluste zu beobachten.

Klavikulafraktur

Diagnostik

Nach wie vor bildet neben der klinischen Untersuchung die Röntgenbildgebung der Klavikula in 2 Ebenen die Grundlage der Diagnostik. Weitere bildgebende Verfahren werden nur ausnahmsweise eingesetzt. Häufig findet sich eine Klavikulafraktur als Begleitverletzung im Rahmen eines Polytrauma-CT-Scans.

Klassifikation

Klavikulafrakturen lassen sich bevorzugt entsprechend der AO-/OTA-Klassifikation einteilen, wobei die Körperregion mit der 15 angegeben wird. Man unterscheidet mediale, laterale und Klavikulaschaftfrakturen. Bei den lateralen Klavikulafrakturen ist darüber hinaus die Klassifikation nach Jäger und Breitner gebräuchlich.

> Während in der Vergangenheit die konservative Therapie die bevorzugte Methode zur Behandlung der Klavikulafrakturen darstellte, zeigen neuere, prospektiv randomisierte Studien deutliche Vorteile der operativen Therapie auf.

Operationsindikationen ergeben sich somit nicht nur bei Frakturen mit potenzieller Perforationsgefahr, offenen Frakturen oder Frakturen mit begleitenden neurovaskulären Komplikationen. Auch stark dislozierte, insbesondere verkürzte Klavikulafrakturen profitieren von einer operativen Therapie. Im Rahmen von komplexen Thoraxtraumata ist ebenfalls eine operative Stabilisierung von Klavikulafrakturen sinnvoll, um redressierende Verbände zu vermeiden.

Operationszeitpunkt

Notfallsituationen stellen Frakturen dar, die ante perforationem stehen oder gar offen sind oder von neurovaskulären Komplikationen begleitet werden. Diese sollten unverzüglich, d.h. möglichst innerhalb von 6 h operiert werden. Alle anderen Frakturen können frühelektiv, d.h. innerhalb von 7–10 Tagen operiert werden. Wird eine geschlossene Reposition, verbunden mit einer TEN-Osteosynthese angestrebt, hat sich gezeigt, dass mit zunehmender Latenz zwischen Trauma und Operationszeitpunkt die Wahrscheinlichkeit einer offenen Reposition zunimmt.

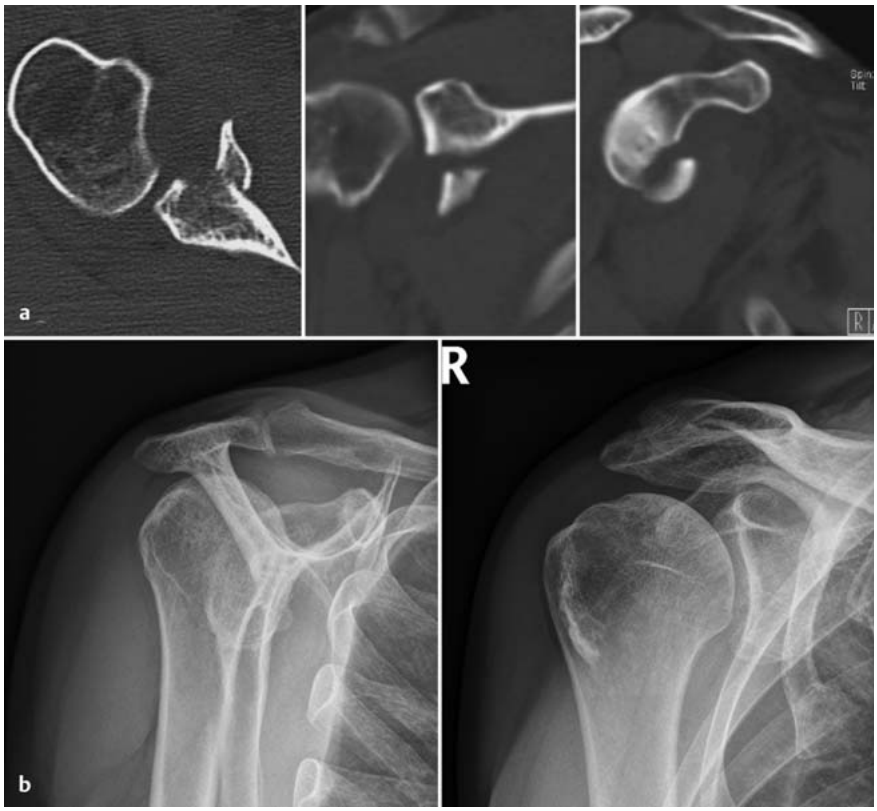

Abb. 6 a und **b** Anteriore Bankart-Fraktur nach Kletterunfall. **a** Präoperative Darstellung der Bankart-Fraktur im CT. **b** Postoperative Röntgenbilddarstellung nach offener Reposition und PolyPin-Osteosynthese.

Abb. 7 Präoperative Prothesenplanung einer Humeruskopffraktur mit digitalen Prothesenschablonen.

Lagerung

Die Lagerung zur Versorgung von Klavikulafrakturen sollte einfach und schnell sein und dabei gleichzeitig eine uneingeschränkte Exposition der Klavikula sowie eine gute Röntgendarstellung ermöglichen. Eine Beachchair-Position ist daher nicht notwendig. Es hat sich bewährt, den Patienten in Rückenlage mit einem 30° angehobenen Oberkörper zu lagern. Der Kopf kann dabei etwas rekliniert und zur Gegenseite gedreht werden (**Abb. 5**). Diese Lagerung erlaubt, ähnlich wie bei den Verletzungen des Schultereckgelenks, eine exzellente transaxilläre Darstellung der lateralen Klavikula.

Zugang

Zur offenen Reposition einer Klavikulafraktur ist der horizontale, parallel zur

Dieses Dokument wurde zum persönlichen Gebrauch heruntergeladen. Vervielfältigung nur mit Zustimmung des Verlages.

Klavikula verlaufende sowie der vertikale, entlang der Spalthautlinien verlaufende Hautschnitt gebräuchlich. Gerade der letztgenannte, auch als Säbelhiebschnitt bezeichnete Zugang erscheint kosmetisch günstiger und weniger gefährlich für die supraklavikulären Hautnervenäste. Der Säbelhiebschnitt sollte bevorzugt werden, insbesondere, da durch den sehr variablen Verlauf der 3 Äste des N. supraclavicularis für selbige eine hohe Verletzungsgefahr droht.

Implantatwahl

Bei Klavikulaschaftfrakturen eignen sich die A1- bis A3-Frakturen sowie die B1-Frakturen bei sehr kleinen Biegungskeilen und gutem Kontakt der Hauptfragmente zur Osteosynthese mittels elastischer intramedullärer Nagelung (ESIN). Limitierend kann hierbei die Enge der Markröhre sein, da sie sich nicht aufbohren lässt. Wenn möglich, sollte ein ESIN benutzt werden, der 2,5 mm oder dicker ist.

Bei allen anderen Frakturen empfiehlt sich eine Plattenosteosynthese. Während die komplexen Frakturformen unter Umständen offen reponiert werden, kann grundsätzlich auch eine minimalinvasive, eingeschobene Plattenosteosynthese erwogen werden.

Bei lateralen Klavikulafrakturen hängt die Implantatwahl von der ligamentären Stabilität sowie von der Größe des lateralen Frakturfragments ab. Hat das laterale Fragment eine Breite von mehr als 2 cm und ist das akromioklavikuläre Band intakt, kann eine Plattenosteosynthese ohne Transfixation des Schultereckgelenks durchgeführt werden. Ansonsten ist die Implantation einer Hakenplatte indiziert. Darüber hinaus sind arthroskopisch assistierte Osteosynthesen mittels TightRope® beschrieben. Sie sind der Hand des erfahrenen Arthroskopeurs vorbehalten.

Skapulafraktur

Diagnostik

Skapulafrakturen sind mithilfe der alleinigen Röntgenbilddiagnostik nur schwer umfassend und genau zu klassifizieren.

> Es hat sich bewährt, regelmäßig bei Verdacht auf Skapulafrakturen eine weitere Schnittbildgebung zu veranlassen.

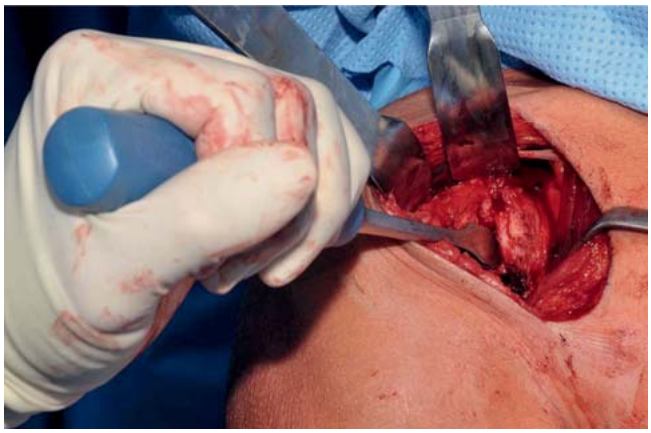

Abb. 8 Intraoperativer Befund einer Osteotomie des Tuberculum minus. Nach Eröffnung der lateralen Kortikalis mit der oszillierenden Säge wird die Osteotomie mit einem breiten Meißel komplettiert.

In erster Linie ist eine Computertomografie der Skapula sinnvoll. Mithilfe einer multiplanaren Rekonstruktion und insbesondere einer 3-dimensionalen Oberflächenrekonstruktion lässt sich das Frakturmuster sehr genau beschreiben. Darüber hinaus ist häufig auch eine MRT der betroffenen Schulter sinnvoll, um weitere begleitende Weichteilverletzungen, insbesondere des Glenohumeralgelenks, zu erfassen.

Ziel der Diagnostik ist es, den Frakturverlauf sicher beurteilen zu können. Besondere therapieentscheidende Berücksichtigung findet dabei die Beteiligung des LSSS, d.h. des lateralen Scapular-Suspension-Systems, der glenohumeralen Gelenkfläche, des Gelenkhalses, der lateralen Skapulasäule sowie der Skapulafortsätze. In die Analyse fließen des Weiteren die Gelenkkongruenz, die Frakturmorphologie und die Frakturdislokation/-angulation mit ein.

Klassifikation

Es werden Frakturen des Glenoids, des Skapulahalses, der Skapulafortsätze und des Schulterblatts unterschieden. Darüber hinaus ist die Beurteilung des LSSS, d.h. des lateralen Scapular-Suspension-Systems notwendig, um wesentliche Informationen über die Stabilität des Schultergürtels zu gewinnen. Verbreitet ist das Klassifikationssystem nach Euler und Ruedi. Eine spezielle AO-Klassifikation ist zurzeit in Bearbeitung.

Therapie

Die Therapie der Skapulafraktur hängt stark von der Lokalisation, dem Ausmaß der Dislokation sowie von den Begleitverletzungen ab. Häufig lassen sich Skapulafrakturen mit gutem Erfolg konservativ behandeln. Operationsindikationen stellen eine komplette Zerstörung des LSSS, eine glenohumerale Gelenkinkongruenz sowie eine stake Frakturdislokation/-angulation dar.

Glenoidfraktur

Diagnostik

Die Standardröntgenbilddiagnostik gibt häufig nur einen Hinweis auf das Vorliegen einer Glenoidfraktur. Sie ist jedoch nicht ausreichend, um so eine effiziente Diagnostik und darauf aufbauende Therapieplanung zu gewährleisten. Es ist daher in jedem Fall notwendig, eine weitere Schnittbilddiagnostik zu veranlassen. Diese umfasst mindestens eine Computertomografie der betroffenen Schulter. Es ist darüber hinaus ratsam, auch eine MRT durchzuführen, da sehr häufig begleitende Weichteilverletzungen des Kapselbandapparats, des Labrums und/oder des Bizepssehnenankers beobachtet werden.

Klassifikation

Von allen Skapulafrakturen ist das Glenoid am häufigsten betroffen. Zur Klassifikation von Glenoidfrakturen ist die Klassifikation nach Ideberg sehr gebräuchlich. Die sog. Bankart-Frakturen sind typischerweise im Rahmen einer Schulterluxation zu beobachten und beschränken sich auf den vorderen oder hinteren Glenoidrand. Komplexe Glenoidfrakturen verlaufen quer oder schräg durch das Schulterblatt. Sie sind sehr viel schwerer zu reponieren und osteosynthetisch zu stabilisieren.

Lagerung

Die Lagerung des Patienten hängt von der Lokalisation und der Größe der Glenoidfraktur sowie von der Versorgungstechnik (offen oder arthroskopisch) ab. Die meisten Glenoidfrakturen erschei-

Dieses Dokument wurde zum persönlichen Gebrauch heruntergeladen. Vervielfältigung nur mit Zustimmung des Verlages.

nen als anteriore Bankart-Frakturen und sind über eine Beachchair-Lagerung sehr gut zugänglich.

Alternativ kommen eine Seitenlagerung im Rahmen arthroskopisch assistierter Osteosynthesen sowie die Bauchlagerung mit abduziertem Oberarm zur Versorgung komplexer, in das Skapulablatt auslaufender Glenoidfrakturen in Betracht.

Zugang

Die anterioren Glenoidfrakturen lassen sich über einen anterioren, deltoideopektoralen Zugang gut erreichen. Zur Eröffnung des Glenohumeralgelenks wird dabei typischerweise eine Tenotomie der Subskapularissehne gewählt. Diese wird dabei L-förmig unter Erhalt der vorderen Zirkumflexgefäße inzidiert und scharf von der Gelenkkapsel abpräpariert.

Posteriore oder quer verlaufende Glenoidfrakturen mit Ausläufer in das Skapulablatt sind dagegen besser über einen posterioren Zugang erreichbar. Neben dem ausgedehnten Zugang nach Judet mit seinen Modifikationen bietet sich der Zugang nach Rockwood besonders an. Er bietet einen sehr guten Überblick auf das posteriore Glenoid und ist im Vergleich deutlich weniger traumatisierend.

Implantatwahl

Sehr häufig werden zur Osteosynthese der Glenoidfraktur Schrauben verwendet. Eine präzise Implantation ist zwingend. Es ist darauf zu achten, dass der Schraubenkopf nicht intraartikulär platziert wird und nicht mit dem Humeruskopf interferiert, um eine sekundäre Arthrose zu vermeiden.

Des Weiteren sind resorbierbare Schrauben und Polypins gebräuchlich (**Abb. 6**). Unter gewissen Umständen kann auch die Verwendung von Drittelrohrplatten notwendig werden.

Omarthrose

Diagnostik

Die Basis der Diagnostik einer Omarthrose bildet neben einer gründlichen klinischen Untersuchung die Röntgenbilddiagnostik der betroffenen Schulter in 3 Ebenen. Hierzu zählen eine True-AP-Aufnahme, eine Outlet-Aufnahme sowie eine transaxilläre Aufnahme. Um die Dimensionen der Schulter genau ausmessen zu können, ist es ratsam, zusätzlich eine Referenzkugel zu benutzen, mit der sich der projektionsbedingte Vergrößerungsfaktor bestimmen lässt. Mithilfe von Prothesenschablonen, die heute auch digital vorliegen, lässt sich präoperativ die richtige Prothesengröße und -lage ermitteln (**Abb. 7**).

Darüber hinaus ist es ratsam, eine weiterführende, schnittbildgebende Diagnostik zu veranlassen. Hierzu zählt die Computertomografie der Schulter. Mit ihr lässt sich insbesondere die Morphologie des Glenoids genau beurteilen. Zudem können wichtige Aussagen hinsichtlich des glenoidalen sowie humeralseitigen Knochenstocks getroffen werden. Dieses ist notwendig, um das Prothesenmodell und seine notwendige Verankerung im Vorfeld planen zu können. Des Weiteren lassen sich dadurch korrigierende Maßnahmen sowohl glenoidal als auch humeralseitig 3-dimensional planen. Dieses ist besonders bei fortgeschrittenen, deformierenden Arthrosen sowie posttraumatischen Fehlstellungen notwendig.

Mithilfe der Kernspintomografie können weitere wichtige Aussagen hinsichtlich der Integrität der Rotatorenmanschette getroffen werden. Dieses ist wichtig, da bei Rotatorenmanschetten-insuffizienten Omarthrosen die Implantation einer anatomischen Schultertotalendoprothese sehr kritisch und zurückhaltend gestellt werden muss. Vielmehr ist in einer solchen Situation je nach Patientenalter und Kompensation der Schulter an eine inverse Schultertotalendoprothese oder an eine anatomische Schulterhemiprothese zu denken.

Klassifikation

Man unterscheidet primäre von sekundären Omarthrosen. Während die primäre Omarthrose im Rahmen eines natürlichen Verschleißvorgangs ohne weitere Ursache entsteht, findet sich bei der sekundären Omarthrose eine weitere, den Verschleiß begünstigende Ursache. Hierbei kann es sich um verschiedene Prozesse handeln, so zum Beispiel eine in Fehlstellung verheilte Fraktur, eine avaskuläre oder metabolische Nekrose, eine Instabilität, Stoffwechselerkrankungen oder Autoimmunerkrankungen.

Zur Behandlung der Omarthrose sind verschiedene Klassifikationen je nach Genese oder anatomischer Region gebräuchlich.

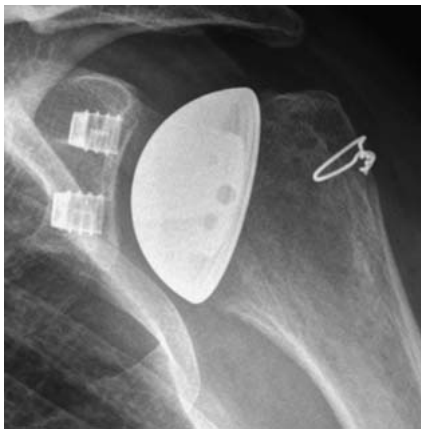

Abb. 9 Postoperativer Befund nach Implantation einer Schultertotalendoprothese unter Verwendung einer humeralen Oberflächenersatzprothese.

Das Ausmaß der primären Omarthrose wird heute bevorzugt nach Samilson und Prieto klassifiziert. Eine besondere Bedeutung erhält die Einschätzung der Morphologie des Glenoids. Diese wird in der horizontalen Ebene nach Walch und in der vertikalen Ebene nach Habermeyer klassifiziert.

Cuff-tear-Arthropathien werden häufig nach Seebauer, Humeruskopfnekrosen nach Cruess, rheumatoide Omarthrosen nach Larsen beurteilt.

Lagerung

Die Standardlagerung zur Implantation einer Schulterprothese ist die Beachchair-Lagerung. Hierbei befindet sich der Patient in einer halb sitzenden Position. Die Schulter ist frei zugänglich.

> Es sollte insbesondere darauf geachtet werden, dass sich der Arm ausreichend retrovertieren und adduzieren lässt, um eine ausreichende Exposition des Humerus zu ermöglichen.

Dieses sollte unbedingt vor dem Hautschnitt überprüft werden. Des Weiteren ist es notwendig, auf eine korrekte, achsgerechte Lagerung des Kopfes sowie des Halses zu achten. In seltenen Fällen wurden lagerungsbedingte Plexusläsionen beschrieben.

> Ein besonderes Risiko für derartige Plexusläsionen ist dann gegeben, wenn bei einem übergewichtigen Patienten die Schulterplatte zur besseren Exposition der Schulter entfernt wurde und dieser im Laufe der Operation zur Seite rutscht.

Dieses Dokument wurde zum persönlichen Gebrauch heruntergeladen. Vervielfältigung nur mit Zustimmung des Verlages.

Zugang

Der am häufigsten benutzte Zugang ist der anteriore, sogenannte deltopektorale Zugang. Mit diesem Zugang lässt sich das gesamte Schultergelenk, insbesondere das Glenoid, gut darstellen. Er ist insbesondere bei Revisionseingriffen dringend anzuraten, da auf diese Weise der durch Voroperationen unter Umständen vernarbte N. axillaris sicher aufgesucht und dargestellt werden kann.

Alternativ wird insbesondere zur Implantation einer inversen Schulterprothese der anterolaterale Deltasplitzugang gewählt. Er hat den Vorteil, dass insbesondere die hinteren Anteile der Rotatorenmanschette gut dargestellt werden können. Leider lässt er sich nicht komplikationslos nach distal erweitern, ohne den N. axillaris zu gefährden.

Wird ein anteriorer Zugang gewählt, stellt sich grundsätzlich die Frage, auf welche Weise das Glenohumeralgelenk eröffnet werden soll. Man unterscheidet die Tenotomie der Subskapularissehne, sei es komplett oder umgekehrt L-förmig, von der Osteotomie des Tuberculum minus. Während die Tenotomie es grundsätzlich ermöglicht, die lange Bizepssehne zu erhalten, muss sie regelmäßig bei der Durchführung einer Osteotomie des Tuberculum minus tenotomiert werden (**Abb. 8**). Nachteilig an der Tenotomie der Subskapularissehne ist insbesondere im Vergleich zur Osteotomie die deutlich geringere und erschwerte Exposition der humeralseitigen Kalkarregion. Auch lassen sich die Kapsulotomie und die Exposition des Humeruskopfs vergleichsweise schlechter durchführen. Mitunter kann es passieren, dass bei kontrakten Verhältnissen die inferioren, muskulären Anteile der Subskapularissehne einreißen. Sie lassen sich später schlechter wieder refixieren. Auch wenn biomechanisch keine Überlegenheit der Osteotomie gegenüber der Tenotomie nachweisbar ist, zeigen die aktuelle Studienlage wie auch der klinische Alltag, dass eine Osteotomie besser einheilt und eine geringere Subskapularisrupturrate aufweist [6]. Zudem ist die Tenotomie der Subskapularissehne im postoperativen Verlauf nicht selten von einer Subskapularissehneninsuffizienz begleitet [7].

Implantatwahl

Man unterscheidet grundsätzlich anatomische von inversen Prothesensystemen. Während bei der erstgenannten Prothesenform die Reihenfolge von Kopf und Pfanne der natürlichen Reihenfolge des Menschen entspricht, wird diese bei der inversen Prothese vertauscht. Dabei wird dem Glenoid eine Metaglene aufgeschraubt und auf dieser eine Glenosphäre befestigt. Dadurch wird das Rotationszentrum im Wesentlichen distalisiert und medialisiert. Dieses wirkt sich häufig günstig auf die Effektivität des M. deltoideus aus. Dadurch können auch in Rotatorenmanschetten-insuffizienten Schultern erstaunlich gute klinische Ergebnisse erzielt werden. Das typische Indikationsspektrum der inversen Schulterprothese liegt in der Cuff-Arthropathie des älteren Patienten (älter als 75 Jahre). Darüber hinaus wird aktuell die Versorgung einer dislozierten Humeruskopfmehrfragmentfraktur bei Patienten, die älter als 75 Jahre sind, diskutiert. Dieses geschieht vor dem Hintergrund, dass die Funktion der Schulter von der Einheilung der Tuberkula abhängig ist. Leider muss auch heute noch wiederholt im postoperativen Verlauf eine sekundäre Dislokation und/oder Einschmelzung von dünnwandigen, osteoporotischen Tuberkeln mit konsekutivem Humeruskopfhochstand und schlechter klinischer Funktion beobachtet werden.

Von besonderem Interesse sind Oberflächenersatzprothesen (Kappenprothesen), da sie ohne Resektion des Humeruskopfs und ohne Verankerung mit einem Schaft implantiert werden können. Dieses Vorgehen bewahrt den gesamten Knochenstock und ermöglicht alle Optionen einer späteren, unter Umständen notwendigen Wechseloperation. Darüber hinaus ist die Versorgung periprothetischer Frakturen deutlich vielseitiger und mitunter einfacher, da Osteosynthesen ebenfalls mehr Knochensubstanz zur Verankerung finden. Die Kappenprothesen sind jedoch etwas in Verruf geraten, da sie häufig als Hemiprothese implantiert werden und nicht selten im späteren Verlauf eine symptomatische sekundäre Glenoidarthrose beobachtet wurde, die ein schlechteres funktionelles Ergebnis sowie weitere operative Eingriffe nach sich zieht. Es ist daher empfehlenswert, die Kappenprothese ebenfalls als Totalendoprothese zu implantieren (**Abb. 9**). Diese Technik ist sehr anspruchsvoll und erfordert ein exzellentes Weichteilmanagement, um den erhaltenen Humeruskopf posteroinferior zu luxieren und einen optimalen Überblick auf das Glenoid zu ermöglichen.

Der Goldstandard in der Schulterprothetik wird nach wie vor durch die anatomische, geschaftete Schulterprothese gebildet. Sie sollte im Zweifel eingesetzt werden.

Literatur

1 *Bahrs C et al.* Indications for computed tomography (CT-) diagnostics in proximal humeral fractures: a comparative study of plain radiography and computed tomography. BMC Musculoskelet Disord 2009; 10: 33

2 *Bahrs C et al.* Inter- and intraobserver reliability of the MTM-classification for proximal humeral fractures: a prospective study. BMC Musculoskelet Disord 2008; 9: 21

3 *Hertel R et al.* Predictors of humeral head ischemia after intracapsular fracture of the proximal humerus. J Shoulder Elbow Surg 2004; 13: 427–433

4 *Sudkamp N et al.* Open reduction and internal fixation of proximal humeral fractures with use of the locking proximal humerus plate. Results of a prospective, multicenter, observational study. J Bone Joint Surg [Am] 2009; 91: 1320–1328

5 *Hepp P et al.* The surgical approach for locking plate osteosynthesis of displaced proximal humeral fractures influences the functional outcome. J Shoulder Elbow Surg 2008; 17: 21–28

6 *Scalise JJ, Ciccone J, Iannotti JP.* Clinical, radiographic, and ultrasonographic comparison of subscapularis tenotomy and lesser tuberosity osteotomy for total shoulder arthroplasty. J Bone Joint Surg [Am] 2010; 92: 1627–1634

7 *Scheibel M, Habermeyer P.* Subscapularis dysfunction following anterior surgical approaches to the shoulder. J Shoulder Elbow Surg 2008; 17: 671–683

Dr. med. Martin Jaeger
Oberarzt
Dr. med. Dirk Maier
Assistenzarzt
Dr. med. Kaywahn Izadpanah
Assistenzarzt
Dr. med. Lutz Bornebusch
Assistenzarzt
Prof. Dr. med. Norbert P. Südkamp
Geschäftsführender Direktor

Department Orthopädie und Traumatologie
Universitätsklinikum Freiburg
Hugstetter Straße 55
79194 Freiburg i. Br.

norbert.suedkamp@uniklinik-freiburg.de

Dr. med. Peter Ogon
Konsiliararzt

Zentrum Sportorthopädie Freiburg
Breisacher Straße 84
79110 Freiburg i. Br.

martin.jaeger@uniklinik-freiburg.de

Dieses Dokument wurde zum persönlichen Gebrauch heruntergeladen. Vervielfältigung nur mit Zustimmung des Verlages.