

# Massives Hirnödem im Rahmen eines posterioren reversiblen Enzephalopathiesyndroms (PRES)

## Massive Cerebral Edema in the Course of a Posterior Reversible Encephalopathy Syndrome (PRES)

### Autoren

J. Schaumberg<sup>1</sup>, D. Schwandt<sup>1</sup>, P. Michels<sup>1</sup>, F. Kämmerer<sup>2</sup>, B. Eckert<sup>2</sup>, J. Rötter<sup>1</sup>

### Institute

<sup>1</sup>Klinik für Neurologie, Asklepios Klinik Altona, Hamburg

<sup>2</sup>Klinik für Neuroradiologie, Asklepios Klinik Altona, Hamburg

### Schlüsselwörter

- PRES
- Hirnödem
- Enzephalopathie
- Bluthochdruck

### Key words

- PRES
- RPLS
- encephalopathy
- cerebral edema
- high blood pressure

### Zusammenfassung

Der Fallbericht zeigt einen ungewöhnlichen Verlauf eines PRES bei einer 49-jährigen Frau mit akuter Vigilanzminderung bei massiv ausgeprägtem vasogenen Hirnödem. Unter einer konsequenten antihypertensiven Therapie kam es klinisch und bildmorphologisch zu einer deutlichen Besserung. Das Fallbeispiel beschreibt die klinische Manifestation und Therapie des PRES im Kontext der aktuellen Literatur.

### Abstract

We report here on an unusual case of posterior reversible encephalopathy syndrome (PRES) in a 49-year-old woman with who suffered an acute episode of somnolence caused by massive vasogenic cerebral edema. Under intravenous antihypertensive therapy, there was significant clinical improvement associated with regressive MRI findings. This case describes the clinical manifestation and therapy of PRES in the context of the current literature.

### Einleitung

Das posteriore reversible Enzephalopathiesyndrom (PRES) wurde erstmalig von Hinchey und Kollegen 1996 beschrieben und ist durch Symptome wie Kopfschmerzen, Übelkeit, Desorientiertheit, epileptische Anfälle oder Sehstörungen in Kombination mit typischen, meist reversiblen bildgebenden Veränderungen eines subkortikalen vasogenen Ödems mit Prädilektionsstellen parietal und occipital gekennzeichnet [1]. Aufgrund atypischer Manifestationen mit Läsionen in den frontalen oder temporalen Hirnabschnitten sowie einer gelegentlichen kortikalen Mitbeteiligung werden z. T. allgemein gehaltene Synonyme wie reversible Leukenzephalopathie oder hypertensive Enzephalopathie benutzt [2, 3]. Die genaue Inzidenz oder Prävalenz der Erkrankung ebenso wie die Pathophysiologie der Erkrankung sind unklar. Gängige Vorstellungen der Entstehung des vasogenen Ödems reichen von der Theorie der zerebralen Hyperperfusion im Rahmen von hypertensiven Krisen mit Dekompensation der zerebralen Autoregulation hin zur Vorstellung einer zerebralen Hypoperfusion im Rahmen einer zerebralen Vasokonstriktion. Alternativ wird eine endotheliale Dysfunktion der Gefäße durch Toxine bei z. B. Sepsis, Autoimmunerkrankungen,

Kontrastmittelgabe und Präeklampsie diskutiert (○ Tab. 1) [2, 4].

### Kasuistik

Die Aufnahme einer 49-jährigen Frau erfolgte aufgrund einer akuten Vigilanzminderung. Fremdanamnestic sei sie zuvor wesensverändert und lethargisch gewesen und habe über starke Kopfschmerzen geklagt. Bis auf eine Präeklampsie vor 18 Jahren waren keine Vorerkrankungen bekannt.

### Neurologischer Befund

Bei der Aufnahme zeigte sich eine somnolente, zwischenzeitlich auch agitierte Patientin mit gezielter Abwehr aller Extremitäten auf Schmerzreiz. Keine sprachlichen Äußerungen, Aufforderungen kam die Patientin nicht nach, keine pathologischen Reflexe. Zudem fand sich eine neu aufgetretene Abducensparese links, eine homonyme Hemianopsie nach links sowie ein Strabismus convergens. Zum Aufnahmezeitpunkt bestand eine hypertensive Krise mit systolischen Blutdruckwerten von 250 mmHg.

### Bibliografie

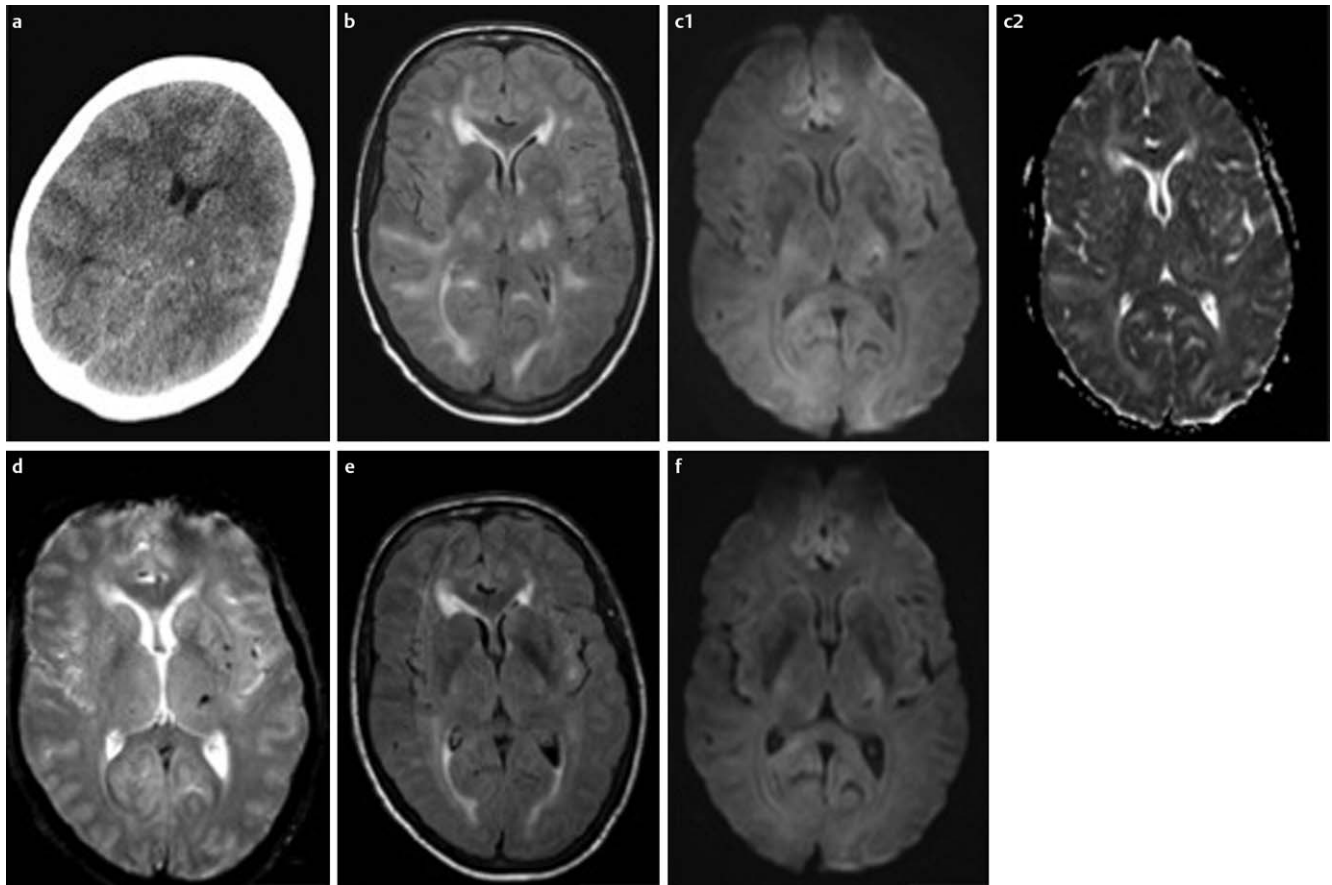
DOI <http://dx.doi.org/10.1055/s-0034-1382031>  
 Akt Neurol 2014; 41: 356–359  
 © Georg Thieme Verlag KG  
 Stuttgart · New York  
 ISSN 0302-4350

### Korrespondenzadresse

**Dr. Jens Schaumberg**  
 Neurologie  
 Asklepiosklinik Altona  
 Paul-Ehrlich-Straße 1  
 22765 Hamburg  
 j.schaumberg@web.de

**Tab. 1** Auswahl an häufigen Ursachen des PRES, modifiziert nach [2].

| häufige Ursachen des PRES    | Besonderheiten   |
|------------------------------|--|
| arterielle Hypertonie        | meist akute Dekompensation   |
| Nierenfunktionsstörung       | akut oder toxisch  |
| Präeklampsie/Eklampsie       | oft Erstgebärende  |
| immunsuppressive Medikamente | v. a. Calcineurinhemmer (z. B. Tacrolimus), Chemotherapeutika (z. B. Cisplatin, Gemcitabine, Bevacizumab)          |
| Transplantation              | häufiger nach Knochenmarks-, oder Stammzelltransplantation, möglicherweise zusammen mit immunsuppressiver Therapie |
| Autoimmunerkrankungen        | z. B. systemischer Lupus Erythematodes, M. Wegener, Polyarthritis nodosa, Psoriasis, M. Basedow                    |
| Infektionen                  | häufiger bei grampositiven Erregern  |



**Abb. 1** a Initiales cCT mit ausgeprägter Leukenzephalopathie und massivem Hirnödem mit nahezu aufgebrauchten Liquorreserveräumen und Darstellung einer Mikroblutung im Thalamus links. Die Mark-Rinden-Grenze kann differenziert werden. b cMRT mit fluid-attenuated inversion recovery (FLAIR) – Wichtung 2 Tage nach Aufnahme mit flächenhaften, subkortikalen Marklagerödemen ohne Diffusionsstörung c1 Die Thalamusblutung links zeigt sich hypointens in der DWI. c2 Korrespondierendes ADC-Parameter-

bild (apparent diffusion coefficient) mit beschleunigter Diffusion (hyperintense Areale) als Ausdruck des vasogenen Ödems d cMRT im Verlauf mit echo planar T2 – Wichtung und Darstellung von weiteren linksbetonten Mikroblutungen e cMRT im Verlauf mit FLAIR – und Diffusionswichtung f im Vergleich zum vorherigen cCT und cMRT mit Rückbildung des Hirnödems und deutlicher Rückbildung der Marklagerläsionen.

### Zusatzbefunde

Die initiale kranielle Computertomografie (cCT) zeigte eine ausgeprägte Leukenzephalopathie mit massivem Hirnödem (Abb. 1a) mit einer kleinen Mikroblutung im Thalamus links ohne Schrankenstörung oder Hinweise auf einen Hirninfarkt. Laborchemisch fielen erhöhte Nierenretentionswerte mit einem Kreatinin von 2,1 mg/dl (0,6–1,0 mg/dl) und ein erhöhtes Troponin I mit 281 ng/l (< 30 ng/l) auf. In der Liquordiagnostik im Verlauf zeigte sich bei normaler Zellzahl ein erhöhtes Gesamteiweiß von 994 mg/l (< 500 mg/l) und eine Schrankenstörung.

### Verlauf

Die Patientin wurde bei weiter wechselnder Vigilanz auf unsere Neurologische Überwachungsstation aufgenommen und bei Verdacht auf einen non konvulsiven Status epilepticus eine anti-convulsive Medikation mit Levetiracetam eingeleitet. Der Blutdruck war weiter labil und konnte nur mittels Clonidin- und Urapidil-Perfusoren auf systolische Spitzendrücke bis maximal 160 mmHg eingestellt werden. Im Verlauf kam es unter konsequenter Blutdruckeinstellung innerhalb von 24 h zu einer langsamen Reorientierung der Patientin. Bildmorphologisch zeigte sich im cMRT am dritten stationären Tag eine deutliche, im



aus. Zu den Differenzialdiagnosen des PRES zählen das reversible zerebrale Vasokonstriktionssyndrom, der ischämische Schlaganfall v. a. im hinteren Stromgebiet, die Enzephalitis, eine Sinusvenenthrombose und die primäre zerebrale Vaskulitis [2]. Gerade die initiale Abgrenzung zum reversiblen zerebralen Vasokonstriktionssyndrom ist schwierig. Dieses beginnt oft mit einem Donnerschlag-Kopfschmerz und entwickelt sich klinisch langsamer. In der Angiografie zeigen sich „string of beads“-Muster, welche jedoch selten auch beim PRES vorkommen können. Die weitere Abgrenzung bringt die Bildgebung mittels cMRT, da beim reversiblen Vasokonstriktionssyndrom in der Regel keine bilateralen parieto-occipitalen Läsionen wie beim PRES auftreten [2].

Die Therapie der arteriellen Hypertonie mit intravenösen Antihypertensiva steht beim PRES im Vordergrund. Roth und Kollegen empfehlen dabei einen systolischen Blutdruck von unter 160 mmHg, welcher bei unserer Patientin nur durch 2 kontinuierlich intravenös applizierte Antihypertensiva erreicht werden konnte. Eine Behandlung mit Nitroglycerin scheint das Krankheitsbild eher zu verschlechtern und sollte nicht als Medikament der ersten Wahl eingesetzt werden. Die Rolle von Corticosteroiden ist unklar. Beim Auftreten von epileptischen Anfällen sollten diese mit Antikonvulsiva behandelt werden. Dabei scheint ein Zeitraum von 3 Monaten für die antikonvulsive Medikation bei nachfolgender Anfallsfreiheit und fehlenden epilepsietypischen Aktivitäten im EEG ausreichend [2, 13].

Zusammenfassend zeigt der Fallbericht eine äußerst schwere Form des PRES mit massivem Hirnödem und Hirndruckzeichen mit regredientem Verlauf unter intravenöser antihypertensiver Therapie. Die schnelle Einordnung der Symptome und eine konsequente, aggressive Einstellung des Blutdrucks sind für die erfolgreiche Therapie entscheidend. In unserem Fall spielte die Blutdruckentgleisung mit nachfolgendem „breakthrough of autoregulation“ sicher eine entscheidende Rolle [8, 14]. Es bedarf weiterer Studien um zu klären, welche pathophysiologische Grundlagen sonst noch dem klinischen Bild des PRES ohne arterieller Hypertonie zugrunde liegen und ob diese unterschiedliche Therapien nach sich ziehen.

## Interessenkonflikt



Die Autoren geben an, dass kein Interessenkonflikt besteht.

## Literatur

- 1 Hinchey J, Chaves C, Appignani B et al. A Reversible posterior leukoencephalopathy Syndrome. *NEJM* 1996; 34: 494–500
- 2 Roth C, Ferbert A. The posterior reversible encephalopathy syndrome: what's certain, what's new? *Pract Neurol* 2011; 11: 136–144
- 3 McKinney A, Short J, Truwit C et al. Posterior Reversible Encephalopathy Syndrome: Incidence of Atypical Regions of Involvement and Imaging Findings. *AJR* 2007; 189: 904–912
- 4 Bartynski W. Posterior Reversible Encephalopathy Syndrome, Part: Controversies Surrounding pathophysiology of Vasogenic Edema. *Am J Neuroradiol* 2008; 29: 1043–1049
- 5 Golombek S, Wessig C, Monoranu C-M et al. Fatal atypical reversible posterior leukoencephalopathy syndrome: a case report. *J Med Case Reports* 2013; 7: 14
- 6 Lee V, Temes R, John S. Posterior reversible leukoencephalopathy syndrome presenting with global cerebral edema and herniation. *Neurocrit Care* 2013; 18: 81–83
- 7 Facchini A, Magnomi S, Civelli V et al. Refractory intracranial Hypertension in posterior reversible encephalopathy Syndrome. *Neurocrit Care* 2013 [Epub ahead of print]
- 8 Roth C, Ferbert A. Posterior reversible encephalopathy syndrome: is there a difference between pregnant and non-pregnant patients? *Eur Neurol* 2009; 62: 142–148
- 9 Lee V, Eelco F, Manno E et al. Clinical Spectrum of reversible posterior Leukoencephalopathy Syndrome. *Arch Neurol* 2008; 65: 205–210
- 10 Korn A, Ernemann U, Nägele T et al. „Posteriore Reversible Leukoencephalopathie“ *Fortschr Röntgenstr* 2010; 182: 377–380
- 11 Casey S, Sampaio R, Michel E et al. Posterior Reversible Encephalopathy Syndrome: Utility of Fluid-attenuated Inversion Recovery MR Imaging in the Detection of Cortical and Subcortical Lesions. *Am J Neuroradiol* 2000; 21: 1199–1206
- 12 Hefzy H, Bartynski W, Boardman J et al. Hemorrhage in Posterior Reversible Encephalopathy Syndrome: Imaging and Clinical Features. *Am J Neuroradiol* 2009; 30: 1371–1379
- 13 Kozak O, Wijdicks E, Manno E et al. Status epilepticus as initial manifestation of posterior reversible encephalopathy syndrome. *Neurology* 2007; 69: 894–897
- 14 Strandgaard S, Mackenzie E, Sengupta D et al. Upper Limit of the Autoregulation of Cerebral Blood Flow in the Baboon. *Circ Res* 1974; 34: 435–440