

# Hematoma extradural bilateral causado por ruptura do seio sagital superior

## Considerações sobre dois casos

Carlos Umberto Pereira, Marcelo Barreto Barbosa, Juliana De Carvalho Machado, Suzana De Carvalho Machado

Serviço de Neurocirurgia do Hospital João Alves Filho, Aracaju, SE

### RESUMO

*O hematoma extradural bilateral é considerado raro, quando comparado ao hematoma extradural unilateral. Os autores relatam dois casos de hematoma extradural bilateral devido à laceração traumática do seio longitudinal superior. Foram diagnosticados pela tomografia computadorizada e estavam localizados, respectivamente, na região frontal e occipital. Os doentes foram submetidos ao tratamento cirúrgico e com resultados bons.*

*Essa lesão pouco descrita na literatura apresenta prognóstico favorável quando o tratamento é instituído precocemente, conforme foi observado em nossos pacientes.*

### PALAVRAS-CHAVE

*Hematoma extradural. Hematoma extradural bilateral.*

### ABSTRACT

**Bilateral extradural hematoma caused by rupture of the superior sagittal sinus. Considerations about two cases**

*The occurrence of bilateral extradural hematoma is considered rare.*

*The authors report two cases of traumatic bilateral extradural hematomas caused by rupture of the superior sagittal sinus. The hematomas were localized in the frontal and the occipital regions, respectively. Both patients were operated successfully.*

*This rare lesion presents good prognosis when treated precociously as observed in our patients.*

### KEYWORDS

*Extradural hematoma. Bilateral extradural hematoma.*

## Introdução

O hematoma extradural bilateral é considerado raro quando comparado ao unilateral<sup>4,5,9</sup>. A presença de hematoma extradural bilateral agudo devido à ruptura do seio longitudinal superior é raramente relatada na literatura médica<sup>7</sup>.

Os autores apresentam dois casos de hematoma extradural bilateral agudo, volumosos, situado na região frontal em um e na occipital noutro, devido à laceração traumática do seio longitudinal superior. Discutem a fisiopatologia, o tratamento e o prognóstico.

## Relato dos casos

### *Caso 1*

OMS, 37 anos de idade, sexo masculino, pedreiro e casado. Deu entrada no serviço de emergência, vítima de acidente em via pública por queda de motocicleta sem uso de capacete. Exame físico: fratura na perna direita, escoriações generalizadas, ferimento cortocutuso na região frontal e rinorragia bilateral. Exame neurológico: torporoso, pupilas isocóricas e fotorreagentes, sem déficit neurológico focal (ECG = 10).

Radiografia simples de crânio: fratura cominutiva frontal e fratura do osso malar direito. Tomografia computadorizada craniana: hematoma extradural bifrontal, com presença de ar no interior (Figura 1) além de fraturas múltiplas do osso frontal.

Foi submetido à craniectomia frontal. Havia sangue coagulado extradural bifrontal e laceração da meninge, com rompimento do seio longitudinal superior na sua porção inicial. O hematoma foi drenado e a lesão do seio longitudinal foi suturada.

O paciente recebeu alta com distúrbios de conduta e está sendo acompanhado sob tratamento medicamentoso e psicológico.

### Caso 2

LCO, 1 ano de idade, sexo masculino. Referiu a genitora que o menor caiu da altura de dois metros, batendo com a região occipital no chão. Deu entrada no setor de emergência sonolento e vomitando. Exame neurológico: sonolento, pupilas isocóricas e fotoreagentes, ausência de déficit neurológico focal (ECG = 11). Radiografia simples de crânio: fratura linear na região occipital. Tomografia computadorizada craniana: hematoma extradural bilateral na região occipital e infratentorial (Figura 2).

Foi submetido à craniotomia osteoplástica bioccipital. Havia sangue parcialmente coagulado no espaço extradural e uma lesão na porção posterior do seio longitudinal superior próximo a tórcula. O sangue foi removido e a lesão do seio longitudinal foi reparada. Recebeu alta bem.

### Discussão

Apenas 2% a 10% das vezes o hematoma extradural é bilateral<sup>4,11,13</sup>. Nessas circunstâncias a localização preferencial é frontal, sendo rara a localização na fossa posterior<sup>9,13</sup> e, na maioria dos casos, a fonte de sangramento é venosa<sup>4,5,10,13</sup>. A ocorrência de hematoma extradural bilateral por ruptura do seio longitudinal superior é pouco descrita na literatura<sup>7</sup>. A formação de hematoma extradural de origem venosa é lenta<sup>3,4,9</sup>. Frank e cols.<sup>5</sup> postularam que, em geral, a direção da forças de impacto sofridas pelos pacientes com hematoma extradural bilateral é a ântero-posterior, ao invés de lateral ou no vertical. Esse fato foi observado em nosso primeiro caso. No segundo, a força de impacto teve sentido póstero-anterior. Acreditamos que, em nosso primeiro caso, a perfuração do seio longitudinal superior foi provavelmente causada por um fragmento ósseo, enquanto, no segundo, o seio longitudinal

superior rompeu-se pelo desgarro deste em relação à dura-máter, fato também observado por Agbi e cols.<sup>1</sup>

A radiografia simples de crânio mostra, em mais de 65% dos casos, presença de fraturas lineares bilaterais<sup>4,12</sup>. A tomografia computadorizada é o exame de eleição para o diagnóstico e conduta<sup>2,5,6,8,9,10</sup>. Nossos casos foram submetidos ao tratamento cirúrgico: o primeiro, à craniectomia frontal, pois apresentava fratura cominutiva associada, e o segundo, à craniotomia osteoplástica bioccipital. Ambos evoluíram satisfatoriamente.

Essa lesão, pouco descrita na literatura, apresenta prognóstico favorável quando o tratamento é instituído precocemente, conforme foi observado em nossos pacientes.

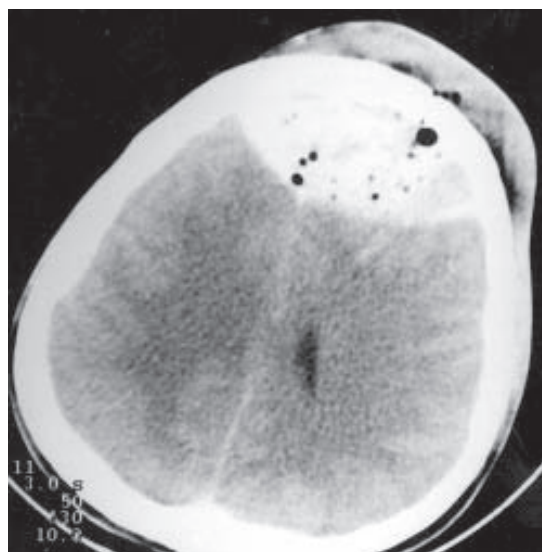


Figura 1 – Tomografia computadorizada: extenso hematoma extradural bifrontal com ar no interior.

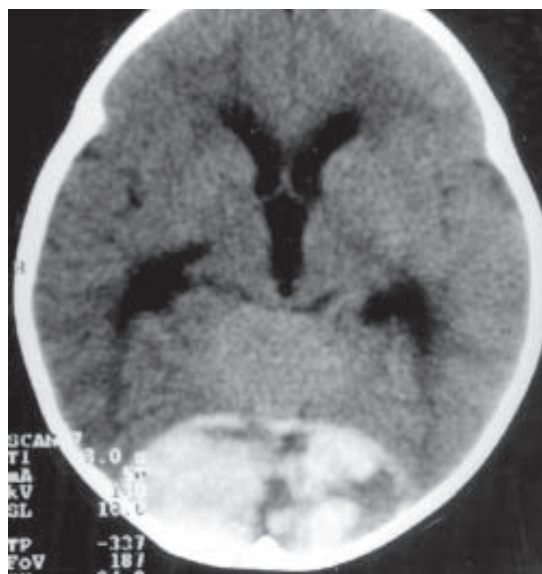


Figura 2 – Tomografia computadorizada: hematoma extradural bilateral na região occipital.

## Referências

1. AGBI CB, VICTORATOS G, TURNBULL IW: Bilateral extradural hematoma extending from the foramen magnum to the vertex. *Surg Neurol* 28:123-8, 1987.
2. ARIENTA C, BAIGUINI M, GRANTA G, VILLANI R: Acute bilateral epidural hematomas. *J Neurosurg Sci* 30:39-42, 1986.
3. BARLOW P, KOHI YM: Acute simultaneous bilateral extradural hematoma. *Surg Neurol* 23:411-3, 1985.
4. DHARKER SR, BHARGAVA N: Bilateral epidural hematoma. *Acta Neurochir (Wien)* 110:29-32, 1991.
5. FRANK E, BERGER TS, TEW JM: Bilateral epidural hematomas. *Surg Neurol* 17:218-22, 1982.
6. GELABERT M, PRIETO A, RUMBO RM, BOLLAR A, ALLUT AG: Simultaneous bilateral extradural hematoma. *Brit J Neurosurg* 7:95-8, 1993.
7. KETT-WHITE R, MARTIN JL: Bilateral frontal extradural haematomas caused by rupture of the superior sagittal sinus: case report. *Brit J Neurosurg* 13:77-8, 1999.
8. PERERA S, KEOGH AJ: Chronic simultaneous bilateral extradural hematomas. *Brit J Neurosurg* 9:533-5, 1995.
9. PEREIRA CU, SILVA AD, SILVA MA: Hematoma extradural bilateral. Considerações sobre quatro casos. *J Bras Neurocirurg* 8:20-2, 1997.
10. REALE F, BIACOTTI R: Acute bilateral epidural hematoma. *Surg Neurol* 24:260-2, 1985.
11. SONI SR: Bilateral asymmetrical extradural hematomas. *J Neurosurg* 38:647-9, 1973.
12. SUBRAHMANIAN MV, RAJENDRAPRASAD GB, RAO BD: Bilateral extradural hematomas. *Brit J Surg* 62:397-400, 1975.
13. WEINWMAN D, SAMARATUNGA K: Biparasagittal extradural hematoma. *J R Coll Surg Edinb* 18:308-11, 1973.

*Original recebido em novembro de 1999  
Aceito para publicação em janeiro de 2000*

### **Endereço para correspondência:**

*Carlos Umberto Pereira  
Av. Augusto Maynard, 245/404  
CEP 49015-380 – Aracaju, SE  
E-mail: umberto@infonet.com.br*