



Apófise supracondilar do úmero: Causa rara de compressão alta do nervo mediano*

*Supracondylar Apophysis of the Humerus: Rare Cause of High Compression of the Median Nerve**

Luísa Vital¹ Vitor Vidinha¹ Nuno Neves¹ Pedro Negrão¹

¹Médicos Ortopedistas, Departamento de Ortopedia e Traumatologia, Centro Hospitalar Universitário de São João, Porto, Portugal

Endereço para correspondência Luísa Vital, MD, Departamento de Ortopedia e Traumatologia, Centro Hospitalar Universitário de São João, Alameda Professor Hernâni Monteiro, Porto, 4200 -319, Portugal (e-mail: luisavital1203@gmail.com).

Rev Bras Ortop 2023;58(4):e659–e661.

Resumo

A apófise supracondilar (ASC) é uma proeminência óssea que tem origem na face anteromedial do úmero distal com projeção inferior e que, apesar de habitualmente assintomática, pela relação com as estruturas adjacentes pode causar sintomatologia. Descrevemos o caso de uma mulher de 42 anos, com queixas álgicas irradiadas do cotovelo à mão, com 6 meses de evolução. Ao exame objetivo, a paciente apresentava um déficit sensorial no território do nervo mediano e diminuição da força de preensão. Foram realizadas radiografias do úmero distal nas quais era visível uma espícula óssea, e na ressonância magnética era evidente o espessamento do epineuro do nervo mediano. A eletromiografia apresentou uma desmielinização axonal grave do nervo mediano proximal ao cotovelo. Foi diagnosticada uma compressão do nervo mediano por uma ASC. A paciente foi submetida à cirurgia e 1 ano pós-operatório apresentou recuperação clínica total. A ASC é uma causa rara, mas possível e tratável da compressão alta do nervo mediano.

Palavras-chave

- ▶ apófise supracondilar
- ▶ nervo mediano
- ▶ neuropatia compressiva
- ▶ compressão do nervo mediano

Abstract

Supracondylar apophysis (SA) is a bony prominence that originates from the anteromedial aspect of the distal humerus with a lower projection and which, although usually asymptomatic, due to the relationship with adjacent structures can cause symptoms. We describe the case of a 42-year-old woman with pain complaints radiating from her elbow to her hand, with 6 months of evolution. On objective examination, the patient had a sensory deficit in the median nerve territory and decreased grip strength. Radiographs of the distal humerus were performed, in which a bone spike was visible, and magnetic resonance imaging showed thickening of the median nerve epineurium. Electromyography showed severe axonal demyelination of the median nerve proximal to the elbow. A median nerve compression caused by a SA

Keywords

- ▶ supracondylar apophysis
- ▶ median nerve
- ▶ compressive neuropathy
- ▶ median nerve compression

* Trabalho desenvolvido no Departamento de Ortopedia e Traumatologia do Centro Hospitalar Universitário de São João, Porto, Portugal.

recebido
29 de Abril de 2020
aceito
06 de Julho de 2020

DOI <https://doi.org/10.1055/s-0040-1718509>.
ISSN 0102-3616.

© 2020. Sociedade Brasileira de Ortopedia e Traumatologia. All rights reserved.

This is an open access article published by Thieme under the terms of the Creative Commons Attribution-NonDerivative-NonCommercial-License, permitting copying and reproduction so long as the original work is given appropriate credit. Contents may not be used for commercial purposes, or adapted, remixed, transformed or built upon. (<https://creativecommons.org/licenses/by-nc-nd/4.0/>)

Thieme Revinter Publicações Ltda., Rua do Matoso 170, Rio de Janeiro, RJ, CEP 20270-135, Brazil

was diagnosed. The patient underwent surgery and, 1 year after the operation, she had a complete clinical recovery. Supracondylar apophysis is a rare, but possible and treatable cause of high median nerve compression.

Introdução

A apófise supracondilar (ASC) é uma estrutura anatômica descrita por Knox em 1841. Esta proeminência óssea de tamanho variável tem origem na face anteromedial do úmero distal, projeta-se inferiormente e representa um remanescente embriológico vestigial típico de animais trepadores. A banda fibrosa conhecida como ligamento de *Struthers* surge habitualmente como continuação da ASC e forma um foramen no qual o nervo mediano e a artéria braquial podem ser comprimidos no seu trajeto.¹ A prevalência desta estrutura anatômica varia amplamente nos estudos (0,7–2,5%), sendo unânime, no entanto, que esta é rara e mais prevalente na raça caucasiana e no sexo feminino.²

Relato de Caso

Um paciente do sexo feminino, com 42 anos de idade, caucasiana, sem antecedentes médicos relevantes, foi obser-

vada em consulta de ortopedia por queixas álgicas progressivas, irradiadas do cotovelo até a mão esquerda, com 6 meses de evolução. Ao exame objetivo, a paciente apresentava um déficit sensorial no território do nervo mediano e diminuição da força de preensão. A paciente não apresentava tumefações palpáveis no membro superior esquerdo, nem Tinel positivo em todo o trajeto do nervo mediano ou alterações vasculares. Foi então submetida a exames de imagem para estudo da sintomatologia apresentada, que revelaram: nas radiografias do úmero distal, uma espícula óssea de orientação inferior (►Fig. 1) e na ressonância magnética, era evidente espessamento do epineuro do nervo mediano sugestivo de compressão nervosa. Na eletromiografia, a paciente apresentou uma desmielinização axonal grave do nervo mediano proximal ao cotovelo. Foi, desta forma, diagnosticada uma compressão do nervo mediano por uma ASC.

A paciente foi submetida à cirurgia para excisão desta estrutura por uma via anterior do úmero distal. Intraoperatóriamente confirmou-se a compressão do nervo mediano

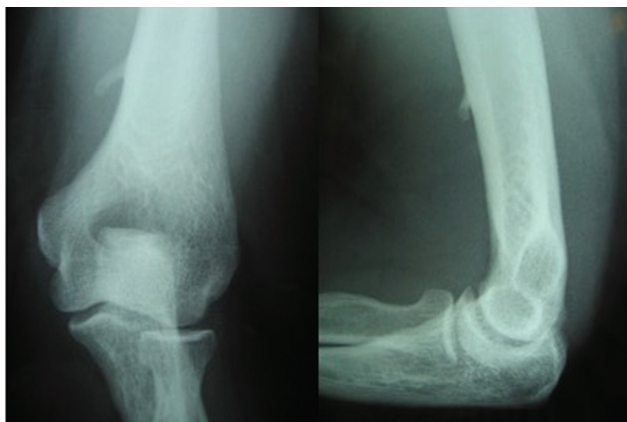

Fig. 1 Radiografias (incidência de face e perfil) do cotovelo esquerdo onde se observa a apófise supracondilar do úmero distal.

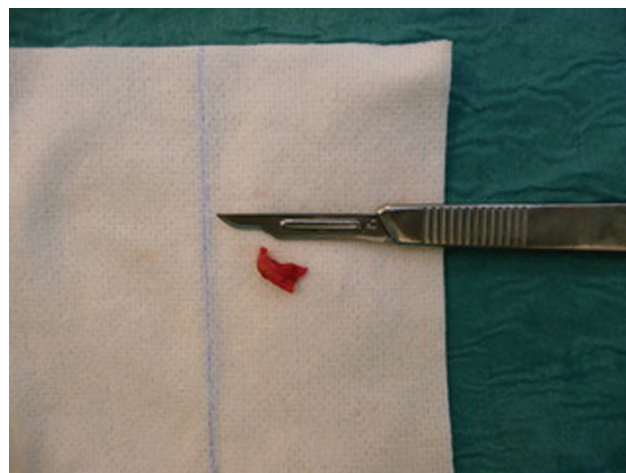


Fig. 3 Imagem da apófise supracondilar após a sua excisão.

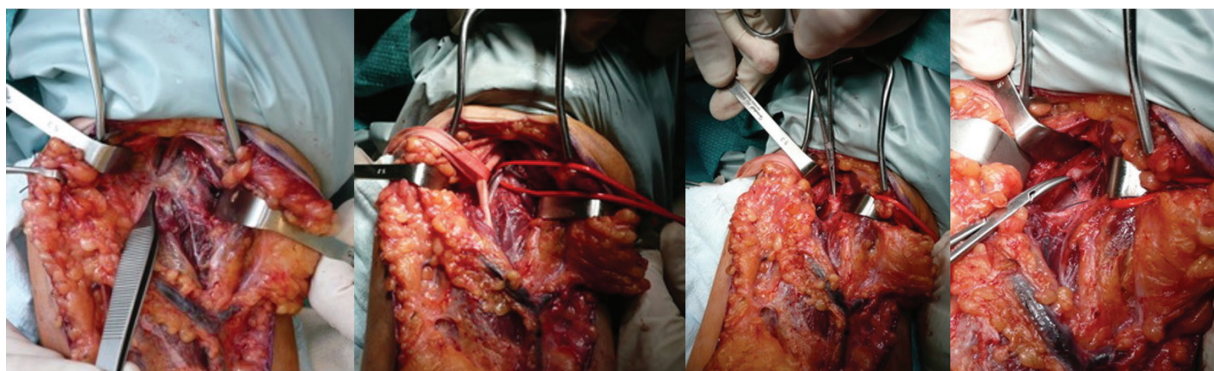


Fig. 2 Imagens intraoperatórias da disseção anterior por planos. Observação de várias estruturas envolvidas: nervo mediano, artéria braquial, ligamento de *Struthers* e apófise supracondilar.

(► **Figs. 2 e 3**) e foi realizada a excisão da ASC e do ligamento de *Struthers*, sem intercorrências. Na avaliação pós-operatória aos 2 meses, a paciente apresentou uma melhoria significativa dos sintomas neurológicos com ganho na força de preensão e diminuição de parestesias. Foi realizada uma eletromiografia que mostrou uma recuperação apreciável do nervo mediano esquerdo com normalização da neurografia motora. Um ano após a cirurgia, houve uma regressão completa da sintomatologia e recuperação da força, equiparável ao lado contralateral.

Discussão

A ASC é uma estrutura anatômica habitualmente sem manifestação clínica; no entanto, em alguns casos, pode se tornar sintomática e manifestar-se por tumefação e/ou sintomas de compressão do nervo mediano e da artéria braquial.³ Soliere⁴ relatou, em 1929, o primeiro caso de alterações clínicas causadas pela presença de uma ASC. Esta entidade representa um desafio diagnóstico dada a apresentação clínica semelhante à neuropatia mais comum do membro superior – Síndrome do túnel do carpo e também pelos múltiplos locais possíveis de compressão do nervo mediano ao nível do cotovelo, que incluem: entre as cabeças do pronador redondo, na arcada aponeurótica formada pela inserção proximal dos músculos flexores do antebraço, e no *lacertus fibrosus*.⁵ Também deve fazer parte dos diagnósticos diferenciais a possibilidade de se tratar de ossificação heterotópica ou osteocondroma, sendo que este apresenta características diferenciadoras que passam pela orientação da espícula óssea—não apontando em direção à articulação e continuando com a cortical do úmero.⁶

Alguns casos clínicos de compressão neurovascular associados a esta estrutura estão descritos na literatura: Aydinlioglu et al.⁷ descreveram um caso de compressão bilateral do nervo mediano pela ASC; May-Miller et al.⁸ reportaram um caso raríssimo de compressão do nervo cubital, e existem também relatos de fratura desta estrutura.⁹

Na suspeita clínica de neuropatia pela ASC, os exames de imagem aliados à eletromiografia são diagnósticos, como no caso clínico que descrevemos. O tratamento preconizado em doentes sintomáticos é cirúrgico e consiste na exérese da ASC

e, caso presente, do ligamento de *Struthers*, permitindo desta forma confirmar a descompressão das estruturas envolvidas. Tal como descrito na literatura e verificado neste caso clínico, esta opção de tratamento está associada a bons resultados funcionais a curto e longo prazo.¹⁰

Concluindo, a ASC é uma causa rara, mas possível e tratável da compressão alta do nervo mediano.

Suporte Financeiro

Os autores declaram que não receberam apoio financeiro para a pesquisa, autoria e/ou publicação deste artigo.

Conflito de Interesses

Os autores declaram não haver conflito de interesses.

Referências

- 1 Kessel L, Rang M. Supracondylar spur of the humerus. *J Bone Joint Surg Br* 1966;48(04):765–769
- 2 C S, B S S, G v K, S L. Morphological study of the supracondylar process of the humerus and its clinical implications. *J Clin Diagn Res* 2014;8(01):1–3 [REMOVED HYPERLINK FIELD]
- 3 Subasi M, Kesemenli C, Necmioglu S, Kapukaya A, Demirtas M. Supracondylar process of the humerus. *Acta Orthop Belg* 2002;68(01):72–75
- 4 Solieri S. Nervalgia del nervo mediano da processo sopraepitrocleare. *Chir Organi Mov* 1929;14:171–175
- 5 Caetano EB, Sabongi JJ, Vieira LA, Caetano MF, de Bona JE, Simonatto TM. Struthers' ligament and supracondylar humeral process: an anatomical study and clinical implications. *Acta Ortop Bras* 2017;25(04):137–142
- 6 Fragiadakis EG, Lamb DW. An unusual cause of ulnar nerve compression. *Hand* 1970;2(01):14–16
- 7 Aydinlioglu A, Cirak B, Akpınar F, Tosun N, Dogan A. Bilateral median nerve compression at the level of Struthers' ligament. Case report. *J Neurosurg* 2000;92(04):693–696
- 8 May-Miller P, Robinson S, Sharma P, Shahane S. The Supracondylar Process: A Rare Case of Ulnar Nerve Entrapment and Literature Review. *J Hand Microsurg* 2019;11(Suppl 1):S06–S10
- 9 Newman A. The supracondylar process and its fracture. *Am J Roentgenol Radium Ther Nucl Med* 1969;105(04):844–849
- 10 Shon HC, Park JK, Kim DS, Kang SW, Kim KJ, Hong SH. Supracondylar process syndrome: two cases of median nerve neuropathy due to compression by the ligament of Struthers. *J Pain Res* 2018; 11:803–807