

» Myokardiale Herzmetastase bei fortgeschrittenem Nierenzellkarzinom

Das Herz ist nur selten Sitz bösartiger Tumoren, wobei Metastasen anderer Malignome bis zu 40mal häufiger sind als primäre kardiale Tumoren (Prichard RW, Arch Pathol 1951; 51: 98). Metastasen von Bronchial- und Mammakarzinomen sind unter den Herzmetastasen absolut gesehen am häufigsten, relativ gesehen sind Metastasen maligner Melanome unter den metastatischen Herztumoren am häufigsten. Der Häufigkeit nach sind Peri-, Myo- und Epikard in abnehmender Reihenfolge betroffen. Herzmetastasen von Nierenzellkarzinomen werden im Sektionsgut in bis zu 10% der Fälle (Weinberg BA et al., Clin Cardiol 1989; 12: 289) nachgewiesen. Ante mortem wird diese Diagnose jedoch nur selten gestellt. In der Literatur der letzten 30 Jahre finden sich lediglich 5 Fälle von

zu Lebzeiten diagnostizierten rechtsventrikulären myokardialen Metastasen, von denen 4 einer operativen Therapie zugeführt wurden. Über die V.cava inferior bis in den rechten Vorhof reichende Tumorthromben sind hingegen bei fortgeschrittenen Nierenzellkarzinomen häufig zu beobachten (bis 10%). Typische Lokalisationen von hämatogenen Fernmetastasen des Nierenzellkarzinomes sind Lunge, Skelett und Leber, aber auch zerebrale Metastasen oder Metastasen in der kontralateralen Niere werden regelmäßig gefunden.

Wir berichten über einen Patienten mit fortgeschrittenem Nierenzellkarzinom und ante mortem diagnostizierter rechtsventrikulärer myokardialer Metastasierung.

Fallbericht

Bei einem 42jährigen Patienten war im Januar 1998 ein ausgedehntes rechtsseitiges Nierenzellkarzinom mit Ausdehnung per continuitatem bis in die Leber diagnostiziert worden. Ein Tumorthrombus der V.cava inferior wurde präoperativ durch eine Cavographie ausgeschlossen. Es erfolgten die rechtsseitige Nephrektomie mit Hemihepatektomie inklusive Cholezystektomie und Adrenalektomie sowie eine Mittellappenteilresektion der rechten Lunge bei pulmonaler Metastasierung. Die histologische Aufarbeitung ergab ein klarzelliges Nierenzellkarzinom. Postoperativ entwickelte der Patient eine tiefe Beinvenentrombose. Im Anschluß erfolgte eine kombinierte Chemotherapie. 6 Monate nach Abschluß der Therapie stellte sich der Patient in gutem Allgemeinzustand bei jedoch eingeschränkter Belastbarkeit zur Biopsie einer neu aufgetretenen rechts prävertebralen Raumforderung vor. Die CT gesteuert vorgenommene Feinnadelpunktion erbrachte den Nachweis von dem Primärtumor entsprechenden Tumorzellen. Daraufhin erfolgte die retroperitoneale Tumorresektion mit Dünndarmteilresektion und Thrombektomie der V.cava inferior bei Tumorrezidiv. Im Rahmen der präoperativen Diagnostik fiel eine Vergrößerung der Herzsilhouette im Vergleich zum Vorbefund vom Mai desselben Jahres auf, die zu diesem Zeitpunkt diagnostisch nicht weiter verfolgt wurde (Abb. 1).

Drei Wochen vor seiner letzten stationären Aufnahme klagte der Patient über zunehmende Ruhedyspnoe und eine zunehmende Verschlechterung des Allgemeinzustandes. Das EKG zeigte einen neu aufgetretenen Linksschenkelblock. Die Röntgenuntersuchung des Thorax wies eine weitere Vergrößerung des rechten Ventrikels nach. Bei Verdacht auf ein embolisches Geschehen nach Beinvenenthrombose wurde eine Computertomographie des Thorax durchgeführt. Hier zeigte sich eine 5 × 6 × 9,5 cm große, Kontrastmittel anreichernde Raumforderung des rechten Ventrikels, die diesen weitgehend verlegte. Zusätzlich ließ sich ein Thrombus nachweisen, der vom Tumor ausgehend in den Truncus pulmonalis reichte. Hinweise für eine Lungenembolie fanden sich nicht (Abb. 2). Auf eine operative Therapie wurde verzichtet. Drei Tage später ver-

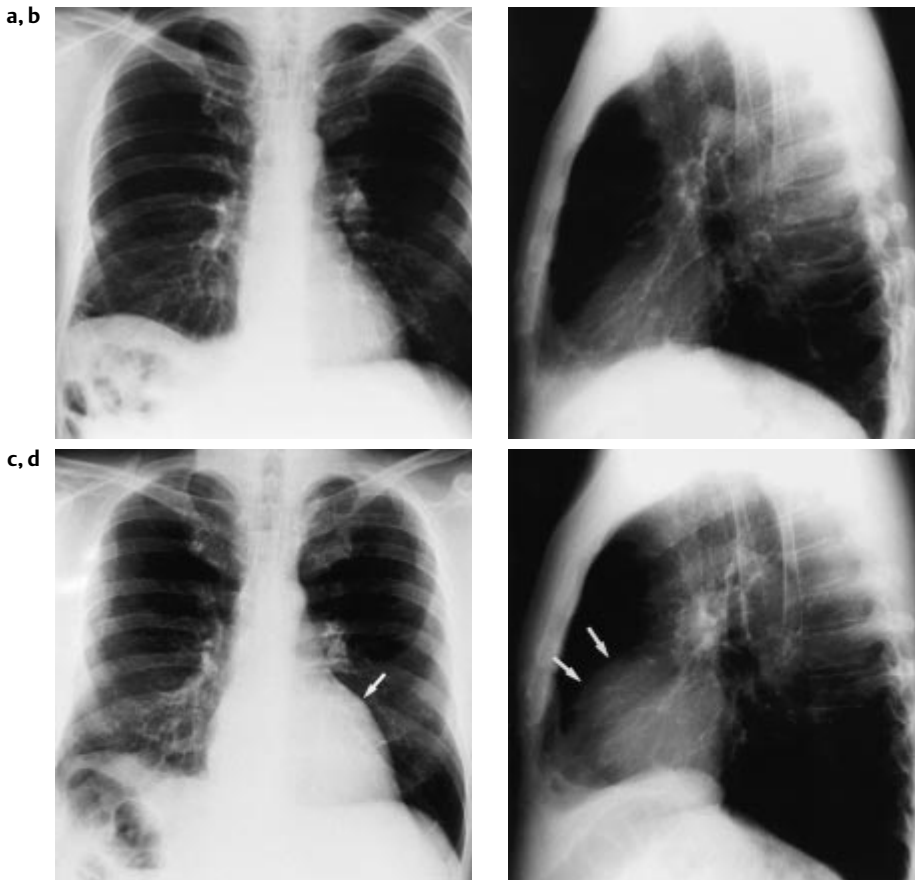


Abb. 1 (a) Thorax p.a. 11.05.1998: Die Herzgröße ist unauffällig. Z. n. Mittellappenresektion rechts bei intrapulmonaler Metastasierung des Nierenzellkarzinomes. (b) Thorax seitlich 11. 5. 1998. (c) Thorax p. a. 21. 12. 1998: Im Vergleich zur Voruntersuchung neu aufgetretene Vorwölbung am linken oberen Herzrand auf Grund der myokardialen Metastase (Pfeil). (d) Thorax seitlich 21.12.1998: Insbesondere im Seitbild ist die Vergrößerung des rechten Ventrikels (Pfeile) erkennbar.

retene Vorwölbung am linken oberen Herzrand auf Grund der myokardialen Metastase (Pfeil). (d) Thorax seitlich 21.12.1998: Insbesondere im Seitbild ist die Vergrößerung des rechten Ventrikels (Pfeile) erkennbar.

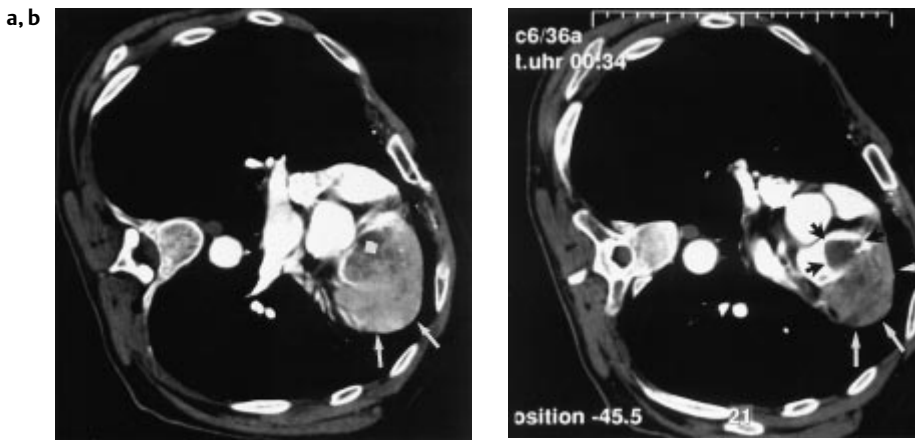


Abb. 2 (a) Kontrastmittelangehobene Spiral-CT des Thorax in Linksseitenlage. Bei stattgehabter Beinvenenthrombose erfolgte die Untersuchung bei Dyspnoe zum Ausschluß einer Lungenembolie. Es zeigt sich eine 5 × 6 × 9,5 cm messende, vom rechtsventrikulären Myokard ausgehende Metastase (Pfeile)

mit weitgehender Verlegung des Ventrikellumens. Der myokardialen Metastase ist ein Thrombus (Quadrat) aufgelagert. (b) Ein der intrakardialen Metastase (weiße Pfeile) aufgelagerter Thrombus (schwarze Pfeile) ragt in den Truncus pulmonalis hinein.

starb der Patient unter den Zeichen des Multiorganversagens. Eine Autopsie wurde abgelehnt, so daß eine endgültige Histologie des intrakardialen Befundes nicht vorliegt, jedoch ist in Zusammenschau des Krankheitsverlaufes mit der CT-Morphologie der kardialen Raumforderung von einer Metastase des Nierenzellkarzinoms auszugehen.

Diskussion

Grundsätzlich kann jeder maligne Tumor in das Myokard metastasieren, wobei jedoch Absiedlungen primärer Tumoren des ZNS bisher nicht berichtet wurden. Die Häufigkeit kardialer Metastasen an einem Tumorleiden verstorbener Patienten liegt zwischen 1,6 und 20,6% in großen Sektionsserien. Metastasen von Nierenzellkarzinomen werden bei 7–10% der an diesem Tumor verstorbenen Patienten gefunden, im Gegensatz dazu bis zu 68% bei Melanoblastomen, 21% bei Mammakarzinomen oder 23% bei Bronchialkarzinomen (Weinberg BA et al., Clin Cardiol 1989;12:289). Es handelt sich bei kardialer Metastasierung in der Regel um ein Spätstadium mit disseminierter Tumoraussaat, obgleich das Herz auch als einziger Ort einer Tumorabsiedelung gefunden wurde (Prichard RW, Arch Pathol 1951; 51: 98). Seltener wird diese Diagnose beim lebenden Patienten gestellt. Lediglich 5 Fälle rechtsventrikulärer Metastasen von Nierenzellkarzinomen sind in der Literatur beschrieben.

Die meisten kardialen Metastasen sind asymptomatisch, besonders vor dem Hintergrund der Symptomatik des meist fortgeschrittenen Primärtumorleidens. Mögliche Symptome sind neu auftretende Zeichen der Herzinsuffizienz oder eines Klappenfehlers, Reizleitungsstörungen oder eine Zunahme der Herzgröße, meist durch einen Perikarderguß, seltener durch kardiales Tumorwachstum. Zu den therapeutischen Alternativen besteht keine einheitliche Auffassung, da bisher lediglich über die operative Therapie von 4 Patienten berichtet wurde, wobei einer dieser Patienten eine postoperative Bestrahlung von 3000 cGy erhielt. Dieser starb 6 Monate postoperativ an bestrahlungsinduzierter Obstruktion des rechten Ausflußtraktes (Carroll JC et al., J Urol 1994; 151: 133). Von zwei weiteren Patienten wurde die Operation nur kurzzeitig überlebt, beim dritten Patienten betrug die Nachbeobachtungszeit lediglich drei Monate (Nimale C et al., Z Kardiol 1995; 84: 643). Ein

weiterer Patient erhielt keine Therapie und verstarb 10 Wochen nach Diagnosestellung (Reynen K et al., Z Kardiologie 1995; 84: 163).

Der von uns vorgestellte Patient zeigte eine Zunahme der Herzgröße zwischen Mai und Dezember 1998, bedingt durch die große myokardiale Raumforderung. Wie dieser Fall zeigt, ist es sinnvoll, bei Patienten mit Nierenzellkarzinom während der Nachsorge auch an kardiale Manifestationen zu denken. Einen diesbezüglichen Hinweis kann die konven-

tionelle Röntgenaufnahme des Thorax liefern. Bei Verdacht auf das Vorliegen eines Tumorthrombus genügt eine Echokardiographie, da intrakardiale Raumforderungen mit diesem Verfahren hinreichend beurteilt werden können. Eine gezielte Diagnostik direkt vom Herzgewebe ausgehender Tumoren sollte mittels CT oder MRT erfolgen, da diese der Echokardiographie bei Detektion und Größenbestimmung myo- und perikardialer Tumoren überlegen sind.

A. H. Mahnken, J. Tacke, Aachen