

# Qualitätsanforderungen an die Ultraschalluntersuchung in der Frühschwangerschaft (DEGUM-Stufe I) zwischen 4+0 und 13+6 Schwangerschaftswochen

Empfehlung der DEGUM-Stufe III der Sektion Gynäkologie und Geburtshilfe der Deutschen Gesellschaft für Ultraschall in der Medizin

## Quality Requirements for Ultrasound Examination in Early Pregnancy (DEGUM Level I) between 4+0 and 13+6 Weeks of Gestation

DEGUM Level III Group Recommendations of the Section Obstetrics and Gynecology, Deutsche Gesellschaft für Ultraschall in der Medizin (DEGUM)

### Authors

A. Rempen<sup>1</sup>, R. Chaoui<sup>2</sup>, M. Häusler<sup>3</sup>, K.-O. Kagan<sup>4</sup>, P. Kozłowski<sup>5</sup>, C. von Kaisenberg<sup>6</sup>, J. Wisser<sup>7</sup>

### Affiliations

Die Institutsangaben sind am Ende des Beitrags gelistet.

### Schlüsselwörter

- first trimester
- gestational age
- normal pregnancy
- abnormal pregnancy

### Vorbemerkungen

Die transvaginale Ultraschalluntersuchung mit hochauflösenden Realtime Schallköpfen ist die Methode der Wahl zur ärztlichen Feststellung einer Frühschwangerschaft. Sie dient im Rahmen der Abklärung einer sekundären Amenorrhoe oder bei Vorliegen eines positiven Schwangerschaftstestes der Lokalisation und Vitalitätskontrolle der Schwangerschaft. Die vorliegende DEGUM-Empfehlung aktualisiert und ersetzt die Fassung aus dem Jahr 2001 [1]. Im Rahmen dieser Publikation wird von einer Frühschwangerschaft (I. Trimenon) gesprochen, wenn seit dem ersten Tag der letzten Menstruation weniger als 14+0 Wochen verstrichen sind. Alle Angaben zum Alter der Schwangerschaft werden in abgeschlossenen Schwangerschaftswochen plus Tagen post menstruationem (p.m.) angegeben.

In Bezug auf die biologischen Wirkungen des diagnostischen Ultraschalls wird auf die Stellungnahme der EFSUMB [2] verwiesen.

### Empfehlungen zur Technik

Ultraschalluntersuchungen in der Frühschwangerschaft werden meist mittels transvaginaler Technik durchgeführt. Die dazu nötigen Schallköpfe (mechanische oder elektronische Sektorschallköpfe) sollten hochfrequent sein (4,0–12,0 MHz) und einen Sektorwinkel von mindestens 110° aufweisen. Die vaginalsonografische Untersuchung soll mit leerer oder wenig gefüllter Harnblase durchgeführt werden. In den letzten drei Wochen der Frühschwangerschaft kann mit abdominalen Schallköpfen aufgrund der Größenentwicklung des Uterus und der variableren Schallkopfführung häufig eine bessere Darstellung der Schwangerschaft erreicht werden. Die abdominalen Schallköpfe (elektronische curved-arrays, elektronische Sektorschallköpfe oder mechanische Sektorsonden) sollten im Fre-

quenzbereich 3,0–7,5 MHz liegen. Wichtig für die klinische Interpretation der Befunde ist die ausreichende Vergrößerung des Bildausschnittes (Zoomfunktion), sodass die abzubildende Struktur das Bildschirmformat möglichst vollständig ausfüllt. Der Messkaliper sollte in Kreuzform dargestellt sein. Der Fokus sollte immer möglichst nahe der Struktur gesetzt werden, welche beurteilt wird.

Eine periodische Überprüfung von Schallkopf und Konsole (Konstanzprüfung) ist zur Sicherstellung der einwandfreien Funktionsfähigkeit und eines einwandfreien Zustandes durch die Ultraschallvereinbarung vom 31.10.2008 in Deutschland vorgeschrieben [3].

### Klinische Aufgaben der Ultraschalluntersuchung in der Frühgravidität

Die Ultraschalluntersuchung in der Frühschwangerschaft sollte die folgenden Fragen klären:

- ▶ Wo ist die Schwangerschaft lokalisiert?
- ▶ Ist der Embryo vital?
- ▶ Wie viele Embryonen sind angelegt und welche Chorion- und Amnionverhältnisse liegen vor?
- ▶ Wie alt ist der Embryo?
- ▶ Weist der Embryo Auffälligkeiten der körperlichen Integrität auf?

Die Ultraschalluntersuchung ist das einzige Untersuchungsverfahren, mit dem sich die intrauterine Implantation des Embryos in das Endometrium ab 4 SSW direkt nachweisen lässt. Ferner können bereits 40 Tage nach dem ersten Tag der letzten Periode (5+5 SSW) embryonale Herzaktionen als Ausdruck der Vitalität nachweisbar und ab 50 Tagen p.m. (7+1 SSW) embryonale Bewegungen sichtbar sein [4, 5].

Werden in der Frühschwangerschaft Mehrlinge diagnostiziert, so sind die Chorion- und Amnionverhältnisse festzuhalten und diese bildlich zu dokumentieren. Sollten im Rahmen einer Ultraschalluntersuchung in der Frühschwangerschaft

received 28.3.2016

accepted 4.8.2016

### Bibliography

**DOI** <http://dx.doi.org/10.1055/s-0042-115581>  
 Published online: September 14, 2016  
 Ultraschall in Med 2016; 37: 1–6  
 © Georg Thieme Verlag KG  
 Stuttgart · New York ·  
 ISSN 0172-4614

### Correspondence

**Prof. Andreas Rempen**  
 Frauenklinik, Diakonie-Klinikum  
 Diakoniestr. 10  
 74523 Schwäbisch Hall  
 Germany  
 Tel.: ++49/791/7534605  
 Fax: ++49/791/7534923  
 arempen@diaksha.de

Auffälligkeiten der embryonalen Struktur festgestellt werden, so ist möglichst umgehend eine weitere Klärung durch einen speziell qualifizierten Untersucher zu veranlassen.

### Feststellung der Schwangerschaft

Bei der ersten Ultraschalluntersuchung in der Frühschwangerschaft soll die intrauterine Implantation der Schwangerschaft nachgewiesen werden. Die normale Chorionhöhle ist im Unterschied zu intrakavitären Flüssigkeitsansammlungen durch ihre asymmetrische Lokalisation im Endometrium gekennzeichnet. Es ist darauf zu achten, dass der Implantationsort allseits von Myometrium umgeben ist. Die Diagnostik der zervikalen und isthmischen Schwangerschaft ist so am günstigsten in der Frühschwangerschaft möglich.

Ferner wird bei jeder Ultraschalluntersuchung in der Frühschwangerschaft auf das Vorliegen einer Uterusanomalie (Uterus arcuatus, Uterus subseptus, Uterus bicornis, Uterus duplex) geachtet und die Adnexregion beurteilt. Die Beurteilung von Uterus und Adnexregion schließt die Dokumentation von Myomen und Adnexzysten mit ein.

Die Vitalität des Embryos ist im Realtime-Ultraschall direkt sichtbar und sollte im schriftlichen Befund erwähnt werden. Eine Time-Motion-Ultraschalluntersuchung (M-Mode) ist nicht obligater Bestandteil einer Untersuchung zur Schwangerschaftsfeststellung.

### Gestörte Gravidität

Zur Unterscheidung zwischen einer intakten Schwangerschaft und einer gestörten intrauterinen oder einer ektopen Schwangerschaft können folgende Kriterien herangezogen werden [6]:

- ▶ Die intrauterine Chorionhöhle sollte ab einer HCG-Konzentration von 1500 mIU/ml (3.Internationale Referenzpräparation) vaginalsonografisch nachweisbar sein.
- ▶ Der Dottersack sollte ab einem mittleren Chorionhöhlendurchmesser (CHD) von 10 mm und ab einem HCG-Wert von 20 000 mIU/ml vaginalsonografisch darstellbar sein.
- ▶ Die Herzaktion sollte ab einem CHD von 20 mm, einer embryonalen Länge (SSL) von 5 mm und einem HCG-Wert von 50 000 mIU/ml positiv sein.

Die vaginale/uterine Blutung in der Frühgravidität (Abortus imminens) stellt eine wichtige Indikation zur vaginalen Ultraschalluntersuchung dar [6]. Ein echoleeres bis echoarmes retrochoriales Areal weist auf ein Hämatom und damit die Blutungsquelle hin. Ist ein Hämatom nicht darstellbar, ist eine Blutung aus dem Trophoblastgebiet dennoch nicht ausgeschlossen, da das Blut abgeflossen sein kann. Eine lokale Uteruskontraktion oder ein Myom hinter der Plazenta darf nicht mit einem Hämatom verwechselt werden.

Beweisende Kriterien für die irreversibel gestörte Schwangerschaft sind unter der Voraussetzung nicht eingeschränkter Untersuchungsbedingungen (z. B. durch Myome) [6–8]:

- ▶ ein CHD von  $\geq 25$  mm ohne embryonale Strukturen einschließlich Dottersack,
- ▶ kein Wachstum der Chorionhöhle bei einem CHD  $< 25$  mm bei einer 7 Tage später durchgeführten Ultraschallkontrolle,
- ▶ keine Herzaktion bei einer Embryolänge (SSL) von  $\geq 7$  mm,
- ▶ weiterhin fehlende Herzaktion bei einer Embryolänge (SSL)  $< 7$  mm bei einer 7 Tage später durchgeführten Ultraschallkontrolle,
- ▶ weiterhin kein Embryo mit Herzaktion  $\geq 11$  Tage nach der Darstellung einer Chorionhöhle mit Dottersack,

- ▶ weiterhin kein Embryo mit Herzaktion  $\geq 2$  Wochen nach Darstellung einer Chorionhöhle ohne Dottersack.

### Blasenmole

Bei der kompletten Blasenmole finden sich im sonografischen Bild ein von multiplen 3–5 mm großen Zysten durchsetzter Trophoblast und HCG-Werte über 200 000 mIU/ml [9, 10]. Eine embryofetale Anlage ist nicht nachweisbar. Bei der partiellen Blasenmole finden sich dagegen embryofetale Strukturen, die sich aber häufig abnorm entwickeln. Die HCG-Konzentrationen liegen hier selten über 100 000 mIU/ml.

### Ektope Gravidität

Bei einem vaginalsonografisch leeren Cavum uteri ohne vorherige Blutung und einem Gestationsalter von mindestens 6 Schwangerschaftswochen p.m. oder bei einer HCG-Serumkonzentration über 1500 mIU/ml (3.Internationale Referenzpräparation) muss an das Vorliegen eines extrauterinen Sitzes der Fruchtanlage gedacht werden, weshalb die Adnexregionen gezielt untersucht werden müssen. Bei einem vorausgegangenem Kaiserschnitt ist die Möglichkeit der Implantation der Fruchtanlage in der Sectionnarbe zu bedenken [11, 12]. Sonografische Zeichen der ektopen Schwangerschaft sind bzw. können sein [6, 13]:

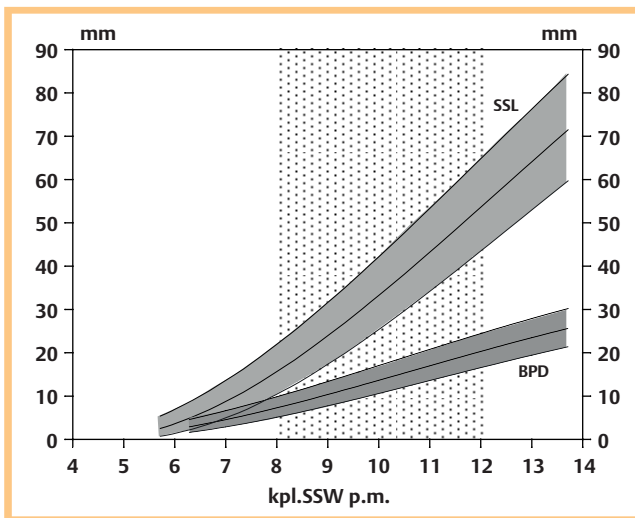
- ▶ das leere Cavum uteri mit/ohne intrauteriner Flüssigkeitsansammlung,
- ▶  $\pm$  freie Flüssigkeit im Douglas: echoleer/-arm (= frisches Blut) oder inhomogene Binnenechos (= Hämatom/Koagel),
- ▶  $\pm$  Raumforderung in der Adnexregion (tubare oder ovarielle Gravidität): inhomogen-komplex (= Hämatom, Trophoblast) oder echoreiche Ringstruktur (= Chorionhöhle) mit/ohne Herzaktion (Herzaktion ist beweisend),
- ▶  $\pm$  Aufgetriebene Zervix mit einer fixierten Chorionhöhle unterhalb des Os internum bzw. unterhalb der Höhe des Eintritts der Arteriae uterinae (zervikale Gravidität),
- ▶  $\pm$  Chorionhöhle in der Sectionnarbe (anteriore Isthmusregion),
- ▶  $\pm$  Chorionhöhle mit Lokalisation im Tubenabgangsbereich mit einer extrem dünnen äußeren Myometriumschicht und einer Distanz zum Endometriumecho  $> 1$  cm (interstitielle/kornuale Gravidität).

Durch den unphysiologischen Implantationsort kommt es häufiger zur gestörten Entwicklung der ektopen Schwangerschaft, was die Diagnostik erschwert [14]. Bei nicht identifizierbarer Chorionhöhle lässt sich die Verdachtsdiagnose nur durch die gemeinsame Berücksichtigung von Anamnese, klinischem Befund und positivem Schwangerschaftstest stellen. Bei unklarem Sitz der Schwangerschaft können neben den sonografischen Kontrollen Verlaufsbestimmungen der HCG-Serumkonzentration im Abstand von zwei Tagen hilfreich sein [15].

### Bestimmung des Gestationsalters

Bei jeder Ultraschalluntersuchung in der Frühschwangerschaft sollte – falls ein Embryo dargestellt werden kann – die Länge des Embryos gemessen werden, um daraus das rechnerische Schwangerschaftsalter überprüfen zu können. Die Messung ist bildlich zu dokumentieren. International gibt es verschiedene Formeln für die Ableitung des Schwangerschaftsalters aus der gemessenen Scheitel-Steiß-Länge [16]. Beispiele für Referenzwerte zum Wachstum bei bekanntem Schwangerschaftsalter sind in **Abb. 1** [17] und zur Gestationsalterschätzung in **Tab. 1** aufgeführt [14], die sich für Deutschland bewährt haben.

Die Bestimmung des Gestationsalters durch Biometrie in der Frühschwangerschaft liefert im Vergleich zu allen späteren Mess-



**Abb. 1** Vaginalsonografische Wachstumskurven (50. Perzentile mit 90% Vertrauensbereich) der Scheitelsteißlänge (SSL) und des biparietalen Durchmessers (BPD) im I. Trimenon (nach [17]). Der Zeitraum des ersten Ultraschallscreenings ist markiert.

methoden die verlässlichsten Angaben [14, 18]. Die möglichst genaue Festlegung des Schwangerschaftsalters ist für die weitere Betreuung der Schwangeren von Bedeutung, z. B. für die Risikoeinschätzung bei vorzeitigen Wehen, für die Beurteilung von Wachstumsauffälligkeiten in der zweiten Schwangerschaftshälfte (z. B. Retardierung) oder für die klinische Betreuung bei Terminüberschreitung [19, 20].

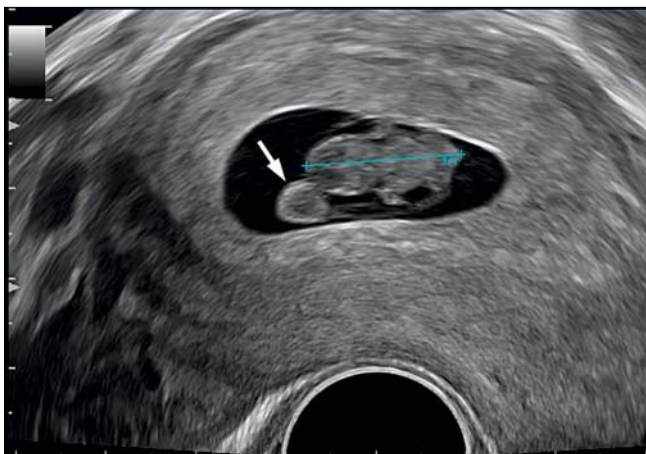
Die beste Schätzung des Schwangerschaftsalters ist durch die Messung der größten Länge bzw. der Scheitel-Steiß-Länge (SSL) möglich [21]. Diese wird entweder im Sagittalschnitt oder im Frontalschnitt gemessen (Abb. 2). Beim Messstreckenabgriff ist zu beachten, dass in den ersten Wochen der naheliegende Dottersack nicht mit einbezogen wird, und in den letzten Wochen des ersten Trimenons keine Beugung oder Überstreckung des Feten vorliegt. Bereits ab 8 abgeschlossenen Wochen p.m. kann auch der Biparietale Durchmesser (BPD) zur Schätzung des Schwangerschaftsalters herangezogen werden. Eine Korrektur des Gestationsalters sollte immer dann erfolgen, wenn das anamnestische Gestationsalter bei sonst unauffälligem Befund mehr als 7 Tage von dem durch die Ultraschalluntersuchung ermittelten Alter abweicht. Sofern eine Korrektur des Schwangerschaftsalters vorgenommen wird, sollte dies nur einmal und nicht mehrfach erfolgen.

### Mehrlinge

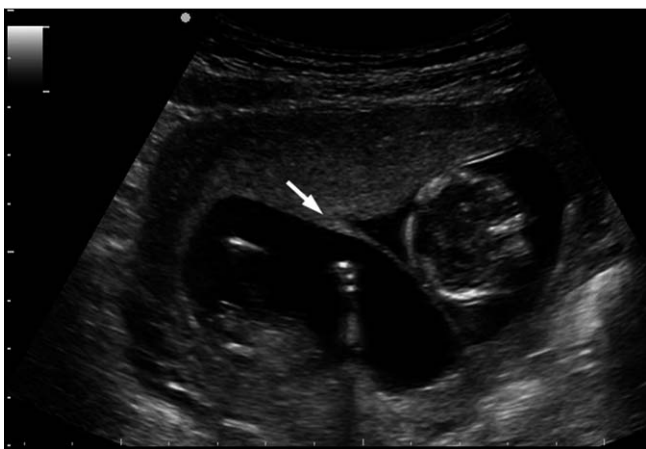Die Ultraschalluntersuchung in der Frühschwangerschaft kann die Anzahl von Mehrlingen und auch die Plazenta- und Eihautverhältnisse sicher festlegen [22–24]. Bichoriale Gemini sind durch eine breite Trennwand (Chorion) gekennzeichnet, wobei gegen Ende des I. Trimenons der breite Ansatz der Trennwand an der Plazenta ( $\lambda$ -Zeichen, Abb. 3) typisch ist. Bei monochorialen Gemini ist die Trennwand (Amnion) wie auch ihr Ansatz an der Plazenta dünn (T-Zeichen, biamnial, Abb. 4) oder sie fehlt (monoamnial). Diese Differenzierung hat für die weitere Betreuung der Schwangerschaft erhebliche Bedeutung [25]. Bei monochorialer Plazenta sollte eine Beratung über das Risiko und die klinischen Zeichen eines sich im weiteren Verlauf entwickelnden fetofetalen Transfusionssyndroms (FFTS) erfolgen [26]. Neben dem FFTS ist auch das Risiko der selektiven Retardierung (sIUGR),

**Tab. 1** Schätzung des Gestationsalters anhand der Scheitel-Steiß-Länge (SSL) und des biparietalen Durchmessers (BPD) im I. Trimenon [16].

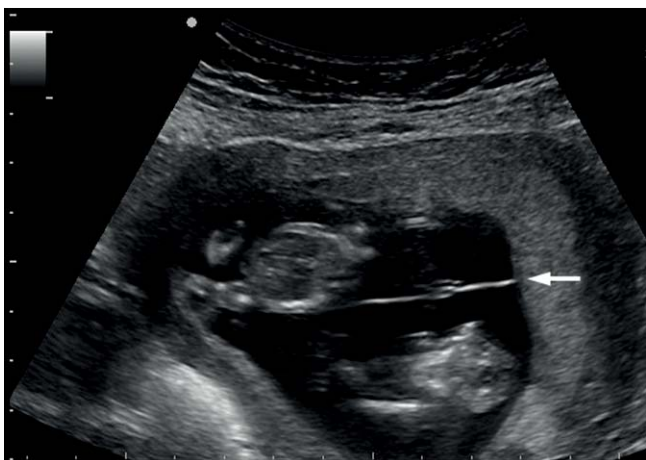| mm | kpl. SSW+Tage p.m. (SSL) |      |      | kpl. SSW+Tage p.m. (BPD) |      |      |
|----|--------------------------|------|------|--------------------------|------|------|
|    | 5%                       | 50%  | 95%  | 5%                       | 50%  | 95%  |
| 1  | –                        | –    | –    | –                        | –    | –    |
| 2  | 5+2                      | 6+0  | 6+4  | –                        | –    | –    |
| 3  | 5+4                      | 6+1  | 6+5  | 6+1                      | 6+6  | 7+3  |
| 4  | 5+5                      | 6+2  | 7+0  | 6+3                      | 7+1  | 7+6  |
| 5  | 5+6                      | 6+3  | 7+1  | 6+5                      | 7+3  | 8+1  |
| 6  | 6+0                      | 6+4  | 7+2  | 7+0                      | 7+5  | 8+4  |
| 7  | 6+1                      | 6+5  | 7+3  | 7+2                      | 8+0  | 8+6  |
| 8  | 6+2                      | 6+6  | 7+4  | 7+4                      | 8+2  | 9+1  |
| 9  | 6+3                      | 7+0  | 7+5  | 7+6                      | 8+4  | 9+3  |
| 10 | 6+4                      | 7+1  | 7+6  | 8+1                      | 8+6  | 9+5  |
| 11 | 6+4                      | 7+2  | 8+0  | 8+2                      | 9+1  | 10+1 |
| 12 | 6+5                      | 7+3  | 8+1  | 8+4                      | 9+3  | 10+3 |
| 13 | 6+6                      | 7+4  | 8+2  | 8+6                      | 9+5  | 10+5 |
| 14 | 7+0                      | 7+5  | 8+3  | 9+1                      | 10+0 | 11+0 |
| 15 | 7+1                      | 7+6  | 8+4  | 9+3                      | 10+2 | 11+2 |
| 16 | 7+2                      | 8+0  | 8+5  | 9+4                      | 10+4 | 11+5 |
| 17 | 7+3                      | 8+0  | 8+6  | 9+6                      | 10+6 | 12+0 |
| 18 | 7+3                      | 8+1  | 9+0  | 10+1                     | 11+1 | 12+2 |
| 19 | 7+4                      | 8+2  | 9+0  | 10+3                     | 11+3 | 12+4 |
| 20 | 7+5                      | 8+3  | 9+1  | 10+5                     | 11+5 | 13+0 |
| 21 | 7+6                      | 8+4  | 9+2  | 11+0                     | 12+1 | 13+2 |
| 22 | 7+6                      | 8+5  | 9+3  | 11+2                     | 12+3 | 13+5 |
| 23 | 8+0                      | 8+5  | 9+4  | –                        | –    | –    |
| 24 | 8+1                      | 8+6  | 9+5  | –                        | –    | –    |
| 25 | 8+2                      | 9+0  | 9+6  | –                        | –    | –    |
| 26 | 8+3                      | 9+1  | 9+6  | –                        | –    | –    |
| 27 | 8+3                      | 9+2  | 10+0 | –                        | –    | –    |
| 28 | 8+4                      | 9+2  | 10+1 | –                        | –    | –    |
| 29 | 8+5                      | 9+3  | 10+2 | –                        | –    | –    |
| 30 | 8+6                      | 9+4  | 10+3 | –                        | –    | –    |
| 31 | 8+6                      | 9+5  | 10+3 | –                        | –    | –    |
| 32 | 9+0                      | 9+6  | 10+4 | –                        | –    | –    |
| 33 | 9+1                      | 9+6  | 10+5 | –                        | –    | –    |
| 34 | 9+1                      | 10+0 | 10+6 | –                        | –    | –    |
| 35 | 9+2                      | 10+1 | 11+0 | –                        | –    | –    |
| 36 | 9+3                      | 10+2 | 11+0 | –                        | –    | –    |
| 37 | 9+4                      | 10+2 | 11+1 | –                        | –    | –    |
| 38 | 9+4                      | 10+3 | 11+2 | –                        | –    | –    |
| 39 | 9+5                      | 10+4 | 11+3 | –                        | –    | –    |
| 40 | 9+6                      | 10+5 | 11+4 | –                        | –    | –    |
| 41 | 10+0                     | 10+5 | 11+4 | –                        | –    | –    |
| 42 | 10+0                     | 10+6 | 11+5 | –                        | –    | –    |
| 43 | 10+1                     | 11+0 | 11+6 | –                        | –    | –    |
| 44 | 10+2                     | 11+1 | 12+0 | –                        | –    | –    |
| 45 | 10+2                     | 11+1 | 12+0 | –                        | –    | –    |
| 46 | 10+3                     | 11+2 | 12+1 | –                        | –    | –    |
| 47 | 10+4                     | 11+3 | 12+2 | –                        | –    | –    |
| 48 | 10+5                     | 11+4 | 12+3 | –                        | –    | –    |
| 49 | 10+5                     | 11+4 | 12+3 | –                        | –    | –    |
| 50 | 10+6                     | 11+5 | 12+4 | –                        | –    | –    |
| 51 | 11+0                     | 11+6 | 12+5 | –                        | –    | –    |
| 52 | 11+0                     | 11+6 | 12+6 | –                        | –    | –    |
| 53 | 11+1                     | 12+0 | 12+6 | –                        | –    | –    |
| 54 | 11+2                     | 12+1 | 13+0 | –                        | –    | –    |
| 55 | 11+2                     | 12+2 | 13+1 | –                        | –    | –    |
| 56 | 11+3                     | 12+2 | 13+2 | –                        | –    | –    |
| 57 | 11+4                     | 12+3 | 13+3 | –                        | –    | –    |
| 58 | 11+5                     | 12+4 | 13+3 | –                        | –    | –    |
| 59 | 11+5                     | 12+5 | 13+4 | –                        | –    | –    |
| 60 | 11+6                     | 12+5 | 13+5 | –                        | –    | –    |



**Abb. 2** Vaginalsonografisch gemessene Scheitel-Steiß-Länge (SSL, +--+), 8 kpl. SSW. Der Dottersack (→) ist zu beachten.



**Abb. 3** Bichoriale Gemini-Gravidität mit λ-Zeichen (→), 12 kpl.SSW.



**Abb. 4** Monochoriale-biamniotale Gemini-Gravidität mit T-Zeichen (→), 12 kpl. SSW.

des intrauterinen Fruchttods (IUFT) oder der Anämie-Polyzythämie-Sequenz (TAPS) zu beachten [27].

Mehrlinge verhalten sich hinsichtlich des Wachstums im ersten Trimenon wie Einlinge, sodass die aus Einlingsschwangerschaft

ten erstellten Normwerte zur Bestimmung des Gestationsalters verwendet werden können [14]. Bei diskordantem Wachstum wird üblicherweise die größere Scheitel-Steiß-Länge zur Schätzung des Gestationsalters verwendet [28].

### Ultraschall-Screening zwischen 8 + 0 bis 11 + 6 SSW p.m. (= zwischen dem Beginn der 9. und dem Ende der 12. SSW)

Aufgabe der Ultraschallscreeninguntersuchung im Rahmen der Mutterschaftsvorsorge ist die Erhebung von Befunden, welche für die weitere ärztliche Betreuung der Schwangerschaft von wesentlicher Bedeutung sind [29]. Sofern nicht bereits durch eine vorausgegangene Ultraschalluntersuchung geklärt, hat das Ultraschallscreening gemäß den Mutterschaftsrichtlinien die intrauterine Lokalisation der Schwangerschaft zu sichern, wobei die diagnostische Relevanz in dem für diese Untersuchung vorgesehenen Zeitrahmen im Vergleich zu früheren Schwangerschaftswochen abnimmt.

Die Vitalität des Embryo/Feten wird durch das pulsierende Herz und die embryonalen Bewegungen gesichert und als solche schriftlich dokumentiert.

Zur Überprüfung des anamnestischen Schwangerschaftsalters werden entweder die Scheitel-Steiß-Länge (SSL) oder der biparietale Durchmesser (BPD) gemessen. Die Festlegung des Schwangerschaftsalters und die evtl. Korrektur erfolgen wie oben beschrieben. Im Anschluss an diese Untersuchung muss der voraussichtliche Entbindungstermin festgelegt werden.

In Bezug auf die Mehrlingsdiagnostik sind die oben genannten Ausführungen anzuwenden.

Im Rahmen der Vorsorgeuntersuchung sollte die körperliche Integrität des Embryos/Feten überprüft werden. Dazu zählen nach Ansicht der DEGUM:

- ▶ der Nachweis von vier Gliedmaßenknospen,
- ▶ der Ausschluss eines generalisierten Hautödems,
- ▶ der Nachweis einer glatten Schädelkontur,
- ▶ der Ausschluss von zystischen Raumforderungen intraabdominal von über 10 mm Durchmesser.

Der sichere Ausschluss eines Bauchwanddefektes ist erst nach 12 + 0 SSW p.m., nach Rückbildung des physiologischen Nabelschnurbruchs möglich [17, 30]. Bei Auffälligkeiten der embryofetalen Anatomie sollte von einem erfahrenen Untersucher eine zweite Meinung eingeholt werden, bevor mit der Patientin klinische Konsequenzen vereinbart werden.

### Fehlbildungsdiagnostik in der Frühschwangerschaft

Die Diagnose von Auffälligkeiten der körperlichen Integrität eröffnet die Erkennung nicht überlebensfähiger embryofetaler Erkrankungen, wie z. B. der Anenzephalie [17, 31], aber auch die Möglichkeit einer frühzeitigen fetalen Therapie [32]. Über die Beurteilung der Nackentransparenz ergeben sich Hinweise auf eine Vielzahl von Entwicklungsstörungen [33].

Gezielte Ultraschalluntersuchungen in der Frühschwangerschaft zum Ausschluss fetaler Erkrankungen (am günstigsten ab 12 + 0 SSW) sind indiziert bei Patientinnen mit anamnestischen Risikofaktoren oder bei auffälligen bzw. unklaren Befunden bei der Ultraschallvorsorgeuntersuchung. Diese sollten jedoch nur von Untersuchern mit entsprechender Erfahrung durchgeführt werden. Empfehlungen der DEGUM [34] und der ISUOG [35] zur de-

| kpl. SSW                   | 4  | 5   | 6   | 7   | 8   | 9   | 10  | 11  | 12  | 13  |
|----------------------------|----|-----|-----|-----|-----|-----|-----|-----|-----|-----|
| Chorionhöhle               | •• | ••• | ••• | ••• | ••• | ••• | ••• | ••• | ••• | ••• |
| Dottersack                 | •  | ••  | ••• | ••• | ••• | ••• | ••  | ••  | ••  | •   |
| Embryo/Herzaktion          | –  | •   | ••  | ••• | ••• | ••• | ••• | ••• | ••• | ••• |
| Kopfanlage                 | –  | –   | •   | ••  | ••• | ••• | ••• | ••• | ••• | ••• |
| Nabelschnur                | –  | –   | o   | •   | ••• | ••• | ••• | ••• | ••• | ••• |
| physiologischer Nabelbruch | –  | –   | –   | –   | ••• | ••• | ••• | ••  | –   | –   |
| Extremitätenanlagen        | –  | –   | –   | •   | ••  | ••  | ••• | ••• | ••• | ••• |
| Falx cerebri               | –  | –   | –   | –   | •   | ••  | ••• | ••• | ••• | ••• |
| Magen                      | –  | –   | –   | –   | o   | •   | ••  | ••  | ••• | ••• |
| Harnblase                  | –  | –   | –   | –   | –   | –   | –   | ••  | ••  | ••• |
| Nieren                     | –  | –   | –   | –   | –   | –   | –   | ••  | ••  | ••• |
| Herz (4-Kammerblick)       | –  | –   | –   | –   | –   | –   | –   | ••  | ••• | ••• |

**Tab. 2** Sonografische Darstellbarkeit embryofetaler Strukturen in der Frühschwangerschaft: o = < 10 %, • = 10–50 %, •• = 50–90 %, ••• > 90 % [14].

taillierten Organdiagnostik im I. Trimenon liegen vor. Durch die hohe Auflösung der modernen Ultraschallgeräte sind viele Details erkennbar (• **Tab. 2**) [17, 36]. Dabei sollte auch der transvaginale Zugang genutzt werden, wenn transabdominal nicht alle fetalen Strukturen identifiziert werden können. Doch sollte immer berücksichtigt werden, dass Fehlbildungen in dieser frühen Schwangerschaftsphase nicht immer diagnostizierbar oder auszuschließen sind, da sie sich erst später manifestieren können, bzw. in Unkenntnis des Erkrankungsverlaufes oft prognostisch nicht eingeschätzt werden können. Es empfiehlt sich daher, die Untersuchung bei unauffälligen Befunden durch eine Fehlbildungsdiagnostik zwischen 18+0 und 21+6 SSW zu vervollständigen [37]. Nur eine gesicherte Diagnose der embryofetalen Erkrankung kann Grundlage von Überlegungen bezüglich des Abbruchs einer Schwangerschaft sein. In Ermangelung von ausreichendem Fachpersonal für eine spezielle embryofetalpathologische Untersuchung incl. MRT-Diagnostik kann die definitive Diagnose einer Pathologie in der Frühschwangerschaft auch post abortum in den meisten Fällen nicht gestellt werden (Ausnahmen sind numerische und grobstrukturelle Chromosomenanomalien), sodass eine adäquate Beratung der Eltern bezüglich des Wiederholungsrisikos nicht möglich ist.

## Dokumentation

Eine Bilddokumentation sollte von den erhobenen biometrischen Maßen und von allen auffälligen Befunden angefertigt werden. Bei Mehrlingsschwangerschaften sollten die Eihautverhältnisse im Bild festgehalten werden. Eine schriftliche Dokumentation der Vitalität und des Implantationsortes sollte für jede Untersuchung durchgeführt werden, die bei Erhebung auffälliger bzw. pathologischer Befunde um eine entsprechende Beschreibung zu erweitern ist.

## Affiliations

- Clinic of Gynecology and Obstetrics, Diakonie-Klinikum, Schwaebisch Hall, Germany
- Practice of Prenatal Medicine, Berlin, Germany
- Department of Obstetrics, University Clinic, Graz, Austria
- University Clinic of Obstetrics and Gynecology, Tübingen, Germany
- Prenatal Medicine and Genetics, Duesseldorf, Germany
- Department of Obstetrics and Gynecology, Hannover Medical School, Hannover, Germany
- Clinic of Obstetrics, University Hospital, Zurich, Switzerland

## Literatur

- Rempen A, Chaoui R, Kozłowski P et al. Standards zur Ultraschalluntersuchung in der Frühschwangerschaft. Z Geburtshilfe Neonatol 2001; 205: 162–165
- EFSUMB ECMUS Committee. Aktuelle Safety Statements & Guidelines. <http://www.efsumb-portal.org/ep/article.php?id=264>
- Vereinbarung von Qualitätssicherungsmaßnahmen nach § 135 Abs. 2 SGB V zur Ultraschall Diagnostik (Ultraschall-Vereinbarung) vom 31.10.2008 in der Fassung vom 18.12.2012. <http://www.kbv.de/media/sp/Ultraschall.pdf>
- Rempen A. Vaginale Sonografie im ersten Trimenon. I. Qualitative Parameter. Z Geburtshilfe Perinatol 1991; 195: 114–122
- Wisser J, Dirschedl P. Embryonic heart rate in dated human embryos. Early Hum Dev 1994; 37: 107–115
- Feige A, Rempen A, Würfel W et al. Frauenheilkunde. 3. Aufl. München-Wien-Baltimore: Urban & Schwarzenberg; 2006
- Abdallah Y, Daemen A, Kirk E et al. Limitations of current definitions of miscarriage using mean gestational sac diameter and crown-rump length measurements: a multicenter observational study. Ultrasound Obstet Gynecol 2011; 38: 487–502
- Doubilet PM, Benson CB, Bourne T et al. Diagnostic criteria for nonviable pregnancy early in the first trimester. N Engl J Med 2013; 369: 1443–1451
- Benson CB, Genest DR, Bernstein MR et al. Sonographic appearance of first trimester complete hydatiforme moles. Ultrasound Obstet Gynecol 2000; 16: 188–191
- Cole LA. Human chorionic gonadotropin tests. Expert Rev Mol Diagn 2009; 9: 721–747
- Rempen A, Albert P. Diagnose und Therapie einer in der Sectionarbe implantierten Frühschwangerschaft. Z Geburtsh Perinat 1990; 194: 46–48
- Ash A, Smith A, Maxwell D. Cesarean scar pregnancy. BJOG 2007; 114: 253–263
- Kirk E, Bottomley C, Bourne T. Diagnosing ectopic pregnancy and current concepts in the management of pregnancy of unknown location. Hum Reprod update 2014; 20: 250–261
- Rempen A. Ultraschall in der Frühschwangerschaft. In: Schmidt W editor. Jahrbuch der Gynäkologie und Geburtshilfe 1997/98. Züllich: Biermann-Verlag; 1997: 51–61
- van Calster B, Abdallah Y, Guha S et al. Rationalizing the management of pregnancies of unknown location: temporal and external validation of a risk prediction model on 1962 pregnancies. Hum Reprod 2013; 28: 609–616
- Napolitano R, Dhami J, Ohuma EO et al. Pregnancy dating by fetal crown-rump length: a systematic review of charts. BJOG 2014; 121: 556–565
- Rempen A. Diagnostik fetaler Anomalien in der Frühschwangerschaft. Gynäkologe 1999; 32: 169–180
- Wisser J, Dirschedl P, Krone S. Estimation of gestational age by transvaginal sonographic measurement of greatest embryonic length in dated human embryos. Ultrasound Obstet Gynecol 1994; 4: 457–462
- Rempen A. Effizienz der Ultraschallbiometrie in der Schwangerschaft. Gynäkologe 1996; 29: 553–561
- Mai R, Rempen A, Kristen P. Vaginalsonografie im I. Trimenon zur Bestimmung des Geburtstermins. Frauenarzt 1995; 36: 681–688

- 21 *Pexsters A, Luts J, van Schoubroeck D et al.* Clinical implications of intra- and interobserver reproducibility of transvaginal sonographic measurement of gestational sac and crown-rump length at 6–9 weeks' gestation. *Ultrasound Obstet Gynecol* 2011; 38: 510–515
- 22 *Wisser J.* Vaginalsonografie im ersten Schwangerschaftsdrittel. Berlin-Heidelberg-New York: Springer; 1995
- 23 *Sepulveda W, Sebire NJ, Hughes K et al.* The lambda sign at 10–14 weeks of gestation as a predictor of chorionicity in twin pregnancies. *Ultrasound Obstet Gynecol* 1996; 7: 421–423
- 24 *Dias T, Arcangeli T, Bhide A et al.* First-trimester ultrasound determination of chorionicity in twin pregnancy. *Ultrasound Obstet Gynecol* 2011; 38: 530–532
- 25 *Sebire NJ, Snijders RJ, Hughes K et al.* The hidden mortality of monozygotic twin pregnancies. *Br J Obstet Gynaecol* 1997; 104: 1203–1207
- 26 *Kagan K, Gazzoni A, Sepulveda-Gonzalez G et al.* Discordance in nuchal translucency thickness in the prediction of severe twin-to-twin transfusion syndrome. *Ultrasound Obstet Gynecol* 2007; 29: 527–532
- 27 *Lewi L, Gucciardo L, Van Mieghem T et al.* Monochorionic diamniotic twin pregnancies: natural history and risk stratification. *Fetal Diagn Ther* 2010; 27: 121–133
- 28 *Khalil A, Rodgers M, Baschat A et al.* ISUOG Practice Guidelines: role of ultrasound in twin pregnancy. *Ultrasound Obstet Gynecol* 2016; 47: 247–263
- 29 Richtlinien des Bundesausschusses der Ärzte und Krankenkassen über die ärztliche Betreuung während der Schwangerschaft und nach der Entbindung („Mutterschafts-Richtlinien“) in der Fassung vom 10. Dezember 1985 (veröffentlicht im Bundesanzeiger Nr. 60a vom 27. März 1986) zuletzt geändert am 21. April 2016, veröffentlicht im Bundesanzeiger AT 19.07.2016 B5, in Kraft getreten am 20. Juli 2016: <https://www.g-ba.de/informationen/richtlinien/19/>
- 30 *van Zalen-Sprock RM, Vogt JM, van Geijn HP.* First-trimester sonography of physiological midgut herniation and early diagnosis of omphalocele. *Prenat Diagn* 1997; 17: 511–518
- 31 *Johnson SP, Sebire NJ, Snijders RJM et al.* Ultrasound screening for anencephaly at 10–14 weeks of gestation. *Ultrasound Obstet Gynecol* 1997; 9: 14–16
- 32 *Wisser J, Kurmanavicius J, Lauper U et al.* Successful treatment of fetal megavesica in the first half of pregnancy. *Am J Obstet Gynecol* 1997; 177: 685–689
- 33 *Nicolaides KH, von Kaisenberg CS.* Die Ultraschalluntersuchung von 11–13+6 Schwangerschaftswochen. London: Fetal Medicine Foundation; 2004, [www.fetalmedicine.com](http://www.fetalmedicine.com)
- 34 *von Kaisenberg CS, Chaoui R, Häusler M et al.* Qualitätsanforderungen an die weiterführende differenzierte Ultraschalluntersuchung in der pränatalen Diagnostik (DEGUM-Stufen II & III) im Zeitraum 11–13+6 Schwangerschaftswochen. *Ultraschall in Med* 2016; 37: 297–302
- 35 *Salomon LJ, Alfirevic Z, Bilardo CM et al.* ISUOG Practice Guidelines: Performance of first-trimester fetal ultrasound scan. *Ultrasound Obstet Gynecol* 2013; 41: 102–113
- 36 *von Kaisenberg CS, Kuhling-von Kaisenberg H, Fritzner E et al.* Fetal trans-abdominal anatomy scanning using standard views at 11 to 14 weeks' gestation. *Am J Obstet Gynecol* 2005; 192: 535–542
- 37 *Merz E, Eichhorn KH, von Kaisenberg C et al.* Aktualisierte Qualitätsanforderungen an die weiterführende differenzierte Ultraschalluntersuchung in der pränatalen Diagnostik (=DEGUM-Stufe II) im Zeitraum von 18+0 bis 21+6 Schwangerschaftswochen. *Ultraschall in Med* 2012; 33: 593–596