



## CASO CLÍNICO

# Luxación aislada del piramidal



F. Gómez-Suárez<sup>a,\*</sup>, J. Yañez-Calvo<sup>b</sup> y M. Castro-Menéndez<sup>c</sup>

<sup>a</sup> Departamento de Cirugía Ortopédica y Traumatología, Mutua Gallega, Ourense, España

<sup>b</sup> Unidad de Cirugía de la Mano, Departamento de Cirugía Ortopédica y Traumatología, Hospital Universitario Álvaro Cunqueiro, Vigo, Pontevedra, España

<sup>c</sup> Departamento de Cirugía Ortopédica y Traumatología, Hospital de Monforte de Lemos, Monforte de Lemos, Lugo, España

Recibido el 18 de junio de 2016; aceptado el 26 de agosto de 2016

### PALABRAS CLAVE

Piramidal;  
Luxación volar;  
Lesión carpo

### KEYWORDS

*Triquetrum*;  
Volar dislocation;  
Carpal injury

**Resumen** Aunque las luxaciones carpianas son lesiones relativamente frecuentes, la luxación aislada del piramidal es excepcional. Presentamos un caso aislado de luxación volar del hueso piramidal, revisando los casos similares publicados en la literatura y analizando los aspectos más importantes en relación con su diagnóstico y tratamiento.

Varón de 38 años de edad, con caída sobre su mano derecha en hiperextensión. Inicialmente el diagnóstico pasó desapercibido. Al mes se realizó reducción abierta y estabilización con agujas de Kirchner.

A los 4 años de la cirugía el paciente se encuentra asintomático y con la misma fuerza de agarre que la mano contralateral. Las radiografías postoperatorias muestran una buena reducción del carpo sin signos de inestabilidad.

La falta de un diagnóstico inicial y en consecuencia un retraso en el tratamiento hacen más difícil el manejo de las lesiones, pero es una reducción inadecuada del carpo el factor pronóstico más negativo.

© 2016 SECMA. Publicado por Elsevier España, S.L.U. Este es un artículo Open Access bajo la licencia CC BY-NC-ND (<http://creativecommons.org/licenses/by-nc-nd/4.0/>).

### Isolated dislocation of the *triquetrum*

**Abstract** Although carpal dislocations are a relatively common injury, isolated dislocation of the *triquetrum* is exceptional. The report of a new case is presented of isolated volar dislocation of the *triquetrum*, as well as an analysis of similar cases published in the literature. The main factors related to their diagnosis and treatment are also reviewed.

A 38-year-old man fell and landed on his right hand in hyper-extension. Diagnosis was initially unnoticed. An open reduction and Kirchner wires stabilisation was performed one month later.

\* Autor para correspondencia.

Correo electrónico: [fegosu@yahoo.es](mailto:fegosu@yahoo.es) (F. Gómez-Suárez).

Four years after surgery the patient was asymptomatic and with the same grip strength as contralateral hand. Post-operative X-rays were favourable with good carpal reduction and alignment and without carpal instability signs.

The lack of an initial diagnosis and consequently a delayed treatment, make more difficult the injury management more difficult, but an inadequate carpal reduction the most negative prognostic factor.

© 2016 SECMA. Published by Elsevier España, S.L.U. This is an open access article under the CC BY-NC-ND license (<http://creativecommons.org/licenses/by-nc-nd/4.0/>).

## Introducción

Aunque las luxaciones carpianas son lesiones relativamente frecuentes, la luxación del piramidal es excepcional. Hemos encontrado únicamente 6 casos publicados. Por su rareza y por una valoración inicial inadecuada, muchos de estos casos son diagnosticados tardíamente, como sucedió en el nuestro, complicándose así la resolución de los mismos.

## Caso clínico

Varón de 38 años, trabajador de la construcción diestro, que sufrió una caída sobre la muñeca derecha en hiperextensión. Diagnosticado inicialmente de esguince de muñeca, fue remitido a consulta para nueva valoración al mes de la lesión por persistir dolor e inflamación intensos. Analizando las radiografías (fig. 1a) se apreció la luxación volar del piramidal. Aunque la tomografía computarizada (TC) sea la prueba diagnóstica que evidencia con mayor claridad la lesión existente, en este paciente la prueba complementaria que se había solicitado fue una resonancia magnética (RM), que resultó suficiente para confirmar la naturaleza de la lesión. En la RM (fig. 1b) se observó, como lesión añadida, una pequeña fractura del vértice proximal del hueso ganchoso, sin desplazamiento interfragmentario. También se apreció un desplazamiento del pisiforme asociado al hueso piramidal. Clínicamente no existían signos de compresión de estructuras vásculo-nerviosas.

La cirugía se realizó a las 6 semanas de la lesión. Bajo anestesia regional, se procedió a una reducción abierta a través de un abordaje dorsocubital longitudinal evitando la arteria y el nervio cubital. Se accedió a través del quinto compartimento extensor y, una vez liberadas las adherencias existentes, se consiguió reducir con facilidad el piramidal y el pisiforme. No se observaron signos de afectación del cartilago articular en dichos huesos. Se identificaron restos de los ligamentos luno-piramidal y piramidal-ganchoso-hueso grande que no se pudieron suturar, y se procedió a la estabilización con 3 agujas de Kirchner fijando el hueso piramidal ya reducido al semilunar, hueso grande y ganchoso respectivamente (fig. 2a). Se completó la inmovilización con vendaje enyesado, retirándose las agujas a las 6 semanas y comenzando la movilización protegida con una ortesis removible.

Los controles radiológicos sin agujas fueron favorables, manteniéndose una buena reducción y alineación carpianas (fig. 2b).

En la última revisión realizada a los 4 años de la cirugía, el paciente (que sigue trabajando en el mismo puesto de trabajo) está asintomático y presenta una fuerza de agarre (57 kgf/cm medida con un dinamómetro manual de JAMAR) similar a la de su mano contralateral, en la cual sufrió una fractura de radio distal hace 12 años.

El rango de movilidad es muy satisfactorio, con 50° de flexión palmar activa, 60° de flexión palmar pasiva, y 50° de flexión dorsal tanto activa como pasiva. La desviación radial es de 28° y la cubital de 25° (fig. 3). En dicha consulta, las radiografías funcionales muestran una buena reducción del carpo sin signos de inestabilidad carpiana (sin VISI o disociación semilunar-piramidal) (fig. 2b).

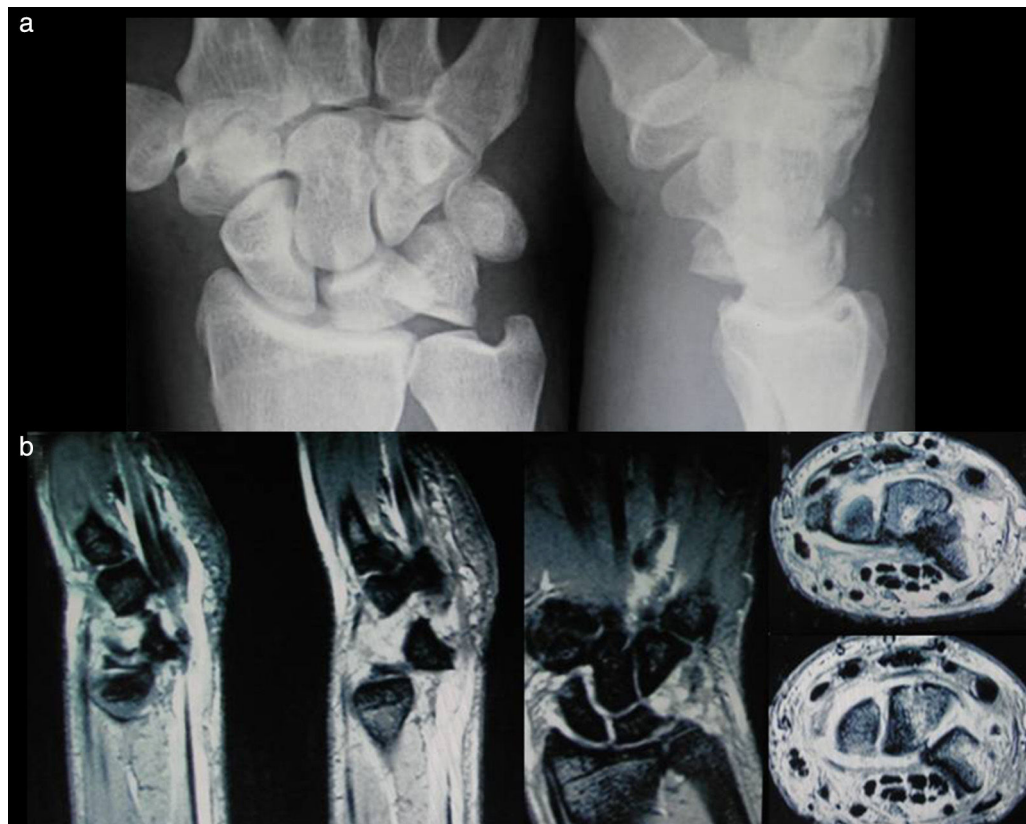
## Discusión

Encontrarse con una luxación aislada del hueso piramidal es algo excepcional. Kellam y McGoey<sup>1</sup> en 1945 revisaron 192 lesiones carpianas identificando solo un caso de luxación del piramidal, pero asociada a luxación del ganchoso. Sullivan y Karasick<sup>2</sup> publicaron un caso de luxación del piramidal con un fragmento del ganchoso, mientras que Fowler<sup>3</sup> comunicó un caso de luxación de todo el complejo luno-piramidal. En 1980 Green y O'Brien<sup>4</sup> clasificaron las luxaciones carpianas y no hicieron referencia a las luxaciones del piramidal, lo que indica su carácter excepcional. En España, Lamas et al.<sup>5</sup> refieren no haber encontrado ningún caso de luxación del piramidal en su revisión de 61 luxaciones y fracturas-luxaciones carpianas infrecuentes.

Hemos encontrado en la literatura solo 6 casos de luxaciones aisladas del piramidal<sup>6-11</sup>, con desplazamiento del hueso hacia dorsal o volar, con una incidencia similar de ambos tipos. Aunque esta lesión se referencia como una luxación aislada del piramidal, suele haber un desplazamiento asociado del pisiforme en mayor o menor grado, como ocurrió en nuestro caso, perdiéndose la congruencia de las superficies articulares de ambos huesos a nivel de la articulación pirámido-pisiforme, lo que cuestiona la validez de denominar estas lesiones como luxación aislada del piramidal.

Clínicamente cursan con dolor e inflamación local, pudiendo las luxaciones volares producir clínica compresiva de estructuras nerviosas y/o tendinosas<sup>6,7</sup>. La rareza de la lesión favorece el diagnóstico tardío<sup>6-8</sup>.

La luxación del hueso piramidal exige la lesión de los ligamentos que lo estabilizan. Los ligamentos dorsales incluyen los extrínsecos (radio-carpiano dorsal y



**Figura 1** a) Radiografía preoperatoria mostrando la luxación del piramidal. b) Imágenes de resonancia magnética preoperatorias.

cúbito-piramidal dorsal) y los intrínsecos (intercarpiano dorsal, interóseo luno-piramidal). En su lado palmar, el piramidal es estabilizado por el ligamento cúbito-piramidal y el piramidal-ganchoso-hueso grande. El ligamento interóseo luno-piramidal es más grueso que el dorsal, al contrario de lo que sucede en la articulación escafo-semilunar. La inestabilidad luno-piramidal conduce a una inestabilidad disociativa del carpo en VISI<sup>12</sup>.

En nuestro caso, debido al tiempo transcurrido entre la lesión y la cirugía, no pudo realizarse su reparación mediante la sutura de los mismos. Para lograr mantener al piramidal reducido en su lugar, se llevó a cabo su fijación con 3 agujas de Kirchner al hueso ganchoso, semilunar y pisiforme, asociando un yeso antebraquial durante 6 semanas.

En este tipo de lesiones, debido a la buena vascularización del hueso piramidal, rara vez se produce una necrosis avascular.

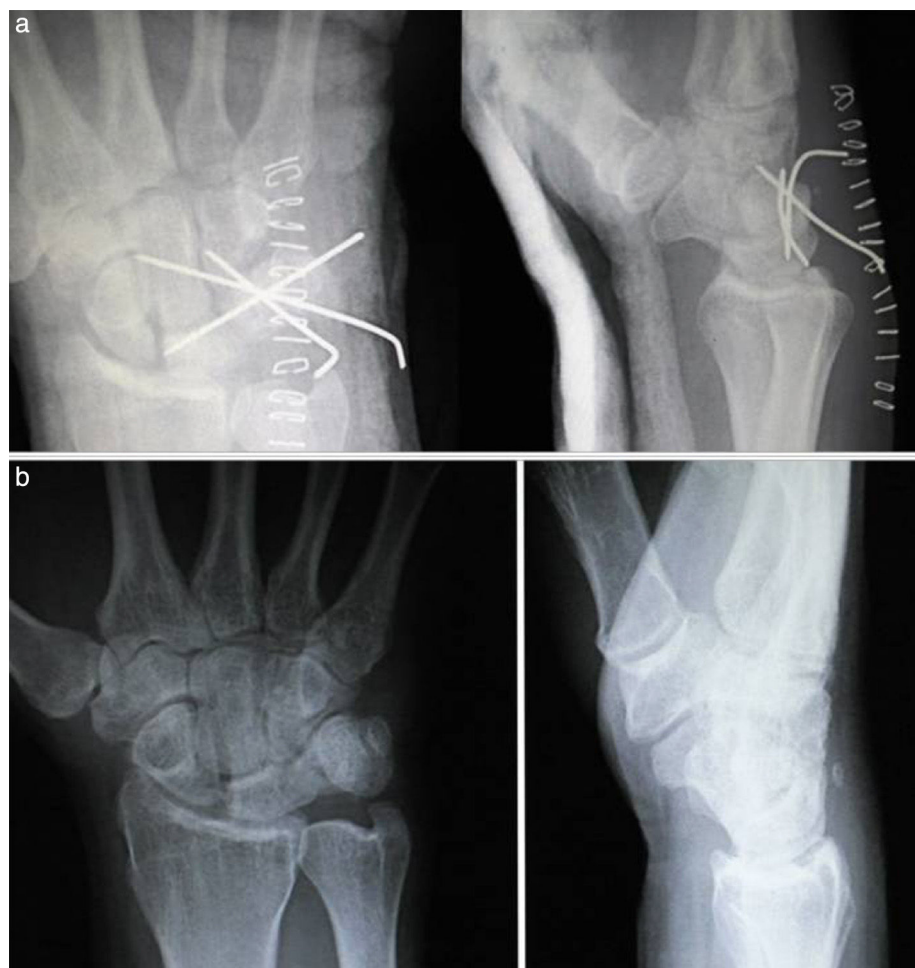Si se diagnostica precozmente, puede optarse por la reducción cerrada bajo anestesia y la inmovilización enyesada, aunque algunos autores prefieren directamente la reducción abierta y estabilización con agujas<sup>9-11</sup>.

Si el diagnóstico es tardío pero no ha transcurrido demasiado tiempo, una delicada reducción abierta y estabilización con agujas suele ser posible, y con buenos resultados funcionales<sup>7,8</sup>. Es importante hacer hincapié en conseguir una reducción y alineación carpiana correctas, ya que, como bien señala Inoue<sup>9</sup>, si persiste un VISI del semilunar los resultados son peores.

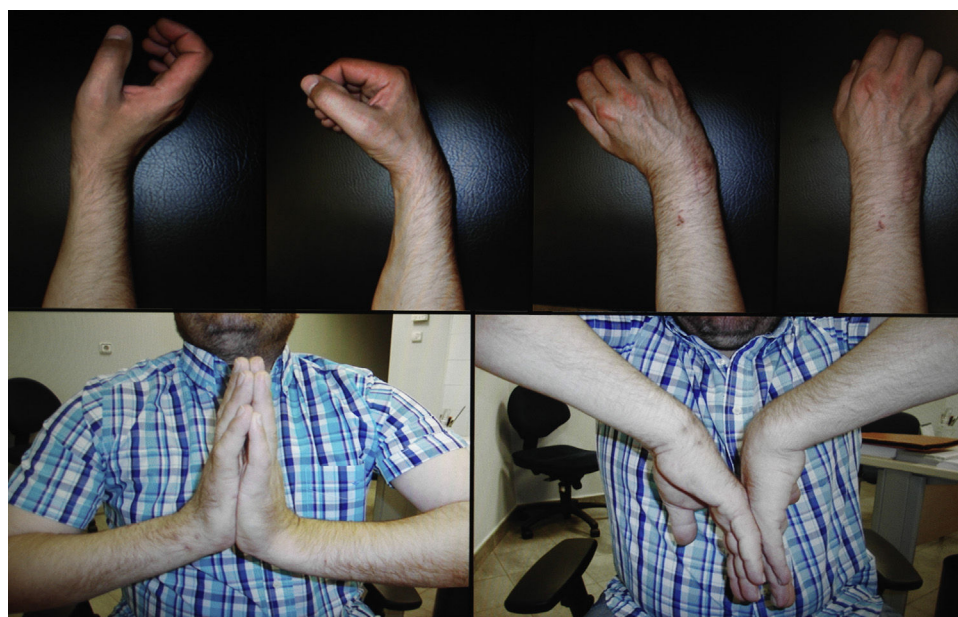En el caso de luxación inveterada publicado por Frykman<sup>6</sup>, dicho autor realizó la exéresis del piramidal luxado. Refiere que, a los 34 meses, su paciente estaba libre de dolor residual y con una movilidad casi normal, aunque las radiografías de control mostraron un severo desplazamiento del hueso semilunar hacia cubital. También Soucacos<sup>7</sup> optó por la extirpación del piramidal luxado hacia palmar no diagnosticado inicialmente, con buenos resultados funcionales.

La vía de abordaje dependerá de las características de cada caso y de la experiencia y/o preferencias del cirujano. En el caso de luxación anterior del piramidal, podría parecer lógico abordar la lesión por vía palmar, pero el abordaje dorsal es más sencillo, y también permite obtener la reducción del hueso y su estabilización con las agujas. El abordaje volar parece imperativo en casos con severo desplazamiento volar, especialmente antiguos y/o con compresión del nervio y/o arteria cubital.

Pese a la frecuente imposibilidad de hacer una reparación de los ligamentos que estabilizan al piramidal, y en su caso al pisiforme, analizando las referencias bibliográficas y nuestro propio caso, parece evidente que si se consigue una correcta reducción del piramidal luxado, ya sea a cielo cerrado o abierto, el pronóstico funcional es favorable. La falta de un diagnóstico inicial y en consecuencia, de su tratamiento precoz, dificultan el manejo de la lesión, pero es una reducción carpiana inadecuada el factor pronóstico más negativo. En casos inveterados y no reductibles, una alternativa a valorar sería la carpectomía proximal. Para evitar un retraso en el diagnóstico de estas lesiones, se



**Figura 2** a) Control radiológico tras la reducción abierta y síntesis con agujas. b) Radiografías postoperatorias en el control realizado a los 4 años de la cirugía.



**Figura 3** Movilidad postoperatoria.



recomienda realizar una TC o RM del carpo, si hay alguna sospecha de mala alineación del carpo en las radiografías simples.

## Responsabilidades éticas

**Protección de personas y animales.** Los autores declaran que para esta investigación no se han realizado experimentos en seres humanos ni en animales.

**Confidencialidad de los datos.** Los autores declaran que han seguido los protocolos de su centro de trabajo sobre la publicación de datos de pacientes.

**Derecho a la privacidad y consentimiento informado.** Los autores declaran que en este artículo no aparecen datos de pacientes.

## Financiación

Este trabajo no ha recibido ninguna financiación o subvención específica de ningún organismo de financiación del sector público, privado o sectores sin ánimo de lucro.

## Conflicto de intereses

Los autores declaran no tener ningún conflicto de intereses.

## Bibliografía

1. Kellam HJJ, McGoey PF. Review of fractures and dislocations of carpus. *Canad Med Ass J.* 1945;53:332–5.
2. Sullivan KL, Karasick D. Case report 397: Fracture of the hamate in its coronal plane and dislocation of the hamate-triquetrum. *Skeletal Radiol.* 1986;15:593–6.
3. Fowler JL. Dislocation of the triquetrum and lunate: Brief report. *J Bone Joint Surg Br.* 1988;70:665.
4. Green DP, O'Brien ET. Classification and management of carpal dislocations. *Clin Orthop.* 1980;149:55–72.
5. Lamas C, Llusà M, Mir X. Luxaciones infrecuentes del carpo. *Rev Ortop Traumatol.* 2002;46:240–5.
6. Frykman E. Dislocation of the triquetrum. *Scand J Plast Reconstr Surg.* 1980;14:205–7.
7. Soucacos P, Hartofiladides-Garifalidis GC. Dislocation of the triangular bone. Report of a case. *J Bone Joint Surg Am.* 1981;63:1012–4.
8. Bieber E, Weiland A. Traumatic dorsal dislocation of the triquetrum: A case report. *J Hand Surg Am.* 1984;9:40–2.
9. Inoué G. Dorsal dislocation of the triquetrum. *Ann Hand Chir.* 1992;11:233–6.
10. Müller K, Kreitner KF, Wenda K. Isolated dislocation of the os triquetrum — a rare wrist injury. *Aktuelle Radiol.* 1995;5:328–30.
11. Braig D, Koulaxouzidis G, Kalash Z, Bürk J, Stark GB. Volar dislocation of the triquetrum — case report and review of literature. *J Hand Microsurg.* 2014;6:87–91.
12. Scalcione LR, Gimber LH, Ho AH, Johnston SS, Sheppard JE, Taljanovic MS. Spectrum of carpal dislocations and fracture-dislocations: Imaging and management. *AJR Am J Roentgenol.* 2014;203:541–50.