Kardiologie *up2date*

3 · 2018

Entzündliche Herzerkrankungen und Kardiomyopathien 5

Infektiöse Endokarditis – Update

Sems Malte Tugtekin
Manuel Wilbring
Pascal Schöne
Utz Kappert
Konstantin Alexiou
Klaus Matschke

VNR: 2760512018154651913
DOI: 10.1055/a-0538-7527
Kardiologie up2date 2018; 14 (3): 219–233
ISSN 1611-6534
© 2018 Georg Thieme Verlag KG

Thieme

Dieses Dokument wurde zum persönlichen Gebrauch heruntergeladen. Vervielfältigung nur mit Zustimmung des Verlages.

Unter dieser Rubrik sind bereits erschienen:

Septischer Schock und septische Kardiomyopathie S. Funcke, P. Mirtschink, S. Stehr Heft 2/2015

Genetik der Kardiomyopathien T. Dahme, W. Rottbauer Heft 1/2015

Entzündliche Herzmuskelerkrankung als Ursache einer Herzinsuffizienz F. Escher, C. Tschöpe, H.-P. Schultheiss Heft 1/2015

Nicht invasive Diagnostik bei Kardiomyopathien R. Waßmuth, C. Prinz, L. Faber Heft 3/2011

Diagnostik der Kardiomyopathien mittels der kardialen Magnetresonanztomografie P. Bernhardt, N. Merkle Heft 3/2009

Magnetresonanztomografie, Myokardbiopsie und inflammatorische Kardiomyopathie R. Waßmuth, J. Schulz-Menger, J. Torzewski, O. Zimmermann, V. Hombach Heft 3/2006

Arrhythmien bei Myokarditis und dilatativer Kardiomyopathie W. Grimm Heft 2/2006

ALLES ONLINE LESEN

Mit der eRef lesen Sie Ihre Zeitschrift: online wie offline, am PC und mobil, alle bereits erschienenen Artikel. Für Abonnenten kostenlos! https://eref.thieme.de/kardio-u2d

JETZT FREISCHALTEN

Sie haben Ihre Zeitschrift noch nicht freigeschaltet? Ein Klick genügt: www.thieme.de/eref-registrierung

Dieses Dokument wurde zum persönlichen Gebrauch heruntergeladen. Vervielfältigung nur mit Zustimmung des Verlages.

Thieme

Infektiöse Endokarditis – Update

Sems Malte Tugtekin, Manuel Wilbring, Pascal Schöne, Utz Kappert, Konstantin Alexiou, Klaus Matschke

Die infektiöse Endokarditis ist selten und (auch deshalb) eine diagnostisch und therapeutisch schwierige Erkrankung. Die Mortalität liegt seit Jahren bei 20–30%. Verbessert werden kann die Prognose durch ein interdisziplinäres Vorgehen bei Prävention, Diagnostik und Therapie. Im Folgenden sollen Neuentwicklungen in diesen Bereichen detaillierter betrachtet werden.

Einleitung

Die Erstbeschreibung der infektiösen Endokarditis geht auf den Internisten Sir William Osler im Jahr 1885 zurück. Auch heute ist diese Erkrankung noch eine besondere Herausforderung für Diagnostik und Therapie. Die infektiöse Endokarditis ist selten, ihre Inzidenz liegt bei 3–10 Erkrankten pro 100 000 Menschen. Trotz frühzeitigerer Diagnosestellung und verbesserter chirurgischer Therapie hat sich an der Gesamtprognose mit einer Letalität von 20–30% seit Jahrzehnten nichts geändert [1].

Grundlegend wird die Endokarditis einer nativen Klappe abgegrenzt von einer Prothesenendokarditis, die in Abhängigkeit vom zeitlichen Abstand zwischen primärer Klappenoperation und sekundärer Protheseninfektion unterteilt wird in eine Früh- und eine Spätprothesenendokarditis.

Die betroffenen Patientenpopulationen unterliegen diversen Veränderungen mit einem ansteigenden Anteil nosokomial bedingter Infektionen. Patienten mit infektiöser Endokarditis sind oft multimorbid und in einem kritischen klinischen Zustand. Der klinische Verlauf der Erkrankung und ihrer Komplikationen bedingt oft ein Maximum an kardialen und extrakardialen Therapiemaßnahmen, die mit einem letalen Verlauf assoziiert sein können. Bei fast allen Patienten mit infektiöser Endokarditis ist daher ein interdisziplinäres Vorgehen zwingend notwendig. Aktuelle Entwicklungen zur Verbesserung der Prognose dieser lebensbedrohlichen Erkrankung orientieren sich an den 3 Bausteinen Prävention, Diagnostik und Therapie.

Prävention

Antibiotikaprophylaxe

Hinsichtlich der Prävention der infektiösen Endokarditis sind wesentliche Modifikationen in den Leitlinien von 2007 bzw. 2009 erfolgt. Diese haben in den Leitlinien von 2015 weiterhin Bestand [2]. Basierend auf vorherigen Leitlinien mit einer Antibiotikaprophylaxe, die sich praktisch auf alle Patienten und auf alle invasiven und nicht invasiven medizinische Eingriffe erstreckte, ergab die wissenschaftliche Aufarbeitung, dass dieses aggressive Vorgehen mit keinem definierten Patientenvorteil im Sinne einer reduzierten Endokarditisrate verbunden war. Darüber hinaus wurde deutlich, dass vermeintlich invasive Eingriffe mit potenzieller Bakteriämie, insbesondere zahnärztliche Eingriffe, nicht kausal mit dem Auftreten einer infektiösen Endokarditis verbunden sind [3]. Die zunehmenden Resistenzen gegen Antibiotika waren ein weiterer Aspekt, die Indikationen zur präventiven Antibiotikagabe bei der infektiösen Endokarditis an aktuelle wissenschaftliche Daten anzupassen.

PRAXISTIPP
Aktuell ergibt sich die Empfehlung zur Antibiotikaprophylaxe ausschließlich bei Höchstrisikopatienten.

Dies betrifft alle Patienten mit Klappenprothesen, einschließlich transkathetergestützter Klappen oder rekonstruierter Klappen unter Verwendung von prothetischem Material, alle Patienten mit überstandener Endokarditis und Patienten mit angeborenen zyanotischen Vitien bzw. sanierte Vitien unter Verwendung von prothetischem Material. Keine Notwendigkeit einer Antibiotikaprophylaxe ergibt sich bei sonstigen Klappenerkrankungen (z. B. Mitralklappenprolaps).

Dieses Dokument wurde zum persönlichen Gebrauch heruntergeladen. Vervielfältigung nur mit Zustimmung des Verlages.

FALLBEISPIEL

Über ein peripheres Haus wird ein 58-jähriger Patient mit der Verdachtsdiagnose einer Aortenklappenendokarditis zugewiesen. Der Patient klagt über eine seit 4 Tagen zunehmende Dyspnoe mit Fieber, Schüttelfrost und atypischen Angina-pectoris-Beschwerden. Nebenbefundlich besteht ein massiver Alkoholabusus mit mehrfachen frustranen Entzugsversuchen.

Echokardiografisch werden eine Aortenklappenendokarditis und eine hochgradige Aortenklappeninsuffizienz diagnostiziert (▸ **Tab. 1**, **Tab. 2**).

In Blutkulturen werden grampositive Kokken einschließlich Staphylococcus aureus nachgewiesen, die Laborkontrollen (▸ **Tab. 3**) ergeben den Hinweis auf ein progredientes infektiöses Geschehen mit renaler und hepatischer Insuffizienz.

Es wird eine resistenzgerechte Antibiose mit Flucloxacillin und Vancomycin begonnen. Am dritten stationären Tag entwickelt der Patient eine intermittierende Asystolie, worauf er in der Kardiochirurgie vorgestellt und notfallmäßig operiert wird: Die infizierten Klappen werden entfernt, ein ausgiebiges Débridement durchgeführt und ein Conduit mit Ersatz der Aortenklappen und Aorta ascendens implantiert (▸ **Abb. 1**).

Bedingt durch einen anhaltenden septischen Verlauf mit Nierenversagen, respiratorischer Insuffizienz und hoher Katecholaminpflichtigkeit kommt es zu einem prolongierten intensivmedizinischen Verlauf. Letztlich kann der Patient am 25. Tag in die Anschlussheilbehandlung entlassen werden. Die antibiotische intravenöse Therapie wird für weitere 4 Wochen fortgeführt.

Erläuterung: Der Fall verdeutlicht zum einen den bei infektiöser Endokarditis primär oft unspezifischen klinischen Verlauf, aber auch die Aggressivität und Progredienz einer Infektion mit Staphylococcus aureus. Bedingt durch einen sekundären Organausfall kommt es häufig zu prolongierten Verläufen, die z. T. im septischen Multiorganversagen enden und die eingeschränkte Prognose für Patienten mit Prothesenendokarditis begründen.

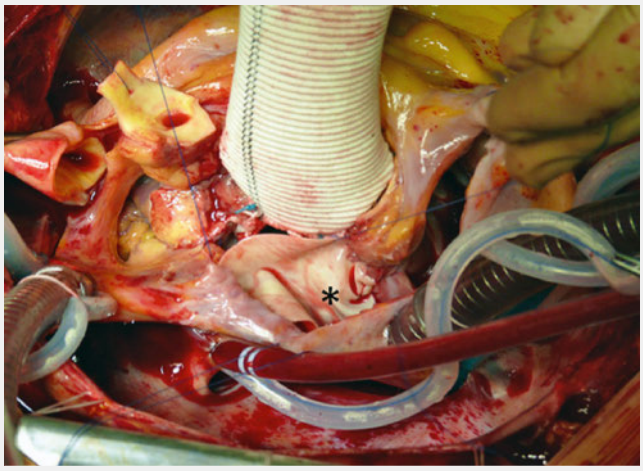

▸ **Abb. 1** Implantation eines klappentragenden Conduits bei ausgeprägter Aortenklappenendokarditis mit Abszessbildung.

Regional werden die Leitlinien sehr unterschiedlich umgesetzt. So wurde im britischen NHS-System vorübergehend ganz auf eine Antibiotikaprophylaxe verzichtet. Hinsichtlich der klinischen Auswirkungen der restriktiven Antibiotikaprophylaxe liegen keine eindeutigen Daten vor [4]. In einer überwiegenden Anzahl von Studien wird von keiner erhöhten Inzidenz der infektiösen Endokarditis berichtet, sodass sich im Allgemeinen die Beschränkung der Antibiotikaprophylaxe auf Höchstrisikopatienten durchgesetzt hat.

PRAXISTIPP

Hinsichtlich der Notwendigkeit einer Antibiotikaprophylaxe bei dentalen Eingriffen sollte beachtet werden, dass neben der eigentlichen präventiven Antibiotikagabe vor allem das Einhalten einer guten Mundhygiene und regelmäßige zahnärztliche Kontrollen im Vordergrund stehen. Dies impliziert auch die Einbindung von Eltern von Kindern mit angeborenen Herzfehlern in diese Empfehlungen und Vorschriften.

Für die praktische Umsetzung der Prophylaxe bei zahnärztlichen Eingriffen gilt Amoxicillin (oral oder intravenös) als Standardantibiotikum. Dabei gibt man 2 g oral oder intravenös bzw. 50 mg/kg bei Kindern. Im Fall einer Allergie kann auf Clindamycin in einer Dosierung von 600 mg oral bzw. intravenös bei Erwachsenen oder 20 mg/kg bei Kindern ausgewichen werden. Alternativ kommen auch Cephalosporine, Vancomycin, Azithromycin, Clarithromycin oder Linezolid infrage. Dabei sollte das Antibiotikum 30–60 Minuten vor dem Eingriff gegeben werden.

PRAXISTIPP

Wurde das Antibiotikum präinterventionell nicht gegeben, sollte die Prophylaxedosis postinterventionell verabreicht werden.

Oberflächenmodifikation von prothetischem Material

Ein weiterer präventiver Ansatz bestand in der antibakteriellen Oberflächenmodifikation von prothetischem Material wie z. B. Herzklappen. Leider waren die bisherigen klinischen Ergebnisse enttäuschend, sodass diese Form der Prävention gegenwärtig keine klinische Bedeutung hat [5].

Impfung

Die Impfung bei Hochrisikopatienten bzw. bei Höchstrisikopatienten gegen bestimmte Bakterienstämme (z. B. Staphylococcus aureus) scheint eine attraktive präventive Maßnahme zu sein. Aktuelle Anwendungen sind jedoch

Dieses Dokument wurde zum persönlichen Gebrauch heruntergeladen. Vervielfältigung nur mit Zustimmung des Verlages.

▶ **Tab. 1** Echokardiografieparameter bei Aortenklappenendokarditis.

Parameter	Sollwert	Istwert
LA (linker Vorhof)	20–40 mm	40
LV-EDD (linksventrikulärer enddiastolischer Durchmesser)	33–55 mm	59
LV-ESD (linksventrikulärer endsystolischer Durchmesser)	26–42 mm	47
IVS (interventrikuläres Septum)	5–12 mm	13
LVPW (linksventrikuläre Hinterwand)	5–12 mm	13
Bulbus aortae	22–44 mm	35
Aorta ascendens	23–38 mm	n
LVEF (linksventrikuläre Ejektionsfraktion)	> 50 %	45
RA (rechter Vorhof)	28–40 mm	n
RV (LAX) (rechter Ventrikel in langer Achse)	< 30 mm	35
RVSP (rechtsventrikulärer systolischer Druck)	< 35 mmHg	n
VCI (V. cava inferior)	< 20 mm	26

▶ **Tab. 2** Echokardiografiebefunde bei Aortenklappenendokarditis.

Struktur	Befund
Mitralklappe (Morphologie/Funktion)	Mitralklappe morphologisch unauffällig, gut öffnend, geringe Insuffizienz; hier kein sicherer Anhalt für Vegetationen
Aortenklappe/Aorta (Morphologie/Funktion)	hochgradige Aorteninsuffizienz, Aortenklappe deutlich verdickt mit mehreren Zusatzstrukturen, Anzahl der Taschen nicht sicher bestimmbar, exzentrischer Insuffizienzjet durch NCC bis ins mittlere Drittel des linken Ventrikels
rechtes Herz	rechter Ventrikel vergrößert und mit gering eingeschränkter Pumpfunktion, TAPSE 18 mm
Trikuspidalklappe (Morphologie/Funktion)	Trikuspidalklappe schlecht einsehbar, soweit beurteilbar morphologisch unauffällig mit geringer Insuffizienz
Pulmonalklappe (Morphologie/Funktion)	Pulmonalinsuffizienz I. Grades
Perikard	von apikal, parasternal und subkostal ist kein signifikanter Perikarderguss nachweisbar

TAPSE = „tricuspid annular plane systolic excursion“

rein experimentell, da bisherige klinische Studien z. T. mit schweren Nebenwirkungen verbunden waren [6].

Diagnosestellung und Bildgebung

Die rasche und korrekte Diagnosestellung der infektiösen Endokarditis ist nach wie vor eine besondere Herausforderung. Dies ist von zentraler klinischer Bedeutung, da eine Verzögerung der Diagnose und daher eine verspätete Therapie mit Komplikationen und einer wesentlichen Prognoseverschlechterung assoziiert ist.

Klinik

Das klinische Krankheitsbild hat vielfältige Manifestationen und Ausprägungen. Dazu gehören die akute Sepsis, aber auch subfebrile Temperaturen, Zeichen der Herzinsuffizienz oder ein Apoplex. Auch asymptomatische Verläufe sind möglich. Die klinische Diagnose einer infektiösen Endokarditis ist deshalb schwierig, weil häufig unspezifische oder nicht kardiale Symptome bei der Erstmanifestation dominieren. Typisch sind Appetitlosigkeit, Nachtschweiß und Abgeschlagenheit. Dabei entsteht der dringende Verdacht auf eine Endokarditis aus den folgenden Konstellationen [2]:

- Fieber kombiniert mit einem neu aufgetretenen Herzgeräusch
- Fieber in Kombination mit einem vorbekannten Klappenvitium bzw. kongenitaler Veränderung (z. B. bikuspide Aortenklappe) ohne sonstigen Fokus
- Fieber in Kombination mit vaskulären bzw. immunologischen Phänomenen wie embolischen Ereignissen, Apoplex, Hautläsionen im Sinne von Janeway-Läsionen (kleine schmerzlose Flecken an Händen und Füßen), Osler-Knoten (bläulich-rote schmerzhafte Indurationen an den Fingern und Zehen), Roth-Spots (Einblutungen in der Retina) und Rheumafaktoren

Dieses Dokument wurde zum persönlichen Gebrauch heruntergeladen. Vervielfältigung nur mit Zustimmung des Verlages.

▶ **Tab. 3** Verlauf der ersten Tage im Spiegel der Laborwerte.

Parameter	Ref.-Bereich	Einheit	Tag 1 21:26	Tag 2 23:49	Tag 3 05:33	Tag 3 18:22	Tag 4 06:05
Hämatologie							
kleines Blutbild							
Leukozyten	3,9–10,2	Gpt/l	HH 18,0		HH 27,2	HH 27,8	HH 24,2 ↓
Erythrozyten	4,3–5,75	Tpt/l	L3,06		L2,87	L2,87	L3,00
Hämoglobin	8,39–10,7	mmol/l	L6,00		LL5,70	LL5,70	L6,00
Hämatokrit	0,395–0,505		L0,29		L0,28	L0,28	L0,30
MCV	80–99	fl	96,1		95,8	98,6	H 99,7
MCH	1,67–2,08	fmol	1,96		1,99	1,99	2,00
MCHC	19,6–22,4	mmol/l	20,4		20,7	20,1	20,1
Thrombozyten	150–370	Gpt/l	LL40*1		LL39 →	LL140 →	**LL90**
Thrombo i. Citr.	150–370	Gpt/l	Mat. fehl				
Differenzialblutbild/autom.							
Neutrophile	42–77	%	H 81,8				
Lymphozyten	20–44	%	L13,7				
Monoyten	2,0–9,5	%	4,4				
Eosinophile	0,5–5,5	%	L0,0				
Basophile	0,0–1,75	%	0,1				
Neutrophile abs.	1,5–7,7	Gpt/l	H 14,7				
Lymphoyzten abs.	1,1–4,5	Gpt/l	2,47				
Monozyten abs.	0,10–0,90	Gpt/l	0,80				
Eosinophile abs.	0,02–0,50	Gpt/l	0,00				
Basophile abs.	0,00–0,20	Gpt/l	0,01				
Gerinnung							
Quick	70–130	%	L53	L52	L50	L46	L36
INR	0,85–1,15		H 1,46	H 1,48	H 1,53	H 1,63	H 1,98
akt. PTT (neu)	25,1–37,7	s	H 38,4	H 38,0	H 38,9	H 45,1	**H 46,5**
akt. PTT (alt)	25–40	s	36,8	38,4	38,1	H 40,8	**H 40,5**
Thrombinzeit	14–21	s				15,7	
Fibrinogen	1,8–4,0	g/l	3,15		3,00		
Antithrombin III	80–120	%	L60				
klinische Chemie							
Eisen	11–28	µmol/l	L7,6				
ALAT/GPT	< 0,85	µcat/l			H 1,72		**HH 6,51 ↑**
ASAT/GOT	< 0,85	µcat/l			H 3,46		**HH 20,3**
γ-GT	< 1,00	µcat/l					0,43

L = erniedrigt, LL = stark erniedrigt, H = erhöht, HH = stark erhöht

MCV = „mean corpuscular volume“, MCH = „mean corpuscular hemoglobin“, MCHC = „mean corpuscular haemoglobin concentration“, INR = „international normalized ratio“, PTT = partielle Thromboplastinzeit, ALAT = Alaninaminotransferase, GPT = Glutamat-Pyruvat-Transaminase, ASAT = Aspartatamino-transferase, GOT = Glutamat-Oxalazetat-Transaminase

Dieses Dokument wurde zum persönlichen Gebrauch heruntergeladen. Vervielfältigung nur mit Zustimmung des Verlages.

- prolongiertes Schwitzen, kombiniert mit Gewichtsverlust, Appetitverlust und allgemeinem Krankheitsgefühl [2]

PRAXISTIPP

Die native infektiöse Endokarditis verläuft oft unerkannt über Wochen bis Monate, sodass eine adäquate medikamentöse bzw. kardiochirurgische Therapie oft erst spät beginnt. Im Gegensatz dazu steht der aggressivere und oft dramatischere klinische Verlauf bei einer Prothesenendokarditis, insbesondere bei Staphylokokkeninfektion.

Die positive Blutkultur bleibt weiterhin die wesentliche Grundlage zur definitiven Sicherung einer infektiösen Endokarditis. Um die diagnostische Sicherheit zu erhöhen, empfiehlt es sich, die Blutkultur vor Beginn der empirischen antibiotischen Therapie abzunehmen. Dabei sollte es sich in Abhängigkeit vom klinischen Zustand des Patienten um 2–3 Blutkulturen aus verschiedenen venösen Quellen handeln.

Hinsichtlich einer leitliniengerechten Diagnosestellung standen lange Zeit die Duke-Kriterien in Form von Major-Kriterien (mindestens 2 positive Blutkulturen vor Beginn einer antibiotischen Therapie, positiver Befund in der Echokardiografie) und Minor-Kriterien (z. B. Fieber, prädisponierende Herzklappenerkrankung, immunologische Vorerkrankung) im Vordergrund [7]. Der zunehmende Anteil von Patienten mit einer Protheseninfektion bzw. Infektionen intrakardialer Devices hat gezeigt, dass die reine Anwendung der ersten Duke-Kriterien nur mit einer unzureichenden Sensitivität in der Diagnosestellung einer Endokarditis verbunden ist. Somit mussten die Kriterien diagnostisch und klinisch angepasst und erweitert werden. Dies betrifft insbesondere Fälle mit der Verdachtsdiagnose einer infektiösen Endokarditis, aber fehlenden echokardiografischen oder mikrobiologischen Nachweisen.

In den letzten Jahren haben insbesondere bildgebende Verfahren neben der Echokardiografie entscheidend zu einer verbesserten Diagnosestellung der infektiösen Endokarditis beigetragen: Dies soll im Weiteren detaillierter dargestellt werden.

Bildgebende Verfahren

Echokardiografie

Die Echokardiografie bleibt weiterhin die Basis zur Diagnosesicherung der infektiösen Endokarditis. Sie ist schnell durchführbar, einfach zu wiederholen und hat eine hohe diagnostische Sensitivität. Unabhängig davon, ob es sich um eine native Endokarditis oder eine Prothesenendokarditis handelt, dient die transthorakale Echokardiografie (TTE) als primäres bildgebendes Verfahren. Bei klinischem Verdacht auf eine infektiöse Endokarditis ist immer zusätzlich eine transösophageale Echokardiografie (TEE) indiziert (▶ **Abb. 2**).

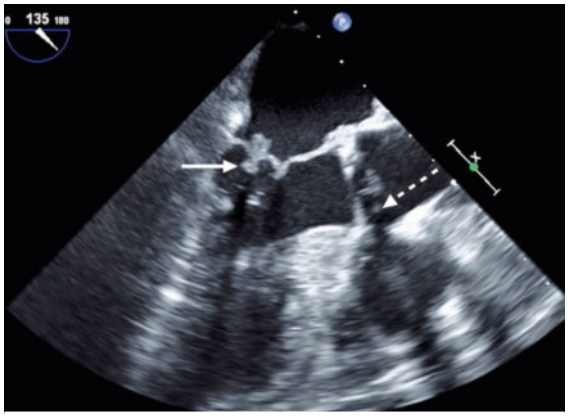

▶ **Abb. 2** Transösophageale Echokardiografie bei nativer Doppelklappenendokarditis mit Vegetationen auf der Mitralklappe (Pfeil) und Aortenklappe (gestrichelter Pfeil).

Dabei muss beachtet werden, dass die Interpretationen der Echokardiografie – je nach Erfahrung des Untersuchers – oft erheblich voneinander abweichen. Daher sollten auch extern bereits durchgeführte Echokardiografien immer intern kontrolliert werden. Bei anfänglich unauffälligem Befund muss je nach klinischem Verlauf eine TTE- und TEE-Kontrolle innerhalb von 5 bis 7 Tagen durchgeführt werden.

Im Rahmen der postoperativen Kontrolle bzw. Therapiekontrolle bei medikamentöser Therapie ist die Echokardiografie das Basisinstrument zur bildgebenden Erfolgskontrolle. Eine TEE ist in folgenden Fällen erforderlich:

- Bei einem operativen Eingriff zur Behandlung der infektiösen Endokarditis ist sie bei allen Patienten unmittelbar präoperativ notwendig und dient der definitiven Festlegung der operativen Strategie, insbesondere unter dem Aspekt einer radikalen Sanierung.
- Nach Sanierung der Herzklappen ist sie zwingend erforderlich, um noch intraoperativ den Erfolg der OP zu kontrollieren.

Vor Entlassung ist zumindest eine TTE notwendig. Unabhängig davon, ob es sich um eine konservativ oder operativ behandelte infektiöse Endokarditis handelt, ist bei klinischen Komplikationen (erneutes Fieber, neues Herzgeräusch, erneute AV-Blockierungen) eine sofortige echokardiografische Nachuntersuchung indiziert. Dabei müssen die Voraufnahmen zurate gezogen werden, um die Befunde richtig interpretieren zu können.

Dieses Dokument wurde zum persönlichen Gebrauch heruntergeladen. Vervielfältigung nur mit Zustimmung des Verlages.

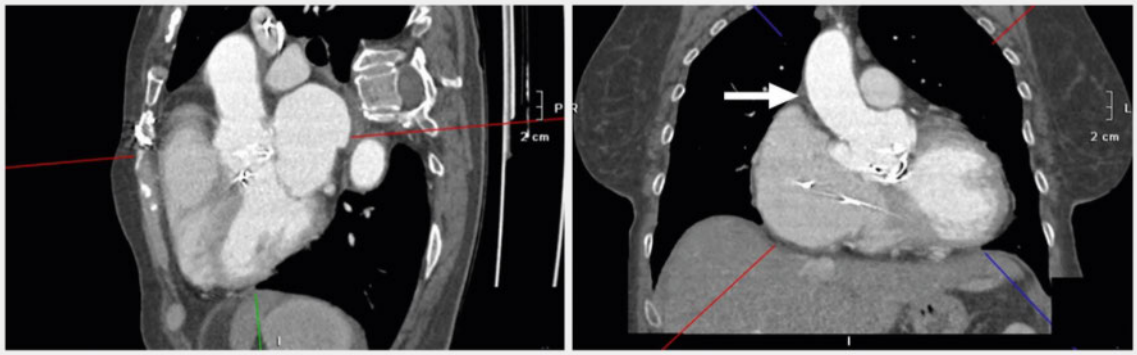

▶ **Abb. 3** CT einer Aortenprothesenendokarditis mit Verdacht auf paraaortale Abszessbildung (Pfeil).

PRAXISTIPP
Bei infektiöser Endokarditis ist insbesondere nach komplexen kardiochirurgischen Eingriffen die Rücksprache mit dem Operateur zwingend notwendig, um die echokardiografischen Befunde richtig einschätzen und einordnen zu können.

Bei Patienten, die konservativ-medikamentös behandelt werden, ist eine regelmäßige echokardiografische Verlaufskontrolle des Klappenstatus indiziert, um evtl. fortschreitende Klappeninsuffizienzen und Vegetationen oder Abszesse nachweisen zu können. In welchem Abstand diese Untersuchungen am besten stattfinden und mit welcher Modalität, richtet sich u. a. nach dem Primärbefund, dem klinischen Verlauf und dem nachgewiesenen mikrobiologischen Befund.

PRAXISTIPP
Die frühzeitige Vorstellung der echokardiografischen und klinischen Befunde in einem kardiochirurgischen Zentrum kann wesentlich dazu beitragen, dass die weitere Therapiestrategie bei infektiöser Endokarditis individuell optimiert wird.

Bei Verdacht auf eine native infektiöse Endokarditis liegt die Sensitivität einer TTE bei 50–90% und die Spezifität bei 90% [8]. Bei einer Prothesenendokarditis reduziert sich die diagnostische Sensitivität der TTE auf 40–70%. Neben der primären Diagnose ergeben sich durch die TTE Hinweise auf die Ventrikelfunktion und auf die hämodynamischen Auswirkungen der Klappenläsion. Außerdem kann das Ausmaß einer anterioren aortalen Protheseninfektion abgeschätzt werden, die sich in der TEE nur unzureichend darstellen lässt [9]. Die Indikation einer TEE ergibt sich bei unzureichendem diagnostischem Befund in der TTE, bei Verdacht auf intrakardiale Komplikationen und dem Vorhandensein von intrakardialem prothetischem Material bzw. intrakardialen rhythmologischen Systemen (z. B. Schrittmachersonden, Defibrillatorsonden).

Weitere bildgebende Verfahren

Die **kardiale Computertomografie** (CT) ist eine wesentliche zusätzliche bildgebende Maßnahme in den Fällen, in denen die pathologische Anatomie echokardiografisch nur unzureichend dargestellt werden kann. Sie hat dementsprechend Eingang in die Leitlinien gefunden [10]. Mögliche Vorteile hat die kardiale CT in der Darstellung der paravalvulären Anatomie und Pathologie und dementsprechend bei Komplikationen, die von paravalvulären Abszessen (▶ **Abb. 3**) bis hin zu aortomitralen Dehiszenzen reichen können. Dies kann ganz entscheidende Konsequenzen für die weitere kardiochirurgische Therapie haben. Zusätzlich sind im Fall einer Protheseninfektion weniger Artefakte als bei der echokardiografischen Untersuchung zu finden [11]. Außerdem liefert die kardiale CT eine zusätzliche Darstellung der Koronararterien mit möglicher Diagnostik einer koronaren Herzgefäßerkrankung. Insgesamt ist die CT-gestützte Darstellung paravalvulärer Läsionen ein leitliniengestütztes Hauptdiagnosekriterium für die infektiöse Endokarditis [11].

Ob bei infektiöser Endokarditis eine präoperative **Koronarangiografie** durchgeführt wird, ist eine individuelle Entscheidung, speziell im Fall einer Aortenklappenendokarditis mit ausgeprägten Vegetationen. Insbesondere bei bereits vorhandenen Bypässen kann die selektive Bypassdarstellung sinnvoll sein. Bei zu hohem Risiko einer Embolisation ist die Koronar-CT zu bevorzugen.

Ein neuer diagnostischer Einsatzbereich ergibt sich durch die Kombination von CT und metabolischer Bildgebung durch 18-Fluorodexoxyglukose-Positronen [11]. In den aktuellen Leitlinien erweitert das **18-FDG-PET/SPECT** die

Dieses Dokument wurde zum persönlichen Gebrauch heruntergeladen. Vervielfältigung nur mit Zustimmung des Verlages.

diagnostischen Kriterien für eine Prothesenendokarditis als Hauptindikationskriterium für eine Prothesenendokarditis.

PRAXISTIPP
Der besondere diagnostische Stellenwert von CT und 18-FDG-PET/SPECT bei infektiöser Endokarditis ergibt sich insbesondere bei Patienten mit Verdacht auf eine Spätprothesenendokarditis mit unklarem echokardiografischem Befund. Hingegen ist die Aussagekraft der Methode innerhalb der ersten 3 postoperativen Monate deutlich eingeschränkt.

Neben der kardialen Diagnose einer infektiösen Endokarditis haben weiterführende diagnostische Übersichtsuntersuchungen anderer Organsysteme eine relativ hohe Rate an sekundären subklinischen Komplikationen wie Embolien, Hämorrhagien oder Abszessen aufgezeigt. Bei einer routinemäßigen **zerebralen MRT** konnte bei 80% der Patienten ein pathologischer Befund eruiert werden [12]. Entsprechende Untersuchungsergebnisse liegen für andere Organsysteme vor und haben damit zur Absicherung der Diagnose „infektiöse Endokarditis" beigetragen. Dementsprechend gilt nach den aktuellen Leitlinien der bildgebende Nachweis eines embolischen Ereignisses als neues Minor-Kriterium einer infektiösen Endokarditis.

Insgesamt bleibt abzuwarten, inwieweit eine routinemäßige Anwendung bildgebender Verfahren neben der Echokardiografie bei der infektiösen Endokarditis mit einem definitiven prognostischen Vorteil verbunden ist.

PRAXISTIPP
Wenn ein embolisches Ereignis Erstmanifestation einer infektiösen Endokarditis ist, ist es entscheidend, an die Möglichkeit einer primären kardialen Ursache zu denken und eine entsprechende Diagnostik (Echokardiografie!) durchzuführen.

Mikrobiologie

Aufgrund des erhöhten Anteils nosokomial bedingter Infektionen überwiegt das entsprechende Keimspektrum bei einer infektiösen Endokarditis. Staphylococcus aureus ist dabei mit 30% der Hauptvertreter und verursacht oft einen sehr aggressiven und komplikationsreichen klinischen Verlauf. Dies betrifft die native Endokarditis im gleichen Maße wie die Prothesenendokarditis [13]. Weitere Hauptgruppen sind orale Streptokokken (20%), sonstige Streptokokken (10%) und Enterokokken (5%). Bei Patienten mit negativen Blutkulturen konnten differenziertere Blutkulturtechniken unter Einsatz der Massenspektroskopie zur schnelleren Identifizierung von Bakterien beitragen. Molekulare diagnostische Maßnahmen wie die Polymerasekettenreaktion (PCR) haben die mikrobiologischen diagnostischen Möglichkeiten bei kulturnegativer Endokarditis erweitert [14].

Therapie

Antibiotische Therapie

Die Einführung der antibiotischen Therapie war Grundvoraussetzung für eine Verbesserung der Prognose der infektiösen Endokarditis. Die aktuellen Therapieempfehlungen für eine differenzierte Antibiotikatherapie bei infektiöser Endokarditis gehen aus den Leitlinien von ESC und AHA hervor.

Therapieverkürzung

Bei der antibiotischen Therapie wird ein zunehmendes Augenmerk darauf gelegt, dass die Therapieeffizienz einerseits und die Gesamtrisiken und medikamentenassoziierten Nebenwirkungen andererseits in einem balancierten Verhältnis stehen. Dies umfasst insbesondere auch eine Verkürzung der Medikamentengabe. Bei Patienten mit oralen Streptokokken als Auslöser und einer unkompliziert verlaufenden infektiösen Endokarditis war eine nur 14-tägige antibiotische Kombinationstherapie mit Penicillin und einem Aminoglykosid klinisch sicher und effektiv. Umgekehrt mehren sich in aktuellen Studien die Hinweise auf einen möglichen toxischen Effekt von Aminoglykosiden ohne definitiven klinischen Nutzen. Dies betrifft insbesondere renale Nebenwirkungen. Konsequenterweise sind Aminoglykoside in bestimmten mikrobiologischen Konstellationen aus den Leitlinienempfehlungen herausgenommen worden [15].

Die Wirksamkeit und bessere Verträglichkeit einer kürzeren antibiotischen Therapie (2 Wochen) sollte durch weitere klinische Studien belegt werden. Dies betrifft beispielsweise Patienten nach radikaler operativer Klappensanierung.

Orale Anwendung

In der Applikation der Antibiotika spielt die orale Anwendung bei infektiöser Endokarditis eine zunehmende Rolle. Dies erklärt sich durch die Möglichkeit, dadurch den Krankenhausaufenthalt zu verkürzen und auf intravenöse Zugangswege (z. B. Verweilkanülen, ZVK) verzichten zu können. Bei drogenabhängigen Patienten mit nativer Rechtsherzendokarditis konnte die Gleichwertigkeit einer oralen Therapie mit Ciprofloxacin und Rifampicin demonstriert werden [16]. Eine randomisierte Studie zur Analyse einer partiellen oralen Therapie bei infektiöser Endokarditis wurde in Dänemark initiiert [17]. Ähnlich wie bei der Therapiedauer bleiben die Ergebnisse entsprechender randomisierter Studien die Voraussetzung zur gesicherten oralen Antibiotikatherapie bei Endokarditis.

Dieses Dokument wurde zum persönlichen Gebrauch heruntergeladen. Vervielfältigung nur mit Zustimmung des Verlages.

Die wesentlichen Herausforderungen einer erfolgreichen Antibiotikatherapie bei infektiöser Endokarditis sind eine zunehmende bakterielle Toleranz und Resistenzlage [18].

PRAXISTIPP
Eine prinzipielle orale antibiotische Therapie kann gegenwärtig nicht empfohlen werden und muss ggf. individuell streng geprüft werden. Insbesondere bei der Prothesenendokarditis muss die intravenöse Antibiotikatherapie postoperativ konsequent (4–6 Wochen) fortgesetzt werden.

Chirurgische Therapie

Indikationen

Indikationen einer chirurgischen Therapie bei infektiöser Endokarditis sind eine Klappendestruktion mit daraus resultierender Herzinsuffizienz, eine unkontrollierte Infektion und die Prävention einer Embolisierung:

- Hinsichtlich der akuten Herzinsuffizienz stehen die Aortenklappen- und Mitralklappeninsuffizienz durch Klappendestruktion im Vordergrund. Oft ist dabei ein notfallmäßiges kardiochirurgisches Vorgehen erforderlich. Klinisch sind bei diesen Patienten die respiratorische Insuffizienz bei Lungenödem und der kardiogene Schock am häufigsten.
- Eine unkontrollierte Infektion äußert sich durch anhaltend positive Blutkulturen trotz adäquater Antibiotikatherapie und adäquater Kontrolle septischer Embolieqquellen. Im Fall einer Prothesenendokarditis durch Staphylokokken ist oft die erneute kardiochirurgische Therapie unvermeidlich.
- Vegetationen sind die wesentliche Embolieqquelle bei infektiöser Endokarditis und dementsprechend eine mögliche Indikation zum operativen Eingriff. Ausgehend von retrospektiven Studien ergibt sich bei Vegetationen größer 10 mm ein deutlich erhöhtes Embolierisiko mit konsekutiver OP-Indikation. Allerdings ist nicht nur die Größe, sondern auch die Lokalisation der Vegetation zu berücksichtigen (frei flottierend in den Ausflusstrakt vs. fest am Rand anheftend). Zu beachten ist, dass es sich bei Ausbildung und Größenänderung von Vegetationen um einen fließenden Prozess handelt, der regelmäßig echokardiografisch überwacht werden sollte.

PRAXISTIPP
Die infektiöse Endokarditis ist eine progressive und aggressive Erkrankung, bei der der Faktor Zeit oft eine prognostisch wesentliche Rolle spielt. Dementsprechend handelt es sich bei einer infektiösen Endokarditis praktisch immer um eine dringliche Operation – ggf. auch um eine Notfall-OP, speziell bei akuten und hochgradigen Klappeninsuffizienzen.

Vorgehen

Die chirurgische Vorgehensweise bei infektiöser Endokarditis verfolgt verschiedene Ziele:

- komplette Resektion infizierter Klappen und Fremdkörper (z. B. Prothesen)
- radikales Débridement und Sanierung paravalvulären Gewebes bzw. möglicher Abszesshöhlen
- Wiederherstellung der kardialen Kontinuität und Funktionalität einschließlich der Klappenfunktion durch Klappenrekonstrunktion bzw. Klappenersatz
- Entfernung möglicher Embolieqquellen (z. B. Vegetationen)

Die Möglichkeit zur Klappenrekonstruktion ergibt sich vor allem bei der Mitralklappenendokarditis, wobei dabei keine Kompromisse hinsichtlich der Radikalität der Sanierung gemacht werden dürfen.

Hinsichtlich möglicher prognostischer Vorteile unterschiedlicher Implantate (biologisch vs. mechanisch, Homograft vs. kommerzielle Conduits) konnten in den letzten Jahrzehnten (!) keine entscheidenden klinisch-prognostisch relevanten Unterschiede festgestellt werden [19]. Inwieweit die Oberflächenmodifikationen von Implantaten, die in aktuellen experimentellen Verfahren zur Anwendung gekommen sind, zu einer Verbesserung der Prognose beitragen, bleibt abzuwarten.

PRAXISTIPP
Für die Prognose scheint weniger die Implantatauswahl als vielmehr das radikale chirurgische Vorgehen wichtig zu sein. Dabei reicht die Komplexität der Eingriffe vom „einfachen“ Klappenersatz bis hin zu höchst komplexen kardiochirurgischen Eingriffen mit der Notwendigkeit sehr differenzierter Operationstechniken. Der Erfahrung des Operateurs mit dem kardiochirurgischen Krankheitsbild einer infektiösen Endokarditis kommt dabei eine besondere Bedeutung zu.

Therapie infektiöser Herde

Parallel zum kardiochirurgischen Eingriff ergibt sich oft die Notwendigkeit einer Sanierung primär infektiöser Foci (dentale Genese, Weichteilinfektionen, infektiöse Knochenerkrankungen) oder aber die Sanierung embolisch oder septisch bedingter Komplikationen (z. B. Milzabszess). Dies kann zur Vermeidung von Rezidiven entscheidend sein und verdeutlicht die Notwendigkeit einer interdisziplinären Therapie. Kommt es zu einem septischen Schock, ist neben der chirurgischen Therapie mit Entfernung des infizierten Materials eine Sepsistherapie (u. a. Vasopressoren, massive Volumengabe) notwendig. Oft hat die chirurgische Therapie in diesem Fall eine schlechtere Prognose als bei nicht septischen Patienten [6].

Dieses Dokument wurde zum persönlichen Gebrauch heruntergeladen. Vervielfältigung nur mit Zustimmung des Verlages.

Prognose und Risiko-Scores

Der Anteil chirurgisch behandelter Patienten bei infektiöser Endokarditis liegt bei 50–60% mit Überlebensraten über 80% nach 6 Monaten [18]. Insgesamt ist die Prognose der infektiösen Endokarditis nach chirurgischer Therapie im Langzeitverlauf mit Überlebensraten von 40–60% nach 10 Jahren jedoch immer noch schlechter als bei der elektiven Klappenchirurgie [20]. Welche Faktoren (z. B. Klappenkomplikationen, extrakardiale Komplikationen) dabei zur schlechteren Prognose beitragen, ist weiterhin unklar.

Hinsichtlich einer verbesserten prognostischen Abschätzung chirurgisch behandelter Patienten mit infektiöser Endokarditis sind in den letzten Jahren Scores entwickelt worden, die spezifische Risikokonstellationen bei diesen Patienten berücksichtigen [21]. Wesentliche Faktoren, die sich prognostisch auswirken können und ggf. gegen ein operatives Vorgehen sprechen, sind präoperatives Leber- und Nierenversagen, Herzinsuffizienz mit hämodynamischer Instabilität und präoperativer Apoplex. Die klinisch relevante Implementierung eines Risiko-Scores bei infektiöser Endokarditis lässt sich anhand des PALSUSE-Scores zeigen [22]. Dieser Score umfasst die Parameter Patientenalter > 70 Jahre, kardiale Destruktion, Staphylokokkeninfektion, Notfalleingriff, weibliches Geschlecht und einen Euro-Score > 10 als prädiktive Faktoren der Hospitalmortalität: Bei einem PALSUSE-Score von 0 fand sich eine Mortalität von 0%, bei einem Score von > 3 eine Mortalität von 45% [22].

Die präoperative Anwendung solcher Risiko-Scores bei infektiöser Endokarditis könnte insbesondere bei Hochrisikopatienten mit einer Vielzahl prädiktiver Risikofaktoren eine Entscheidungshilfe für die Indikation zur Operation sein. Dies schließt auch ein konservatives Vorgehen bei Patienten ein, bei denen eigentlich eine Operation indiziert wäre, die aber aufgrund der Akkumulation der genannten Risikofaktoren inoperabel sind. Speziell in dieser absoluten Hochrisikopatientengruppe wäre eine randomisierte Studie mit konservativ vs. operativ versorgten Patienten von höchster klinischer Relevanz, lässt sich jedoch logistisch wie ethisch-medizinisch nur schwer umsetzen.

PRAXISTIPP

Mit der Anwendung von Risiko-Scores bei infektiöser Endokarditis soll Höchstrisikopatienten mit infektiöser Endokarditis nicht der operative Eingriff vorenthalten werden. Vielmehr soll die verbesserte individuelle Therapie dazu beitragen, den optimalen Operationszeitpunkt in dieser Höchstrisikogruppe zu finden. Für Patienten mit infauster Prognose ergibt sich zusätzlich eine Grundlage, von einem operativen Eingriff Abstand zu nehmen und rein palliative bzw. konservative Maßnahmen anzubieten.

FALLBEISPIEL

Die Notfallaufnahme stellt in der Kardiochirurgie einen 24-jährigen jungen Mann mit den folgenden Aufnahmediagnosen vor:

- akute infektiöse Endokarditis der Mitral- sowie der Trikuspidalklappe mit Nachweis von Staphylococcus aureus und resultierender Mitralklappeninsuffizienz II.–III. Grades sowie Trikuspidalklappeninsuffizienz III. Grades
- Drogenabhängigkeit (Mischintoxikation mit Amphetaminen, Metamphetaminen, Methadonabbauprodukten, Benzodiazepinen und THC)
- Hepatitis C
- Linksherzinsuffizienz NYHA III
- Hypothyreose
- multiple embolische Hirninfarkte mit kleinster linksokzipitaler Einblutung
- Sepsis
- Milzinfarkt
- bipulmonale Infiltrate
- multiple Mikroembolien der Haut

Aufgrund der klinischen Gesamtsituation wird sofort eine transösophageale Echokardiografie durchgeführt. Direkt im Anschluss werden notfallmäßig die Mitral- und die Trikuspidalklappe durch Bioprothesen ersetzt.

Im alles andere als komplikationslosen Verlauf ergeben sich die folgenden Diagnosen:

- akute Bronchitis mit Nachweis von Staphylococcus aureus
- akute pulmonale Insuffizienz nach Thoraxoperation
- akute Blutungsanämie
- Koagulopathie
- Thrombozytopathie
- Nierenversagen
- AV-Block III. Grades
- Hyponatriämie
- hochgradige proximal betonte schlaffe Tetraparese mit Verdacht auf Pyramidenbahnläsion zu beiden Beinen (nach Reflexstatus)
- schweres hirnorganisches Psychosyndrom
- Verdacht auf kortikale Blindheit bei multiplen zerebralen Embolien
- Mallory-Weiss-Blutung Ösophagus
- Pleuraerguss rechts

20 Tage nach der ersten Operation wird die Implantation eines Herzschrittmachers (Zweikammersystem) erforderlich. Der Patient wird am 39. Tag in die neurologische Anschlussbehandlung verlegt.

Fallerläuterung: Dieser Fall verdeutlicht einen möglichen komplexen Verlauf bei Patienten mit infektiöser Endokarditis, insbesondere bei vorherigem Drogenabusus. Dies betrifft den Befall der Trikuspidalklappe (typisch bei intravenösem Drogenabusus), den hohen Anteil typischer Komplikationen der Endokarditis (mit Sepsis, neuroembolischen Ereignissen, Organembolien und Klappendestruktion mit konsekutiver Insuffizienz) als auch den langen postoperativen Verlauf, der insbesondere auf neurologische Komplikationen zurückzuführen ist. Insbesondere bei Drogenabusus muss von einer hohen Rezidivrate ausgegangen werden.

Dieses Dokument wurde zum persönlichen Gebrauch heruntergeladen. Vervielfältigung nur mit Zustimmung des Verlages.

FALLBEISPIEL

In der herzchirurgischen Klinik wird ein 86-jähriger Patient mit Z. n. Doppelklappenersatz und Verdacht auf Prothesenendokarditis vorgestellt. Der Patient ist in einem hochseptischen Zustand mit sekundärem Nieren- und Leberversagen und respiratorischer Insuffizienz mit konsekutiver Intubation.

Echokardiografisch bestätigt sich der Befund einer ausgeprägten Prothesenendokarditis mit paravalvulärer Aortenprothesen- und Mitralklappenprothesen-insuffizienz. Prinzipiell ist damit ein operativer Doppelklappenersatz indiziert. Da der Patient aber inoperabel ist, wird in Absprache mit den internistischen Kollegen und Angehörigen von einer erneuten Operation abgesehen und ausschließlich die antibiotische Therapie fortgeführt. Der Patient verstirbt 2 Tage später im septischen Multiorganversagen.

Fallerläuterung: Patienten mit Prothesenendokarditis sind oft in einem sehr schlechten Allgemeinzustand und haben eine infauste Prognose. Dies betrifft insbesondere ältere Patienten mit sekundärem Organversagen und schwerem septischem Krankheitsbild mit hochdosierter Katecholamintherapie. Über die Möglichkeit einer Operation muss dabei individuell entschieden werden. Die z. T. infauste Prognose rechtfertigt in manchen Fällen den Verzicht auf einen operativen Eingriff.

Operationszeitpunkt

Die Festlegung des Operationszeitpunktes bei infektiöser Endokarditis ist seit Jahren Gegenstand von Diskussionen [23]. Dies betrifft insbesondere Patienten mit einem präoperativen neurologischen Ereignis, wie es bei 20–40 % aller Patienten mit infektiöser Endokarditis vorliegt. Weil keine randomisierten Daten, sondern ausschließlich monozentrische Ergebnisse vorliegen, kann keine eindeutige Empfehlung für ein „frühzeitiges“ (innerhalb der ersten 48 Stunden nach zerebralem embolischem Ereignis) oder ein „verzögertes“ operatives Vorgehen (1–2 Wochen nach neurologischem Ereignis) gegeben werden. In den aktuellen Ergebnissen wird tendenziell die frühzeitige Operation favorisiert, insbesondere unter dem Aspekt, eine weitere zerebrale Embolisation zu verhindern [24].

Wesentliche Entscheidungshilfen für die Festlegung der Operationsindikation und des Operationszeitpunktes sind der echokardiografische Befund – und dabei insbesondere das Vorhandensein von Vegetationen (Größe und Struktur) – und CT-Verlaufskontrollen zum Nachweis bzw. Ausschluss von Einblutungen, Infarkten und Ödemen. Bei Patienten mit einem präoperativen zerebralen thromboembolischen Ereignis sind tägliche echokardiografische Kontrollen obligat. Insbesondere bei Patienten mit ausgeprägtem intrazerebralem Infarktareal ist eine CT-Verlaufskontrolle zum Ausschluss frischer Einblutungen und Ödeme vor Anwendung der extrakorporalen Zirkulation zwingend erforderlich, um den notwendigen operativen Eingriff nach zerebroembolischen Ereignissen zeitgerecht durchführen zu können.

FALLBEISPIEL

Ein 47-jähriger Patient wird von der Neurologie zugewiesen. Er hat am Vortag einen Schlaganfall erlitten, als dessen Ursache sich eine Aortenklappenendokarditis mit ca. 2,5 cm großen flottierenden Vegetationen und hochgradiger Aortenklappenendokarditis findet. In der CT ist ein demarkiertes Infarktareal im Okzipitallappen ohne Blutung, Begleitödem und Hirndruckzeichen nachweisbar.

In Absprache mit Neurologen und Radiologen wird die Indikation zum sofortigen operativen Eingriff gestellt und ein biologischer Aortenklappenersatz durchgeführt. Der postoperative Verlauf gestaltet sich komplikationslos, die neurologischen Ausfallerscheinungen gehen postoperativ zurück, sodass der Patient am 10. postoperativen Tag in die neurologische Anschlussheilbehandlung entlassen werden kann.

Fallerläuterung: Zerebroembolische Komplikationen bei Endokarditis betreffen 20–40 % aller Patienten mit infektiöser Endokarditis. Die Indikation zum operativen Eingriff und insbesondere die Festlegung des Operationszeitpunktes stellen besondere Herausforderungen an das Endokarditis-Team und sind seit Jahren Gegenstand wissenschaftlicher Diskussionen. Dabei gilt es, das Risiko weiterer zerebroembolischer Komplikationen abzuwägen gegen das Risiko einer Verschlechterung des Neurostatus unter Einsatz der Herz-Lungen-Maschine mit Vollheparinisierung bei gestörter Blut-Hirn-Schranke. Im vorliegenden Fall wurde bei hohem Risiko einer erneuten Embolisation und fehlenden Zeichen einer frischen intrazerebralen Blutung oder eines Ödems die Entscheidung für einen operativen Eingriff getroffen. Insgesamt bleibt die Festlegung des Operationszeitpunktes eine interdisziplinäre Entscheidung zwischen Herzchirurgen, Neurologen, Internisten und Radiologen und verdeutlicht die Notwendigkeit eines Endokarditis-Teams zur Entscheidungsfindung.

Hinsichtlich der chirurgischen Therapie ergeben sich durch die vermehrte Anwendung kathetergestützter Klappeneingriffe neue Herausforderungen in der Therapie der infektiösen Endokarditis. Gelten Patienten aus dieser Patientengruppe primär als inoperabel, ergibt sich in der Situation einer Prothesenendokarditis eine sehr komplexe Therapieentscheidung. Aufgrund kleiner Pa-

Dieses Dokument wurde zum persönlichen Gebrauch heruntergeladen. Vervielfältigung nur mit Zustimmung des Verlages.

tientenzahlen sind Ergebnisse einer Multicenterstudie am aussagekräftigsten. Insgesamt sind die Inzidenzen einer Endokarditis vergleichbar mit den Ergebnissen bei konventionellen Klappenprothesen. Die Ergebnisse der chirurgischen wie auch der konventionellen Therapie sind mit Krankenhausmortalitäten von 40–80 % erwartungsgemäß sehr schlecht [25].

Stellenwert des Endokarditis-Teams

Wie beschrieben stellt das Krankheitsbild der infektiösen Endokarditis besondere Herausforderungen an Diagnostik und Therapie, die verschiedene Organsysteme betreffen können und daher verschiedene medizinische Abteilungen involvieren. Es ist dementsprechend naheliegend, die Therapieentscheidungen nicht ausschließlich auf eine betreuende Abteilung zu beschränken, sondern die Diagnose- und Therapieoptionen interdisziplinär zu diskutieren und festzulegen. Darüber hinaus erfordert die Komplexität der Erkrankung in vielen Fällen die Verlegung in spezialisierte Abteilungen, die entsprechende interdisziplinäre Expertise in den Behandlungen insbesondere der komplexen infektiösen Endokarditis haben. Das in den aktuellen Leitlinien geforderte Endokarditis-Team, das aus verschiedenen Fachbereichen zusammengesetzt sein soll (Kardiologe, Kardiochirurg, Mikrobiologe, Neurologe, Radiologe und Anästhesist), trägt dieser Philosophie [26] Rechnung, wobei die konkrete Umsetzung sicherlich in jedem einzelnen Zentrum unterschiedlich aussehen wird. Inwieweit sich daraus ein prognostischer Vorteil ergibt, bleibt abzuwarten.

PRAXISTIPP

Die richtige klinische Einschätzung und korrekte Therapieauswahl bei Patienten mit einer infektiösen Endokarditis ist häufig ein hochdifferenzierter Entscheidungsprozess, der oft große Erfahrung erfordert. Die frühzeitige Kontaktaufnahme von peripheren klinischen Häusern mit einem Referenzzentrum für Endokarditis kann sicherlich einen wesentlichen Beitrag zur Verbesserung der Prognose darstellen.

Fazit

Die infektiöse Endokarditis ist trotz wesentlicher Verbesserungen in Prävention, Diagnose und Therapie eine besondere Herausforderung geblieben. Dies ergibt sich insbesondere aus der über Jahrzehnte gleichbleibenden Gesamtletalität von 20–30 %. Hinsichtlich der Prävention gilt die Antibiotikaprophylaxe bei Hochrisikopatienten weiterhin als Standard. Mögliche Ansätze zur Verbesserung der Prognose ergeben sich durch eine frühzeitigere Diagnose durch erweiterte Diagnostik (CT, PET) und ein differenzierteres Therapieregime mit Optimierung der Indikationsstellung zum operativen Eingriff und Festlegung des Operationszeitpunktes. Die Antibiotikatherapie unterliegt, in Abhängigkeit vom Keimspektrum und von pharmakologischen Erkenntnissen, Modifikationen, die sich an der Abwägung von Therapieerfolg und toxischen Nebenwirkungen orientieren. In der chirurgischen Therapie steht weiterhin die Radikalität in der Entfernung infizierten Materials und Gewebes im Vordergrund. Große multizentrische randomisierte Studien sind in dieser Patientengruppe schwer zu realisieren, wären aber in bestimmten Fragestellungen von hoher klinischer Relevanz. Das Endokarditis-Team kann über einen interdisziplinären Diagnostik- und Therapieansatz möglicherweise dazu beitragen, die Prognose zu verbessern.

KERNAUSSAGEN

- Die infektiöse Endokarditis ist eine seltene, aber seit Jahrzehnten weiterhin lebensbedrohliche Erkrankung mit einer anhaltenden Gesamtletalität von 20 %. Es werden 2 klinische Verlaufsformen unterschieden: die native Endokarditis und die Prothesenendokarditis.
- Die Diagnose der Erkrankung orientiert sich neben den klinischen Symptomen einer Infektionserkrankung und mikrobiologischen Verfahren an der Bildgebung, vor allem der transthorakalen und transösophagealen Echokardiografie. Extrakardiale Komplikationen tragen dabei oft zur Verzögerung der Diagnosestellung bei.
- Die Therapie einer infektiösen Endokarditis orientiert sich an 2 Eckpfeilern: der medikamentös-antibiotischen Therapie und der kardiochirurgischen Sanierung. Dabei ergibt sich oft die Notwendigkeit eines kombinierten Vorgehens. Die kardiochirurgische Therapie strebt eine Wiederherstellung der Klappenfunktionen unter radikaler Entfernung infizierten Materials an.
- Die Prognose der Erkrankung ist wesentlich an eine frühzeitige Diagnosesicherung gebunden. Die Festlegung der adäquaten Therapie setzt ein interdisziplinäres Vorgehen voraus. Spezielle Risiko-Scores könnten zur verbesserten individuellen Therapie beitragen.

Interessenkonflikt

Die Autoren geben an, dass keine Interessenkonflikte vorliegen.

Dieses Dokument wurde zum persönlichen Gebrauch heruntergeladen. Vervielfältigung nur mit Zustimmung des Verlages.

Autorinnen/Autoren

Sems Malte Tugtekin

Prof. Dr. med. habil. 1987–1994 Medizinstudium in Hannover. 1994 Promotion. 1994–2000 Facharztausbildung zum Herzchirurgen in Würzburg und Dresden. Seit 2001 Oberarzt im Herzzentrum Dresden der TU Dresden. 2008 Habilitation. Seit 2012 außerplanmäßiger Professor.

Manuel Wilbring

PD Dr. med. habil. 2000–2006 Medizinstudium in Dresden. 2006 Promotion. 2007–2015 Assistenzarzt in Dresden und Hamburg. 2015–2017 Facharzt und Oberarzt in Halle. Seit 2018 Oberarzt im Herzzentrum Dresden der TU Dresden.

Pascal Schöne

Seit 2018 wissenschaftlicher Mitarbeiter im Herzzentrum Dresden der TU Dresden.

Utz Kappert

Prof. Dr. med. habil. 1989–1995 Medizinstudium in Berlin (Humboldt-Uni). 1998 Promotion. Seit 1999 wissenschaftlicher Mitarbeiter der Technischen Universität Dresden. 2011 Habilitation. Seit 2007 Leitender Oberarzt an der Abteilung für Herzchirurgie am Herzzentrum Dresden.

Konstantin Alexiou

PD Dr. med. habil. Medizinstudium in Berlin (FU). 1996–1998 AiP in der Klinik für Innere Medizin und Poliklinik mit Schwerpunkt Kardiologie und Pulmologie des Universitätsklinikums Charité. 1998 Promotion. 1999–2013 wissenschaftlicher Mitarbeiter in der Klinik für Herzchirurgie des Herzzentrums Dresden der Uniklinik Dresden. Seit 2007 Funktionsoberarzt, seit 2008 Oberarzt.

Klaus Matschke

Prof. Dr. med. 1985–1991 Medizinstudium in Berlin (FU). 1991–1998 Assistenzarzt in Berlin, Duisburg und Dresden. 1998 Facharzt. 1999 Promotion. Seit 1998 im Herzzentrum Dresden. 2006 Habilitation. Seit 2012 Direktor des Herzzentrums Dresden, Klinik für Herzchirurgie.

Korrespondenzadresse

Prof. Dr. med. Sems Malte Tugtekin
Herzzentrum Dresden der TU Dresden
Klinik für Herzchirurgie
Fetscherstr. 76
01309 Dresden
sems-malte.tugtekin@herzzentrum-dresden.com

Wissenschaftlich verantwortlich gemäß Zertifizierungsbestimmungen

Wissenschaftlich verantwortlich gemäß Zertifizierungsbestimmungen für diesen Beitrag ist Prof. Dr. med. habil. Sems Malte Tugtekin, Dresden.

Literatur

[1] Østergaard L, Oestergaard LB, Lauridsen TK et al. Long-term causes of death in patients with infective endocarditis who undergo medical therapy only or surgical treatment: a nationwide population-based study. Eur J Cardiothorac Surg 2018. doi:10.1093/ejcts/ezy156

[2] Habib G, Lancellotti P, Antunes MJ et al.; ESC Scientific Document Group. ESC Guidelines for the management of infective endocarditis: The Task Force for the Management of Infective Endocarditis of the European Society of Cardiology (ESC). Endorsed by: European Association for Cardio-Thoracic Surgery (EACTS), the European Association of Nuclear Medicine (EANM). Eur Heart J 2015; 36: 3075–3128. doi:10.1093/eurheartj/ehv319

[3] Suda KJ, Henschel H, Patel U et al. Use of Antibiotic Prophylaxis for Tooth Extractions, Dental Implants, and Periodontal Surgical Procedures. Open Forum Infect Dis 2017; 5: ofx250. doi:10.1093/ofid/ofx250

[4] Dayer MJ, Jones S, Prendergast B et al. Incidence of infective endocarditis in England, 2000–13: a secular trend, interrupted time-series analysis. Lancet 2015; 385: 1219–1128. doi:10.1016/S0140-6736(14)62007-9

[5] Butany J, Leask RL, Desai ND et al. Pathologic analysis of 19 heart valves with silver-coated sewing rings. J Card Surg 2006; 21: 530–538

[6] Cahill TJ, Baddour LM, Habib G et al. Challenges in Infective Endocarditis.J Am Coll Cardiol 2017; 69: 325–344. doi:10.1016/j.jacc.2016.10.066

[7] Mackie AS, Liu W, Savu A et al. Infective Endocarditis Before Hospitalizations Before and after the 2007. American Association Prophylaxis Guidelines. Can J Cardiol 2016; 32: 942–948. doi:10.1016/j.cjca.2015.09.021

[8] Barbieri A, Mantovani F, Lugli R et al. European Society of Cardiology-Proposed Diagnostic Echocardiographic Algorithm in Elective Patients with Clinical Suspicion of Infective Endocarditis: Diagnostic Yield and Prognostic Implications in Clinical Practice. J Cardiovasc Echogr 2018; 28: 26–31

[9] Afonso L, Kottam A, Reddy V et al. Echocardiography in Infective Endocarditis: State of the Art. Curr Cardiol Rep 2017; 19: 127. doi:10.1007/s11886-017-0928-9

[10] Østergaard L, Valeur N, Bundgaard H et al. Temporal changes in infective endocarditis guidelines during the last 12 years: High-level evidence needed. Am Heart J 2017; 193: 70–75. doi:10.1016/j.ahj.2017.07.018

[11] Nuvoli S, Fiore V, Babudieri S et al. The additional role of 18F-FDG PET/CT in prosthetic valve endocarditis. Eur Rev Med Pharmacol Sci 2018; 22: 1744–1751. doi:10.26355/eurrev_201803_14590

[12] Kim B, Kim SH, Kim T. Cerebral Infarcts by Nonbacterial Thrombotic Endocarditis Associated with Adenomyosis: A Case Report. J Stroke Cerebrovasc Dis 2018; 27: e50–e53. doi:10.1016/j.jstrokecerebrovasdis.2017.10.005

[13] Hoerr V, Franz M, Pletz MW et al. S. aureus endocarditis: Clinical aspects and experimental approaches. Int J Med Microbiol 2018. doi:10.1016/j.ijmm.2018.02.004

Dieses Dokument wurde zum persönlichen Gebrauch heruntergeladen. Vervielfältigung nur mit Zustimmung des Verlages.

[14] Boujelben I, Gdoura R, Hammami A. A broad-range PCR technique for the diagnosis of infective endocarditis. Braz J Microbiol 2018. doi:10.1016/j.bjm.2017.03.019

[15] Goenaga Sánchez MÁ, Kortajarena Urkola X, Bouza Santiago E et al.; Grupo GAMES. Aetiology of renal failure in patients with infective endocarditis. The role of antibiotics. Clin (Barc) 2017; 149: 331–338

[16] Al-Omari A, Cameron DW, Lee C et al. Oral antibiotic therapy for the treatment of infective endocarditis: a systematic review. BMC Infect Dis 2014; 14: 140. doi:10.1186/1471-2334-14-140

[17] Iversen K, Host N, Bruun NE et al. Partial oral treatment of endocarditis. Am Heart J 2013; 165: 116–122. doi:10.1016/j.ahj.2012.11.006

[18] Wang A, Gaca JG, Chu VH. Management Considerations in Infective Endocarditis: A Review. JAMA 2018; 320: 72–83. doi:10.1001/jama.2018.7596

[19] Wilbring M, Tugtekin SM, Alexiou K et al. Composite aortic root replacement for complex prosthetic valve endocarditis: initial clinical results and long-term follow-up of high-risk patients. Ann Thorac Surg 2012; 94: 1967–1974. doi:10.1016/j.athoracsur.2012.06.027

[20] Tugtekin SM, Alexiou K, Wilbring M et al. Native infective endocarditis: which determinants of outcome remain after surgical treatment? Clin Res Cardiol 2006; 95: 72–79

[21] Otto CM. Heartbeat: Surgical risk scores in infective endocarditis. Heart 2017; 103: 1391–1393. doi:10.1136/heartjnl-2017-312238

[22] Fernández-Hidalgo N, Ferreria-González I, Marsal JR et al. A pragmatic approach for mortality prediction after surgery in infective endocarditis: optimizing and refining EuroSCORE. Clin Microbiol Infect 2018. doi:10.1016/j.cmi.2018.01.019

[23] Cahill TJ, Prendergast BD. Current controversies in infective endocarditis. F1000Res 2015. doi:10.12688/f1000research.6949.1

[24] Wilbring M, Irmscher L, Alexiou K et al. The impact of preoperative neurological events in patients suffering from native infective valve endocarditis. Cardiovasc Thorac Surg 2014; 18: 740–747

[25] Wilbring M, Tugtekin SM, Matschke K et al. Surgery for fulminant prosthetic valve endocarditis after transapical transcatheter aortic valve-in-valve implantation. Thorac Cardiovasc Surg 2014; 62: 80–82

[26] Kaura A, Byrne J, Fife A et al. Inception of the 'endocarditis team' is associated with improved survival in patients with infective endocarditis who are managed medically: findings from a before-and-after study. Open Heart 2017; 4: e000699. doi:10.1136/openhrt-2017-000699

Bibliografie

DOI https://doi.org/10.1055/a-0538-7527
Kardiologie up2date 2018; 14: 219–233
© Georg Thieme Verlag KG Stuttgart · New York
ISSN 1611-6534

Dieses Dokument wurde zum persönlichen Gebrauch heruntergeladen. Vervielfältigung nur mit Zustimmung des Verlages.

Punkte sammeln auf CME.thieme.de

Diese Fortbildungseinheit ist 12 Monate online für die Teilnahme verfügbar. Sollten Sie Fragen zur Online-Teilnahme haben, finden Sie unter **cme.thieme.de/hilfe** eine ausführliche Anleitung. Wir wünschen viel Erfolg beim Beantworten der Fragen!

Unter **eref.thieme.de/CXAB4IS** oder über den QR-Code kommen Sie direkt zum Artikel zur Eingabe der Antworten.

VNR 2760512018154651913

Thieme CME · Fortbildungspunkte 3

Frage 1

Welche der folgenden Symptome sind typisch für eine infektiöse Endokarditis?

A Fieber
B Appetitlosigkeit
C Leistungsabfall
D Dyspnoe
E alle hier genannten Symptome

Frage 2

Welcher der folgenden Befunde entspricht einem der Duke-Hauptkriterien?

A positive Blutkulturen
B immunologische Vorerkrankung
C echoreiche Verdichtungen an einer Herzklappe
D prädisponierende Herzklappenerkrankung
E CRP-Erhöhung

Frage 3

Wie hoch ist die Letalität der infektiösen Endokarditis in etwa?

A 5–10 %
B 10–15 %
C 20–30 %
D 30–35 %
E 40–45 %

Frage 4

Bei welcher der nachfolgenden Veränderungen ist ein definitiver kardiochirurgischer Eingriff bei Endokarditis zwingend notwendig?

A kleine Vegetation von 2 mm
B positive Blutkulturen
C hochgradige Klappeninsuffizienz bei Klappendestruktion
D vorherige embolische Komplikation
E negative Blutkultur

Frage 5

Welche der folgenden diagnostischen Verfahren ist zur Sicherung der Diagnose einer infektiösen Endokarditis geeignet?

A transthorakale Echokardiografie
B transösophageale Echokardiografie
C Computertomografie
D Positronenemissionstomografie
E alle hier genannten Verfahren

Frage 6

Wo manifestiert sich die infektiöse Endokarditis bei intravenös drogenabhängigen Patienten bevorzugt?

A Pulmonalklappe
B Trikuspidalklappe
C Aortenklappe
D Mitralklappe
E Es gibt keine bevorzugte Klappe.

Frage 7

Welche Erreger ist Hauptverursacher der frühen Endokarditis nach Klappenersatz?

A gramnegative Bakterien
B Staphylococcus aureus
C koagulasenegative Staphylokokken
D Mykoplasmen
E vergrünende Streptokokken

Frage 8

In welchem der folgenden Fälle ist eine Endokarditisprophylaxe notwendig?

A alle Eingriffe
B alle Patienten
C Höchstrisikopatienten
D Patienten mit koronarer Herzerkrankung
E Patienten > 70 Jahre

▸ **Weitere Fragen auf der folgenden Seite …**

Dieses Dokument wurde zum persönlichen Gebrauch heruntergeladen. Vervielfältigung nur mit Zustimmung des Verlages.

Punkte sammeln auf CME.thieme.de

Fortsetzung...

Frage 9

Was sind typische sekundäre Komplikationen bei Endokarditis?

A neuroembolische Ereignisse
B Mesenterialischämien
C Herzinsuffizienz
D Milzinfarkte
E alle hier genannten Komplikationen

Frage 10

Wie werden kleine erythematöse oder hämorrhagische Flecken an Händen und Füßen genannt?

A Osler-Knötchen
B Roth-Flecken
C Löhlein-Herde
D Janeway-Läsionen
E Duke-Petechien

Dieses Dokument wurde zum persönlichen Gebrauch heruntergeladen. Vervielfältigung nur mit Zustimmung des Verlages.