Thieme

Simultane kutane und laryngeale Kryptokokkose

Simultaneous Cutaneous and Laryngeal Cryptococcosis

Autoren
F. C. Ringshausen[1,2], A.-K. Bendig[1], M. Schefzyk[3], V. Schacht[3]

Institute
1 Klinik für Pneumologie, Medizinische Hochschule Hannover
2 Biomedical Research in Endstage and Obstructive Lung Disease Hannover (BREATH), Mitglied des Deutschen Zentrums für Lungenforschung (DZL), Hannover
3 Klinik für Klinik für Dermatologie, Allergologie und Venerologie, Medizinische Hochschule Hannover

eingereicht 23.1.2018
akzeptiert nach Revision 8.2.2018

Bibliografie
DOI https://doi.org/10.1055/a-0573-5469 | Pneumologie 2018; 72: 393–395
© Georg Thieme Verlag KG Stuttgart · New York
ISSN 0934-8387

Korrespondenzadresse
Dr. med. Felix C. Ringshausen, Klinik für Pneumologie, Medizinische Hochschule Hannover, Carl-Neuberg-Str. 1, 30625 Hannover
Ringshausen.Felix@mh-hannover.de

Ein 82-jähriger Rentner stellte sich unter dem Verdacht auf das Vorliegen eines kutanen Angiosarkoms oder Lymphoms zur stationären Abklärung zweier seit ca. einem Jahr größenprogredienter Hautveränderungen am Capillitium links frontal und okzipital in unserer dermatologischen Klinik vor (▶ **Abb. 1**). Des Weiteren bestand seit ca. zwei Jahren eine ausgeprägte Dysphonie, die bislang nicht abgeklärt wurde. In der Anamnese waren keine spezifische Exposition oder besondere Risiken, insbesondere kein Kontakt zu Vögeln oder deren Exkrementen, keine Besuche in Zoos oder Vogelparks und keine Reisen in die USA zu eruieren.

Die in Lokalanästhesie durchgeführten spindelförmigen Teilexzisionen der Hautveränderungen ergaben in der dermatohistologischen Aufarbeitung den Verdacht auf ein infektiöses Geschehen, wobei hier differenzialdiagnostisch insbesondere an eine kutane Kryptokokkose gedacht wurde (▶ **Abb. 2**). Moleku-

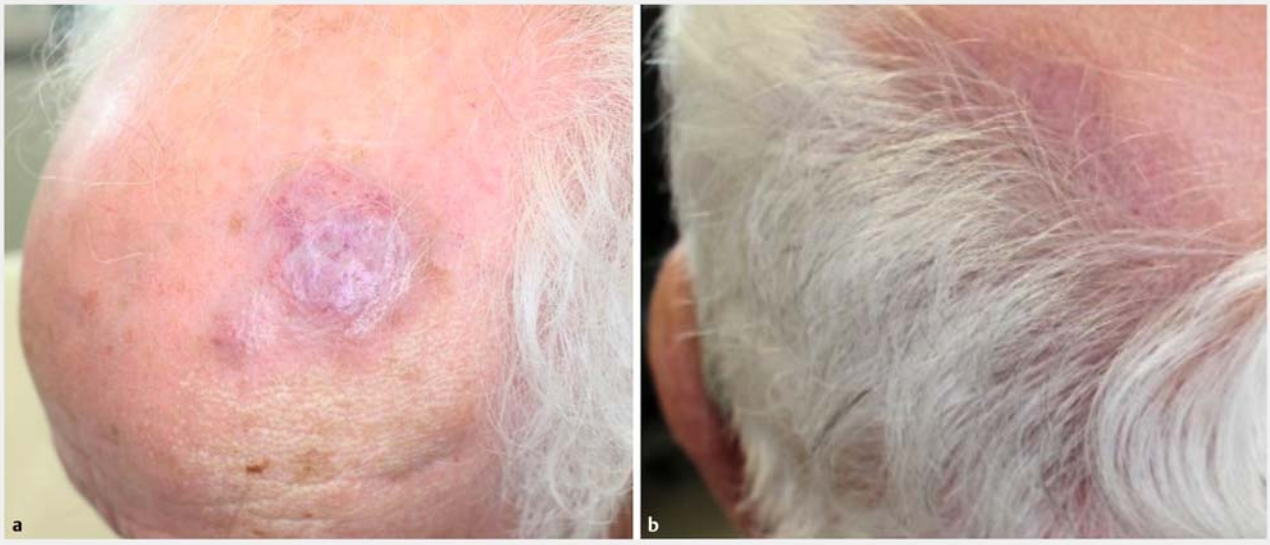

▶ **Abb. 1** Dermatologischer Befund bei Aufnahme: **a** frontal 3 × 3 cm und **b** okzipital 6 × 2 cm messende, jeweils scharf begrenzte und rötlich livide verfärbte Plaque.

Dieses Dokument wurde zum persönlichen Gebrauch heruntergeladen. Vervielfältigung nur mit Zustimmung des Verlages.

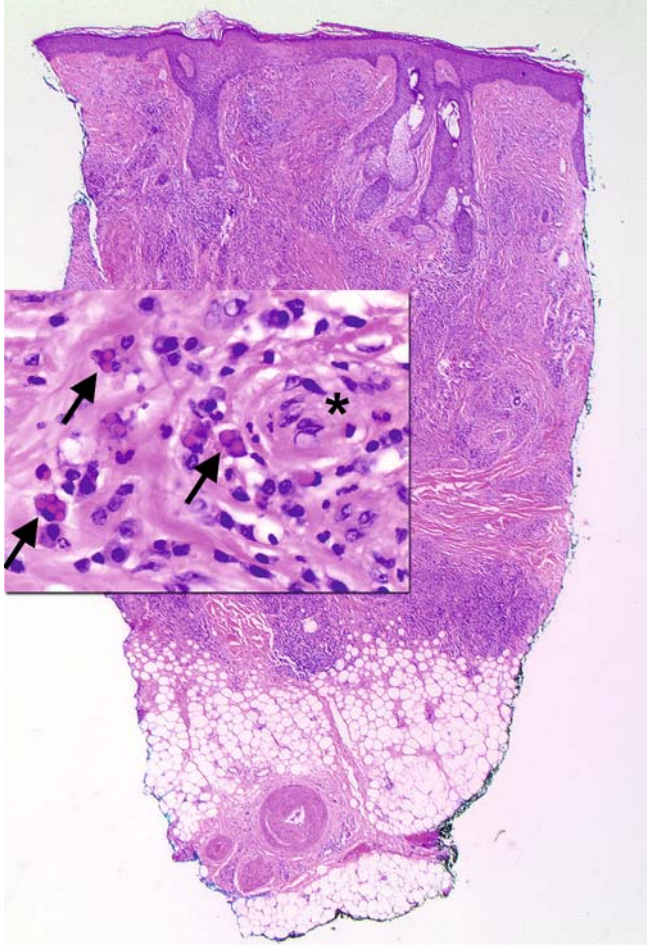

▶ **Abb. 2** Dermatohistologischer Befund. In der tiefen retikulären Dermis zeigen sich Plasmazellinfiltrat-orientiert, aber auch an Makrophagen gebundene, rundliche relativ amorphe und homogene Strukturen von 5 – 10 µm Größe ohne erkennbare Zellmembran, die teils phagozytiert, teils Plasmazellen umgebend traubenförmig angeordnet vorliegen (Pfeile). Zusammenfassend zeigt sich eine diffuse bis knotige, oberflächliche und tiefe lymphohistiozytär-plasmazytoide sowie neutrophilen- und eosinophilenreiche, teils granulomatöse Dermatitis mit Nachweis mehrkernigen Riesenzellen (∗) sowie rundlicher Plasmazell-assoziierter Erregerstrukturen, die aufgrund von Größe und Form der Erreger mit Kryptokokken vereinbar sind (Hämatoxylin-Eosin-Färbung; Übersicht: 12,5-fache Vergrößerung; Inlay: 400-fache Vergrößerung).

larpathologisch gelang kein Nachweis von Pilz-DNA anhand des Paraffinblockmaterials.

In der kontrastmittelverstärkten CT von Hals, Thorax und Abdomen zeigte sich eine deutliche Asymmetrie des Recessus piriformis sowie multiple, am ehesten unspezifische bipulmonale Mikronoduli bis max. 3 mm. Die kranielle Magnetresonanztomografie ergab korrespondierend zum klinischen Befund kontrastmittelaffine Verdickungen der linkshemisphärischen Galea, aber einen ansonsten altersentsprechend unauffälligen Befund.

Es erfolgte die Aufnahme in die pneumologische Klinik zur weiteren Diagnostik bei Verdacht auf eine disseminierte systemische Kryptokokkose. Das Kryptokokken-Antigen (Immundiffusion) im Serum war negativ. Der Liquor war zytologisch und mikrobiologisch unauffällig, das Kryptokokken-Antigen auch hier negativ. Der ophthalmologische Befund war blande. Mit Ausnahme eines schwachen monoklonalen Immunglobulin G Kappa in der Immunfixation im Sinne einer monoklonalen Gammopathie unklarer Signifikanz (MGUS) fanden sich keine Hinweise für eine zu einer disseminierten Krypotokokkose prädisponierende Erkrankung (negativer HIV-Test, unauffällige Serum-Immunglobuline etc.).

Endoskopisch zeigte sich im Rahmen einer flexiblen Bronchoskopie ein auffälliger Stimmlippenbefund mit einer Synechie im Bereich der vorderen Kommissur (▶ **Abb. 3 a**). Die BAL war zytologisch und mikrobiologisch unauffällig. Es erfolgte eine erneute Hautbiopsie zur Einsendung von Nativmaterial in die Mikrobiologie. Der kulturelle Nachweis von Kryptokokken gelang hier allerdings auch unter Verwendung von Spezialmedien, die bereits bei Liquor und BAL eingesetzt worden waren, nicht.

Unsere HNO-ärztlichen Kollegen führten eine Mikrolaryngoskopie in Intubationsnarkose zur Durchtrennung der Synechie mittels CO_2-Laser und zum Ausschluss eines Larynxkarzinoms durch. Hier ergaben sich in den winzigen Biopsien der Glottisloge und des rechten Stimmbands lympho-plasmazelluläre und histiozytäre Infiltrate mit entzündlich alteriertem Plattenepithel. Der mikroskopische Nachweis von Pilzelementen in der Hämatoxylin-Eosin- und Alcian-PAS-Färbung gelang nicht. Nativmaterial zur mikrobiologischen oder molekularpathologischen Untersuchung wurde leider nicht eingesandt.

In Anbetracht der wahrscheinlichsten Diagnose einer lokalisierten simultanen kutanen und laryngealen Kryptokokkose mit geringer Erregerlast begannen wir eine Therapie mit Fluconazol initial 1 × 400 mg/Tag und im Verlauf nach zwei Wochen 1 × 200 mg/Tag. Eine differenzialdiagnostisch zu erwägende Infektion durch andere isomorph imponierende hefeähnliche Pilze, z. B. Blastomyces spp. oder Histoplasma capsulatum, erschien aufgrund deren fehlenden oder außerordentlich seltenen Vorkommens in unseren Breiten eher unwahrscheinlich. Eine Kontrolle nach ca. vier Monaten Therapie zeigte eine erfreuliche Besserung der Hautbefunde mit einer residuellen 1,5 × 1 cm messenden erythematösen Plaque frontal links sowie eine deutliche Besserung der Dysphonie und des Kehlkopfbefunds (▶ **Abb. 3 b**) und unterstützte so unsere klinische, auf dem histomorphologischen Befund beruhende Verdachtsdiagnose, auch wenn der zweifelsfreie Nachweis von Kryptokokken trotz vielfältiger Bemühungen nicht gelang.

Kryptokokken-Infektionen werden in Europa meist durch *Cryptococcus neoformans* verursacht. Bei immunkompetenten Patienten sind chronisch-progredient verlaufende Infektionen mit einem vielgestaltigen klinischen Bild beschrieben [1]. Der Infektionsweg ist üblicherweise aerogen über mit Vogelfäkalien (Tauben und Papageien-Arten) kontaminierte Erde oder Staub. Die kutane Kryptokokkose tritt meistens im Rahmen einer disseminierten Infektion bei immunsupprimierten Patienten und nur selten durch Inokulation als lokalisierte Primärinfektion auf [2]. Die Kryptokokkose des Kehlkopfs ist eine seltene lokalisierte Form dieser Infektionserkrankung, die überwiegend immunkompentente Patienten zu betreffen scheint [3, 4]. Sie stellt

Dieses Dokument wurde zum persönlichen Gebrauch heruntergeladen. Vervielfältigung nur mit Zustimmung des Verlages.

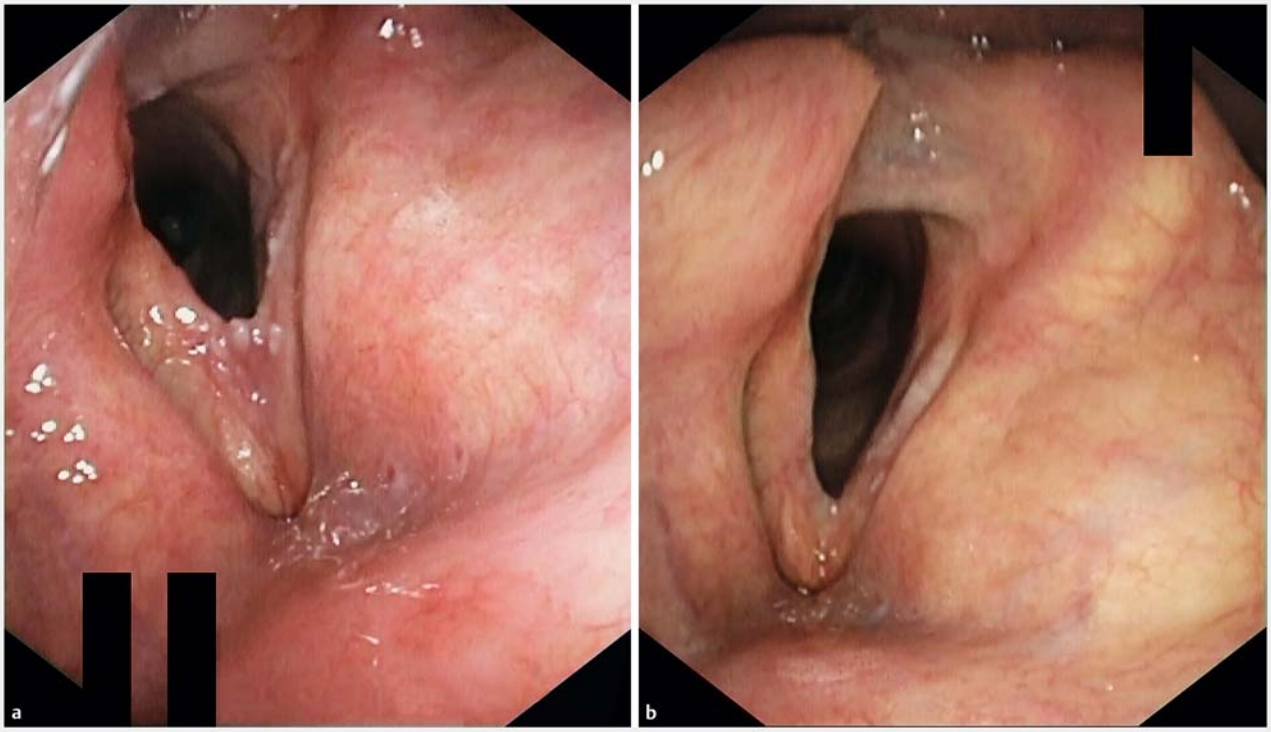

▶ **Abb. 3** Endoskopischer Kehlkopfbefund. Initial besteht eine Verdickung des linken Stimmbands und eine ca. ein Drittel der Stimmritze messende Synechie im Bereich der vorderen Kommissur. V. a. auf dem rechten Stimmband sind kalkspritzerartige Knötchen mit Leukoplakie zu sehen **a**. Im Verlauf nach Durchtrennung der Synechie mittels CO_2-Laser und 4-monatiger systemischer Fluconazol-Therapie ist eine deutliche Befundbesserung zu verzeichnen **b**.

eine Differenzialdiagnose zum Larynxkarzinom dar und ist eine mögliche, gut behandelbare Ursache persistierender Heiserkeit [3, 5 – 7]. Die orale Therapie mit Fluconazol scheint, insofern eine systemische Infektion ausgeschlossen ist, ausreichend zu sein. Ggf. kann zusätzlich zur Therapie mit Fluconazol eine Laser-Therapie erforderlich sein [3]. Im Falle unseres Patienten ist eine Therapiedauer von insgesamt 12 Monaten vorgesehen. In Anbetracht der Tatsache, dass – mit Ausnahme des MGUS und einer ggf. bestehenden Immunoseneszenz – kein eindeutiger prädisponierender Risikofaktor identifiziert werden konnte, eine multilokuläre Infektion vorlag und die Therapie mit Fluconazol 1 × 200 mg/Tag gut vertragen wurde, sollte eine lebenslange Prophylaxe nach Abschluss der Therapie erwogen werden.

Interessenkonflikt

Die Autoren geben an, dass kein Interessenskonflikt besteht.

Literatur

[1] Amthor MJ, Bontikous S, Pasterkamp G et al. [Tumor simulating primary pulmonary cryptococcosis in an immunocompetent patient. A contribution to differential diagnosis]. Pneumologie 2000; 54: 58 – 60

[2] Walsh TL, Bhanot N, Murillo MA et al. Creeping Skin Lesions: Primary Cutaneous Cryptococcosis. Am J Med 2017; 130: 666 – 668

[3] Jeng JY, Tomblinson CM, Ocal IT et al. Laryngeal cryptococcosis: Literature review and guidelines for laser ablation of fungal lesions. Laryngoscope 2016; 126: 1625 – 1629

[4] Ihenachor EJ, Dewan K, Chhetri D. Pulsed dye laser treatment of primary cryptococcal laryngitis: A novel approach to an uncommon disease. Am J Otolaryngol 2016; 37: 572 – 574

[5] Gordon DH, Stow NW, Yapa HM et al. Laryngeal cryptococcosis: Clinical presentation and treatment of a rare cause of hoarseness. Otolaryngol Head Neck Surg 2010; 142: S7 – S9

[6] Mittal N, Collignon P, Pham T et al. Cryptococcal infection of the larynx: case report. J Laryngol Otol 2013; 127 (Suppl. 02): S54 – S56

[7] Tamagawa S, Hotomi M, Yuasa J et al. Primary laryngeal cryptococcosis resembling laryngeal carcinoma. Auris Nasus Larynx 2015; 42: 337 – 340

Dieses Dokument wurde zum persönlichen Gebrauch heruntergeladen. Vervielfältigung nur mit Zustimmung des Verlages.