Thieme

Praktisches Vorgehen beim Phlebo-Lymphödem und Ulcus cruris

Practical Procedure for Phlebo-Lymphoedema and Ulcus cruris

Autor
H. Cornelsen

Institut
Med. Lymphdrainage und Wundtherapie Praxis, Hamburg

Bibliografie
DOI https://doi.org/10.1055/a-0582-3408 | Online-Publikation: 6.6.2018 | Akt Dermatol 2018; 44: 382–384
© Georg Thieme Verlag KG Stuttgart · New York
ISSN 0340-2541

Korrespondenzadresse
Hauke Cornelsen, Lymphdrainagetherapeut, Wundtherapeut WTcert® DGfW/Physiotherapeut, Gefäßtrainer nach BGPR, Med. Lymphdrainage und Wundtherapie Praxis, Mühlenkamp 18, 22303 Hamburg
info@cornelsen-lymphe.de

ZUSAMMENFASSUNG

Eine 53-jährige Patientin mit einem beidseitigen Phlebo-Lymphödem und einem beidseitigen Ulcus cruris mixtum (▶ **Abb. 1 a, b** und ▶ **Abb. 2 a, b**) stellte sich bei uns in der Praxis vor.
Die Größenzunahme der Ulcera crurum und die stetige Zunahme des Exsudats, der Geruchsbelastung und der Schmerzsymptomatik veranlassten die Patienten, sich bei uns in der Praxis vorzustellen. Die Behandlung wurde erfolgreich in unserer Praxis durchgeführt, sodass uns die Patientin mit deutlich reduzierten Ödemen der Beine sowie komplett abgeheilten Ulcera crurum verlassen konnte (▶ **Abb. 1 a, b** und ▶ **Abb. 2 a, b**).
Eine Behandlung in unserer Praxis dauerte 60 – 80 Minuten, dies beinhaltete: manuelle Lymphdrainage, wundreinigende Maßnahmen, lokale Wundtherapeutika, lymphologische Kompressionsverbände und die krankengymnastischen und entstauenden Maßnahmen sowie die entsprechende Dokumentation, sowie zum Abschluss eine flachgestrickte Kompressionsbestrumpfung.

ABSTRACT

The patient suffered from leg ulcers, venous stasis and lymphoedema of her lower legs with continuing worsening for more than one year. The ulcers were painful and infected by Pseudomonas Aeruginosa. A special combination of local wound therapy, gymnastics, lymphatic drainage and compression was initiated and continued for four months. In addition vascular training and nutrition consultations were performed. Thereafter the ulcers healed and the oedema reduced dramatically. The patient was admitted with a consequent compression therapy. This case report demonstrates the effects of the special combination of procedures I introduced.

Die Patientin (53 Jahre, Altenpflegerin) stellte sich bei uns in der Praxis physisch und auch psychisch in einem stark angeschlagenen Zustand vor. Die Ulzera bestanden bei der Vorstellung der Patientin in unserer Praxis bereits seit 14 Monaten.

Schon bei der Begrüßung in unserer Praxis war die starke Geruchsbelastung, die durch die Ulzerca crurum verursacht wurde, deutlich wahrzunehmen. Während der Befundaufnahme stellten wir zusätzliche Komorbiditäten fest, dazu zählten ein ausgeprägtes Phlebo-Lymphödem beidseitig, pAVK, Polyneuropathie und eine Adipositas (BMI 47). Die Schmerzen wurden von der Patientin nach der VAS mit 6 beschrieben.

Die Beinulzera wiesen teilweise einen scharf abgegrenzten Wundrand, entzündliche Wundumgebung, Hyperkeratosen in der Wundumgebung und eine Grünfärbung der Wunde auf. Es bestand daher der Verdacht auf Pseudomonas-Besiedelung. Die Wundtiefe betrug 4 mm. Das Wundbett war fibrinös, fest und schmierig belegt. Auch die Wundauflagen waren grünlich. Das Unterschenkelödem war teigig. Außerdem hatte die Patientin eine Polyneuropathie und ein beidseitig ausgeprägtes arthrogenes Stauungssyndrom. Ein Diabetes mellitus wurde nicht festgestellt. Beim Ernährungsscreening war die Patientin auffällig.

Nach den Aussagen der Patientin stuften wir die Herzkreislauf-Belastung als labil ein. Die bakteriologische Untersuchung ergab Pseudomonas aeruginosa, ohne multiresistente Keime. Weiterhin berichtete die Patientin, dass sie aufgrund ihres Krankheitsbildes (Geruchsbelastung und Schmerzsymptomatik) den Arbeitsplatz verloren hat und sich immer weiter ihrem sozialen Umfeld entzog.

Wir behandelten die Patientin nach unserem eigens entwickelnden Behandlungsgrundkonzept für chronische Wunden nach Hauke Cornelsen®. Insgesamt wurden bei der Patientin 56 Behandlungen innerhalb von 4 Monaten durchgeführt. Zu Beginn der Therapie wurde die Patientin dreimal wöchentlich behandelt.

Dieses Dokument wurde zum persönlichen Gebrauch heruntergeladen. Vervielfältigung nur mit Zustimmung des Verlages.

▶ **Abb. 1 a, b** Phlebo-Lymphödem bds. und Ulcera crurum, hier rechts (Aufnahmebefund und Entlassungsbefund nach 56 Behandlungen).

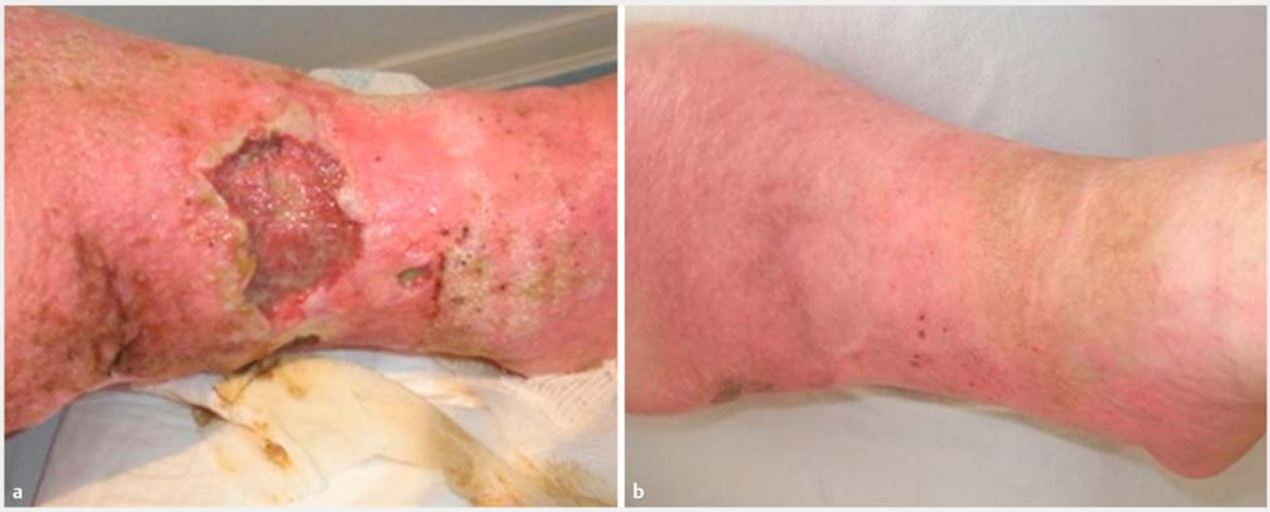

▶ **Abb. 2 a, b** Phlebo-Lymphödem bds. und Ulcera crurum, hier links (Aufnahmebefund und Entlassungsbefund nach 56 Behandlungen).

Das Behandlungskonzept wurde entsprechend ▶ **Tab. 1** durchgeführt.

Schon nach wenigen Behandlungen bemerkte die Patienten einen deutlichen Therapiefortschritt, insbesondere kam es erstmalig zu Geruchs- und Schmerzminderung. Dies hat sicherlich dazu beigetragen, dass die Patientin die Therapie mit einer lobenswerten Compliance begleitete.

Am Ende des Behandlungskonzeptes wurden die Behandlungsintervalle auf zweimal wöchentlich verlängert und es wurden ein Paar flachgestrickte Kompressionstrümpfe nach Maß (Kl. II, A – D) angefertigt. Die letzten fünf Behandlungen wurden ohne lymphologische Kompressionsbandagierung durchgeführt, da die Patientin ab diesem Zeitpunkt ihre Kompressionsstrümpfe nach der Therapie trug.

Wir beobachteten, dass die Kompressionsstrümpfe gut getragen wurden, dazu trug bei, dass die Strümpfe gut angepasst waren. Häufig sind die Strümpfe zu eng und werden deshalb von den Patienten nicht getragen, was wiederum oftmals ein Ulkusrezidiv zur Folge hat.

Nach vier Monaten durften wir die Patientin mit ihren beiden Ulzera komplett abgeheilt und mit einer deutlichen Reduktion der Ödemsymptomatik entlassen. Zum Therapieende hatte die Patientin wieder einen neuen Arbeitsplatz als Altenpflegerin in einer ambulanten Pflegeeinrichtung. Ihre privat angespannte

Dieses Dokument wurde zum persönlichen Gebrauch heruntergeladen. Vervielfältigung nur mit Zustimmung des Verlages.

▶ **Tab. 1** Das Behandlungskonzept chronischer Wunden nach Hauke Cornelsen®.

Das Konzept umfasst: manuelle Lymphdrainage, moderne Wundbehandlung, Kompressionstherapie und physiotherapeutische Maßnahmen.
Die einzelnen Therapieschritte umfassen:
▪ Verband entfernen
▪ Hygienische Hautwaschung mit einem üblichen Hautantiseptikum
▪ Wund- und Ödeminspektion
▪ Nassphase ca. 20 Min., passive/aktive periodische Wundreinigung (PW/APW)
▪ In dieser Zeit die manuelle Lymphdrainage (MLD) [1]
▪ Mechanische Wundreinigung, aktive periodische Wundreinigung (APW)
▪ Trockenphase ca.15 Min.
▪ In dieser Zeit die MLD, anschließend APW
▪ Fotodokumentation (alle 2 Wochen)
▪ Lokale Wundversorgung mit geeigneten Wundauflagen [2]
▪ Begleitende therapeutische Maßnahmen: z. B. OSG – KG (Oberes Sprunggelenk – Krankengymnastik), Ernährungsscreening, Gefäßtraining, Ankle Brachial Index (ABI)-Messung, arterielle Druckmessung, transkutane Sauerstoffmessung am Wundrand, Schallwellentherapie
▪ LKV/PKV (lymphologischer/phlebologischer Kompressionsverband)
▪ Dokumentation erstellen

Situation verbesserte sich deutlich, sodass wir diese Patientin mit einem sehr erfreulichen Therapieergebnis und komplett abgeheilten Wunden aus unserer Praxis entlassen konnten. Hervorzuheben ist, dass die Patientin eine ausgesprochen gute Compliance entwickelte und der verordnete Arzt die Patientin zusätzlich intensiv unterstützte.

FAZIT FÜR DIE PRAXIS

Dieses Behandlungskonzept [3] hat sich in den Jahren in unserer Praxis vielfach bewährt. Hier steckt deutlich mehr dahinter als „nur“ die Wundauflagen zu wechseln. Da die Patienten relativ zeitnah feststellen, dass sich ihre Wunden zur Abheilung hin verändern, sind sie bereit, diesen teilweise aufwendigen Behandlungsweg mitzugehen. Aufgrund der ausgeprägten Krankheitssymptomatik bei diesen Patienten sind die Therapiekosten inklusive Wundauflagen im Durchschnitt mit ca. 3.900,00 € zu betiteln. Dies ist sicherlich kein geringer finanzieller Aufwand.
Die Kosten, die für ein Ulcus cruris bis zur kompletten Abheilung entstehen, werden in der Fachliteratur mit ca. 10.000,00 € betitelt [4].
Diese finanzielle Belastung für die Krankenkassen ist somit bei unserem Behandlungsschema deutlich geringer anzusiedeln. Die Rezidivquote bei unseren Patienten liegt bei unter 5 %. Auch dieser Wert ist als sehr positiv zu bewerten.

Interessenkonflikt

Der Autor gibt an, dass kein Interessenkonflikt besteht.

Literatur

[1] Földi M, Földi E, Kubik S. Lehrbuch der Lymphologie. München: Urban & Fischer; 2010. ISBN: 3-437-45321-1

[2] AWMF. S3-Leitlinie Lokaltherapie chronischer Wunden bei Patienten mit Risiken periphere arterielle Verschlusskrankheit, Diabetes mellitus, chronische venöse Insuffizienz. (AWMF de)

[3] Cornelsen H. Die chronische Wunde und das lymphologische Therapiekonzept. Akt Dermatol 2017; 43: 449 – 456

[4] Deutsches Institut für Wundheilung. Erfolgreiches Therapiekonzept des Ulcus cruris. Autoren: Dr. Wolf-Rüdiger Klare (Internist/Diabetologe) und Dr. Stephan Eder (Gefäßchirurg/Phlebologe), Juni 2008

Dieses Dokument wurde zum persönlichen Gebrauch heruntergeladen. Vervielfältigung nur mit Zustimmung des Verlages.