

Testikulärer Keimzelltumor in Form eines Rhabdomyosarkoms (high grade) bei einem HIV-Infizierten mit Psoriasis vulgaris unter Therapie mit Adalimumab

Testicular Germ Cell Tumor in form of a Rhabdomyosarcoma (High grade) in an HIV-infected Person with Psoriasis vulgaris Treated with Adalimumab

Autoren

S. Heyne¹, S. Jahn², F. Meier², R. Herout³, S. Beisert¹, P. Spornraft-Ragaller¹

Institute

- 1 Klinik und Poliklinik für Dermatologie, Universitätsklinikum Carl Gustav Carus an der Technischen Universität Dresden
- 2 Klinik und Poliklinik für Urologie Universitätsklinikum Carl Gustav Carus an der Technischen Universität Dresden
- 3 Institut für Pathologie, Universitätsklinikum Carl Gustav Carus an der Technischen Universität Dresden

Bibliografie

DOI <https://doi.org/10.1055/a-0586-3212> |

Akt Dermatol 2018; 44: 265–267

© Georg Thieme Verlag KG Stuttgart · New York

ISSN 0340-2541

Korrespondenzadresse

Stefanie Heyne, Ärztin in Weiterbildung für Dermatologie, Klinik und Poliklinik für Dermatologie, Universitätsklinikum Dresden, Fetscherstraße 74, 01307 Dresden
Stefanie.Heyne@uniklinikum-dresden.de

ZUSAMMENFASSUNG

Bei einer HIV-Infektion besteht ein allgemein erhöhtes Tumorrisiko. Im Genitalbereich treten vor allem HPV-assoziierte Karzinome gehäuft auf. Bisher wurden Keimzelltumoren mit somatischer Malignität in Form eines Rhabdomyosarkoms bei HIV-Infektion kaum beschrieben. Im Folgenden stellen wir einen 47-jährigen Patienten mit HIV-Infektion und ausgeprägter Psoriasis vulgaris vor, bei welchem sich unter einer Therapie mit Adalimumab ein testikulärer, nicht-seminomatöser Keimzelltumor mit reifen Teratom-, Dottersacktumorenteilen und somatischer Malignität in Form eines Rhabdomyosarkoms (high grade) im Bereich des rechten Hodens entwickelte. Mit Feststellung der

Raumforderung wurde die Therapie mit Adalimumab gestoppt und das Rhabdomyosarkom reseziert. 4 Monate nach Ablatio testis kam es zu einem ausgeprägten Lokalrezidiv mit V. a. eine regionale Weichteilmetastase und V. a. Lymphknotenmetastasen iliaca bds. Es erfolgte eine erneute Resektion und eine adjuvante Chemotherapie mit Epirubicin/Ifosfamid. Ein Einfluss des TNF-Alpha-Blockers Adalimumab auf die Bildung des Rhabdomyosarkoms kann nicht ausgeschlossen werden. Bei HIV-Infektion und gleichzeitiger Therapie mit TNF-Alpha-Blockern ist folglich verstärkt auf ein erhöhtes Tumorrisiko zu achten.

ABSTRACT

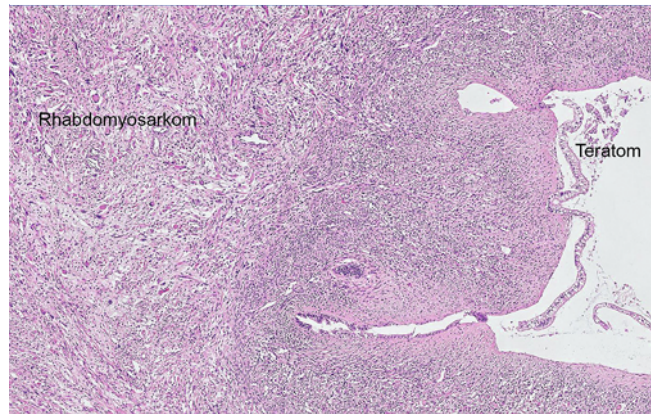
HIV infection is associated with a generally increased tumor risk. In the genital region, HPV-associated carcinomas occur frequently. So far, germ cell tumors with somatic malignancy in the form of a rhabdomyosarcoma have been hardly described in HIV infection. We report about a 47-year-old patient with HIV infection and severe psoriasis vulgaris who underwent therapy with adalimumab and developed a huge testicular non-seminomatous germ cell tumor with mature teratoma, yolk sac tumor and somatic malignancy in form of a high grade rhabdomyosarcoma in the area of the right testicle. Upon determination of the tumor, therapy with adalimumab was stopped and the rhabdomyosarcoma was resected. 4 months after ablatio testis, there was a pronounced local recurrence with suspicion of a regional soft tissue metastasis and iliac lymph node metastases on both sides. A further resection was made and adjuvant chemotherapy with epirubicin/ifosfamide was started. An influence of the TNF-alpha-blocker adalimumab cannot be excluded. In HIV infection and simultaneous therapy with TNF-alpha-blockers an increased risk of tumors should be considered.

Einleitung

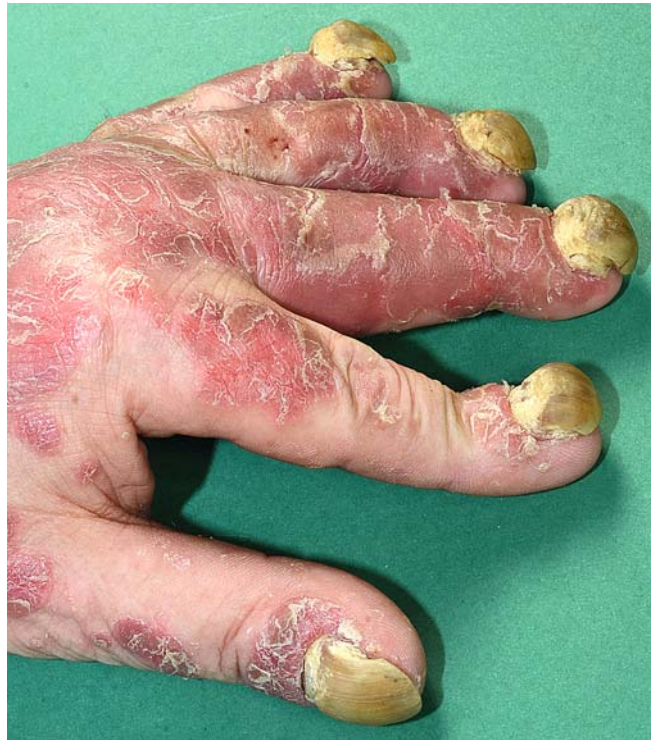Bei HIV-Infektion besteht neben den bekannten AIDS-definierenden Tumoren zusätzlich ein allgemein erhöhtes Tumorrisiko. Im Genitalbereich sind dies vor allem HPV-assoziierte Karzinome. Aufgrund der Seltenheit sind Keimzelltumoren mit somatischer Malignität in Form eines Rhabdomyosarkoms bisher kaum bei HIV-Infektion beschrieben.

Kasuistik

Wir berichten über einen 47-jährigen Patienten mit seit 1992 diagnostizierter HIV-Infektion im Stadium C3 (ED 2007) und gleichzeitig bestehender Psoriasis vulgaris. Seit 2007 erfolgt eine konsequente antiretrovirale Therapie (ART) mit deutlichem Anstieg der CD4-Zellen von 8/ul auf ca. 450/ul und nicht nachweisbarer HI-Viruslast. Bei ausgeprägter Psoriasis vulgaris (PASI 36,9) erhielt der Patient seit 10/2016 Adalimumab 40 mg/alle 2 Wochen s. c. mit exzellentem Ansprechen (nach 8 Wochen PASI 9,0). 06/2017 fiel ein faustgroßer, rasch wachsender Tumor des rechten Hodens auf. Mit Feststellung der Raumforderung wurde die Therapie mit Adalimumab gestoppt. Laborchemisch zeigte sich eine LDH-Erhöhung mit 5,02 $\mu\text{mol}/(\text{s} \cdot \text{L})$ (Referenz: 2,25 – 3,75 $\mu\text{mol}/(\text{s} \cdot \text{L})$), eine erhöhte tumorassoziierte AP 244 mU/l (Referenz > 100 mU/l) und erhöhtes Alpha-Fetoprotein i. S. 53,6 ng/ml (Referenz < 10,9 ng/ml). Nach Ablatio testis fand sich histologisch ein nicht-seminomatöser Keimzelltumor mit somatischer Malignität in Form eines High-grade-Rhabdomyosarkoms mit kleinherdigen Residuen eines Dottersacktumors sowie eines reifen Teratoms, vollständig exzidiert ohne Infiltration der Tunica albuginea und angrenzender Strukturen (► **Abb. 1**). Mittels CT-Untersuchung konnten keine lymphogenen oder hämatogenen Metastasen nachgewiesen werden, sodass es sich um das Tumorstadium IA (UICC 2010) handelte (pT1, pN0, cM0, L0, V0, Pn0, R0 [lokal], S1). Das urologische Tumorboard entschied sich aufgrund der Komorbidität der HIV-Infektion trotz ungewöhnlicher Histologie gegen eine adjuvante Chemotherapie und zur Einleitung einer engmaschigen Nachsorge. Aufgrund schwieriger Patienten-Adhärenz stellte sich der Patient erst 4 Monate nach Beendigung der Therapie mit Adalimumab mit nun massiv exazerbiertem Hautbefund der vorbekannten Psoriasis vulgaris in unserer dermatologischen Abteilung vor. Es waren nahezu am gesamten Integument mit maximaler Ausprägung am unteren Rumpf, Unterarmen, Händen, Unterschenkeln beidseits sowie an der Kopfhaut multiple, erythematöse, großflächige Plaques mit mittel- bis groblamellärer, gelblich-weißer Schuppung feststellbar. Des Weiteren zeigten sich ausgeprägte palmare und plantare Hyperkeratosen sowie Krümelnägeln mit subungualen Hyperkeratosen und Oncholysen aller Nägel (PASI 49,3, NAPSI 8 für jeden Nagel, ► **Abb. 2** und ► **Abb. 3**). Erneut fand sich eine rechtsseitige, faustgroße, skrotale Raumforderung (► **Abb. 4**) und umgebend waren ca. 2 cm große, nicht druckschmerzhafte, nicht verschiebbliche Lymphknotenpakete feststellbar. Bei den Staging-Untersuchungen zeigte sicherneut eine erhöhte tumorassoziierte AP von 161 mU/l (Referenz > 100 mU/l) und erhöhtes Al-

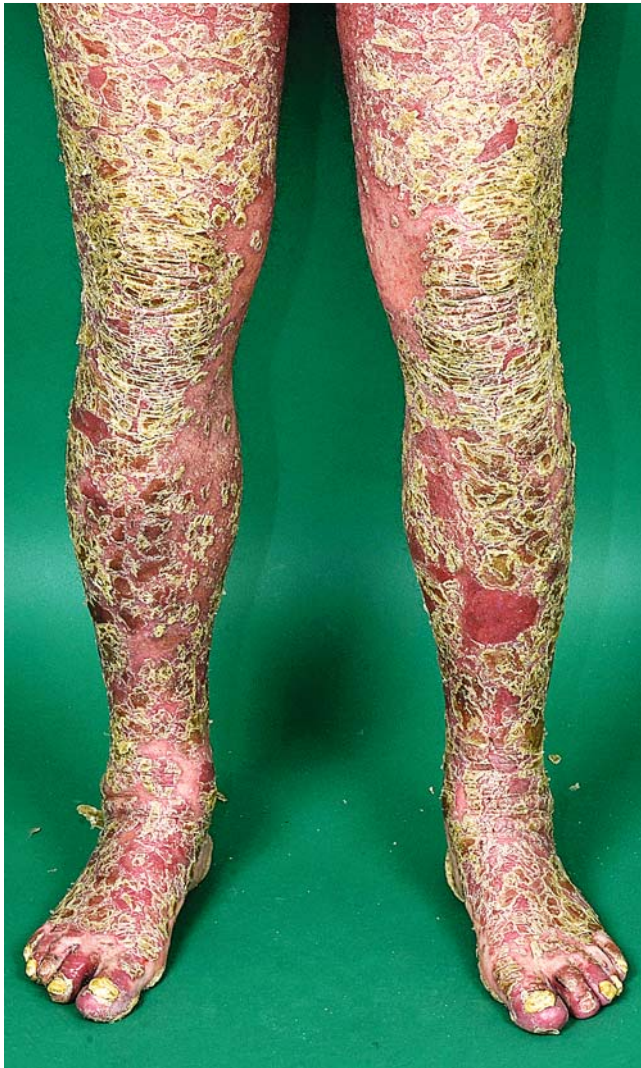

► **Abb. 1** Histologische Untersuchung des Tumors: nicht-seminomatöser Keimzelltumor mit somatischer Malignität in Form eines High grade-Rhabdomyosarkoms mit kleinherdigen Residuen eines reifen Teratoms (Residuen des Dottersacktumors in diesem Bild nicht angeschnitten).

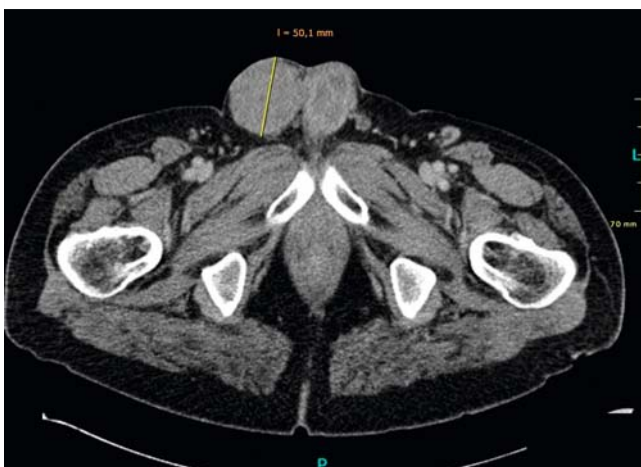

► **Abb. 2** Nagelveränderungen i. R. der Psoriasis vulgaris 4 Monate nach Absetzen von Adalimumab.

pha-Fetoprotein i. S. von 190,1 ng/ml (Referenz < 10,9 ng/ml). Im CT stellte sich der V. a. eine regionale Weichteilmetastase und V. a. Lymphknotenmetastasen iliacal bds. Nach Resektion des Tumors zeigte sich histologisch wiederholt ein nicht-seminomatöser Keimzelltumor mit gemischten Anteilen eines Dottersacktumors und eines High-grade-Rhabdomyosarkoms. Das urologische Tumorboard entschied sich aufgrund der Staging-Ergebnisse zu einer Chemotherapie mit Epirubicin/Ifosfamid.



► **Abb. 3** Befund der Psoriasis vulgaris an den unteren Extremitäten 4 Monate nach Absetzen von Adalimumab.



► **Abb. 4** CT-Becken mit 50,1 mm großem Tumorrezidiv im Bereich des rechten Hodens.

Adalimumab wurde weiterhin pausiert. Unter der Chemotherapie und intensiverer Lokalthherapie zeigte sich eine zunehmende Besserung des Hautbefundes. Noch 3 Monate nachdem die Chemotherapie von dem Patienten selbstständig beendet wurde, bestand ein PASI von 0,6.

Diskussion

Leiomyo- und Angiosarkome scheinen überproportional häufiger bei Immundefizienz aufzutreten [1] (HIV-Infizierte meist im Stadium AIDS und Organtransplantierte), bei Rhabdomyosarkomen (auch als somatische Komponente eines Keimzelltumors) ist hierzu wenig bekannt [2]. Sie sind bei Erwachsenen selten [3]; bei HIV-Infizierten wurden bisher nur wenige Fälle berichtet, darunter ein Erwachsener mit einem kraniozerebralen Rhabdomyosarkom bei ausgeprägtem Immundefekt [4]. Dottersacktumoren treten bei Erwachsenen meist kombiniert mit anderen Keimzelltumoren auf. Bei HIV-Infektion wurde ein Fall eines Erwachsenen mit einem ungewöhnlich großen, reinen Dottersacktumor bei reduziertem Immunstatus publiziert [5]. Ein gemischter, nicht-seminomatöser Keimzelltumor als Kombination eines Dottersacktumors, Teratoms und somatischer Malignität (Rhabdomyosarkom) wurde unseres Wissens bisher nicht in Assoziation mit einer HIV-Infektion beschrieben, wobei bei unserem Patienten ein zusätzlicher Einfluss des TNF-Alpha-Blockers Adalimumab nicht ausgeschlossen werden kann. Bei HIV-Infektion und gleichzeitiger Therapie mit TNF-Alpha-Blockern ist folglich verstärkt auf ein erhöhtes Tumorrisko zu achten.

Bemerkenswert erscheint hingegen das anhaltende Ansprechen der Hautveränderungen i. R. der Psoriasis vulgaris auf die Chemotherapie mit Epirubicin/Ifosfamid

Interessenkonflikt

Es besteht kein Interessenkonflikt im Sinne der Richtlinien des International Committee of Medical Journal Editors sowie der Wissenschaftlichen Medizinischen Fachgesellschaften (AWMF).

Literatur

- [1] Bathia K, Shiels MS, Berg A et al. Sarcomas other than Kaposi Sarcoma occurring in immunodeficiency: interpretations from a systemic literature review. *Curr Opin Oncol* 2012; 24: 537–546
- [2] Goedert JJ, Purdue MP, McNeel TS et al. Risk of Germ Cell Tumors among Men with HIV/Acquired Immunodeficiency Syndrome. *American Association for Cancer Research* 2007; 16: 1266–1269
- [3] Dieckmann K-P, Pichlmeier U. Clinical epidemiology of testicular germ cell tumor. *World J Urol* 2004; 22: 2–14
- [4] Lauretti L, Montano N, Paternoster G et al. Huge cranio-cerebral rhabdomyosarcoma in HIV-positive patient. *J Neurooncol* 2010; 100: 153–155
- [5] Munver R, Donehover RC, Kronz JD et al. HIV infection presenting as an unusually large pure yolk sac tumor of the testis. *The Journal of Urology* 2000; 164: 1653–1654