

# RUMM-Block – Wie erfolgt die Injektion bei Hund und Katze?

William R. Pownall, Isabelle Iff

Der RUMM-Block bietet sich im Rahmen der multimodalen Schmerztherapie bei operativen Eingriffen der Vordergliedmaße an, die distal des Ellbogens lokalisiert sind. Der Beitrag informiert über Durchführung und Wirkung der Injektion.

## Einleitung

Bei schmerzhaften Eingriffen am distalen Vorderbein wird eine **multimodale Schmerztherapie** empfohlen. Wird der Schmerz nicht genügend unterdrückt, geht man zusätzlich zum akuten Schmerz das Risiko von chronischen Schmerzen durch eine zentrale Sensibilisierung ein.

Werden Lokalanästhetika präoperativ verabreicht, können sie

- die notwendige Dosierung postoperativer Analgetika reduzieren [1],
- die postoperative Schmerzhaftigkeit vermindern und
- die Hospitalisierungsdauer reduzieren [2].

### Merke

**Ein perineuraler Block mit einem Lokalanästhetikum ist die einzige Möglichkeit, die Schmerzen komplett zu unterdrücken [1].**

Die meisten Tierärzte verfügen in der Praxis über ein Lokalanästhetikum wie Lidocain, aber nur wenige wenden es für die Anästhesie der distalen Gliedmaßen an. Ein **RUMM-Block** (Blockade des N. radialis, N. ulnaris, N. medianus und des N. musculocutaneus), der entweder blind, mit Nervenstimulator oder unter Ultraschallkontrolle durchgeführt wird, ist heute eine Standardmethode in der Veterinärmedizin. Jedoch sind die erforderlichen Geräte (Ultraschall oder Nervenstimulator, je nach ausgewählter Methode) und die Techniken in der Praxis nicht weit verbreitet. Glücklicherweise sind die Geräte nicht zwingend nötig, weil die „**blinde**“ Technik mit anatomischer Orientierung auch zuverlässige Resultate bietet. In diesem Artikel soll primär die Durchführung mithilfe anatomischer Orientierungspunkte beschrieben werden und kurz auf den Gebrauch des Nervenstimulators eingegangen werden.

## Indikation

Die distale Vordergliedmaße wird durch folgende Nerven innerviert:

- N. radialis
- N. ulnaris
- N. medianus
- N. musculocutaneus

Ihre Anästhesie wird deshalb bei operativen Eingriffen der Vordergliedmaße empfohlen, die distal des Ellbogens lokalisiert sind, z. B. Zehenamputation, Karpalarthrodese, Wunden distal des Ellbogens und distale Radius-Ulna-Frakturen (► **Abb. 1** und **2**) [3, 4].

## Material

„Blinde“ Technik (► **Abb. 3**):

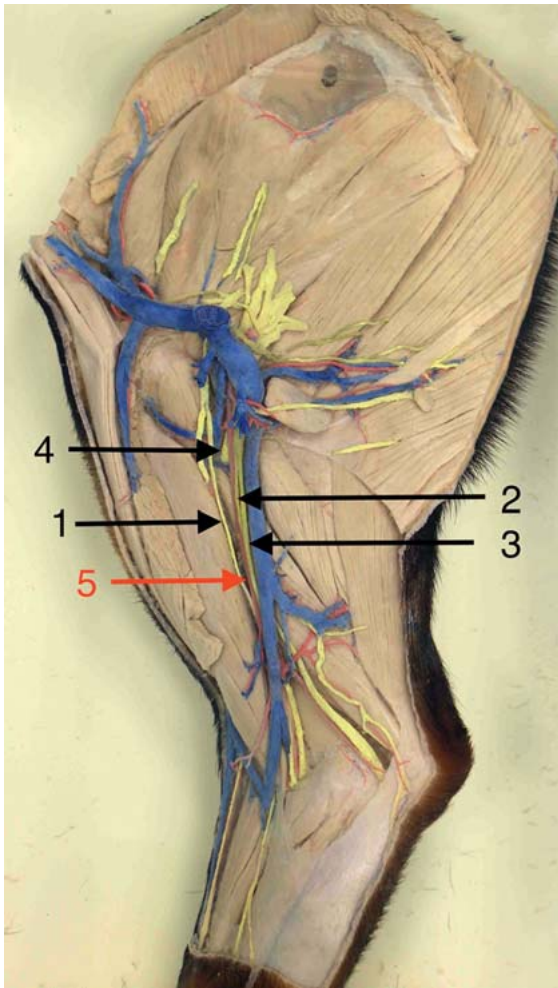
- Schermaschine
- Desinfektionsmaterial
- Spinalnadel oder normale Nadel
  - nicht isolierte Nadel: 20–22 Gauge, 20–40 mm (je nach Größe des Tieres)
- sterile Handschuhe (empfohlen)
- sterile Spritze
- Lokalanästhetikum

### Merke

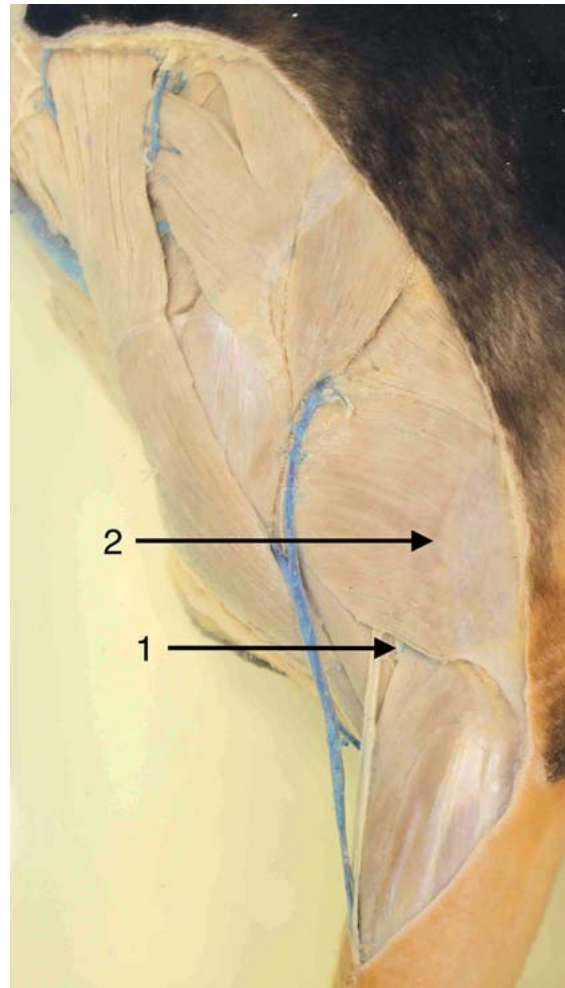
**Die normale hypoderme Nadel ist schneidend, sodass ein größeres Risiko einer Nervenverletzung besteht. Spinalnadeln sind stumpfer, das Risiko ist daher geringer.**

Technik mithilfe des peripheren Nervenstimulators (► **Abb. 3**):

- peripherer Nervenstimulator
- Schermaschine
- Desinfektionsmaterial
- isolierte Nadel: 22 Gauge, 50–100 mm (je nach Größe des Tieres)
- sterile Handschuhe (empfohlen)
- sterile Spritze
- Lokalanästhetikum



► **Abb. 1** Anatomisches Präparat der Vordergliedmaße eines Hundes, mediale Ansicht: 1 N. musculocutaneus, 2 N. medianus, 3 N. ulnaris, 4 N. radialis, der sich nach lateral verbreitert, 5 Injektionsstelle bei medialem Zugang zum N. ulnaris, N. medianus und N. musculocutaneus. © Departement für klinische Veterinärmedizin, Vetsuisse-Fakultät, Universität Bern



► **Abb. 2** Anatomisches Präparat der Vordergliedmaße eines Hundes, laterale Ansicht: 1 N. radialis, 2 Injektionsstelle des N. radialis bei lateralem Zugang. © Departement für klinische Veterinärmedizin, Vetsuisse-Fakultät, Universität Bern

Bei der isolierten Nadel ist nur die Spitze nicht isoliert (► **Abb. 4**). Dies ermöglicht, dass der elektrische Impuls gezielt ans Ende der Spitze geleitet wird und die umliegenden Weichteile nicht gleichzeitig erregt werden.

### Lokalanästhetikum

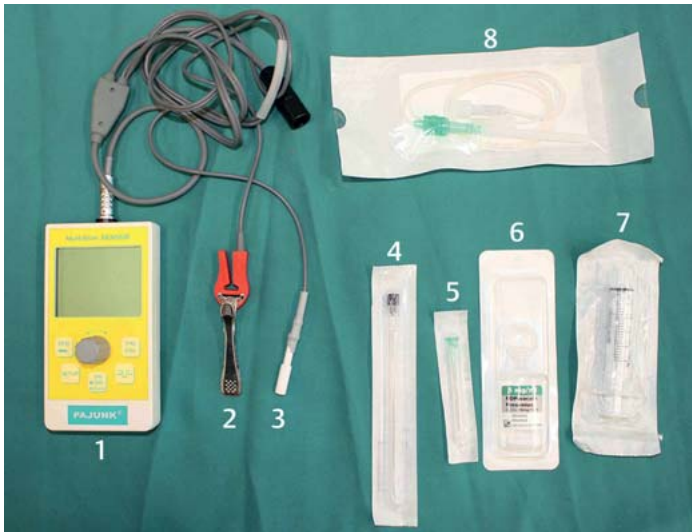
Lokalanästhetika wirken auf die Poren der spannungsgesteuerten Na<sup>+</sup>-Kanäle der Nervenzellen bzw. aller erregbaren Zellen. Sie verhindern somit die Verbreitung des elektrischen Impulses, sodass die afferenten sensorischen Informationen sowie die efferente motorische Aktivität der Nerven blockiert werden [2].

Die am häufigsten verwendeten Lokalanästhetika sind nachfolgend beschrieben:


- **Lidocain** ist das meist genutzte Lokalanästhetikum in der Veterinärmedizin. Es ist mittelgradig potent und

hat eine mittlere Wirkungsdauer (~ 1 Stunde). Die Wirkungsdauer kann um bis zu 3 Stunden verlängert werden, wenn man das Lokalanästhetikum mit Adrenalin kombiniert.

- maximal empfohlene Dosis: 6–10 mg/kg für Hunde und 3–5 mg/kg für Katzen
- toxische Dosis: 22 mg/kg i.v. für Hunde und 11 ± 4,6 mg/kg i.v. für Katzen
- **Bupivacain** ist ungefähr 4-mal potenter als Lidocain [2]. Die Wirkung setzt erst 20–30 Minuten nach der Injektion ein und hält 3–10 Stunden an. Der Wirkstoff ist beliebt für längerdauernde Eingriffe ist, da er die postoperative Analgesie optimieren kann.
  - maximal empfohlene Dosis: 2 mg/kg für Hunde und Katzen
  - toxische Dosis: 4 mg/kg i.v. für Hunde und 2 mg/kg i.v. für Katzen



► **Abb. 3** Für den RUMM-Block benötigtes Material: 1 Nervenstimulator, 2 Anode und Krokodilzange, die am Tier fixiert wird, 3 Kathode für die isolierte Nadel, 4 spinale Nadel (22 G, 75 mm) für eine „blinde“ oder ultraschallgeführte Technik, 5 Nadel für eine „blinde“ oder ultraschallgeführte Technik, 6 Lokalanästhetikum (Ropivacain), 7 5 ml-Spritze, 8 isolierte Nadel mit Schlauch für das Lokalanästhetikum für die Technik mittels peripherem Nervenstimulator. © Departement für klinische Veterinärmedizin, Vetsuisse-Fakultät, Universität Bern



► **Abb. 4** Spitze einer isolierten Nadel. Nur die Spitze ist nicht isoliert, was erlaubt, dass der elektrische Impuls gezielt ans Ende dieser Spitze geleitet wird und die umliegenden Weichteile nicht gleichzeitig erregt werden. © Departement für klinische Veterinärmedizin, Vetsuisse-Fakultät, Universität Bern

- **Ropivacain** ist mittelgradig potent, hat einen verzögerten Wirkungseintritt (20 Minuten) und wirkt lang (zwischen 3 und 8 Stunden). In der Humanmedizin hat es weniger Nebenwirkungen als das ähnlich lang wirkende Bupivacain.
  - maximal empfohlene Dosis: 3 mg/kg für Hunde und Katzen
  - toxische Dosis: 5 mg/kg i. v. für Hunde

- **Procain** ist wenig potent und wirkt nur kurz (30–60 Minuten). Um den Effekt zu verlängern, wird es oft mit Adrenalin kombiniert.
  - maximal empfohlene Dosis: 2–4 mg/kg für Hunde und Katzen

Die für einen RUMM-Block **empfohlene Dosierung** des Lokalanästhetikums beträgt 0,1 ml/kg auf der lateralen Seite und 0,15 ml/kg auf der medialen Seite. Dies entspricht bei einer 0,5%igen Bupivacain- oder Ropivacain-Lösung 0,5 mg/kg. Die Dosierung liegt somit innerhalb des Bereichs der maximal empfohlenen Dosierung.

## Perineuraler Block mithilfe anatomischer Orientierungspunkte

### N. radialis

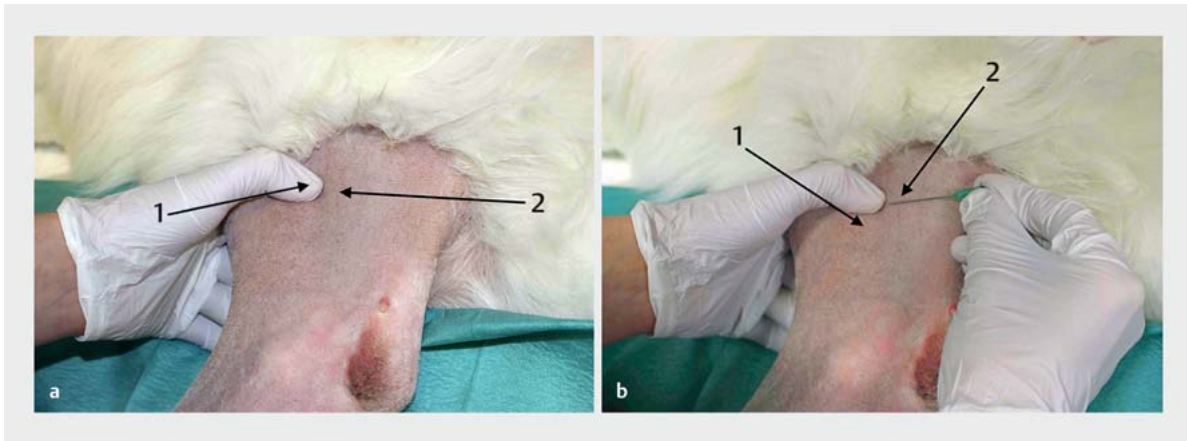
Durchführung:

1. Der Hund muss in Seitenlage mit der zu anästhesierenden Gliedmaße nach oben platziert werden.
2. Der N. radialis ist am besten auf der lateralen Seite des Vorderbeins spürbar. Er kann lateral auf dem Humerus zwischen dem M. brachialis und dem lateralen Trizepskopf auf dem Übergang vom  $\frac{2}{3}$  zum  $\frac{3}{3}$  des Humerus gespürt werden.
3. Die Gliedmaße muss geschoren werden, um die Injektionsstelle aseptisch vorbereiten zu können.
4. Der Daumen sollte kaudal des M. brachialis auf dem Humerus gehalten werden. Damit wird der M. brachialis nach kranial verschoben, was einen Zugang kranial des lateralen Trizepskopfs für die Nadel schafft (► **Abb. 5 a**).
5. Der Nerv kann proximal des lateralen Epikondylus gespürt werden. Die Kanüle soll über den Nerv, zwischen den M. brachialis und dem lateralen Kopf des M. trizeps in einem Winkel von 45° zum Humerus bis knapp vor das Periost des Humerus vorgeschoben werden (► **Abb. 5 b**) [1].
6. Bei Gebrauch einer Spinalnadel kann das Stylet dann zurückgezogen und die Spritze mit dem Lokalanästhetikum auf die Kanüle gesetzt werden.
7. Zuerst muss aspiriert werden, um zu kontrollieren, ob ein Blutgefäß getroffen wurde. Wäre dies der Fall, darf das Lokalanästhetikum keinesfalls injiziert werden.
8. Nach einer negativen Aspiration wird die Hälfte der Dosis an diesen Punkt gespritzt. Die 2. Hälfte sollte beim Zurückziehen der Spritze injiziert werden.

### Merke

**Gibt es bei der Injektion einen Widerstand, befindet man sich im Nerv (Epineurium). Das Lokalanästhetikum darf aber keinesfalls in den Nerv injiziert werden. Wird die Nadel in diesem Fall einige Millimeter bewegt, ist oft eine widerstandslose Injektion möglich.**





► **Abb. 5** Perineuraler Block mithilfe anatomischer Orientierungspunkte am N. radialis eines Hundes.

a 1 Daumen auf der kaudalen Seite des Humerus, 2 lateraler Trizepskopf.

b 1 Humerus, 2 lateraler Trizepskopf. © Departement für klinische Veterinärmedizin, Vetsuisse-Fakultät, Universität Bern

## Nn. ulnaris, medianus und musculocutaneus

Durchführung:

1. Der Hund wird in Seitenlage verbracht, das zu blockierende Bein liegt dabei unten. Es wird empfohlen, das Ellbogengelenk in einem Winkel von 45° zu positionieren. Das oberliegende Bein wird nach kaudal gezogen.
2. Nn. ulnaris, medianus und musculocutaneus erreicht man mit einer Kanüle auf Höhe des distalen Drittels des Humerus proximal des Epikondylus zwischen dem M. biceps brachii und dem medialen Trizepskopf.
3. Der Injektionspunkt wird zuerst palpiert. Ein guter Orientierungspunkt ist die A. brachialis, die man im unteren Drittel des Humerus pulsieren spürt (► **Abb. 6a**).
4. Die Kanüle kann von mediokaudal nach laterokraniel etwa in einem 45° Winkel eingeführt werden (► **Abb. 6b**) [1]. An dieser Stelle verlaufen die Nn. ulnaris, medianus und musculocutaneus nahe beieinander.
5. Die Nadel soll bis in die Nähe des Humerusknochens vorgeführt werden. Mithilfe einer Spritze sollte eine negative Druckkontrolle durchgeführt werden, um sicherzustellen, dass man kein Blutgefäß getroffen hat [1].
6. Anschließend kann die Hälfte des Lokalanästhetikums an diesen Ort gespritzt und die 2. Hälfte während des Herausziehens der Nadel verteilt werden.

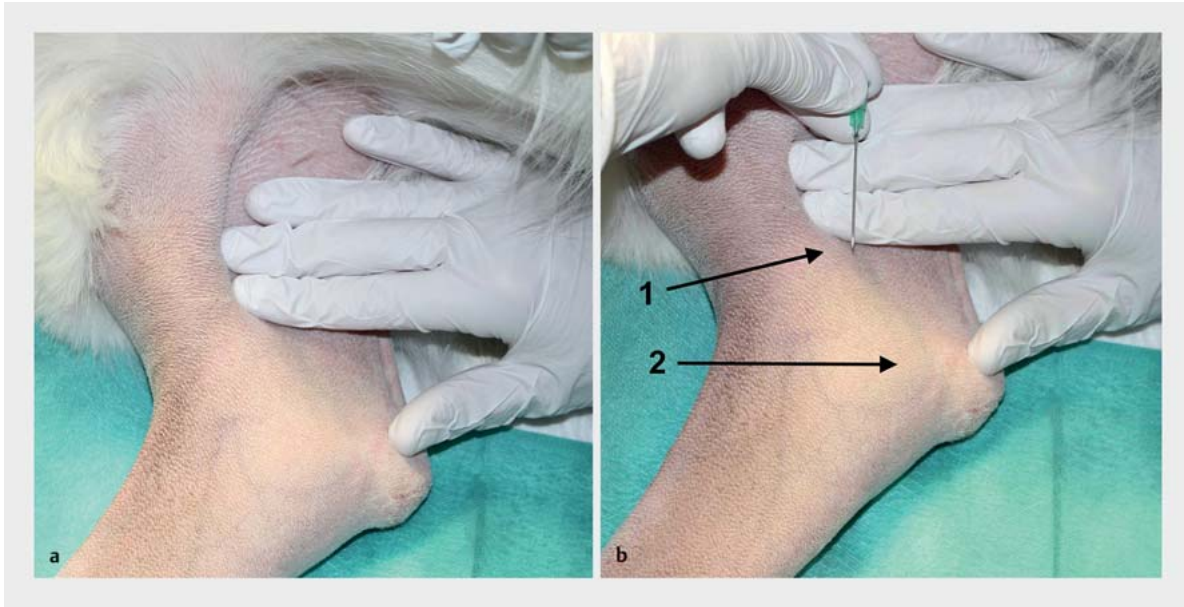
## Perineuraler Block mithilfe eines Nervenstimulators

Als Alternative zur reinen anatomischen Orientierung kann die Injektion mithilfe eines peripheren elektrischen Nervenstimulators und einer isolierten Nadel (22 G, 50–100 mm) erfolgen. Die **Lokalisierung der Nerven** kann somit verbessert werden. Der elektrische Stimulus, der von dem Stimulator generiert wird, wird von naheliegenden motorischen Nervenfasern weitergeleitet und indu-

ziert deren Depolarisation. Damit wird eine muskuläre Zuckung, auch „twitch“ genannt, erwartet [5].

Durchführung:

1. Die Anode wird am Tier befestigt, um den elektrischen Stromfluss der Nadel zu gewährleisten.
2. Beginne mit einem Strom von 1,0–1,5 mA und mit einer Frequenz von 1–2 Hz.
3. Die Nadel muss sorgfältig bis zur erwarteten Lage des Nervs vorgeschoben werden, sodass eine Zuckung der peripheren Muskulatur entsteht.
4. Wenn die Nadel nicht am richtigen Ort platziert ist, muss sie sorgfältig zurückgezogen und erneut vorgeschoben werden.
5. Sobald sich die Nadelspitze in der Umgebung des Nervs befindet, wird eine „Muskelzuckung“ ausgelöst. Die elektrische Stimulation des N. ulnaris induziert eine Extension des Karpus und die Stimulation des N. medianus eine Flexion und Pronation des Karpus. Bei einer Stimulation des N. radialis entsteht eine Extension des Karpus. Die Stimulation des N. musculocutaneus löst eine Kontraktion des M. brachialis und M. biceps brachii mit einer Flexion des Ellbogens aus.
6. Die Stromstärke muss nun schrittweise bis auf 0,5 mA reduziert werden. Damit soll noch immer eine Muskelzuckung sichtbar sein, um die Nähe der Nadelspitze zum Nerv zu verifizieren. Wenn man den Strom auf 0,3 mA reduziert, sollte keine Muskelzuckung mehr sichtbar sein, da man sich sonst im Nerv (Epineurium) befindet und dort auf keinen Fall Lokalanästhetikum injizieren darf.
7. Vor Injektion des Lokalanästhetikums muss aspiriert werden, um sicherzustellen, dass man kein Gefäß getroffen hat. Anschließend kann das Lokalanästhetikum langsam injiziert werden.



► **Abb. 6** Perineuraler Block mithilfe anatomischer Orientierungspunkte von *Nn. ulnaris* und *musculocutaneus* beim Hund. a Palpation des kaudalen Humerus. b 1 Humerus, 2 medialer Humeruskondylus. © Departement für klinische Veterinärmedizin, Vetsuisse-Fakultät, Universität Bern

## Nebenwirkungen

### Systemische Nebenwirkungen

Systemische Nebenwirkungen sind zu erwarten, wenn die Resorptionsdosis die toxische Dosis des Lokalanästhetikums erreicht oder der Patient sehr sensitiv auf Lokalanästhetika reagiert. Bei einer hohen Plasmakonzentration können **zentralnervöse** und **kardiologische Nebenwirkungen** auftreten.

Die **fettlöslicheren Lokalanästhetika** wie Bupivacain haben eher eine Tendenz zu systemischen Nebenwirkungen, z.B. anaphylaktischer Schock oder Blutungen, als wasserlösliche Lokalanästhetika wie Lidocain. Dabei spielen vor allem eine intravenöse Verabreichung und die Injektionsgeschwindigkeit eine Rolle. Schnell verabreichte Lokalanästhetika induzieren schneller höhere Plasmaspiegel [2,4,6].

Die zentralnervösen Nebenwirkungen sind dosis- und medikamentenabhängig und können Symptome wie Zittern und Aufregung bis hin zu Anfällen induzieren. Die ersten Zeichen, die auf eine Nebenwirkung hinweisen, können bei Bupivacain z.B. eine kurzzeitige Exzitationsphase gefolgt von Bradykardie, Zyanose und Bewusstlosigkeit sein [2,4,6].

Jedes Lokalanästhetikum hat bei einer geringen Plasmakonzentration eine antiarrhythmische Wirkung. Bei höheren Konzentrationen können dieselben Medikamente kardiotoxisch sein. Die Blockierung der  $\text{Na}^+$ -Kanäle des

Herzens, die zu einer Reduktion der Nullphase des Aktionspotenzials führt, induziert klinische Symptome, die von einer Arrhythmie und ventrikulären Tachykardie bis zu Kammerflimmern reichen [2,4,6].

### Lokale Nebenwirkungen

Bei jedem peripheren Nervenblock besteht unter anderem das Risiko einer **Nervenverletzung**. Dies kann der Fall sein, wenn man die Nerven am Knochen „anpinnt“ oder in den Nerv injiziert. Eine Nervenverletzung kann zu Parästhesien und im Extremfall zur Nervenschädigung führen. Diese Komplikationen sind jedoch selten. Eine **direkte Neurotoxizität** ist eine weitere mögliche Nebenwirkung, die aber sehr selten auftritt. Bei extrem hohen Konzentrationen des Lokalanästhetikums kann es zu einer Muskeltoxizität kommen. Dies ist aber bei den üblichen Lokalanästhetika, die bei einem peripheren Nervenblock Verwendung finden, nicht der Fall.

## Fazit

Der RUMM-Block ist eine einfache und sichere perioperative Analgesiemethode für Eingriffe am distalen Vorderbein. Somit kann die Dosierung postoperativer Schmerzmittel reduziert, die postoperative Schmerzhaftigkeit vermindert und das Tier schneller entlassen werden. Die „blinde“ Technik ist einfach durchzuführen und erfordert keine komplizierten Geräte, sondern nur anatomische Kenntnisse. Ein RUMM-Block soll im Rahmen der multimodalen Schmerztherapie bei Eingriffen wie einer Karpalarthrodese, einer Zehenamputation oder Wunden distal des Ellbogens eingesetzt werden.

**TIPP**

Sehen Sie sich auch das **Video** der perineuralen Blockade des N. radialis mithilfe eines Nervenstimulators an: [www.thieme-connect.com/products/ejournals/html/10.1055/a-0587-0249](http://www.thieme-connect.com/products/ejournals/html/10.1055/a-0587-0249)



### Korrespondenzadresse

---

**Tierarzt William Robert Pownall**  
 Vetsuisse-Fakultät Universität Bern  
 Länggassstrasse 128  
 3012 Bern  
 Schweiz  
[william.pownall@vetsuisse.unibe.ch](mailto:william.pownall@vetsuisse.unibe.ch)

### Literatur

---

- [1] Trumpatori BJ, Carter JE, Hash J et al. Evaluation of a midhumeral block of the radial, ulnar, musculocutaneous and median (RUMM block) nerves for analgesia of the distal aspect of the thoracic limb in dogs. *Vet Surg* 2010; 39 (7): 785–796

- [2] Rioja Garcia E. Local anesthetics. In: Grimm KA, Lamon LA, eds. *Veterinary Anesthesia and Analgesia*. 5<sup>th</sup> ed. Ames, Iowa: John Wiley & Sons; 2015: 332–354
- [3] Campoy L, Read M, Peralta S. Canine and feline local anesthetic and analgesic techniques. In: Grimm KA, Lamon LA, eds. *Veterinary Anesthesia and Analgesia*. 5<sup>th</sup> ed. Ames, Iowa: John Wiley & Sons; 2015: 827–856
- [4] Covey-Crump G. Regional anesthetic blocks of the limbs. In: Lerche P, Aarnes T, eds. *Handbook of Small Animal Regional Anesthesia and Analgesia Techniques*. Chichester, West Sussex: John Wiley & Sons; 2016: 53–74
- [5] Lamont LA, Lemke KA. The effects of medetomidine on radial nerve blockade with mepivacaine in dogs. *Vet Anaesth Analg* 2008; 35 (1): 62–68
- [6] Duke-Novakovski T, de Vries M, Seymour C. In: *BSAVA Manual of Canine and Feline Anesthesia and Analgesia*, 3<sup>rd</sup> ed. Quedgeley, Gloucester: British Small Animal Veterinary Association; 2016

### Bibliografie

---

DOI <https://doi.org/10.1055/a-0587-0249>  
 Kleintier konkret 2018; 21: 4–10  
 © Georg Thieme Verlag KG Stuttgart · New York  
 ISSN 1434-9132

Anzeige

---