

# Endokrinologische Erkrankungen bei Hund und Katze – Welche kutanen Manifestationen können auftreten?

Meike Horn

Es gibt viele dermatologische Anhaltspunkte, die wertvolle Hinweise für Erkrankungen anderer Organsysteme liefern können. Hormonelle Störungen verändern häufig das Erscheinungsbild der Haut. Das Erkennen dieser Zusammenhänge kann Diagnosen vereinfachen und damit rechtzeitige Behandlungen ermöglichen.

## Einleitung

Hautveränderungen durch endokrinologische Erkrankungen sind ein gutes Beispiel für die Verbindung zwischen der Haut und den inneren Organsystemen. Zusammen mit dem Signalement (Rasse, Alter, Geschlecht), dem Vorbericht, der klinischen Untersuchung und dem Erfassen des allgemeinen Gesundheitszustands können sie den Weg zur Diagnose kanalisieren.

Gerade **mittelalte bis ältere Patienten** entwickeln hormonelle Imbalancen. Das **Geschlecht** und der **Kastrationsstatus** sind für Geschlechtshormon-assoziierte Störungen interessant. Auch manche **Rassedisposition** ist zu beachten. So neigen unter anderem z. B. Dackel, Pudel und Boxer zur Entwicklung eines Hyperkortisolismus. Dobermänner und Golden Retriever neigen zur Hypothyreose, Schäferhunde und Wolfhunde zu Wachstumshormonmangel, Zwergspitze zur Alopecia X. Europäisch Kurzhaarkatzen neigen im Gegensatz zu Rassekatzen zu einer Hyperthyreose etc.

Weitere wichtige Informationen geben vorberichtliche Hinweise wie:

- Leistungsschwäche
- Polyurie/Polydipsie
- Polyphagie
- Gewichtszunahme oder -abnahme
- geschlechtsspezifisches Verhalten bzw. Abweichungen davon

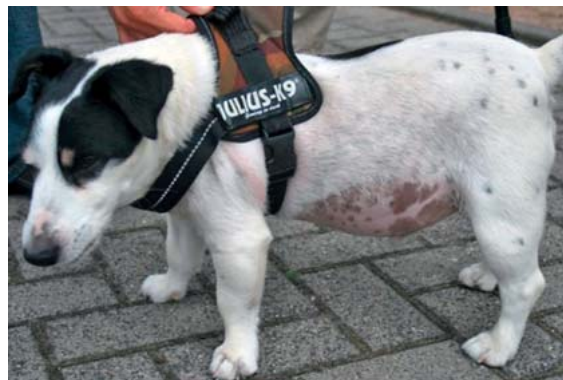Gestörte Hormonsekretionen beeinflussen neben der Haut auch andere Organsysteme. Diese Veränderungen können teilweise zusätzlich in der **klinischen Allgemeinuntersuchung** erfasst werden. Eine vergrößerte Leber, Pendelbauch und durchhängender Rücken sind z. B. hinweisend für einen Hyperkortisolismus (► **Abb. 1**). Veränderte sekundäre Geschlechtsmerkmale wie vergrößerte Zitzen oder eine geschwollene Vulva sprechen für Störungen im Bereich der Geschlechtshormone.

Bei den Hautveränderungen werden Alopezie, Hyperpigmentation, die Neigung zu sekundären Infektionen sowie eine herabgesetzte Wundheilung häufig als **unspezifische Marker** im Zusammenhang mit hormonellen Störungen gesehen. Daneben gibt es jedoch auch noch weitere spezifischere Marker, die im Folgenden näher aufgeführt werden.

## Endokrinologische Erkrankungen

### Hypothyreoidismus

Eine Schilddrüsenunterfunktion kommt vor allem bei **Hunden** vor. Schilddrüsenhormone werden vom Körper u. a. benötigt, um die Wachstumsphase des Haarfollikelzyklus in Gang zu bringen. Das Fell von Hunden mit einer Schilddrüsenunterfunktion verbleibt vermehrt im Ruhe- bzw. Ausfallstadium des Haarzyklus, ohne dass ein neues anagenes Haar nachgeschoben wird. Eine **Alopezie** in verschiedener Ausprägung, v. a. an Druckpunkten, am Schwanz (Rattenschwanz) und auf dem Nasenrücken ist



► **Abb. 1** Neben der Hypotrichose fallen bei diesem Hund mit Hyperkortisolismus der Pendelbauch und der durchhängende Rücken auf. © Meike Horn



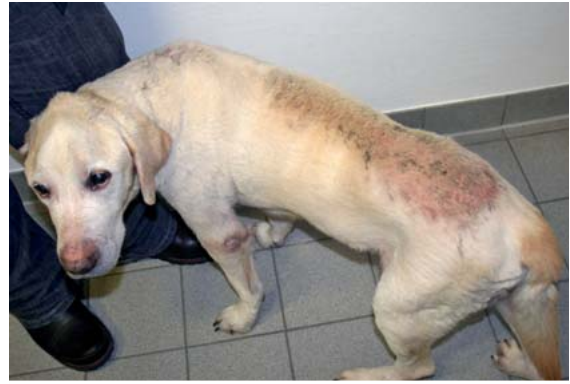► **Abb. 2** Rhodesian Ridgeback mit wiederkehrenden Pyodermien. Die Alopezie und Hyperpigmentation des Nasenrückens lassen eine Hypothyreose als Grunderkrankung vermuten, die die Hautimmunität herabsetzt.  
© Meike Horn

die Folge (► **Abb. 2**). Das lang verbleibende telogene Haar bleicht häufig etwas aus und so kommt es oft zu **Fellfarbveränderungen** (schwarz zu braun etc.). Auch das Nachwachsen des Felles nach einer Rasur ist oft deutlich verzögert. Neben der Alopezie zeigen Patienten mit Hypothyreose aber auch oft noch andere systemische und dermatologische Auffälligkeiten. Sie neigen zu einer **Gewichtszunahme** und **Leistungseinbußen**.

Die Haut wird durch die verminderte Exkretion der Talgdrüsen sowie durch eine herabgesetzte Fettsäurekonzentration trocken und neigt zu Verhornungsstörung. Sie lagert zudem vermehrt das Farbpigment Melanin ein. Dies führt zu **stumpfer, schuppiger Haut** mit **Hyperpigmentation**. Auch eine Seborrhoe am Ohrtrand kommt bei einigen Hunden vor.

Durch die Einlagerung von Glykosaminoglykanen in der Dermis nimmt die Hautdicke zu und kann zu einem sog. **Myxödem** führen. Das Myxödem kann im Vergleich zu Ödemen durch Flüssigkeitseinlagerungen nicht eingedrückt werden (sog. „non-pitting“ Ödem). Das Myxödem führt vor allem im Gesichtsbereich dazu, dass hypothyreote Hunde einen „**traurigen**“ **Gesichtsausdruck** haben.

Die Hautbarrierefunktion und die Hautimmunität dieser Patienten sind herabgesetzt, wodurch sekundäre Infek-



► **Abb. 3** Calcinosis cutis: Flächige sandartige Plaques auf der Hals-/Rückenlinie eines Hundes mit Hyperkortisolismus. © Meike Horn

tionen mit Bakterien, Hefen oder Demodexmilben begünstigt werden. Viele Hunde mit Hypothyreose zeigen daher **rekurrente Pyodermien** und **Otitiden** – manchmal sind diese sogar das einzige Symptom.

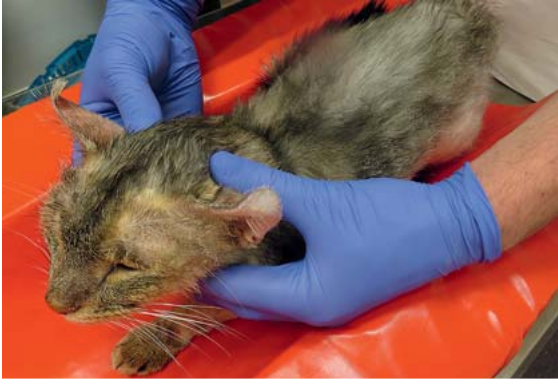## Hyperthyreose

Im Gegensatz zu Hunden entwickeln gerade ältere **Katzen**, bedingt durch meist gutartige hormonproduzierende Knoten in der Schilddrüse, eine Überproduktion an Schilddrüsenhormonen. Das Fell dieser Katzen ist oft dicht und lang. Es wirkt aber dabei trotzdem struppig und stumpf. Als Folge einer Ruhelosigkeit kommt es vor, dass manche hyperthyreote Katzen sich **exzessiv putzen** und dadurch **Alopezie** und **hyperkeratotische Hautareale** entwickeln. Das Krallenwachstum dieser Katzen ist meist vermehrt.

## Hyperkortisolismus

Ein Zuviel an Cortisol, entweder infolge eines Krankheitsbilds oder iatrogen, führt in der Haut zu einer Hemmung der Fibroblasten und Kollagenproduktion. Die Haut wird **dünn** und **fragil**. Die Wundheilung ist herabgesetzt, die Hautgefäße treten vermehrt in Erscheinung, v. a. unter dem Bauch. Es bilden sich Mitesser (**Komedonen**), v. a. am Bauch und um die Zitzen herum. **Hyperpigmentation** und **Hautinfektionen** sind ebenfalls häufig. Eine bilateralsymmetrische nicht entzündliche **Alopezie** wird durch Miniaturisierung der Haarfollikel und Zunahme der katalagenen Haarfollikelphase bedingt.

Die **Calcinosis cutis** ist ein dystrophisches Verkalkungsphänomen, das im Zusammenhang mit Hyperkortisolismus als pathognomonisch gesehen wird. Harte Kalkplatten können dabei vereinzelt in der Haut eingelagert sein, aber auch sandig-mineralische Plaques kommen flächig vor, v. a. auf der dorsalen Hals-/Rückenpartie (► **Abb. 3**). Diese neigen zu Erosionen und Blutkrusten. Vermutlich ist ein Anstieg von Parathormon in der Haut für dieses Phänomen verantwortlich.



► **Abb. 4** Katze mit Hyperkortisolismus: Alopezie und Teleangiektasie, aufgerollter Ohrrand aufgrund eines Aufweichens des Ohrknorpels. © Meike Horn

Der Hyperkortisolismus bei der **Katze** ist sehr selten. Katzen mit Hyperkortisolismus zeigen häufig durch Knorpelerschließung **ingerollte Ohrränder** (► **Abb. 4**). Sie können eine so starke Hautfragilität entwickeln, dass diese spontan wie Pergamentpapier reißen und zu **großflächigen Hautwunden** führen kann. Alopezie und durchscheinende Hautgefäße sind wie beim Hund zu beobachten.

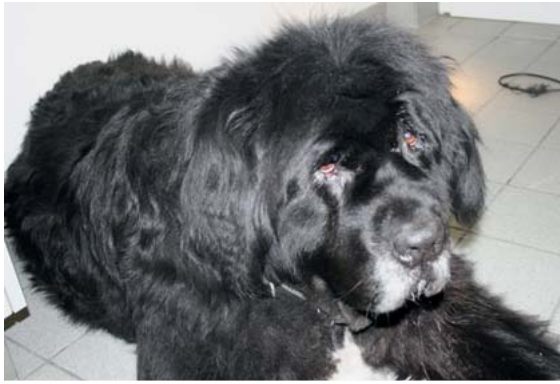### Hyperaldosteronismus

Ein Exzess an Mineralokortikoiden kann durch Tumoren oder eine Hyperplasie der Nebennieren entstehen. Es ist eine sehr seltene hormonelle Störung, die bei der Katze häufiger als beim Hund vorkommt. Die Patienten fallen meist vor allem durch **Schwäche**, **Neuropathien**, Hypokaliämie und Bluthochdruck auf.

Durch den Mineralokortikoidexzess kommt es durch einen negativen Rückkopplungsmechanismus zu einem Abfall des Hypophysenhormons ACTH (wie auch bei Patienten mit adrenalem Hyperkortisolismus oder Sexualhormonexzess). ACTH hat Einfluss auf die Melaninbildung und damit auf die Pigmentierung des Haares. Es wird vermehrt Phäomelanin, ein rötliches Farbpigment, gebildet. Und so sind bei diesen Patienten leicht **rötliche Fellveränderungen** zu beobachten.

### Hyposomatotropismus

Der Hyposomatotropismus ist ein seltener angeborener, autosomal-rezessiv bedingter Mangel an Wachstumshormon. Er kommt beim Deutschen Schäferhund und einigen Wolfhunden vor und führt zu einer Wachstumsretardierung bei normalen Proportionen (**Zwergwuchs**). Betroffenen Hunden fehlt anfangs das Deckhaar am Rumpf, sie zeigen ein **welpenähnliches Fell**. Der Kopf ist meist normal behaart und wirkt wie ein „Fuchskopf“. Die Symptome zeigen sich mit 3–5 Monaten. Im Verlauf der Erkrankung entwickelt sich eine zunehmende **Alopezie**. Die betroffenen Tiere zeigen zudem häufig **Gelenkprobleme** und entwickeln oft eine **Niereninsuffizienz**. Mit



► **Abb. 5** Hypertrichose bei einer Neufundländerhündin mit Akromegalie. Die Dicken- und Mengenzunahme der Haut kann wie ein Myxödem bei einem hypothyreoten Hund wirken. © Meike Horn

1–3 Jahren werden sie zusehends apathisch und können Zysten im Gehirn bilden.

#### Merke

Im Jahr 2009 wurde der verantwortliche Gendefekt für Zwergwuchs identifiziert und ein Gentest zur Diagnostik entwickelt.

### Akromegalie

Hündinnen können durch endogenes Progesteron im Diöstrus oder durch exogen zugeführte Progestagene eine ektope Wachstumshormonsekretion aus der Milchdrüse entwickeln. Da nicht alle Hündinnen betroffen sind, scheinen auch noch andere Faktoren eine Rolle zu spielen. Die Haut dieser Hündinnen zeigt eine **Dicken- und Mengenzunahme**. Sie kann wie ein Myxödem wirken (► **Abb. 5**) und so können diese Hunde vom Erscheinungsbild mit hypothyreoten Hunden verwechselt wer-

den. Die **Pfotenballen** werden **dick und hart** und die Patienten zeigen zudem oft vermehrten Haarwuchs (**Hypertrichose**).

#### Merke

Im Unterschied zu hypothyreoten Hunden zeigen Hündinnen mit Akromegalie oft Polyurie, Polydipsie und sind diabetisch.

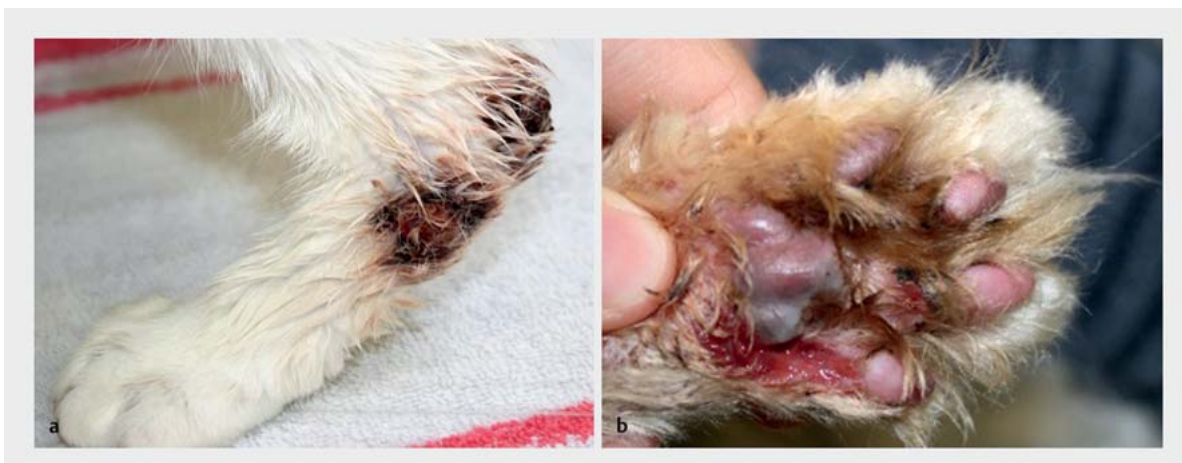In den weiterführenden Labortests zeigen sie häufig ein normales T4 und TSH, erhöhte Progesteronwerte und einen erhöhten IGF-1-Wert.

**Katzen** mit Akromegalie sind fast immer diabetisch – ein **schlecht einstellbarer Diabetes mellitus** ist in der Regel das Hauptsymptom. Sie zeigen ansonsten klinisch eine Größenzunahme des Oberkiefers, erweiterte Interdigitalspalten, einen inspiratorischen Stridor und einen großen Kopf und Bauch. Richtige Hautsymptome sind weniger typisch können sich aber im Zusammenhang mit Diabetes mellitus entwickeln.

### Diabetes mellitus

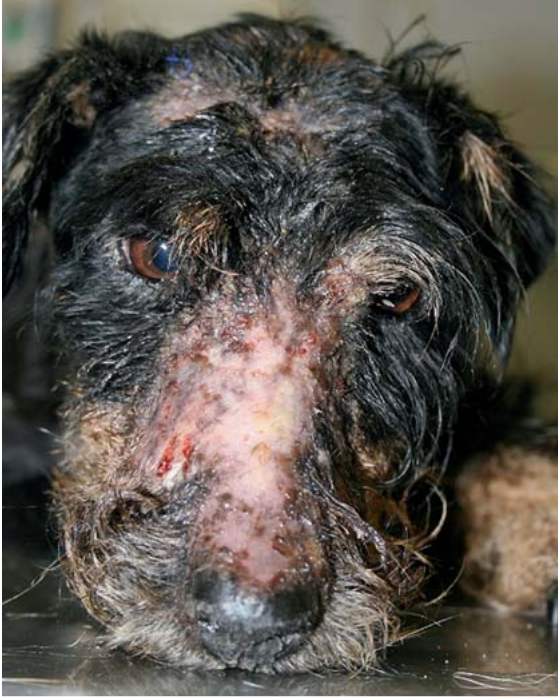Im Vergleich zum Menschen sind Hautläsionen durch Diabetes mellitus bei Hund und Katze seltener. Die Erkrankung hat einen negativen Einfluss auf die Immunabwehr und prädisponiert für **Hautinfektionen**. Durch den Proteinkatabolismus zeigen Diabetespatienten häufig auch eine **schlechte Wundheilung** und so sind infizierte, schlecht heilende Wunden ein häufiges Problem.

Diabetische Hunde, aber vor allem auch Katzen, können zudem eine **Xanthomatose** entwickeln (► **Abb. 6**). Xanthome sind granulomatöse, knotige Hautveränderungen, die durch einen abnormen Fettmetabolismus entstehen können, wie er unter anderem auch beim Diabetes mellitus vorkommt. Sie lagern sich zunächst als weißliche bis



► **Abb. 6** Xanthomatose bei einer Katze mit Diabetes mellitus. Ulzeröse Knoten an den distalen Gliedmaßen und Zehen mit Sekundärinfektion und Wundheilungsstörungen. © Meike Horn





► **Abb. 7** Oberflächliche nekrolytische Dermatitis: erosive, erythematöse, hyperkeratotische Hautveränderungen bei einem Terrier mit Glukagonom (Peptidhormon-produzierendem Pankreastumor). © Meike Horn

gelbe Plaques und Papeln ab, die sich zu ulzerösen Knoten entwickeln und sich dann häufig sekundär infizieren. Die umgebende Haut ist meist erythematös und kann juckend und schmerzhaft sein. Typischerweise sind diese Läsionen an den Zehen und an Knochenvorsprüngen der Gliedmaßen, aber auch im Kopfbereich zu finden.

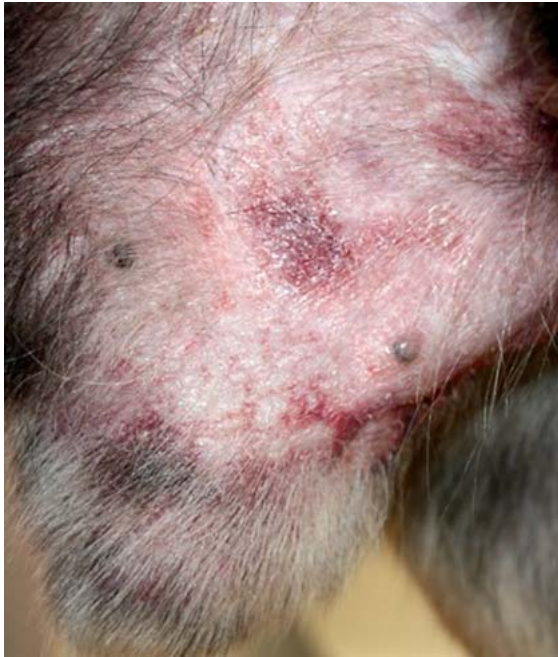### Glukagonom

Das Glukagonom ist ein das Hormon Glukagon ausschüttender Tumor der Bauchspeicheldrüse von Hund und Katze. Im Zusammenhang mit Glukagonomen kann es zur oberflächlichen **nekrolytischen Dermatitis** kommen (► **Abb. 7**). Diese wird auch im Zusammenhang mit Lebererkrankungen gesehen und daher auch als **hepatokutanes Syndrom** bezeichnet.

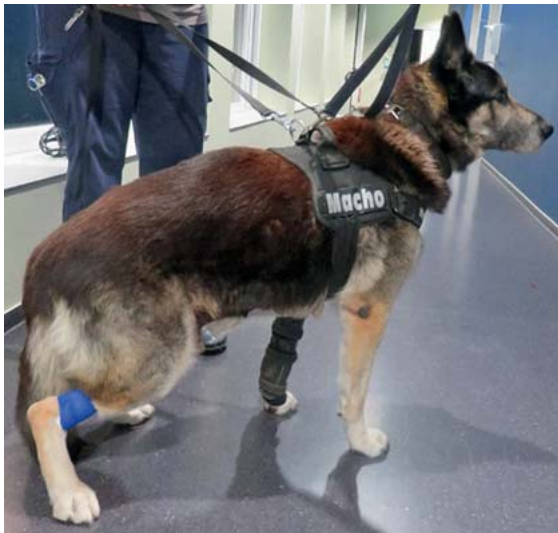Der erhöhte Glukagonspiegel im Blut führt zur Glukoneogenese aus Aminosäuren, was einen Mangel an Aminosäuren im Blut und oft auch eine **Hyperglykämie** zur Folge hat. Durch den Mangel an Aminosäuren entsteht ein Proteinmangel in der Epidermis – es kommt zur Keratinozytennekrose und epidermalen Degeneration. Die Patienten entwickeln erosive, erythematöse, teils hyperkeratotische, teils dramatische **Hautveränderungen**.

### Hyperöstrogenismus

Die Erkrankung kann bei **weiblichen Hunden** eine Folge von Ovarialzysten oder Ovarialneoplasien sein und eine

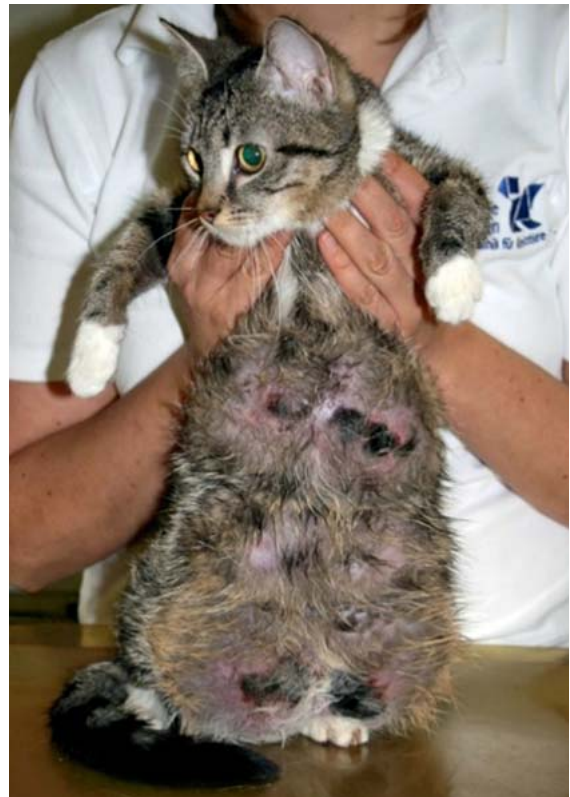

► **Abb. 8** Schlaff hängendes Präputium und sekundäre Pyodermie bei einem Rüden mit Sertolizelltumor.  
© Meike Horn



► **Abb. 9** Rötliche Farbpigmentveränderung bei einem Rüden mit Sertolizelltumor. © Meike Horn

bilateral-symmetrische **Alopezie mit Hyperpigmentation** hervorrufen. Die Vulva und Zitzen sind oft begleitend geschwollen und die Hündinnen haben vorberichtlich häufig **abnorme Läufigkeitsverläufe**. Auch eine Inkontinenztherapie mit Östrogenen kann bei kastrierten Hündinnen Symptome eines Hyperöstrogenismus hervorrufen. Bei beiden Geschlechtern kann ein Hyperöstrogenismus auch durch den engen Kontakt zu Hormoncremes der Besitzer ausgelöst werden.

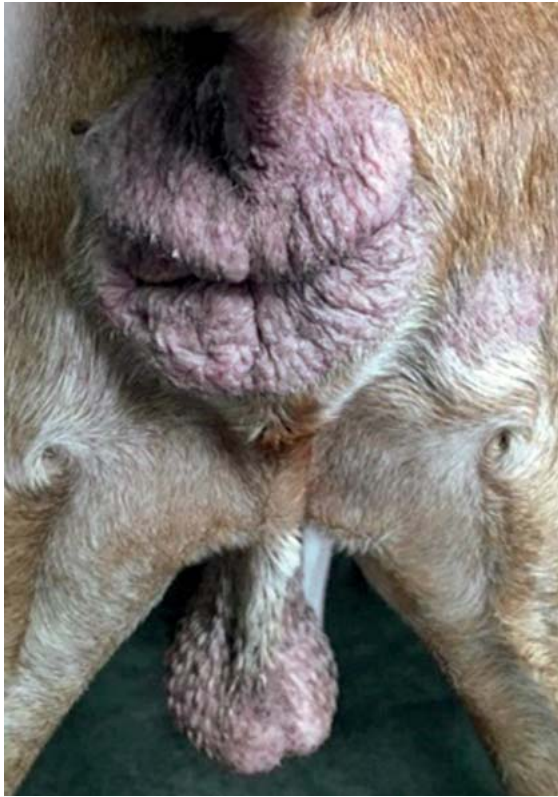


► **Abb. 10** Hautulzerationen und Nekrosen infolge von Ischämie bei einer jungen Katze mit Fibroadenomatose.  
© Meike Horn

Bei **männlichen Hunden** kann ein Hyperöstrogenismus durch östrogenproduzierende Hodentumore entstehen (Sertolizelltumor, v. a. in kryptorchiden Hoden). Betroffene Rüden können eine pathognomonische lineare präputiale **Dermatose** mit einer erythematösen bis hyperpigmentierten Linie zwischen Skrotum und Präputium entwickeln. Auch ein **schlaffes, ödematöses Präputium** ist typisch (► **Abb. 8**). Oft haben sie **Feminisierungszeichen** wie angebildete Zitzen (Gynäkomastie). Eine **Alopezie und Hyperpigmentation** oder **Macula melanosis** beginnt bei den Rüden oft am Hals und breitet sich dann weiter aus. Wie beim Hyperaldosteronismus beschrieben entwickeln Rüden mit Hyperöstrogenismus häufig auch eine rötliche Pigmentierung (► **Abb. 9**).

### Fibroadenomatose

Gestagene können bei der **Katze** zu einer hochgradigen progressiven Proliferation meist mehrerer Mammakomplexe beidseits führen (► **Abb. 10**). Durch die damit verbundene Ischämie der Haut kann dies zu **Hautulzerationen** und **Nekrosen** führen. Diese Veränderungen kommen meist bei jungen, unkastrierten Kätzinnen durch Spontanovulationen und endogene Gestagene oder bei Gestagengaben – auch bei Katern – vor.



► **Abb. 11** Hypertestosteronismus: Hyperplasien der Perianaldrüsen lassen den After prominent bis donutartig wirken. © Meike Horn

### Hypertestosteronismus

Ein Hypertestosteronismus wird bei **Rüden** mit Testosteron ausschüttenden Hodentumoren und manchmal auch idiopathisch bei älteren Rüden gesehen. Rüden mit Hypertestosteronismus zeigen eine **Hyperplasie der Perianaldrüsen** (► **Abb. 11**) und der **Schwanzdrüse** (Viol'sche Drüse). Der After wirkt dadurch sehr prominent. Die Region der Schwanzdrüse wird haarlos, zeigt häufig fleckartige **Hyperpigmentationen** (Macula melanosis) und kann sich sekundär entzünden.

### Kastrationsnebenwirkungen

**Hündinnen** können nach der Kastration ein sog. „**Wooly-Syndrom**“ entwickeln (► **Abb. 12**). Korrelierend zum LH-Level im Blut, der bei kastrierten Hündinnen ansteigt, zeigen diese Hündinnen eine erhöhte Anagen:Telogen-Ratio der Haarfollikel. Das Deckhaar am Körper wächst lang und ist im Farbton durch **Ausbleichen** heller als vor der Kastration. Bei manchen Hündinnen, gerade wenn diese eine Junghundvaginitis hatten und vor der 1. Läufigkeit kastriert wurden, können sich eine **perivulväre Dermatitis** und **chronische Vaginitis** entwickeln. Es wird spekuliert, ob ein Hypoöstrogenismus, ein erhöhter LH- oder GnRH-Spiegel bzw. eine Veränderung der Haarfollikelrezeptoren für LH, FSH und GnRH für diese Verände-



► **Abb. 12** Kastrationsinduzierte Fellveränderungen bei der Hündin – sog. Wooly-Syndrom. © Meike Horn

rungen verantwortlich sind. Jedenfalls können diese Kastrationsnebenwirkungen unter Estriol bzw. mit GnRH-Analogon-Therapie responsiv sein.

### Androgenetischer Haarausfall

Bei Menschen führt eine genetisch bedingte Überempfindlichkeit der Haarfollikel gegen Dehydrotestosteron, einem Metabolit des Testosterons, zu einem mit dem Alter voranschreitendem Haarverlust.

Dieser verläuft bei Mann und Frau nach einem unterschiedlichen, aber jeweils typischen Muster:

- Frau: Ausdünnen der Haare am Oberkopf bis hin zur Glatze
- Mann: Geheimratsecken, hohe Stirn und Glatzenbildung

Ob diese Form der Alopezie möglicherweise auch ursächlich für die sog. **Pattern-Alopezie** des Hundes ist, ist noch unklar und wird weiter erforscht. Bei dieser auch als **Schablonenkrankheit** bezeichneten Alopezie, zu der Rassen wie Dackel, Windspiel, Chihuahua, Wippet und Greyhound neigen, zeigt sich eine Alopezie der Ohren und periaurales Region, der Innenschenkelregion der Hinterbeine bis zum Tarsus und/oder eine ventrale Form (► **Abb. 13**). **Weibliche Tiere** sind häufiger betroffen.

Auch die **periaurikuläre Hypotrichose**, die manchmal bei **Katzen** beobachtet wird, ist vermutlich eine Art androgenetischen Haarausfalls.

### Alopecia X

Auch die Alopecia X ist eine genetisch determinierte Erkrankung, bei der es zu einem Arrest des Haarzyklus kommt, der schließlich mit **Alopezie** und **Hyperpigmentation** einhergeht. Rassen mit einem dichten Fellwuchs wie Zwergspitz, Wolfspitz, Chow-Chow, Samojede und Miniaturpudel sind vor allem betroffen. **Hunde** beiderlei





► **Abb. 13** Ventrale Form der Schablonenkrankheit mit Alopezie vom Hals über die Brust bis zum Abdomen. Eine Form des androgenetischen Haarausfalls wird ursächlich vermutet. © Meike Horn



► **Abb. 14** Wie bei anderen hormonellen Störungen sind Alopezie und Hyperpigmentation typisch für die Alopecia X. Der Haarzyklusarrest führt zuerst an Traktionspunkten wie dem Schwanzansatz bei Ringelschwanzrasen oder der Halsbandregion zu Alopezie. Diese breitet sich an den Seiten und der Rückenlinie weiter aus. Kopf und distale Gliedmaßen sind in der Regel nicht betroffen. © Meike Horn



Geschlechts können eine Alopecia X entwickeln. Dies ist unabhängig davon, ob sie kastriert sind oder nicht. Männliche Tiere scheinen jedoch deutlich öfter zu erkranken. Der Haarverlust kann sich vor und nach einer Kastration entwickeln. Bei intakten Hunden kann eine Kastration jedoch eine vorübergehende Besserung zeigen, die aber zeitlich meist auf 1–2 Jahre begrenzt ist.

Hunde mit einer Alopecia X zeigen einen Fellverlust, oft erst an **Traktionspunkten**, z. B. unter dem Halsband und am Schwanzansatz. Es folgen dann oft die Seiten, der Rumpf und die Kruppenrückenlinie (► **Abb. 14**). Der Kopf und die distalen Gliedmaßen sind in der Regel nicht betroffen. Das Fell wird anfangs oft erst trocken und stumpf, das Deckhaar geht verloren oder wächst nicht nach, während das Wollhaar oft lockiger und weicher wird (**Welpenfell**). Das Wachsen von Haarbüscheln nach einer Biopsie an der Stelle der Hautstanze oder im Bereich von Trauma oder Sonnenbrand lässt Alopecia X als Diagnose vermuten. Die haarlosen Hautbezirke entwickeln im Verlauf oft eine deutliche **Hyperpigmentation**.

**Haarfollikelrezeptordefekte** und eine **abnorme Rezeptorreaktion der Haarfollikel** auf normale Hormone scheinen ätiologisch ebenfalls eine Rolle bei der Alopecia X zu spielen, deren Ursache nach wie vor unklar ist, jedoch auch mehr und mehr als Form des androgenetischen Haarausfalls diskutiert wird.

## Fazit

Die Untersuchung der Haut kann dem Tierarzt wertvolle Hinweise für Erkrankungen der inneren Organsysteme liefern. Gerade endokrinologische Erkrankungen manifestieren sich häufig in Haut und Fell. Das Erkennen dieser Zusammenhänge kann Diagnosen vereinfachen und verkürzen. Gezielte Therapien können somit rechtzeitig begonnen werden.

## Korrespondenzadresse

### Dr. Meike Horn

Fachtierärztin für Innere Medizin bei Kleintieren  
Fachtierärztin für Kleintiere  
Zusatzbezeichnung Dermatologie  
Tierärztliche Klinik Ahlen – Tierklinik für Kleintiere  
Bunsenstraße 20  
59229 Ahlen  
meike\_horn@yahoo.de

## Bibliografie

DOI <https://doi.org/10.1055/a-0588-1853>  
Kleintier konkret 2018; 21: 21–30  
© Georg Thieme Verlag KG Stuttgart · New York  
ISSN 1434-9132