

# PD-1-Blockade bei einem HIV-Patienten mit metastasiertem Merkelzellkarzinom

## PD-1 Blockade in an HIV Patient with Metastatic Merkel Cell Carcinoma

### Autoren

F. Gellrich<sup>1</sup>, M. Garzaroli<sup>1</sup>, S. Blum<sup>2</sup>, S. Beisert<sup>1</sup>, P. Spornraft-Ragaller<sup>1</sup>, U. Boashie<sup>1</sup>, F. Meier<sup>1</sup>, R. Rauschenberg<sup>1</sup>

### Institute

- 1 Klinik und Poliklinik für Dermatologie, Universitätsklinikum Carl Gustav Carus an der Technischen Universität Dresden
- 2 Institut und Poliklinik für Radiologische Diagnostik, Universitätsklinikum Carl Gustav Carus an der Technischen Universität Dresden

### Bibliografie

DOI <https://doi.org/10.1055/a-0598-0905> |

Akt Dermatol 2018; 44: 268–272

© Georg Thieme Verlag KG Stuttgart · New York

ISSN 0340-2541

### Korrespondenzadresse

Frank Friedrich Gellrich, Klinik und Poliklinik für Dermatologie, Universitätsklinikum Carl Gustav Carus an der Technischen Universität Dresden, Fetscherstraße 74, 01307 Dresden

[FrankFriedrich.Gellrich@uniklinikum-dresden.de](mailto:FrankFriedrich.Gellrich@uniklinikum-dresden.de)

### ZUSAMMENFASSUNG

Aufgrund der modernen antiretroviralen Therapie (ART) haben HIV-positive Patienten eine kaum eingeschränkte Lebenserwartung. Die Folge ist eine Zunahme nicht HIV-assoziiierter Krebserkrankungen unter den Infizierten. Die Wirkungen und Nebenwirkungen der neuen Checkpoint-Inhibitoren, z. B. Anti-PD-1-Antikörper (PD1 AK) im Zusammenhang mit einem gestörten Immunsystem bei HIV-Infektion sind bisher nicht hinreichend untersucht.

In der vorgestellten Kasuistik wurde ein Patient mit metastasiertem Merkelzellkarzinom und einer neu diagnostizierten

HIV-Infektion mittels einer antiretroviralen Therapie und Pembrolizumab therapiert. Unter der Therapie mit dem Anti-PD-1-Antikörper und der ART zeigten sich eine komplette Remission nach 6 Monaten und eine rasche Besserung des Immunstatus.

Die Therapie eines HIV-infizierten Patienten mit PD-1-Antikörpern scheint wirksam und verträglich zu sein und hat offenbar keinen negativen Effekt auf den Verlauf der HIV-Infektion. Somit stellen Anti-PD-1-Antikörper eine Therapieoption für HIV-positive Patienten mit metastasiertem Merkelzellkarzinom dar.

### ABSTRACT

Due to modern antiretroviral therapy (ART), HIV-positive patients have an almost normal life expectancy. The result is an increase in non-HIV-associated cancers among HIV-infected patients. The effects and side effects of the new checkpoint inhibitors, e.g. anti-PD-1 antibodies (PD1 AK) in HIV-infected patients with an altered immune system have not yet been sufficiently investigated.

In the presented case report, a patient with metastatic Merkel cell carcinoma and a newly diagnosed HIV infection was treated with an antiretroviral therapy and pembrolizumab. Therapy with the anti-PD-1 antibody showed a complete remission after 6 months and a rapid improvement of the immune status.

Treatment of an HIV-infected patient with PD-1 antibodies appears to be effective and tolerable and does not appear to have a negative effect on the course of the HIV infection. Thus, anti-PD-1 antibodies are a therapeutic option for HIV-positive patients with metastatic Merkel cell carcinoma.

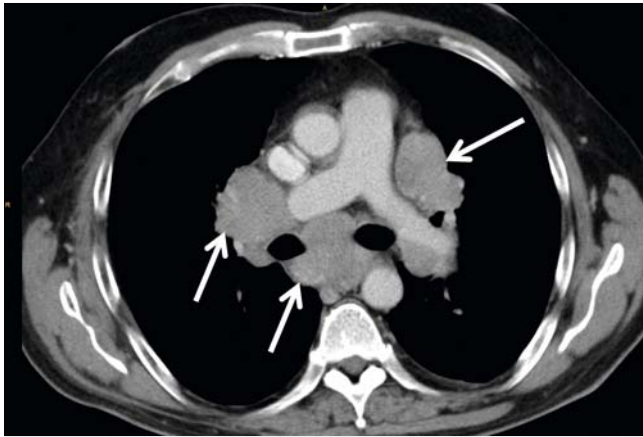
## Einleitung

Aufgrund der modernen antiretroviralen Therapie (ART) haben HIV-positive Patienten eine kaum eingeschränkte Lebenserwartung. Die Folge ist eine Zunahme nicht HIV-assoziiierter Krebserkrankungen bei den Infizierten. Die Wirkungen und Nebenwirkungen der neuen Checkpoint-Inhibitoren, z. B. Anti-PD-1-Antikörper (PD1 AK) im Zusammenhang mit einem gestörten

Immunsystem bei HIV-Infektion sind bisher nicht hinreichend untersucht.

## Kasuistik

Im Dezember 2014 konnte bei einem 57-jährigen Patienten exzisionsbiopsisch ein Merkelzellkarzinom (MZK, pT1 V1 R1) am rechten Unterarm gesichert werden. Im Januar 2015 erfolgte



► **Abb. 1** CT-Thorax, Weichteilfenster, 03/2016, biläre und mediastinale Lymphknotenmetastasen.

eine Nachexzision mit einem Sicherheitsabstand von allseits mindestens 2 cm und eine Sentinellymphknotenexzision axillär rechts. Histologisch zeigten sich sowohl das Nachexzisiat als auch die Lymphknoten (SLNB 0+/2) tumorfrei. Von März bis April 2015 wurde in einem externen Haus in der Tumorregion am Unterarm rechts eine Radiatio durchgeführt (Elektronenstehfeld; GD 60,0 Gy; ED: 2,4 Gy; 25 Frakt. in 32 Tagen; keine Radiatio der Lymphabflussregion).

Nebenbefundlich wurde im Oktober 2015 eine pulmonale Sarkoidose histologisch gesichert, radiomorphologisch im Stadium II. Eine mediastinale und hiläre Lymphknotenmetastasierung konnte mittels EBUS ausgeschlossen werden.

Die Erstvorstellung in unserer Einrichtung erfolgte aufgrund neu aufgetretener In-Transit-Metastasen. Es erfolgte 09/2015 die Exzision zweier In-Transit-Metastasen am Ellenbogen rechts (R0) und 10/2015 die Exzision einer In-Transit-Metastase am Oberarm rechts (R0). Von November bis Dezember 2015 wurde erneut eine Radiatio am Oberarm und axillär rechts durchgeführt (GD: 60,0 Gy; ED 2,0 Gy; 30 Frakt. in 47 Tagen).

Im Rahmen des Screenings einer Studie zur adjuvanten Therapie mit Ipilimumab wurde im Dezember 2015 eine HIV-Infektion im Stadium A3 nach CDC diagnostiziert (Ausgangsviruslast 127 000 Kop/ml, CD4: 14/μl = 10%) und eine antiretrovirale Therapie (ART) mit Emtricitabin, Tenofovir und Dolutegravir begonnen, welche zu einer raschen Reduktion der HIV-1-Viruslast und Besserung des Immunstatus führte.

Im März 2016 zeigte sich computertomografisch eine massive Vergrößerung der LK im Bereich des oberen, vorderen und mittleren Mediastinums und eine Ummauerung der Hilusregion beidseits mit einer unterschiedlichen Dichte der Lymphknoten. Unter dem Verdacht auf eine Herdbildung verschiedener Entitäten bei gleichzeitig bestehender pulmonaler Sarkoidose war eine histologische Sicherung zwingend erforderlich (► **Abb. 1**). Mittels Bronchoskopie und EBUS (Endobronchialer Ultraschall) mit Biopsien mehrerer mediastinaler Lymphknoten konnten histomorphologisch und immunhistologisch Metastasen des bekannten Merkelzellkarzinoms gesichert werden. Die Lymphknoten-Metastasen mediastinal und hilär wurden bestrahlt

(GD: 30,0 Gy; ED: 3,0 Gy; 10 Frakt. in 15 Tagen) und zusätzlich eine Chemotherapie mit pegyliertem liposomalen Doxorubicin eingeleitet (Caelyx® 20 mg/m<sup>2</sup> KOF) [1].

Aufgrund positiver Studiendaten wurde die Therapie direkt im Anschluss auf Pembrolizumab umgestellt (off-label) [2]. Nach 3 Monaten zeigte sich computertomografisch ein deutlicher Regress der Lymphknotenmetastasen (► **Abb. 2–5**). Unter der Therapie mit Pembrolizumab wurden im September 2016 eine größenprogrediente Hautfermetastase am Abdomen rechts (R0) und eine Hodenmetastase reseziert. Im CT fielen retikuläre, teils milchglasartige Konsolidierungen beidseits paramediastinal und größenregrediente mediastinale und hiläre Lymphknoten auf (► **Abb. 6–7**). Im Dezember 2016 zeigte sich radiologisch kein Hinweis mehr für eine Lungenmetastasierung im Sinne einer Komplettremission der pulmonalen und mediastinalen Metastasen (► **Abb. 8–9**). Die zuvor beschriebenen pulmonalen Konsolidierungen lassen sich im Rahmen einer radiogenen Pneumonitis mit beginnender Lungenfibrose erklären, welche jedoch asymptomatisch verlief. Zur Behandlung der radiogenen Pneumonitis wurde 10/2016 durch die Kollegen der Klinik für Strahlentherapie und Pulmologie eine Therapie mit Prednisolon 1 mg/kg KG eingeleitet.

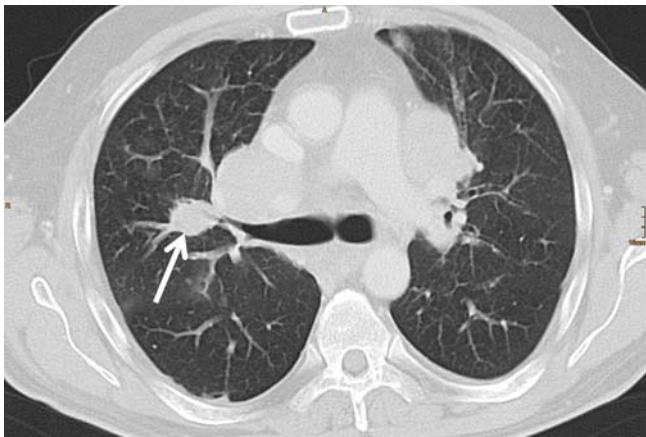
Radiologisch fand sich unter der Therapie mit Anti-PD1-AK eine komplette Remission nach 6 Monaten. Viruslast und CD4-Zahl besserten sich im Verlauf der zeitgleichen Therapie mit Anti-PD1-AK und der ART. Die pulmonale Sarkoidose blieb im Verlauf der Therapie stabil.

Im September 2017 ließ sich im Staging eine im Verlauf größenprogrediente Lymphknotenmetastase parakardial am rechten Vorhof feststellen. Die Metastasenresektion wurde präferiert, aufgrund einer möglichen Perikardinfiltration jedoch nicht durchgeführt, sondern eine lokalablativ stereotaktische Radiatio (Gesamtdosis 30 Gy). Darüberhinaus wurde aufgrund der Neuzulassung von Avelumab für das metastasierte Merkelzellkarzinom die Therapie im Dezember 2017 erneut umgestellt. Unter dieser Therapie zeigte sich im ersten Staging eine deutliche Größenregredienz der vorbeschriebenen Metastasen ohne Anhalt für neue Metastasen.

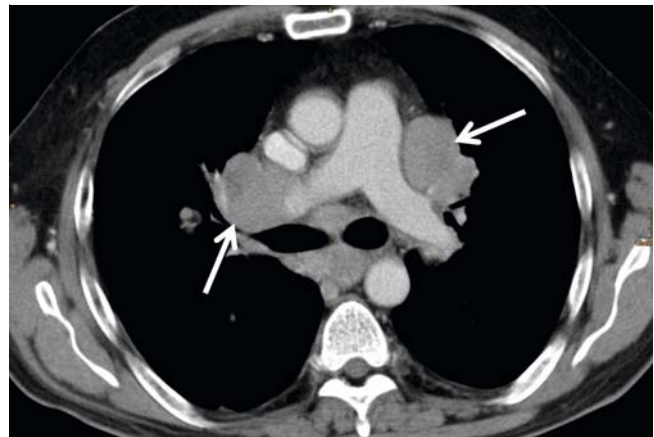
## Diskussion

Das Merkelzellkarzinom ist ein seltener Hauttumor neuroendokrinen Ursprungs, der sich durch eine hohe Rezidivrate, frühe Fernmetastasierung und hohe Mortalität auszeichnet. Aufgrund der Seltenheit des Tumors sind evidenzbasierte Therapieschemata schwer zu etablieren. Das Merkelzellkarzinom ist bekanntlich sowohl radio- als auch chemosensitiv. Die Toxizität ist ein Schlüsselfaktor bei der Beurteilung eines jeden Therapie-regimes, da erkrankte Patienten i. d. R. älter sind und häufig weitere Komorbiditäten bestehen [1]. So wurden bei dem oben vorgestellten Patienten im Rahmen der Therapie eine Lungensarkoidose im Stadium II und HIV erstdiagnostiziert.

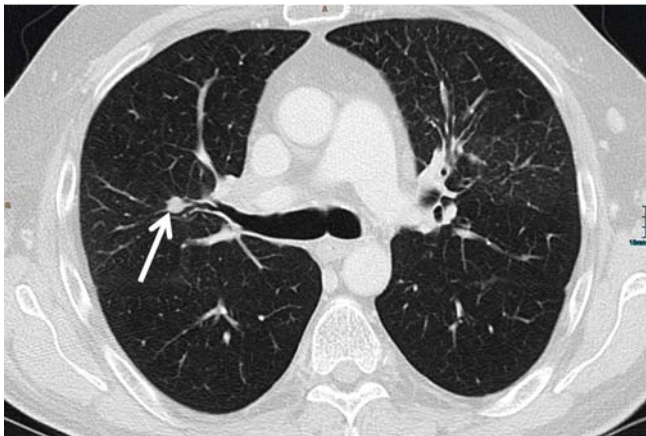
In der Literatur ist die gute Verträglichkeit einer Therapie mit liposomalem Doxorubicin in Kombination mit einer Radiatio beschrieben. Ein Therapieansprechen trat häufig nach dem ersten Zyklus im Sinne einer partiellen Remission ein. Im Mittel entwickelte sich nach zwei Monaten ein erneuter Progress [1].



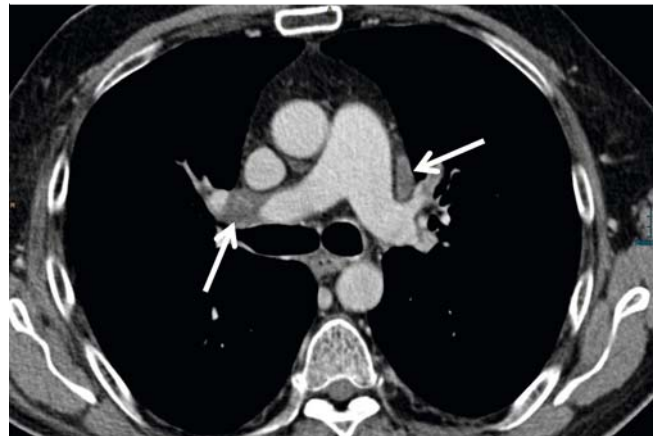
► **Abb. 2** CT-Thorax, Lungenfenster, 03/2016, Lungenmetastase im rechten Oberlappen.



► **Abb. 3** CT-Thorax, Weichteilfenster, 03/2016, bilaterale Lymphknotenmetastasen.



► **Abb. 4** CT-Thorax, Lungenfenster, 06/2016, deutlicher Regress der Lungenmetastase.



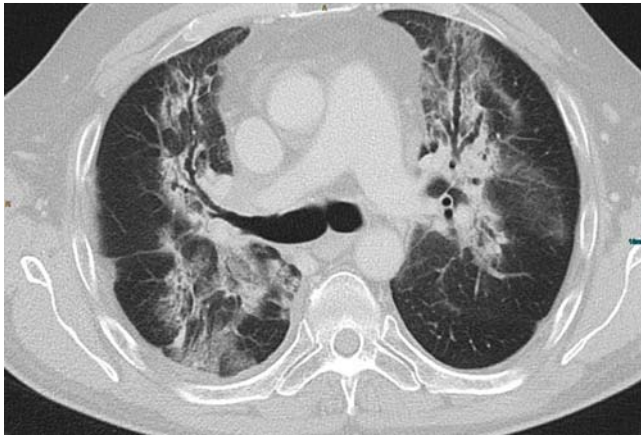► **Abb. 5** CT-Thorax, Weichteilfenster, 06/2016, deutlicher Regress der Lymphknotenmetastasen.

Bei hohen Rezidivraten unter dieser Kombinationstherapie wurde die Therapie im oben beschriebenen Fall aufgrund positiver Studiendaten auf Pembrolizumab umgestellt (off-label) [2]. In der entsprechenden Phase-II-Studie erhielten 26 Patienten mit einem fortgeschrittenen Merkelzellkarzinom wenigstens eine Dosis Pembrolizumab. Die Ansprechrates betrug 56%, 4 Patienten erreichten eine komplette Remission und 10 Patienten eine partielle Remission. Sechs Monate nach Beginn der Therapie waren 67% der Patienten weiterhin progressionsfrei. Grad 3- oder Grad 4-Nebenwirkungen nach CTCAE (Common terminology criteria for adverse events) erlitten 15% der Patienten [2]. In dieser Kasuistik entwickelte sich radiologisch unter der Therapie mit Anti-PD-1-Antikörpern eine komplette Remission nach 6 Monaten. Viruslast und CD4-Zahl zeigten ein gutes Ansprechen im Verlauf der Immuntherapie. Die vorbekannte Sarkoidose exazerbierte nicht.

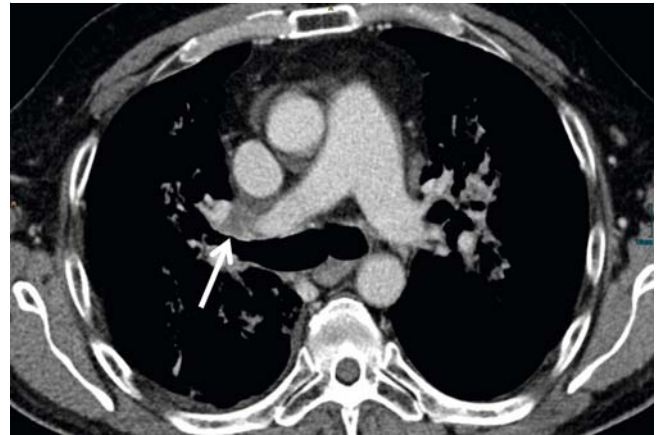
Die Zulassung der Immun-Checkpoint-Inhibitoren, die für Patienten mit metastasiertem Melanom ein Langzeitüberleben erwirken können, stellt in der Dermatookologie einen Durchbruch dar. Verglichen mit Ipilimumab konnten die beiden zugelassenen Anti-PD-1-Antikörper Pembrolizumab und Nivolumab

eine höhere Wirksamkeit bei niedrigerer Toxizität erzielen [3]. Therapieschemata im Rahmen von Studien für Patienten mit metastasiertem Merkelzellkarzinom orientierten sich an den Erfahrungen, die man in der Therapie des Melanoms erlangen konnte. Mit Avelumab wurde erst kürzlich ein PD-L1-Inhibitor zur Therapie des metastasierten Merkelzellkarzinoms zugelassen [4]. Jüngste Daten nach einem Follow-up von mindestens 12 Monaten zeigen bei 88 Patienten eine Ansprechrates von 33%. In 74% der Fälle hielt das Ansprechen mindestens ein Jahr an. Das progressionsfreie Überleben nach einem Jahr betrug 30% und das Gesamtüberleben 52%, das mediane Gesamtüberleben 12,9 Monate [5].

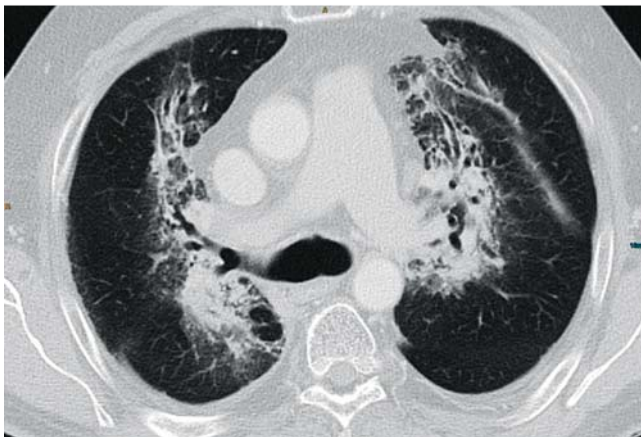
Aufgrund des Risikos, Exazerbationen von Autoimmunerkrankungen und/oder chronischen Virusinfektionen auszulösen, haben klinische Studien, welche Immun-Checkpoint-Inhibitoren Anti-PD-1 und Anti-CTLA-4 untersuchten, Patienten mit Autoimmunerkrankungen, chronischer Hepatitis B/C-Infektion und/oder Infektionen mit dem Human Immunodeficiency Virus (HIV) ausgeschlossen [6]. 09/2017 wurde eine Fallsammlung zu 10 HIV-positiven Patienten veröffentlicht, welche eine Therapie mit Pembrolizumab, Nivolumab, Ipilimumab oder



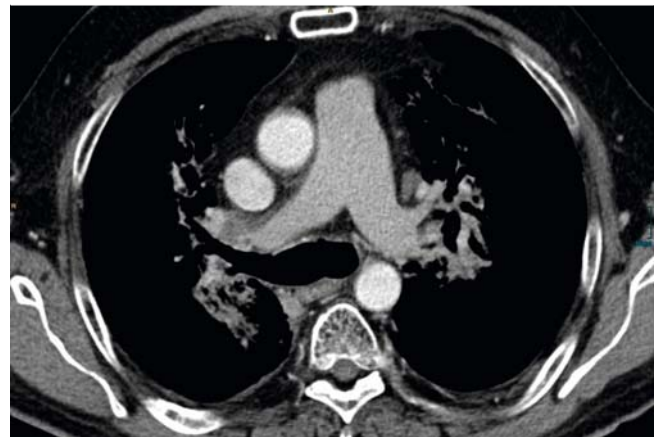
► **Abb. 6** CT-Thorax, Lungenfenster, 09/2016, retikuläre, teils milchglasartige Konsolidierungen beidseits paramediastinal i. S. einer radiogenen Pneumonitis, vollständig regredienter Lungenrundherd.



► **Abb. 7** CT-Thorax, Weichteilfenster, 09/2016, größtenregrediente mediastinale und hiläre Lymphknotenmetastasen.



► **Abb. 8** CT-Thorax, Lungenfenster, 12/2016, Komplettremission der pulmonalen, beginnende Fibrose der radiogenen Pneumonitis.



► **Abb. 9** CT-Thorax, Weichteilfenster, 12/2016, Komplettremission der Lymphknotenmetastasen.

einer Kombination aus Ipilimumab und Nivolumab erhielten [7]. Ein Patient wurde aufgrund eines Merkelzellkarzinoms, die anderen 9 Patienten aufgrund eines Melanoms therapiert. Es wurden eine komplette und eine partielle Remission bei den Patienten mit einem Melanom und eine komplette Remission bei dem Patienten mit einem Merkelzellkarzinom beobachtet mit einer mittleren Ansprechdauer von 9 Monaten. Das mittlere progressionsfreie Überleben betrug 3 Monate. Die Viruslast wurde bei 7 Patienten überwacht und zeigte keinen signifikanten Anstieg im Verlauf der Therapie. Die CD4-Zellzahl war bei 5 Patienten im Verlauf bekannt. Ein Patient zeigte einen Anstieg von 76 auf 223 Zellen/ $\mu$ l, erreichte ein komplettes Ansprechen und erlitt eine milde Pneumonitis, ein Patient zeigte einen Abfall von 335 auf 114 Zellen/ $\mu$ l, einen Krankheitsprogress und erkrankte an einer immunvermittelten Grad-3-Kolitis und 3 Patienten zeigten eine konstante CD4-Zellzahl. Kein Patient erkrankte unter der Therapie an einer opportunistischen Infektion. Auch wenn das progressionsfreie Überleben vergleichs-

weise kurz war, konnten unter den 10 Patienten 3 Therapieansprecher beobachtet werden [7].

Ein therapeutischer Ansatz zur Behandlung einer HIV-Infektion ist die Reaktivierung erschöpfter Anti-HIV-Immunzellen, die bei chronisch infizierten Personen vorhanden sind. Der PD-1-PD-L1-Pathway spielt eine entscheidende Rolle in der Erschöpfung virusspezifischer T-Zellen während einer chronischen HIV-Infektion [8–10]. Die Hemmung von PD-1 durch blockierende Anti-PD-1-Antikörper hat bei Affen die Viruslast durch das Simiane Immundefizienz-Virus (SIV) reduziert [11]. Weiterhin konnte gezeigt werden, dass die PD-1-Blockade die Kontrolle der HIV-Replikation in vivo im Tiermodell verbessern kann. BLT (Bone Marrow-Liver-Thymus) humanisierte Mäuse, die chronisch mit HIV-1 infiziert waren, wurden über einen Zeitraum von 10 Tagen mit einem Anti-PD-1-Antikörper behandelt. Die PD-1-Blockade führte zu einer signifikanten 45-fachen Reduktion der HIV-Viruslast bei humanisierten Mäusen mit hoher CD8(+)-T-Zell-Expression von PD-1 im Vergleich zu den

Kontrollen. Die Anti-PD-1-Antikörperbehandlung führte auch zu einem signifikanten Anstieg der CD8(+)-T-Zellen. Die PD-1-Blockade beeinflusste nicht die T-Zell-Expression anderer inhibitorischer Rezeptoren, die mit PD-1 koexprimiert werden, einschließlich CD244, CD160 und LAG-3, und schien keine virus-spezifischen humoralen Immunantworten zu beeinflussen [12]. Diese Daten zeigen, dass die Hemmung von PD-1 die HIV-Viruslast in vivo im humanisierten BLT-Mausmodell reduzieren kann. Die Ergebnisse deuten darauf hin, dass die Blockade des PD-1/PD-L1-Pathways nicht nur von Patienten mit HIV getragen wird und damit möglicherweise eine Option zur Therapie des Merkelzellkarzinoms und anderer Tumoren bei gleichzeitiger HIV-Infektion darstellt, sondern auch therapeutisches Potenzial in der Behandlung der HIV-Infektion selbst haben könnte.

## Fazit

Die diskutierten Daten und die vorgestellte Kasuistik sprechen dafür, dass die Therapie eines HIV-infizierten Patienten mit PD-1-Antikörpern wirksam und verträglich ist und keinen negativen Effekt auf den Verlauf der HIV-Infektion hat. Somit stellen Anti-PD-1-Antikörper eine Therapieoption für HIV-positive Patienten mit metastasiertem Merkelzellkarzinom dar. Weitere Studien sind wünschenswert, um eine belastbare Evidenz zu schaffen.

## Interessenkonflikt

Die Autoren geben an, dass kein Interessenkonflikt besteht.

## Literatur

- [1] Wobser M, Kürzinger N, Ugurel S et al. Therapy of metastasized Merkel cell carcinoma with liposomal doxorubicin in combination with radiotherapy. *JDDG* 2009; 7: 521–525
- [2] Nghiem PT, Bhatia S, Lipson EJ et al. PD-1 Blockade with Pembrolizumab in Advanced Merkel-Cell Carcinoma. *N Engl J Med* 2016; 374: 2542–2552
- [3] Franklin C, Livingstone E, Roesch A et al. Immunotherapy in melanoma: Recent advances and future directions. *Eur J Surg Oncol* 2017; 43: 604–611
- [4] Gaiser MR, Bongiorno M, Brownell I. PD-L1 Inhibition with Avelumab for Metastatic Merkel Cell Carcinoma. *Expert Rev Clin Pharmacol* 2018; 11: 345–359
- [5] Kaufman HL, Russell JS, Hamid O et al. Updated efficacy of avelumab in patients with previously treated metastatic Merkel cell carcinoma after ≥ 1 year of follow-up: JAVELIN Merkel 200, a phase 2 clinical trial. *J Immunother Cancer* 2018; 6: 7
- [6] Davar D, Wilson M, Pruckner C et al. PD-1 Blockade in Advanced Melanoma in Patients with Hepatitis C and/or HIV. *Case Rep Oncol Med* 2015; 2015: 737389
- [7] Heppt MV, Schlaak M, Eigentler TK et al. Checkpoint blockade for metastatic melanoma and Merkel cell carcinoma in HIV-positive patients. *Ann Oncol* 2017; 28: 3104–3106
- [8] Day CL, Kaufmann DE, Kiepiela P et al. PD-1 expression on HIV-specific T cells is associated with T-cell exhaustion and disease progression. *Nature* 2006; 443: 350–354
- [9] Petrovas C, Casazza JP, Brenchley JM et al. PD-1 is a regulator of virus-specific CD8+ T cell survival in HIV infection. *J Exp Med* 2006; 203: 2281–2292
- [10] Trautmann L, Janbazian L, Chomont N et al. Upregulation of PD-1 expression on HIV-specific CD8+ T cells leads to reversible immune dysfunction. *Nat Med* 2006; 12: 1198–1202
- [11] Velu V, Titanji K, Zhu B et al. Enhancing SIV-specific immunity in vivo by PD-1 blockade. *Nature* 2009; 458: 206–210
- [12] Seung E, Dudek TE, Allen TM et al. PD-1 blockade in chronically HIV-1-infected humanized mice suppresses viral loads. *PLoS One* 2013; 8: e77780