

Augenheilkunde up2date

2 · 2018

Netzhaut, Glaskörper, Augenhintergrund 3

Lasertherapie in der Augenheilkunde – ein Update

*Friederike Schaub
Philip Enders
Sascha Fauser*

VNR: 2760512018154651996
DOI: 10.1055/a-0598-9052
Augenheilkunde up2date 2018; 8 (2): 155–170
ISSN 0023-2165
© 2018 Georg Thieme Verlag KG

Unter dieser Rubrik sind bereits erschienen:

Arterielle Gefäßverschlüsse der Retina G. E. Lang, S. J. Lang
4/2017

Spektrale Reflexionsfotografie des Augenhintergrundes: klinische Beurteilung S. Kellner, S. Weinitz, G. Farmand, U. Kellner 4/2015

Spectral-Domain optische Kohärenztomografie der Makula: klinische Beurteilung U. Kellner, S. Kellner, A. Golshahi, S. Slowik, S. Bedar, S. Weinitz, G. Farmand 3/2015

Degenerative Makulopathien (bei jüngeren Patienten) G. Haas, B. Treiblmayr, M. Kralinger, N. Bechrakis 4/2014

Posteriore Uveitis. Teil 1: Diagnostik und Grundkonzepte der Therapie A. Heiligenhaus, M. Breitbach, G. Spital, N. Stübiger, S. Winterhalter, C. Deuter, M. Becker, F. Mackensen 2/2014

Posteriore Uveitis. Teil 2: Die unterschiedlichen Krankheitsbilder A. Heiligenhaus, M. Breitbach, G. Spital, N. Stübiger, S. Winterhalter, C. Deuter, M. Becker, F. Mackensen 2/2014

Vitreomakuläre Interface-Erkrankungen C. Jandeck 1/2014

Prinzipien der Diagnostik retinaler Erkrankungen. Teil 2 K. Rüter, S. Kellner 3/2013

Prinzipien der Diagnostik retinaler Erkrankungen. Teil 1 S. Kellner, K. Rüter 3/2013

Trauma mit Beteiligung des hinteren Augenabschnitts. Teil 2 P. Walter, G. Rössler, B. Mazinani 2/2013

Trauma mit Beteiligung des hinteren Augenabschnitts. Teil 1 P. Walter, G. Rössler, B. Mazinani 2/2013

Intravitreale operative Medikamentenapplikation 2013 U. Kellner, S. Kellner 1/2013

Altersabhängige Makuladegeneration. Teil 2 J. Wachtlin, M.-A. Gamulescu 4/2012

Altersabhängige Makuladegeneration. Teil 1 J. Wachtlin, M.-A. Gamulescu 3/2012

Netzhautablösung. Teil 2 H. Heimann 3/2012

Frühgeborenenretinopathie C. Jandeck, A. Stahl 2/2012

Netzhautablösung. Teil 1 H. Heimann 2/2012

Venöse und arterielle Gefäßverschlüsse der Netzhaut G. E. Lang, S. J. Lang 1/2012

Hereditäre Netzhautdystrophien U. Kellner, A. Renner, S. Herbst, S. Kellner, S. Weinitz, B. Weber 1/2012

Intravitreale operative Medikamentenapplikation (IVOM) U. Kellner, S. Kellner 1/2011

ALLES ONLINE LESEN



Mit der eRef lesen Sie Ihre Zeitschrift: online wie offline, am PC und mobil, alle bereits erschienenen Artikel. Für Abonnenten kostenlos! <https://eref.thieme.de/augen-u2d>

JETZT FREISCHALTEN



Sie haben Ihre Zeitschrift noch nicht freigeschaltet? Ein Klick genügt: www.thieme.de/eref-registrierung

Lasertherapie in der Augenheilkunde – ein Update

Friederike Schaub*, Philip Enders*, Sascha Fauser

* F. Schaub und P. Enders haben die gemeinsame Erstautorenschaft.



Die retinale Photokoagulation stellt auch heute eine Therapieoption bei zahlreichen Netzhauterkrankungen dar. Dieser Beitrag soll die Frage klären, wann heute noch gelasert wird, und den Lesern einen Überblick über die typischen Indikationen und Therapiekonzepte der retinalen Photokoagulation geben sowie aktuelle Entwicklungen und Empfehlungen zusammenfassen.

ABKÜRZUNGEN

DME	Diabetic Macula Edema (diabetisches Makulaödem)
DR	diabetische Retinopathie
ETDRS	Early Treatment Diabetic Retinopathy Study
FEVR	familiär exsudative Vitreoretinopathie
FLA	Fluoresceinangiografie
IVT	intravitreale Therapie
NPDR	nicht proliferative diabetische Retinopathie
OCT	optische Kohärenztomografie
PD	Papillendurchmesser
PDR	proliferative diabetische Retinopathie
PDT	photodynamische Therapie
RCS	Retinopathia centralis serosa
ROP	Retinopathy of Prematurity (Frühgeborenenretinopathie)
RVV	venöser retinaler Gefäßverschluss
SDML	Subthreshold Diode Micropulse Laser
VAV	Venenastverschluss
VEGF	Vascular endothelial Growth Factor
YAG	Neodym-dotierter Yttrium-Aluminium-Granat

Einleitung

Die retinale Photokoagulation stellt eine Therapieoption bei zahlreichen Netzhauterkrankungen dar. Bei den vaskulären Pathologien ist neben venösen retinalen Gefäßverschlüssen (RVV) mit und ohne Makulaödem insbesondere die diabetische Retinopathie (DR) und das diabetische Makulaödem (DME) zu nennen [1–3]. Auch bei selteneren retinalen Erkrankungen wird eine retinale Lasertherapie eingesetzt [4–6]:

- bei der Frühgeborenenretinopathie,
- bei retinalen Aneurysmata,

- bei exsudativen Veränderungen wie dem Morbus Coats oder der familiär exsudativen Vitreoretinopathie (FEVR).

In den letzten Jahrzehnten ist die Behandlung retinaler (Gefäß-)Pathologien durch das Hinzukommen der intravitrealen Applikation von Antikörpern bzw. Antikörperfragmenten gegen den Wachstumsfaktor „vascular endothelial growth factor“ (VEGF) multimodaler geworden, sodass die Laserbehandlung bei einigen wichtigen Erkrankungsbildern, wie z. B. bei choroidalen Neovaskularisationen der Makula, ihren Stellenwert verloren hat [7, 8].

Des Weiteren hat die Photokoagulation technisch wesentliche Fortschritte erfahren, sodass durch neue Strategien und Konzepte die Handhabung erleichtert wird [4, 9].

Am häufigsten wird derzeit die flächige (panretinale) Laserkoagulation der peripheren Netzhaut im Sinne einer flächigen Destruktion angewendet, bei der primär auf eine Vernarbungsreaktion des Gewebes abgezielt wird. Diese gilt als effektiver Therapieansatz, um ischämiebedingte Neovaskularisationen zurückzudrängen und auf diese Weise vor schwerwiegenden Komplikationen zu schützen [3, 9, 10]. Hiervon zu unterscheiden ist die modifizierte Grid-Laser-Photokoagulation (grid = engl. „Gitter“, „Raster“) bei diffusem Makulaödem. Bei diesem Verfahren wird angenommen, dass eine Photokoagulation von Photorezeptoraußensegmenten zu einer Abdichtung der Blutgefäße führt und der so verringerte Sauerstoffbedarf der äußeren Netzhaut die retinale Hypoxie vermindert [1, 9, 11, 12].

Trotz und neben neuen, vielversprechenden medikamentösen Therapieansätzen stellt die retinale Laserkoagulation auch heute noch eine unverzichtbare Therapieoption in der Retinologie dar [6, 10, 13]. Um Langzeiterfolge und Stabilisierung bei vaskulären Erkrankungen der Netzhaut erzielen zu können, ist oftmals eine Kombination aus

pharmakologischer Therapie und andauernder Wirkung der Laserbehandlung erforderlich.

Ein ebenfalls bewährtes Einsatzgebiet der retinalen Photokoagulation, das allerdings nicht im Fokus dieses Übersichtsartikels steht, sind Netzhautdegenerationen oder Netzhautforamina mit dem Ziel der Retinopexie und somit der Prophylaxe einer Netzhautablösung [14].

Formen der retinalen Lasertherapie

Der klassische Argonlaser

Argonlaser verwenden blaues (Wellenlänge $\lambda = 488 \text{ nm}$) oder grünes ($\lambda = 514 \text{ nm}$) Licht und werden sowohl von Hämoglobin als auch von Melanin absorbiert. Die Wirksamkeit der panretinalen Laserbehandlung mittels Argonlaser zur Reduktion von Komplikationen der diabetischen Retinopathie wurde in großen randomisierten Studien wie der DRS-Studie („Diabetic Retinopathy Study“) [15] und der ETDR-Studie („Early Treatment Diabetic Retinopathy Study“) gezeigt [11]. Gegenüber dem zuvor eingesetzten Xenonlaser traten nach einer Behandlung mit dem Argonlaser bei gleicher Wirksamkeit weniger unerwünschte Wirkungen auf. Die Umstellung von einer Wasserkühlung auf eine luftgekühlte, YAG-basierte (YAG: Neodym-dotierter Yttrium-Aluminium-Granat) Laserquelle war zudem eine Weiterentwicklung.

Die Einführung von Farbstofflasern war ein nächster Meilenstein in der Verbesserung der Lasertechnik zur Behandlung retinaler Erkrankungen. In einem Farbstofflaser wird der Laserkristall durch eine Farbstoffzelle ersetzt [16, 17]. Dies erlaubt einen Einsatz eines deutlich breiteren Wellenlängenspektrums und bietet Vorteile durch Preiseffizienz und Tragbarkeit.

Die Effektstärke der Laserbehandlung auf die retinalen Strukturen wird durch verschiedene, vom Anwender wählbare Parameter bestimmt. Hierzu gehören:

- die Energieleistung,
- die Expositionszeit,
- der Bestrahlungsdurchmesser des Einzelspots,
- der Abstand der Einzelspots sowie
- die Gesamtausdehnung der Koagulation.

Das Spektrum der verwendeten Einstellungsprotokolle ist sehr heterogen und weist eine deutlich geringere evidenzbasierte Standardisierung auf als beispielsweise die intravitreale Anti-VEGF-Therapie.

In einer Beobachtungsstudie zur panretinalen Laserkoagulation des Diabetic Retinopathy Clinical Research Network (DRCR.net) zum Vergleich der Wirksamkeit einer Einzelsitzungsbehandlung mit multiplen Behandlungssitzungen wurden die folgenden Laserparameter definiert:

- 300–500 μm Laserspotdurchmesser,
- 0,05–0,2 s Expositionszeit,
- Titrierung der Laserenergie auf sichtbare, leicht weißliche retinale Koagulationsherde.

Die mittlere Laserenergie in den beiden Studiengruppen lag bei 250 bzw. 280 mW [18]. Bei der Wahl der Laserenergie sind zudem mögliche Faktoren zu berücksichtigen, die zu einem Verlust an Laserenergie auf dem Weg zum Zielort führen können. Dies sind beispielsweise Trübungen der Hornhaut oder der Linse sowie Glaskörperblutungen. Die Gesamtausdehnung des Koagulationsareals richtet sich nach der zugrunde liegenden Pathologie.

Cave

Zur Begrenzung des Funktionsverlusts sollen benachbarte Laserherde mindestens einen Durchmesser Abstand aufweisen.

Neben der technischen Verbesserung der Laserquellen wurde auch die Anwendung des Lasers in der Retinologie für den Nutzer mit jeder Gerätegeneration einfacher. Während der Rubinlaser noch mit einem direkten Ophthalmoskop verwendet wurde, erfolgt die Behandlung der Patienten heute an der Spaltlampe, am Operationsmikroskop oder intraoperativ direkt intravitreal über eine fiberoptische Sonde [19].

Diodenlaser und Mikropulsdiodenlaser

Die klinische Wirksamkeit der panretinalen Photokoagulation mittels Argonlaser zur Vermeidung von Komplikationen der diabetischen Retinopathie ist mit signifikanten Nebenwirkungen für den Patienten verbunden. Dies sind:

- reduzierte Nachtsicht,
- Skotome im zentralen und peripheren Gesichtsfeld,
- Reduktion der zentralen und peripheren Sehkraft,
- Zunahme eines diabetischen Makulaödems sowie
- Störung der Netzhautanatomie durch Narbenbildung [20].

Um die Wahrscheinlichkeit des Auftretens von Kollateralschäden zu verringern, wurden in ersten Ansätzen unterschiedliche Verfahren mit einer besseren Titration der Laserenergie entwickelt. Diodenlaser (810 nm Wellenlänge) arbeiteten mit einem sog. Subthreshold, d. h. einem unterschwelligen, ophthalmoskopisch weniger sichtbaren Effekt. Diese Technik fand vor allem bei Indikationen zur zentralen Laserbehandlung wie dem diabetischen Makulaödem oder der altersbedingten Makuladegeneration Anwendung [21].

Eine Weiterentwicklung dieses Lasersystems beschrieb Pankratov 1990 mit dem Mikropulsdiodenlaser. Durch eine Serie von sehr kurzen Laserimpulsen gepaart mit variablen Zwischenintervallen gelang eine gezielte Koagulation des retinalen Pigmentepithels ohne Schädigung der neurosensorischen Netzhaut [22]. Frühe Entwicklungs-

stufen des Mikropulsdiodenlasers reduzierten die thermale Schädigung der Netzhaut, verhinderten diese jedoch noch nicht vollständig.

Erst der echte, unterschwellige Mikropulsdiodenlaser (engl. SDML, „subthreshold diode micropulse laser“) konnte eine klinische Wirksamkeit ohne nachweisbare Schädigung von Netzhautstrukturen durch die Lasertherapie zeigen. Dies ist besonders bemerkenswert, da die Behandlung der diabetischen Retinopathie lange unter dem Dogma erfolgte, dass eine thermale Schädigung von Netzhautstrukturen für eine ausreichende Wirkung der Laserbehandlung notwendig ist.

FAZIT

Für eine Reihe von Erkrankungen konnte die SDML-Behandlung wirksame Ergebnisse zeigen und ermöglicht eine sichere transfoveale Behandlung in den Augen mit guter Sehschärfe. Darüber hinaus zeigte eine Studie eine verbesserte Netzhautsensitivität in der Mikroperimetrie nach Behandlung mit SDML [21, 23, 24].

Aktuelle Laserapplikationssysteme

Während in der retinalen Bildgebung, bei den pharmakologischen Therapien retinaler Erkrankungen sowie der Genetik in den letzten Jahren immense Fortschritte zu verzeichnen waren, blieben große Innovationen im Bereich der Lasertechnologie aus. Die Neuerungen konzentrierten sich auf Optimierung der Lasersysteme bezüglich Spotgröße und Pulsdauer. Auf 2 Weiterentwicklungen soll hier eingegangen werden:

PASCAL-Muster-Scan-Laser-Photokoagulator

Der PASCAL-Muster-Scan-Laser-Photokoagulator mit einem 532-nm-Laser wurde 2006 von der OptiMedica Corp. (Santa Clara, Kalifornien, USA) eingeführt. Dieser Laser kann für die herkömmliche Photokoagulation verwendet werden und setzt gleichzeitig ein gleichmäßiges Muster multipler Laserspots ein [25]. Aufgrund der kürzeren Pulsdauer wird die Wärmeentwicklung verringert, was zu weniger thermischen Schäden führt. Mit der Musterlasertechnologie kann der Anwender einen äquidistanten Abstand einzelner Laserherde und gleichmäßige thermische Effekte sicherstellen. Der PASCAL-Laser scheint die Durchführung der panretinalen Photokoagulation effektiver, schneller und mit weniger Schmerzen als mithilfe herkömmlicher Laser ermöglichen zu können [26, 27].

Neben der dargestellten Weiterentwicklung der Lasertechnik selbst hat der zweite Fokus für die Verbesserung der retinalen Lasertherapien die Genauigkeit der Anwendung zum Ziel.

Merke

Durch eine Kombination des Lasers mit einer navigierten, funduskamerabasierten Laserplattform wird zum einen die Präzision im Anwendungsgebiet erhöht, zum anderen erlaubt das System eine digitale Dokumentation der Behandlung als Referenz folgender Behandlungen.

NAVILAS-Laser

Das NAVILAS-System (OD-OS, Deutschland) verwendet einen 532-nm-Eye-Tracking-Laser und erlaubt Live-Farbfundusbildgebung, Rotfrei- und Infrarotbildgebung sowie Darstellung der Fluoresceinangiografie [28–30]. Diese Eigenschaften ermöglichen die Erstellung maßgeschneiderter Behandlungspläne sowie das Überwachen des Behandlungsfortschritts [31, 32].

PRAXISTIPP

Das navigierte Lasersystem erlaubt insgesamt eine deutliche Steigerung der Behandlungsgenauigkeit im Vergleich zu herkömmlichen Spaltlampenlasern [29, 33].

Typische Indikationen zur Laserphotokoagulation

Diabetische Retinopathie mit und ohne diabetisches Makulaödem

Die diabetische Retinopathie (DR) und/oder Makulopathie zählt zu den mikrovaskulären Komplikationen des Diabetes mellitus und stellt sicherlich die häufigste Indikation zur retinalen Laserkoagulation dar. Eine Visusminderung als Komplikation bzw. Folge der DR beruht auf einer pathologisch gesteigerten Kapillarpermeabilität und progressiven Kapillarverschlüssen mit Ischämie und konsekutiver Gefäßproliferation. Die Spätfolge sind Glaskörperblutungen, traktive Netzhautablösung und neovaskuläre Glaukome.

Die Behandlung einer diabetischen Retinopathie erfolgt je nach Stadium der Erkrankung, wobei eine nicht proliferative (NPDR) von einer proliferativen (PDR) Form unterschieden wird.

Für die frühen Stadien einer nicht proliferativen Retinopathie (NPDR) wird von einer panretinalen Lasertherapie abgeraten [34], während im Falle einer schweren NPDR die panretinale Laserkoagulation erwogen werden kann, insbesondere bei Risikopatienten und abhängig von Compliance und Adhärenz des Patienten sowie Kontrollmöglichkeiten [34, 35].

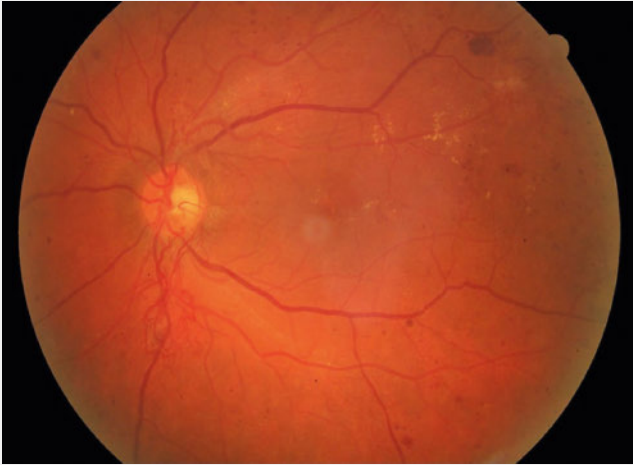
Bei den präproliferativen Formen muss immer das Risiko möglicher Nebenwirkungen in Betracht gezogen werden,

FALLBEISPIEL

Fall 1: Proliferative diabetische Retinopathie

Bei der 54-jährigen Patientin mit Visus 0,5 dezimal stellt sich die Frage einer Indikation zur panretinalen Laserkoagulation. Aufgrund der harten Exsudate, Punkt- und Fleckblutungen und Neovaskularisationen der Papille kann die Indikation gestellt werden (► **Abb. 1**).

Bei trockenem Befund der Makula besteht keine Indikation zur IVT.



► **Abb. 1** Fall 1. Fundusfoto des bisher unbehandelten linken Auges. Es zeigen sich harte Exsudate, Punkt- und Fleckblutungen sowie Neovaskularisationen der Papille. Auch ohne Fluoresceinangiografie kann hier die Indikation zur panretinalen Laserkoagulation gestellt werden.

die Einschränkungen des Gesichtsfelds und Beeinträchtigung des Sehens unter Dämmerungsbedingungen bedeuten können [34, 36, 37]. Eine panretinale Laserkoagulation kann auch zu einer (temporären) Verschlechterung des zentralen Visus und eines bereits vorhandenen Makulaödems führen bzw. zu einer Entstehung eines Makulaödems beitragen [36, 38, 39].

Sehr wesentliche Erkenntnisse konnten in der „Early Diabetic Treatment Retinopathy Study“ (ETDR-Studie) gewonnen werden, in der gezeigt wurde, dass bei Patienten mit Makulaödem und milder bis mäßiger NPDR die Behandlungsstrategie einer sofortigen fokalen Laserung kombiniert mit einer verzögerten panretinalen Laserkoagulation bei Verschlechterung der Retinopathie das Risiko eines moderaten Sehverlusts im Vergleich zu keiner Behandlung verringert (5,3 vs. 8,6% 1-Jahres-Rate) [38].

FAZIT

Bei einer proliferativen diabetischen Retinopathie (PDR) ist die Durchführung einer panretinalen Laserkoagulation immer empfohlen (s. a. Fallbeispiel u.

► **Abb. 1**) [35, 39]. Das Risiko für eine Visusminderung und das Auftreten von Glaskörperblutungen kann hierdurch erheblich reduziert werden [39].

Die Zielzahl der Laserherde richtet sich nach der Schwere der PDR, in der Literatur wird eine Größenordnung von ca. 1000–3000 Herden beschrieben. In der bereits zuvor erwähnten Studie des DRCR.net zur Sicherheit und Wirkung einer Einsitzungsbehandlung auf die Verschlechterung eines Makulaödems wurde eine Zielgröße von 1200–1600 Herden festgelegt [18]. Andere Autoren beziffern die Zielfläche auf bis zu 30% der peripheren Retina [1].

Die diabetische Makulopathie, welche die Hauptursache für Visusminderungen bei Diabetikern darstellt, entsteht aufgrund einer Permeabilitätsstörung und/oder Kapillarokklusion von perimakulären Gefäßen mit Ödembildung in der Makula. Man unterscheidet ein signifikantes Makulaödem von einem nicht signifikanten Makulaödem, wenn eines der folgenden Kriterien zutrifft:

- Ödem innerhalb von 500 µm um die Foveola;
- harte Exsudate innerhalb von 500 µm um die Foveola und ein retinales Ödem;
- Ödemfläche ≥ 1 Papillenfläche innerhalb eines Durchmessers von 1 Papillendurchmesser (PD) um die Foveola gelegen [39, 40].

Im klinischen Alltag hat sich jedoch die Einteilung der Makulabeteiligung beim Diabetes mellitus in vereinfachter Form etabliert in folgende Formen [40]:

- fokales Makulaödem,
- diffuses Makulaödem,
- traktives Makulaödem sowie
- ischämische Makulopathie.

Zur Beschreibung der Makulopathie ist neben der Funduskopie die Erhebung des Visus, die Durchführung einer optischen Kohärenztomografie (OCT) und einer Fluoresceinangiografie (FLA) empfohlen.

PRAXISTIPP

Entscheidend für die Wahl der Therapie ist besonders die Frage, ob die Fovea betroffen ist oder nicht, sowie die Frage, ob es sich um ein neu aufgetretenes oder bereits lange bestehendes „chronisches“ Ödem handelt [40].

Wie bereits erwähnt, konnte in der ETDR-Studie gezeigt werden, dass die fokale Laserbehandlung eine Visusminderung durch ein klinisch signifikantes Makulaödem um 50% reduziert, sodass diese Therapieform viele Jahre lang den Goldstandard für das diabetische Makulaödem darstellte [38]. Die guten Ergebnisse der intravitrealen Medikamententherapie (IVT) mittels Anti-VEGF oder Steroiden lassen die fokale Lasertherapie offensichtlich immer weiter zurückgehen.

Betrachtet man die aktuelle Studienlage zur Lasertherapie im Vergleich zur IVT, dann sind die Ergebnisse bez. Visusverbesserung für den Patienten schlecht. In den DRCR.net-Studien beispielsweise betrug der Visusergebnisse 0–3 ETDRS-Buchstaben Visusgewinn nach 1 Jahr [41]. In der BOLT- und Da-Vinci-Studie betrug der Visusverlust sogar –4,6 resp. –1,4 Buchstaben Visusverlust [42, 43].

Merke

Daher muss davon ausgegangen werden, dass hier bereits ein Strategiewechsel stattgefunden hat und derzeit in der Therapie des DME von einer Vermeidung eines Visusverlusts hin zu einer Verbesserung des Visus bei fovealer Beteiligung gezielt wird.

Hintergrund ist die destruktive Wirkung der konventionellen Laserkoagulation, die auch bei milde applizierten Laserherden mit der Zeit zu einer Vergrößerung und deutlichen Atrophie des Pigmentepithels sowie zum Absterben der darüberliegenden Photorezeptoren führt. Somit ist bei der Indikationsstellung vor allem die Frage entscheidend, ob die Fovea in das Makulaödem einbezogen ist (s. Fallbeispiel 2).

Liegt ein Makulaödem ohne foveale Beteiligung vor, besteht keine Indikation für die IVT, und es bleibt die fokale Laserphotokoagulation nach ETDRS-Kriterien als First-Line-Therapie mit guter Visusprognose. Ist die Fovea beteiligt, besteht hingegen eine Indikation zur IVT, und die Laserbehandlung kommt erst als Second-Line-Therapie in Frage [34, 40].

Wenn eine Kombination beider Strategien erwogen wird, ist zu klären, welche Reihenfolge sinnvoll erscheint. In einer 2012 publizierten Studie des DRCR.net wurde verglichen, inwiefern sich eine unmittelbare fokale Laserkoagulation nach der 1. intravitrealen Anti-VEGF-Injektion (7–10 Tage verzögert) im Ergebnis von einer verzögerten Laserbehandlung (mindestens 24 Wochen verzögert) unterscheidet. Die 3-Jahres-Ergebnisse fielen zu Gunsten der verzögerten Behandlungsform aus, während sich nach 5 Jahren die Ergebnisse nicht mehr unterscheiden [44, 45].

FAZIT

Wenn bei PDR kombiniert mit diabetischem Makulaödem ohne Foveabeteiligung eine fokale und eine panretinale Laserkoagulation indiziert ist, sollte man zunächst die Makulopathie gezielt und dann die PDR panretinal lasern [39].

Ob die automatisierte und unter Kontrolle der Augenbewegung mittels Eye Tracker durchgeführte Laserkoagulation oder die „subletalen“ Zellstress auslösende SDML sich bei der Behandlung des DME etablieren können, ist derzeit noch nicht objektiv zu quantifizieren, und der Vergleich zur etablierten IVT bleibt noch unklar [46]. Die Automatisierung der fokalen Laserbehandlung kann sicherlich ein Schritt in die richtige Richtung sein, allerdings muss kritisch hinterfragt werden, ob der hohe technische Aufwand sinnvoll erscheint [9].

Aufgrund der guten morphologischen und funktionellen Ergebnisse der IVT beim diabetischen Makulaödem droht die panretinale Laserkoagulation vergessen zu werden. Es bleibt jedoch von bedeutender Relevanz, die peripheren Ischämien angiografisch weiterhin zu beobachten, zu erfassen und bei Vorhandensein mittels gezielter Laserbehandlung peripherer nicht perfundierter Areale anzugehen.

Cave

Bei schweren Komplikationen der PDR, wie nicht resorbierenden Glaskörperblutungen oder bei drohender bzw. vorhandener traktiver zentraler Netzhautablösung, ist die alleinige Photokoagulation nicht ausreichend, und es muss ein chirurgischer Therapieansatz mittels Vitrektomie angeboten werden [47, 48].

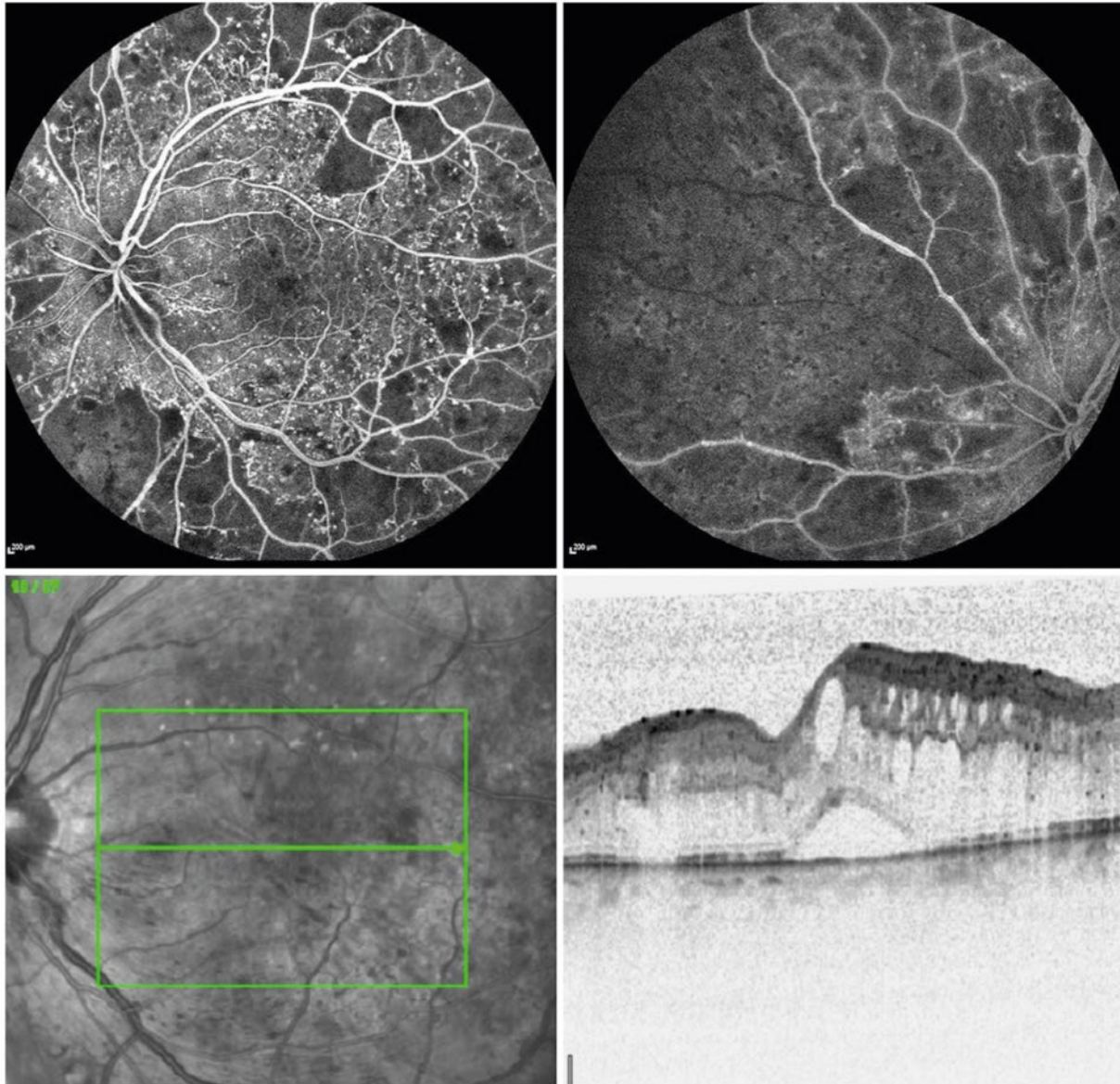
FAZIT

Wie auch bei der panretinalen Laserkoagulation sind die Empfehlungen für die Einstellung der Laserparameter zur Behandlung des DME heterogen und wenig standardisiert. Dies erschwert die Vergleichbarkeit klinischer Studienergebnisse deutlich.

FALLBEISPIEL

Fall 2: Diabetische Retinopathie mit Makulaödem und „Nonperfusions“

Bei einem 68-jährigen Typ-1-Diabetiker mit Visus 0,3 dezimal stellt sich die Frage einer Indikation zur panretinalen Laserkoagulation. Aufgrund der Befunde in ► **Abb. 2** besteht die Indikation zur panretinalen Laserphotokoagulation, kombiniert mit der Anti-VEGF-IVT.



► **Abb. 2** Fall 2. Befund des linken Auges. In der Fluoresceinangiografie zeigen sich fortgeschrittene diabetische Veränderungen mit Mikroaneurysmen sowie ausgeprägte „Nonperfusions“ betont in der Netzhautperipherie bis in die Gefäßarkade (oben links und rechts). Im SD-OCT stellt sich ein Makulaödem mit intra- und subretinaler Flüssigkeit dar (unten).

Retinale Venenverschlüsse mit und ohne Makulaödem

Retinale Venenverschlüsse (RVV) treten mit einer Prävalenz von 0,3–3,7% auf, die Wahrscheinlichkeit steigt mit dem Lebensalter (> 80. Lebensjahr 4,6%). Der Verschluss eines Venenast (VAV) ist dabei häufiger als der Zentralvenenverschluss (ZVV) [49, 50].

Je nach Ausdehnung und Ischämiegrad werden die Venenverschlüsse unterteilt in

- den Zentralvenenverschluss (ZVV),
- einen Hemi-ZVV und
- einen VAV.

Der Hemi-ZVV ist selten und kann pathophysiologisch sowie therapeutisch dem ZVV zugeordnet werden [51].

Des Weiteren können die Verschlüsse, je nach Ischämiegrad, unterteilt werden in „ischämisch“ und „nicht ischämisch“ [52, 53]. Neben der Funduskopie ist hier die Fluoresceinangiografie maßgeblich erforderlich zur Unterscheidung des Schweregrads.

Wichtig ist, dass eine einmalige Beurteilung nicht ausreicht, da ein zunächst nicht ischämischer RVV im Verlauf noch ischämisch werden kann. Die Konversionsrate liegt innerhalb des ersten halben Jahres bei 9,4% und innerhalb der ersten 18 Monate bei 12,6% [51–53].

Insgesamt zeigen 16% der Patienten mit RVVs Neovaskularisationen (bei ischämischen RVVs in 40%, bei nicht ischämischen RVVs in 10% der Fälle) [51–53].

In der CVO-Studie (Central Vein Occlusion Study) untersuchte man in 728 Augen mit durchschnittlichem Follow-up von 3 Jahren die Effektivität einer makulären Grid-Laser-Therapie für das sekundäre Makulaödem bei ZVVs (randomisiert: Grid-Laser-Behandlung vs. Beobachtung). Angiografisch konnte eine Abnahme des Makulaödems, funktionell jedoch keine Visusverbesserung durch die Laserbehandlung erzielt werden [53, 54], sodass nach aktuellen Empfehlungen diese nicht mehr durchgeführt werden sollte. Als „First-Line-Therapie“ beim Makulaödem bei ZVVs mit relevanter Visusminderung hat sich die IVT mit Anti-VEGF etabliert [51].

Abgesehen vom Makulaödem konnte in der CVO-Studie weiterhin gezeigt werden, dass eine panretinale Laserkoagulation in Augen mit Irisneovaskularisationen (Rubeosis iridis) oder Kammerwinkelneovaskularisationen von Vorteil ist [53, 54].

Eine panretinale Laserkoagulation nach derzeitiger Studienlage scheint nicht erst bei neovaskulären Komplikationen, sondern bereits bei einem ischämischen Verschluss ab einer Ischämiefläche von 10 Papillendurchmessern sinnvoll zu sein.

In den ersten 3 Monaten nach ZVV besteht hier ein besonders hohes Risiko für die Entstehung eines Neovaskularisationsglaukoms, sodass stringente Kontrollen der betroffenen Patienten erforderlich sind, insbesondere dann, wenn die panretinale Laserkoagulation, z. B. aufgrund von ausgeprägten retinalen Blutungen, nur schrittweise oder verzögert stattfinden kann (s. Fallbeispiel 3) [55].

PRAXISTIPP

Eine zusätzliche Gabe von Anti-VEGF kann bei bereits bestehender Rubeosis iridis oder Neovaskularisationsglaukom als unterstützende Maßnahme zur panretinalen Laserkoagulation erwogen werden [51].

Betrachtet man nun die VAVs, so gilt für das Makulaödem sekundär nach VAV äquivalent zum ZVV als First-Line-Therapie die IVT mit Anti-VEGF.

Eine Grid-Laser-Behandlung kann hier jedoch im Gegensatz zum Makulaödem bei ZVV bei folgenden klinischen Konstellationen des VAV zur additiven (zur IVT) oder stabilisierenden Behandlung in Betracht gezogen werden:

- Älterer VAV mit Makulaödem (Verschlussalter zwischen 3 und 18 Monate) und dezimaler Visus bis 0,5. Hier kann eine Grid-Laserung zentral der temporalen Gefäßstraße sinnvoll sein.
- Ist der Visus deutlich herabgesetzt (Visus $\leq 0,2$ dezimal), kann auch bei einem frischen VAV eine Grid-Laser-Koagulation erfolgen [56]. Handelt es sich um einen rein makulären VAV, ist eine Grid-Laserung nicht empfohlen [51, 57].

Auch beim VAV ist eine panretinale Laserkoagulation bei Ischämiearealen (>5 Papillendurchmesser) angezeigt, um Sekundärkomplikationen durch Neovaskularisationen zu vermeiden oder zu behandeln. Ebenfalls besteht auch hier die Notwendigkeit der regelmäßigen Kontrolle, auch bei nicht ischämischen Verschlüssen [51].

Weitere Indikationen

Familiär exsudative Vitreoretinopathie

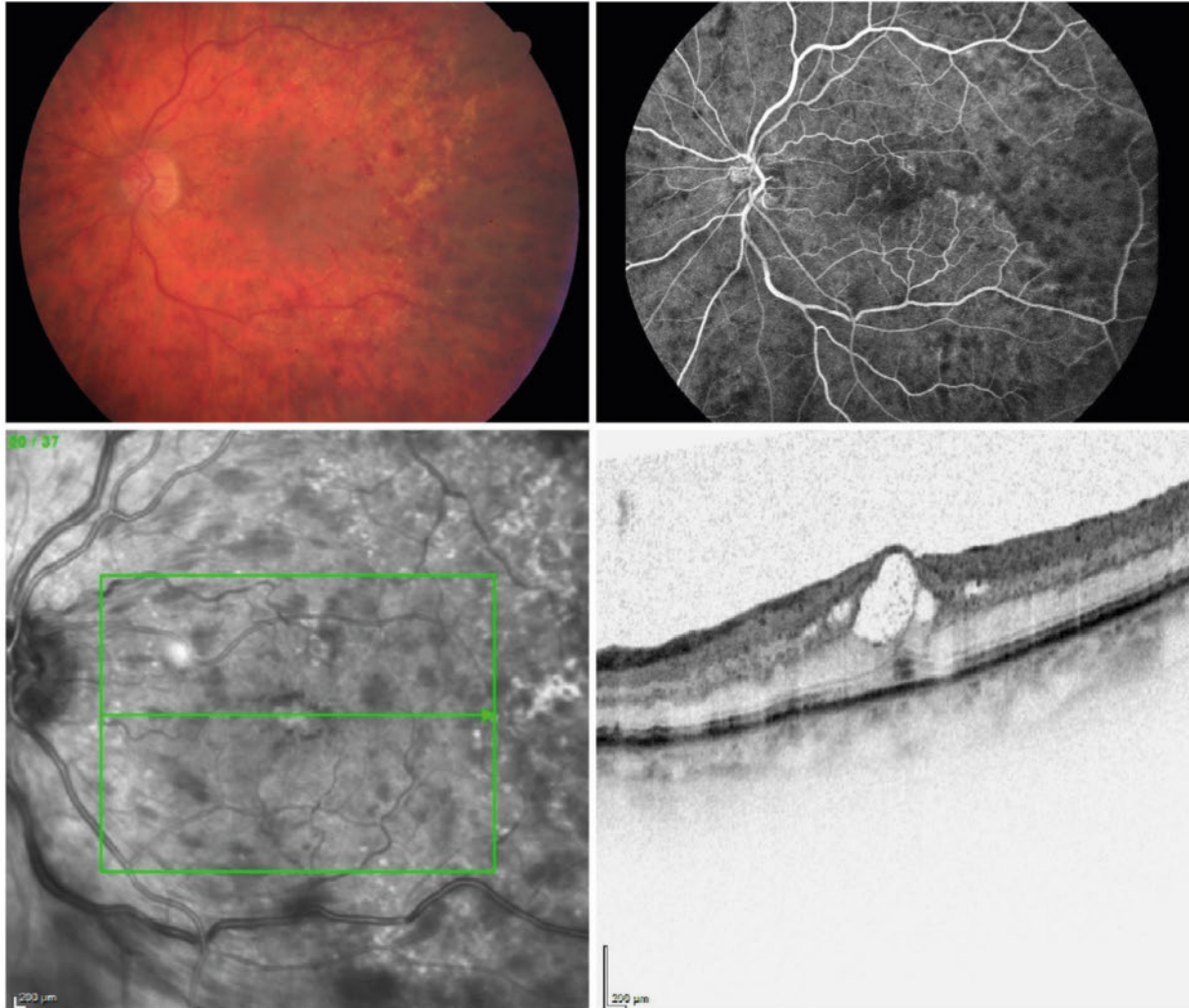
Die familiär exsudative Vitreoretinopathie (FEVR) ist ein komplexes Erkrankungsbild mit autosomal-dominantem Erbgang und 100%iger Penetranz, das sich klinisch vielfältig zeigen kann [5]. Ihre Inzidenz scheint im asiatischen Raum wesentlich höher als in Europa [58].

In der Regel zeigen sich retinale Veränderungen bilateral mit Verziehung des retinalen Gefäßbaums, Heterotopie der Makula, und bevorzugt temporal avaskuläre Netzhaut. Kommen Exsudate und extraretinale Neovaskularisationen hinzu, kann eine Laserkoagulation im Bereich der Exsudate und pathologischen Gefäße indiziert sein [5, 59].

FALLBEISPIEL

Fall 3: Zentralvenenverschluss

Die 75-jährige Patientin stellt sich vor mit einem 6 Wochen alten Zentralvenenverschluss des linken Auges. Aufgrund der Befunde in ► **Abb. 3** wurde eine Therapie mittels Anti-VEGF-IVT und panretinaler Laserkoagulation eingeleitet.



► **Abb. 3** Fall 3. 6 Wochen alter Zentralvenenverschluss eines linken Auges mit Punkt- und Fleckblutungen (oben links), beginnender Ischämie temporal der Makula (oben rechts) sowie zystoidem Makulaödem (unten).

Es konnte gezeigt werden, dass in 53% der Augen mit extraretinaler Neovaskularisation neben der Laserkoagulation keine weitere Behandlung erforderlich wurde, während in 47% der Augen im Verlauf trotz Lasertherapie eine Vitrektomie aufgrund eines Fortschreitens der Erkrankung (z. B. Entwicklung einer traktiven Amotio, Glaskörperblutungen) notwendig wurde [60].

Merke

Bei der Lasertherapie sollten insbesondere die Gefäße mit Leckage direkt koaguliert werden.

Eine Rückbildung der Exsudate kann anschließend mehrere Monate erfordern. Eine rein prophylaktische Laserkoagulation peripherer avaskulärer Areale scheint keinen Mehrwert zu haben [5].

Morbus Coats

Der Morbus Coats ist eine idiopathische exsudative Retinopathie mit retinalen Teleangiectasien, intraretinalen und subretinalen Exsudationen, die bis hin zur exsudativen Amotio führen können, ohne das Vorliegen von retinaler oder vitreoretinaler Traktion [61, 62]. Die Behandlung des Morbus Coats ist abhängig vom Erkrankungsstadium, das derzeit nach Shields in 5 Stadien klassifiziert wird [62].

Neben bzw. in Kombination mit der Behandlung mit intravitrealem Anti-VEGF (insbesondere bei Makulabeteiligung) spielt auch hier die destruktive Laserkoagulation eine bedeutende Rolle. Die Laserkoagulation erfolgt hierbei in der Regel in der Netzhautperipherie bei retinalen Teleangiectasien mit wenig subretinaler Flüssigkeit (Exsudation). Die teleangiectatischen Gefäße werden in ihrer Gesamtheit koaguliert. Bei vermehrter Exsudation mit deutlich subretinaler Flüssigkeit kann eine Ablation mittels Kryotherapie erforderlich werden [63].

Chronische Retinopathia centralis serosa

Bei der Retinopathia centralis serosa (RCS) kommt es zur Entstehung von serösen Abhebungen der Netzhaut vom retinalen Pigmentepithel (► **Abb. 4**). Der genaue Mechanismus der Pathogenese ist weiterhin ungeklärt. Risikofaktoren für die RCS sind

- männliches Geschlecht,
- topische und/oder systemische Kortisoneinnahme sowie
- subjektiv empfundener Disstress [64, 65].

Die Lasertherapie stellt aktuell die effektivste Behandlungsform der chronischen RCS dar. Zum Einsatz kommen insbesondere der unterschwellige SDML sowie die photodynamische Therapie (PDT) mit Verteporfin (Visodyne) in halber Dosierung [65–67].

In einer multizentrischen, prospektiven, randomisierten Studie der Universität Nijmegen werden derzeit Effektivität und Sicherheit der Halbdosis-PDT und der SDML zur Behandlung der therapienaiven, chronischen RCS untersucht und verglichen [68].

Retinopathia praematurorum

Die Frühgeborenenretinopathie (Englisch: „retinopathy of prematurity“; ROP) wird international nach der ICROP-Klassifikation eingeteilt, nach der das Erkrankungsstadium in 5 Schweregrade (► **Tab. 1**) und je nach Lokalisation in 3 retinale Zonen unterteilt wird [69, 70].

Rund 25% der screeningbedürftigen Frühgeborenen (s. Infobox) entwickeln eine ROP. Deren Behandlung ist in bis zu 7% erforderlich [72–74].

► **Tab. 1** Internationale Klassifikation ICROP der Stadien der ROP.

Stadium	Charakteristika
0	ohne pathologischen Befund
1	Demarkationslinie
2	prominenter Wall
3	prominenter Wall mit extraretinalen fibrovaskulären Proliferationen
4	<ul style="list-style-type: none">▪ partielle Amotio retinae▪ ohne Makulabeteiligung▪ mit Makulabeteiligung
5	totale Amotio retinae
Plus Disease	Gefäßerweiterung und -schlängelung (Tortuositas) am hinteren Funduspol in mindestens 2 Quadranten
Zusatzbefunde	<ul style="list-style-type: none">▪ Glaskörpertrübungen▪ retinale oder vitreale Blutungen▪ Rubeosis iridis▪ unzureichende medikamentös zu induzierende Pupillenerweiterung

Quelle: [71]

ÜBERSICHT

Indikation zum augenärztlichen Screening Frühgeborener

- bei allen Frühgeborenen mit einem Gestationsalter unter 32 Wochen (bei nicht sicher bekanntem Gestationsalter \leq 1500 g Geburtsgewicht)
- bei Frühgeborenen zwischen 32 und 36 Wochen Gestationsalter, wenn mehr als 3 Tage postnatal Sauerstoff appliziert wurde

(nach Leitlinie zur augenärztlichen Screening-Untersuchung von Frühgeborenen [75])

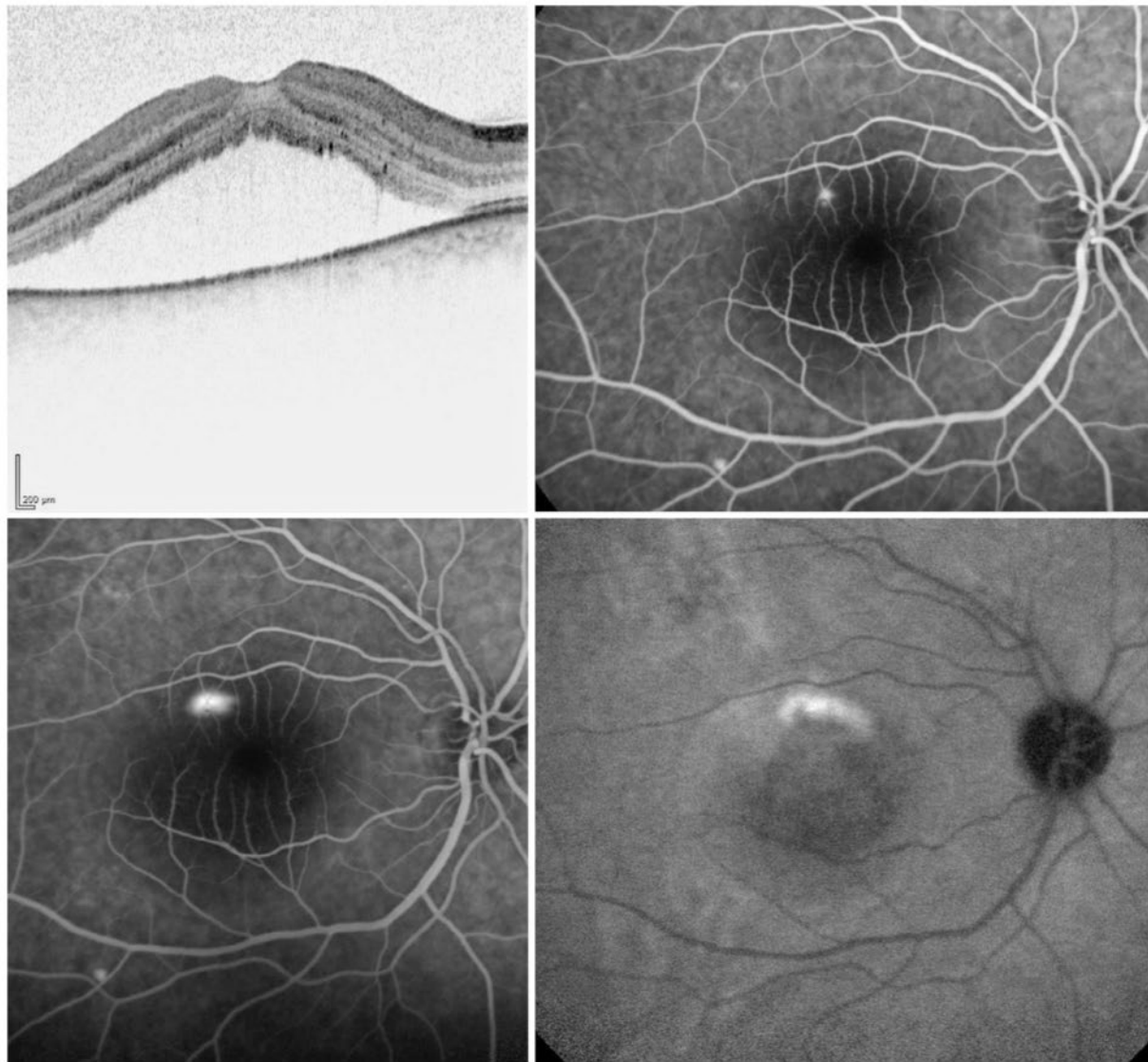
Evidenz über die Behandlungsstrategie gibt es insbesondere aus den folgenden Studien:

1988 wurde in der CRYO-ROP-Studie („Cryotherapy for Retinopathy of Prematurity“) das Erkrankungsstadium in eine „prethreshold ROP“ und eine „threshold ROP“ unterteilt [76]. Behandelt wurde mittels Kryokoagulation, wenn eine „threshold ROP“ vorlag. Die therapeutische Wirksamkeit der Ablation der avaskulären Netzhautareale konnte belegt werden (im Vergleich zur unbehandelten Kontrollgruppe). Hinsichtlich der strukturellen und funktionellen Langzeitergebnisse erwies sich jedoch die Laserkoagulation in späteren Stadien als überlegen [76, 77].

FALLBEISPIEL

Fall 4: Retinopathia centralis serosa

Dieser Fall betrifft einen 41-jährigen Patienten mit Retinopathia centralis serosa. ► **Abb. 4** zeigt das typische Bild einer Retinopathia centralis serosa mit seröser Abhebung subfoveal. Bei ausbleibender Resorption kann eine Behandlung mittels photodynamischer Therapie oder Mikropuls-laserung erwogen werden.



► **Abb. 4** Fall 4. Dargestellt ist ein typisches Bild einer Retinopathia centralis serosa mit seröser Abhebung subfoveal (oben links). In der Angiografie (oben rechts Fluoresceinangiografie, Frühphase; unten links Fluoresceinangiografie, Spätphase; unten rechts: ICG-Angiografie) zeigt sich die Leckage.

FAZIT

Heute gilt in der Folge die transpupillare Diodenlasertherapie als Standard, während andere ablativ Verfahren nur noch selten eingesetzt werden (z. B. bei Medientrübung) [71].

In der ETROP-Studie („Early Treatment for Retinopathy of Prematurity“) wurde die Stadieneinteilung der CRYO-ROP-Studie erweitert. Die „prethreshold ROP“ wurde unterteilt in eine High-Risk Prethreshold ROP und eine Low-Risk Prethreshold ROP [78]. Verglichen wurde eine Behandlung mittels indirekter Laserkoagulation bei Entwicklung einer Threshold ROP mit einer früheren Behandlung bereits bei High-Risk Prethreshold ROP. In Fällen, bei denen die zentrale Netzhaut (Zone I) betroffen war, erwies sich die frühere Behandlung als überlegen [78, 79].

In der aktuellen BEAT-ROP-Studie („Bevacizumab Eliminates the Angiogenic Threat of Retinopathy of Prematurity“) wird die Behandlung mittels Laserkoagulation mit der IVT mit Bevacizumab verglichen [80]. Langzeitergebnisse stehen noch aus, jedoch zeigen die ersten Zwischenauswertungen für die Behandlung der peripheren Netzhaut (ROP Zone II) keine signifikanten Unterschiede, für die zentrale Netzhaut (Zone I) jedoch die Überlegenheit der IVT mit Anti-VEGF [80].

FAZIT

Derzeit wird demnach die Laserkoagulation mit dichtem Herdmuster (fast konfluent) bei peripherer behandlungsbedürftiger ROP (Zone II–III) empfohlen [72, 81]; ist die zentrale Zone (Zone I) betroffen, so wird die IVT mit Bevacizumab als sinnvoll erachtet [72].

Schlussfolgerung

Die proliferative diabetische Retinopathie ist die häufigste Indikation zur flächigen Laserdestruktion. Indiziert ist die retinale Laserphotokoagulation bei Ischämien der Netzhautperipherie und Neovaskularisationen. Heutzutage wird durch das Hinzukommen der intravitrealen Anti-VEGF-Therapie das diabetische Makulaödem nicht mehr primär mittels Laser behandelt.

Die Therapie der frischen retinalen Venenverschlüsse (ZVV, VAV) ist multimodal und abhängig vom Ischämiegrad sowie vom Vorliegen eines Makulaödems.

Eine panretinale Laserkoagulation ist bei ausgeprägten Ischämien indiziert und kann die sekundären Komplikationen durch Neovaskularisationen minimieren, während bei der Behandlung des Makulaödems nach RVV die IVT mit Anti-VEGF als First-Line-Therapie zählt. Unterstützend kann hier eine Grid-Laserung bei deutlich herabgesetztem Visus oder älterem RVV erwogen werden, jedoch nicht mit dem Ziel einer Visussteigerung, lediglich zur Stabilisierung.

Seltener Indikationen wie der Morbus Coats, die FEVR und die ROP stellen Indikationen für die konventionelle thermische Lasertherapie dar. Bei der RCS erfolgt der Einsatz des Subthreshold Diode Micropulse Lasers (SDML) sowie der photodynamischen Therapie (PDT).

KERNAUSSAGEN

- Die Laserbehandlung ist eine Therapieoption bei retinalen, bevorzugt vaskulären Pathologien.
- Meist kommen destruktive Verfahren zum Einsatz.
- Durch das Hinzukommen der intravitrealen Applikation von Antikörper(fragmenten) gegen den Wachstumsfaktor „vascular endothelial growth factor“ (VEGF) muss jedoch bei einigen Indikationen der Einsatz der Laserbehandlung als First-Line-Therapie kritisch hinterfragt werden. Neue Strategien und Behandlungskonzepte sollen erläutert werden.
- Das Anwendungsspektrum der retinalen Laserphotokoagulation ist vielfältig. Trotz und neben neuen, vielversprechenden medikamentösen Therapieansätzen stellt die retinale Laserbehandlung auch heute noch eine unverzichtbare Therapieoption dar, insbesondere
 - bei der proliferativen diabetischen Retinopathie,
 - bei venösen ischämischen Verschlüssen und
 - bei selteneren Erkrankungen wie Retinopathia praematurorum oder Morbus Coats dar.

Interessenkonflikt

Die Autoren geben an, dass keine Interessenkonflikte vorliegen.

Autorinnen/Autoren



Philip Enders

Dr. med., Studienarzt. Tätig am Zentrum für Augenheilkunde der Uniklinik Köln. Schwerpunkt: Glaukom. Foto: MedizinFotoKöln



Friederike Schaub

Priv.-Doz. Dr. med., Fachärztin für Augenheilkunde. Tätig am Zentrum für Augenheilkunde der Uniklinik Köln. Schwerpunkte: vitreoretinale Erkrankungen, proliferative Vitreoretinopathie. Foto: MedizinFotoKöln



Sascha Fauser

Prof. Dr. med., Leiter der ophthalmologischen Forschung bei F. Hoffmann-La Roche in Basel und Oberarzt am Zentrum für Augenheilkunde der Uniklinik Köln. Schwerpunkte: vitreoretinale Chirurgie, altersabhängige Makuladegeneration, Retinitis centralis serosa, proliferative Vitreoretinopathie. Foto: MedizinFotoKöln

Korrespondenzadresse

Priv.-Doz. Dr. Friederike Schaub, MD

Zentrum für Augenheilkunde
Universität zu Köln
Kerpener Str. 62
50924 Köln
friederike.schaub@uk-koeln.de

Wissenschaftlich verantwortlich gemäß Zertifizierungsbestimmungen

Wissenschaftlich verantwortlich gemäß Zertifizierungsbestimmungen für diesen Beitrag ist Priv.-Doz. Dr. med. Friederike Schaub, Köln.

Erstveröffentlichung

Dieser Beitrag ist eine aktualisierte Version des Artikels: Enders P, Schaub F, Fauser S. Wann wird heute noch gelasert? Klinische Monatsblätter für Augenheilkunde; doi:10.1055/s-0042-123831.

Literatur

- Early Treatment Diabetic Retinopathy Study Research Group. Treatment techniques and clinical guidelines for photocoagulation of diabetic macular edema. Early Treatment Diabetic Retinopathy Study Report Number 2. Early Treatment Diabetic Retinopathy Study Research Group. *Ophthalmology* 1987; 94: 761–774
- Abbate M, Cravedi P, Iliev I et al. Prevention and treatment of diabetic retinopathy: evidence from clinical trials and perspectives. *Curr Diabetes Rev* 2011; 7: 190–200
- Arnarsson A, Stefansson E. Laser treatment and the mechanism of edema reduction in branch retinal vein occlusion. *Invest Ophthalmol Vis Sci* 2000; 41: 877–879
- Battaglia PM, Iacono P, Pierro L et al. Subthreshold laser treatment versus threshold laser treatment for symptomatic retinal arterial macroaneurysm. *Invest Ophthalmol Vis Sci* 2012; 53: 1783–1786
- Finis D, Stammen J, Joussem AM. Familiäre exsudative Vitreoretinopathie. *Ophthalmologie* 2010; 107: 683–691
- Park S, Cho HJ, Lee DW et al. Intravitreal bevacizumab injections combined with laser photocoagulation for adult-onset Coats' disease. *Graefes Arch Clin Exp Ophthalmol* 2016; 254: 1511–1517
- Cruess AF, Zlateva G, Pleil AM et al. Photodynamic therapy with verteporfin in age-related macular degeneration: a systematic review of efficacy, safety, treatment modifications and pharmacoeconomic properties. *Acta Ophthalmol* 2009; 87: 118–132
- Ladas ID, Chatziralli IP, Kotsolis AI et al. Intravitreal ranibizumab versus thermal laser photocoagulation in the treatment of extrafoveal classic choroidal neovascularization secondary to age-related macular degeneration. *Ophthalmologica* 2012; 228: 93–101
- Kernt M, Ulbig M, Kampik A et al. Navigierte Netzhautlasertherapie. *Ophthalmologie* 2013; 110: 776–782
- Gross JG, Glassman AR, Jampol LM et al. Panretinal photocoagulation vs. intravitreal ranibizumab for proliferative diabetic retinopathy: a randomized clinical trial. *JAMA* 2015; 314: 2137–2146
- Early Treatment Diabetic Retinopathy Study Research Group. Techniques for scatter and local photocoagulation treatment of diabetic retinopathy: Early Treatment Diabetic Retinopathy Study Report no. 3. The Early Treatment Diabetic Retinopathy Study Research Group. *Int Ophthalmol Clin* 1987; 27: 254–264
- Stefansson E. Oxygen and diabetic eye disease. *Graefes Arch Clin Exp Ophthalmol* 1990; 228: 120–123
- Mitchell P, Bandello F, Schmidt-Erfurth U et al. The RESTORE study: ranibizumab monotherapy or combined with laser versus laser monotherapy for diabetic macular edema. *Ophthalmology* 2011; 118: 615–625
- Wilkinson CP. Interventions for asymptomatic retinal breaks and lattice degeneration for preventing retinal detachment. *Cochrane Database Syst Rev* 2014; (9): CD003170
- Early Treatment Diabetic Retinopathy Study Research Group. Photocoagulation treatment of proliferative diabetic retinopathy. Clinical application of Diabetic Retinopathy Study (DRS) findings, DRS Report Number 8. The Diabetic Retinopathy Study Research Group. *Ophthalmology* 1981; 88: 583–600
- Holzrichter JF, Schawlow AL. Design and analysis of flashlamp systems for pumping organic dye lasers. *Ann N Y Acad Sci* 1969; 168: 703–714
- Manson N, Marshall J, Mellerio J et al. Comments on histological studies of gas laser lesions in humans and possible non-linear optical phenomena, together with experiments using a tuneable dye laser. *Mod Probl Ophthalmol* 1972; 10: 114–128
- Brucker AJ, Qin H, Antoszyk AN et al. Observational study of the development of diabetic macular edema following panretinal (scatter) photocoagulation given in 1 or 4 sittings. *Arch Ophthalmol* 2009; 127: 132–140
- Little HL, Zweng HC, Peabody RR. Argon laser slit-lamp retinal photocoagulation. *Trans Am Acad Ophthalmol Otolaryngol* 1970; 74: 85–97

- [20] McDonald HR, Schatz H. Visual loss following panretinal photocoagulation for proliferative diabetic retinopathy. *Ophthalmology* 1985; 92: 388–393
- [21] Luttrull JK, Dorin G. Subthreshold diode micropulse laser photocoagulation (SDM) as invisible retinal phototherapy for diabetic macular edema: a review. *Curr Diabetes Rev* 2012; 8: 274–284
- [22] Roider J, Hillenkamp F, Flotte T et al. Microphotocoagulation: selective effects of repetitive short laser pulses. *Proc Natl Acad Sci U S A* 1993; 90: 8643–8647
- [23] Dorin G. Subthreshold and micropulse diode laser photocoagulation. *Semin Ophthalmol* 2003; 18: 147–153
- [24] Roider J, Michaud NA, Flotte TJ et al. Response of the retinal pigment epithelium to selective photocoagulation. *Arch Ophthalmol* 1992; 110: 1786–1792
- [25] Blumenkranz MS, Yellachich D, Andersen DE et al. Semiautomated patterned scanning laser for retinal photocoagulation. *Retina* 2006; 26: 370–376
- [26] Muqit MM, Marcellino GR, Gray JC et al. Pain responses of Pascal 20 ms multi-spot and 100 ms single-spot panretinal photocoagulation: Manchester Pascal Study, MAPASS report 2. *Br J Ophthalmol* 2010; 94: 1493–1498
- [27] Nagpal M, Marlecha S, Nagpal K. Comparison of laser photocoagulation for diabetic retinopathy using 532-nm standard laser versus multispot pattern scan laser. *Retina* 2010; 30: 452–458
- [28] Kernt M, Cheuteu R, Vounotrypidis E et al. Focal and panretinal photocoagulation with a navigated laser (NAVILAS®). *Acta Ophthalmol* 2011; 89: e662–e664
- [29] Kozak I, Oster SF, Cortes MA et al. Clinical evaluation and treatment accuracy in diabetic macular edema using navigated laser photocoagulator NAVILAS. *Ophthalmology* 2011; 118: 1119–1124
- [30] Kozak I, Luttrull JK. Modern retinal laser therapy. *Saudi J Ophthalmol* 2015; 29: 137–146
- [31] Kernt M, Cheuteu RE, Cserhati S et al. Pain and accuracy of focal laser treatment for diabetic macular edema using a retinal navigated laser (Navilas). *Clin Ophthalmol* 2012; 6: 289–296
- [32] Ober MD, Kernt M, Cortes MA et al. Time required for navigated macular laser photocoagulation treatment with the Navilas. *Graefes Arch Clin Exp Ophthalmol* 2013; 251: 1049–1053
- [33] Kozak I, Kim JS, Oster SF et al. Focal navigated laser photocoagulation in retinovascular disease: clinical results in initial case series. *Retina* 2012; 32: 930–935
- [34] Ziemssen F, Lemmen K, Bertram B et al. Nationale Versorgungsleitlinie (NVL) Diabetische Retinopathie. *Ophthalmologie* 2016; 113: 623–638
- [35] Evans JR, Michelessi M, Virgili G. Laser photocoagulation for proliferative diabetic retinopathy. *Cochrane Database Syst Rev* 2014; (11): CD011234
- [36] Lee SB, Yun YJ, Kim SH et al. Changes in macular thickness after panretinal photocoagulation in patients with severe diabetic retinopathy and no macular edema. *Retina* 2010; 30: 756–760
- [37] Oh JH, Kim SW, Kwon SS et al. The change of macular thickness following single-session pattern scan laser panretinal photocoagulation for diabetic retinopathy. *Graefes Arch Clin Exp Ophthalmol* 2015; 253: 57–63
- [38] Early Treatment Diabetic Retinopathy Study Research Group. Early photocoagulation for diabetic retinopathy. ETDRS report number 9. Early Treatment Diabetic Retinopathy Study Research Group. *Ophthalmology* 1991; 98: 766–785
- [39] Bundesärztekammer, Kassenärztliche Bundesvereinigung, AWMF. Nationale Versorgungs-Leitlinie Prävention und Therapie von Netzhautkomplikationen bei Diabetes – Langfassung. 2. Aufl. Im Internet: <http://www.netzhautkomplikationen.verorgungsleitlinien.de>; Stand: 09.04.2018
- [40] Haritoglou C, Kernt M, Wolf A. Diabetische Maculopathie. *Ophthalmologie* 2015; 112: 871–883
- [41] Elman MJ, Bressler NM, Qin H et al. Expanded 2-year follow-up of ranibizumab plus prompt or deferred laser or triamcinolone plus prompt laser for diabetic macular edema. *Ophthalmology* 2011; 118: 609–614
- [42] Do DV, Nguyen QD, Boyer D et al. One-year outcomes of the da Vinci Study of VEGF Trap-Eye in eyes with diabetic macular edema. *Ophthalmology* 2012; 119: 1658–1665
- [43] Rajendram R, Fraser-Bell S, Kaines A et al. A 2-year prospective randomized controlled trial of intravitreal bevacizumab or laser therapy (BOLT) in the management of diabetic macular edema: 24-month data: report 3. *Arch Ophthalmol* 2012; 130: 972–979
- [44] Elman MJ, Qin H, Aiello LP et al. Intravitreal ranibizumab for diabetic macular edema with prompt versus deferred laser treatment: three-year randomized trial results. *Ophthalmology* 2012; 119: 2312–2318
- [45] Elman MJ, Ayala A, Bressler NM et al. Intravitreal Ranibizumab for diabetic macular edema with prompt versus deferred laser treatment: 5-year randomized trial results. *Ophthalmology* 2015; 122: 375–381
- [46] Venkatesh P, Ramanjulu R, Azad R et al. Subthreshold micropulse diode laser and double frequency neodymium: YAG laser in treatment of diabetic macular edema: a prospective, randomized study using multifocal electroretinography. *Photomed Laser Surg* 2011; 29: 727–733
- [47] Helbig H, Kellner U, Bornfeld N et al. Vitrektomie bei diabetischer Retinopathie: Ergebnisse, Risikofaktoren, Komplikationen. *Klin Monatsbl Augenheilkd* 1998; 212: 339–342
- [48] Ostri C. Intraocular surgery in a large diabetes patient population: risk factors and surgical results. *Acta Ophthalmol* 2014; 92 Thesis 1: 1–13
- [49] McIntosh RL, Rogers SL, Lim L et al. Natural history of central retinal vein occlusion: an evidence-based systematic review. *Ophthalmology* 2010; 117: 1113–1123
- [50] Rogers S, McIntosh RL, Cheung N et al. The prevalence of retinal vein occlusion: pooled data from population studies from the United States, Europe, Asia, and Australia. *Ophthalmology* 2010; 117: 313–319
- [51] Deutsche Ophthalmologische Gesellschaft (DOG), Retinologische Gesellschaft (RG), Berufsverband der Augenärzte Deutschlands (BVA). Stellungnahme der Deutschen Ophthalmologischen Gesellschaft, der Retinologischen Gesellschaft und des Berufsverbandes der Augenärzte Deutschlands zur Therapie des Makulaödems beim retinalen Venenverschluss. Therapeutische Strategien. Im Internet: http://cms.augeninfo.de/fileadmin/stellungnahmen/2012_06_07_therapie_makulaodem_nach_ret_venenthrombosen.pdf; Stand: 09.04.2018
- [52] Branch Vein Occlusion Study Group. Argon laser photocoagulation for macular edema in branch vein occlusion. The Branch Vein Occlusion Study Group. *Am J Ophthalmol* 1984; 98: 271–282
- [53] Central Vein Occlusion Study Group. Central vein occlusion study of photocoagulation therapy. Baseline findings. Central Vein Occlusion Study Group. *Online J Curr Clin Trials* 1993; Doc No 95

- [54] Patel A, Nguyen C, Lu S. Central retinal vein occlusion: a review of current evidence-based treatment options. *Middle East Afr J Ophthalmol* 2016; 23: 44–48
- [55] Hayreh SS, Rojas P, Podhajsky P et al. Ocular neovascularization with retinal vascular occlusion-III. Incidence of ocular neovascularization with retinal vein occlusion. *Ophthalmology* 1983; 90: 488–506
- [56] Russo V, Barone A, Conte E et al. Bevacizumab compared with macular laser grid photocoagulation for cystoid macular edema in branch retinal vein occlusion. *Retina* 2009; 29: 511–515
- [57] Battaglia PM, Saviano S, Bergamini L et al. Grid laser treatment of macular edema in macular branch retinal vein occlusion. *Doc Ophthalmol* 1999; 97: 427–431
- [58] Meier P. Netzhautablösung im Kindesalter. *Klin Monatsbl Augenheilkd* 2008; 225: 779–790
- [59] Benson WE. Familial exudative vitreoretinopathy. *Trans Am Ophthalmol Soc* 1995; 93: 473–521
- [60] Pendergast SD, Trese MT. Familial exudative vitreoretinopathy. Results of surgical management. *Ophthalmology* 1998; 105: 1015–1023
- [61] Jones JH, Kroll AJ, Lou PL et al. Coats' disease. *Int Ophthalmol Clin* 2001; 41: 189–198
- [62] Shields JA, Shields CL, Honavar SG et al. Clinical variations and complications of Coats disease in 150 cases: the 2000 Sanford Gifford Memorial Lecture. *Am J Ophthalmol* 2001; 131: 561–571
- [63] Yang Q, Wei W, Shi X et al. Successful use of intravitreal ranibizumab injection and combined treatment in the management of Coats' disease. *Acta Ophthalmol* 2016; 94: 401–406
- [64] Shinjima A, Fujita K, Mori R et al. Investigation of the etiology of central serous chorioretinopathy using en-face optical coherence tomography and indocyanine green angiography. *Ophthalmologica* 2016; 236: 100–107
- [65] Scholz P, Altay L, Fauser S. Comparison of subthreshold micropulse laser (577 nm) treatment and half-dose photodynamic therapy in patients with chronic central serous chorioretinopathy. *Eye (Lond)* 2016; 30: 1371–1377
- [66] Cheng CK, Chang CK, Peng CH. Comparison of photodynamic therapy using half-dose of verteporfin or half-fluence of laser light for the treatment of chronic central serous chorioretinopathy. *Retina* 2017; 37: 325–333. doi:10.1097/IAE.0000000000001138
- [67] Lai FH, Ng DS, Bakthavatsalam M et al. A multicenter study on the long-term outcomes of half-dose photodynamic therapy in chronic central serous chorioretinopathy. *Am J Ophthalmol* 2016; 170: 91–99
- [68] Breukink MB, Downes SM, Querques G et al. Comparing half-dose photodynamic therapy with high-density subthreshold micropulse laser treatment in patients with chronic central serous chorioretinopathy (the PLACE trial): study protocol for a randomized controlled trial. *Trials* 2015; 16: 419
- [69] International Committee for the Classification of Retinopathy of Prematurity. The International Classification of Retinopathy of Prematurity revisited. *Arch Ophthalmol* 2005; 123: 991–999
- [70] Jandeck C, Kellner U, Lorenz B et al. Leitlinie zur augenärztlichen Screening-Untersuchung von Frühgeborenen. *Ophthalmologie* 2008; 105: 955–963
- [71] Hübler A, Dawczynski J. Diagnostik und Klassifikation. In: Jorch G, Hübler A, Hrsg. Neonatologie. Stuttgart: Thieme; 2010. doi:10.1055/b-002-85528
- [72] Krohne TU, Aisenbrey S, Holz FG. Aktuelle Therapieoptionen bei Frühgeborenenretinopathie. *Ophthalmologie* 2012; 109: 1189–1197
- [73] Lorenz B, Spasovska K, Elflein H et al. Wide-field digital imaging based telemedicine for screening for acute retinopathy of prematurity (ROP). Six-year results of a multicentre field study. *Graefes Arch Clin Exp Ophthalmol* 2009; 247: 1251–1262
- [74] Muether PS, Kribs A, Hahn M et al. No advanced retinopathy of prematurity stages 4 or 5 in a large high-risk German cohort. *Br J Ophthalmol* 2012; 96: 400–404
- [75] Jandeck C, Kellner U, Lorenz B et al. Leitlinie zur augenärztlichen Screening-Untersuchung von Frühgeborenen. *Ophthalmologie* 2008; 105: 955–964
- [76] Cryotherapy for Retinopathy of Prematurity Cooperative Group. Multicenter trial of cryotherapy for retinopathy of prematurity. Preliminary results. Cryotherapy for Retinopathy of Prematurity Cooperative Group. *Arch Ophthalmol* 1988; 106: 471–479
- [77] Ng EY, Connolly BP, McNamara JA et al. A comparison of laser photocoagulation with cryotherapy for threshold retinopathy of prematurity at 10 years: part 1. Visual function and structural outcome. *Ophthalmology* 2002; 109: 928–934
- [78] Hardy RJ, Good WV, Dobson V et al. Multicenter trial of early treatment for retinopathy of prematurity: study design. *Control Clin Trials* 2004; 25: 311–325
- [79] Averbukh E. The evidence supporting the early treatment for type 1 retinopathy of prematurity needs further evaluation. *Arch Ophthalmol* 2005; 123: 406–410
- [80] Mintz-Hittner HA, Kennedy KA, Chuang AZ. Efficacy of intravitreal bevacizumab for stage 3+ retinopathy of prematurity. *N Engl J Med* 2011; 364: 603–615
- [81] Banach MJ, Ferrone PJ, Trese MT. A comparison of dense versus less dense diode laser photocoagulation patterns for threshold retinopathy of prematurity. *Ophthalmology* 2000; 107: 324–327

Bibliografie

DOI <https://doi.org/10.1055/a-0598-9052>
 Augenheilkunde up2date 2018; 8: 155–170
 © Georg Thieme Verlag KG Stuttgart · New York
 ISSN 0023-2165

Punkte sammeln auf CME.thieme.de



Diese Fortbildungseinheit ist 12 Monate online für die Teilnahme verfügbar. Sollten Sie Fragen zur Online-Teilnahme haben, finden Sie unter cme.thieme.de/hilfe eine ausführliche Anleitung. Wir wünschen viel Erfolg beim Beantworten der Fragen!

Unter eref.thieme.de/CXAREVP oder über den QR-Code kommen Sie direkt zum Artikel zur Eingabe der Antworten.

VNR 2760512018154651996



Frage 1

Eine der folgenden Aussagen zur Lasertherapie in der Augenheilkunde ist *falsch*. Welche?

- A Laser steht für „Light Amplification by stimulated Emission of Radiation“.
- B Als Medium werden Festkörper (Kristall oder Halbleiter) oder eine Flüssigkeit oder ein Gas in einer Röhre eingesetzt.
- C Laserlicht ist sehr energiereich.
- D Bei der Behandlung mit Argonlasern treten bei gleicher Wirksamkeit mehr unerwünschte Wirkungen auf als bei Xenonlasern.
- E Beim Lasern wird Licht gleicher Wellenlänge gebündelt und parallel abgegeben.

Frage 2

Welche Wellenlänge besitzt das Licht des Argonlasers?

- A 337,1 nm
- B 488 bzw. 514 nm
- C 532 nm
- D 810 nm
- E > 1000 nm

Frage 3

Wodurch ist die historische Entwicklung der ophthalmologischen Lasertherapie gekennzeichnet?

- A Bereits mit dem Rubinlaser wurde die Behandlung der Patienten an der Spaltlampe durchgeführt.
- B Die Netzhautsensitivität wird durch Behandlung mit Sub-threshold Diode Micropulse Laser herabgesetzt.
- C Im letzten Jahrzehnt hat die Lasertechnologie große Innovationen erfahren.
- D Mit dem PASCAL-Muster-Scan-Laser-Photokoagulator ist es nicht möglich, immer den gleichen Abstand zu den einzelnen Laserherden einzuhalten.
- E Navigierte Lasersysteme erlauben eine deutliche Steigerung der Behandlungsgenauigkeit im Vergleich zu Spaltlampenlasern.

Frage 4

Als Nebenwirkung der Laserbehandlung bei diabetischer Retinopathie ist welcher Befund am wenigsten zu fürchten?

- A (temporäre) Verschlechterung des zentralen Visus
- B Beeinträchtigung des Sehens unter Dämmerungsbedingungen
- C Einschränkungen des Gesichtsfelds
- D Glaukomentstehung
- E Entstehung eines Makulaödems

Frage 5

Eine der folgenden Untersuchungen ist *nicht* erforderlich, um ein diabetisches Makulaödem zu diagnostizieren. Welche?

- A Funduskopie
- B Visusbestimmung
- C optische Kohärenztomografie (OCT)
- D Fluoresceinangiografie
- E mesoptisches Kontrastsehen

Frage 6

Bei der Therapie des diabetischen Makulaödems ...

- A sind Steroide kontraindiziert.
- B werden Anti-VEGF-Behandlungen (VEGF = vascular endothelial Growth Factor) nur im Rahmen klinischer Studien eingesetzt.
- C ist die intravitreale Medikamententherapie (IVT) gegenüber der fokalen Lasertherapie auf dem Vormarsch.
- D kann die Frage, ob die Fovea in das Makulaödem einbezogen ist, vernachlässigt werden.
- E reduziert die fokale Laserbehandlung die durch das Makulaödem entstandene Visusminderung um 80%.

► Weitere Fragen auf der folgenden Seite ...

Punkte sammeln auf CME.thieme.de

Fortsetzung...

Frage 7

Nur eine der folgenden Aussagen zu retinalen Venenverschlüssen (RVV) trifft zu. Welche?

- A Die Wahrscheinlichkeit, einen retinalen Venenverschluss zu entwickeln, sinkt mit höherem Lebensalter.
- B Bei bereits bestehender Rubeosis iridis oder Neovaskularisationsglaukom kann die zusätzliche Gabe von Anti-VEGF als zusätzliche bzw. unterstützende Maßnahme zur panretinalen Laserkoagulation erwogen werden.
- C Die häufigste Form ist der Hemi-ZVV (ZVV = Zentralvenenverschluss).
- D Die panretinale Laserkoagulation ist bei Ischämiearealen von > 2 Papillendurchmesser indiziert.
- E Ein ischämischer RVV kann im Verlauf nicht ischämisch werden.

Frage 8

Wodurch ist die familiäre exsudative Vitreoretinopathie (FEVR) gekennzeichnet?

- A Der Vorteil einer prophylaktischen Laserkoagulation peripherer avaskulärer Areale zur Prophylaxe eines aggravierten Verlaufs wurde nachgewiesen.
- B Die Erkrankung ist in Asien praktisch unbekannt.
- C Die Veränderungen zeigen sich in der Regel unilateral.
- D Insbesondere die Gefäße mit Leckage sollten bei der Lasertherapie direkt koaguliert werden.
- E Über 80% der Augen mit extraretinaler Neovaskularisation benötigen neben der Laserkoagulation keine weitere Behandlung, z. B. in Form einer Vitrektomie.

Frage 9

Eine der folgenden Aussagen zu den selteneren Indikationen zur ophthalmologischen Lasertherapie ist falsch. Welche?

- A Der Morbus Coats ist eine seltene angeborene Erkrankung der Netzhautgefäße.
- B Bei Morbus Coats wie auch bei der Retinopathia centralis serosa ist das männliche Geschlecht vorherrschend.
- C Der Morbus Coats wird in die 8 Shields-Stadien eingeteilt.
- D Die Retinopathia centralis serosa wird auch als Chorioretinopathia centralis serosa bezeichnet.
- E Bei der Retinopathia centralis serosa tritt Flüssigkeit aus den Blutgefäßen der Aderhaut durch ein Leck in der Bruch-Membran unter die Netzhaut und hebt sie dadurch örtlich begrenzt von der Pigmentschicht ab.

Frage 10

Welche Aussage zur Frühgeborenenretinopathie (ROP) ist korrekt?

- A Die transpupillare Diodenlasertherapie ist heutzutage als Standardtherapie anzusehen.
- B Als Plus Disease einer ROP gelten Glaskörpertrübungen, retinale oder vitreale Blutungen sowie Rubeosis iridis.
- C Die therapeutische Wirksamkeit der Ablation der avaskulären Netzhautareale konnte in keiner Studie nachgewiesen werden.
- D In der ICROP-Klassifikation wird eine partielle Amotio retinae ohne Makulabeteiligung als Stadium 5 eingestuft.
- E Wenn die zentrale Zone I von der ROP betroffen ist, ist Bevacizumab absolut kontraindiziert.