Thieme

Signifikante Verbesserung des atopischen Ekzems durch Therapie mit synbiotischem Badezusatz

Significant Improvement of Skin Conditions in Atopic Dermatitis by Synbiotic Bath Additives

Autor
M. Axt-Gadermann

Institut
Studiengang Integrative Gesundheitsförderung, Hochschule Coburg

Bibliografie
DOI https://doi.org/10.1055/a-0600-7898 | Online-Publikation: 7.6.2018 | Akt Dermatol 2018; 44: 366–373
© Georg Thieme Verlag KG Stuttgart · New York
ISSN 0340-2541

Korrespondenzadresse
Prof. Dr. med. Michaela Axt-Gadermann, Studiengang Integrative Gesundheitsförderung, Hochschule Coburg, Friedrich-Streib-Str. 2, 96450 Coburg
michaela.axt-gadermann@hs-coburg.de

ZUSAMMENFASSUNG

Hintergrund Aktuelle Untersuchungen belegen, dass sowohl das intestinale als auch das dermale Mikrobiom für die menschliche Gesundheit von Bedeutung sind. Das intestinale Mikrobiom beeinflusst zahlreiche Immunfunktionen und ist wahrscheinlich auch in die Entwicklung atopischer Erkrankungen involviert. Daneben sind aber auch Interaktionen zwischen dermalen Mikroorganismen und dem spezifischen Immunsystem bekannt. In den vergangenen Jahren sind die Effekte von Pro- und Präbiotika ausführlich untersucht worden. Es hat sich gezeigt, dass sowohl die interne als auch die externe Anwendung pro- oder präbiotischer Präparate bei der Behandlung atopischer Erkrankungen wirksam sein könnte.

Fragestellung Wir überprüften in der vorliegenden, randomisierten, einfachblinden, placebokontrollierten Studie, ob ein synbiotisches Nahrungsergänzungsmittel (Madena Darmkur®), das wir als Badezusatz verwendeten, Einfluss auf typische Symptome des atopischen Ekzems hat.

Material und Methode 30 Probanden mit atopischem Ekzem wurden über einen Zeitraum von zwei Wochen mit einem Synbiotikum bzw. Placebo lokal behandelt. Am Anfang, nach einer Woche und am Ende der Studie wurde der Schweregrad von Pruritus, allgemeiner Hautbeschaffenheit, Trockenheit, Exkoriation, Abschuppung und Einschränkungen beim manuellen Arbeiten oder Gehen bestimmt.

Ergebnis Die Behandlung mit synbiotischen Bädern führte zu signifikanten und relevanten Veränderungen aller Parameter sowohl nach einer als auch nach zwei Wochen topischer Anwendung. In der Kontrollgruppe traten keinerlei signifikante Verbesserungen auf.

Diskussion Synbiotische Externa erschließen zukünftig möglicherweise neue Ansätze für die Therapie des atopischen Ekzems. Weitere Studien sind notwendig, um geeignete Bakterienstämme zu identifizieren und mehr Informationen über Dosierung und Wirkmechanismen zu erhalten.

ABSTRACT

Background It is becoming increasingly apparent that the gut as well as the skin microbiome are important for the health of the host. Playing a strategic role in the host immune function, the intestinal microbiota has been recently hypothesized to be involved in the etiology of atopy. There are also interactions between microbes on the skin surface and the adaptive immune system. Pro- and Prebiotics have been extensively reviewed during the last years and it has shown, that internal as well as external use of pro- or prebiotic preparations could be effective in the treatment of atopic diseases.

Objectives The effects of a dietary synbiotic supplement (Madena Darmkur®) used as a bath additive on skin conditions have been investigated in a randomized, single-blind, placebo-controlled trial.

Materials and methods 30 volunteers with atopic dermatitis were studied over a two weeks period. At the beginning, after one week and at the end of the study the severity scores of pruritus, general skin condition, dryness, excoriation, desquamation and limitations during manual working or walking were determined

Results The treatment with synbiotic baths led to significant and relevant changes in all scores after one and two weeks of topical application. There were no significant changes in the placebo group.

Conclusions The external use of synbiotics could become a new therapeutic strategy for the treatment of atopic dermatitis. However, more studies are needed to identify suitable bacterial strains and to get more information on the required dosage and mechanism of action.

Dieses Dokument wurde zum persönlichen Gebrauch heruntergeladen. Vervielfältigung nur mit Zustimmung des Verlages.

Einleitung

Das atopische Ekzem zählt zu den chronisch-rezidivierenden, inflammatorischen Dermatosen. Für die Betroffenen und – vor allem bei Kleinkindern – auch deren Angehörige führt die Erkrankung nicht selten zu einer erheblichen Einschränkung der Lebensqualität. Aufgrund der hohen Prävalenz im Kindesalter und der häufig auch noch im Jugend- und Erwachsenenalter bestehenden Beschwerden, die eine langfristige Therapie notwendig machen, sind neue, innovative und nebenwirkungsarme Behandlungsansätze notwendig. Die bisherigen Therapieoptionen umfassen überwiegend symptomatische Behandlungsansätze, die sowohl von Patienten als auch von Therapeuten häufig als unbefriedigend betrachtet werden und vor allem bei langfristigem Gebrauch nebenwirkungsbehaftet sein können.

PROBIOTIKA, PRÄBIOTIKA, SYNBIOTIKA

Präbiotika (pre = vor, bios = das Leben) sind unverdauliche Nahrungsbestandteile, die Aktivität und Wachstum einzelner oder mehrerer Mikroorganismen günstig beeinflussen und damit die Gesundheit des Wirtes verbessern.

Probiotika (pro = für, bios = das Leben) sind „lebende Mikroorganismen, die alleine oder als Zusatz in Nahrungsmitteln“ und Nahrungsergänzungsmitteln „gesundheitsförderliche Effekte ausüben, die über das Maß grundlegender ernährungsphysiologischer Effekte hinausgehen“ [1].

Als Synbiotika (syn = zusammen, bios = Leben) bezeichnet man Produkte, die sowohl Prä- als auch Probiotika enthalten. Die zugesetzten präbiotischen Ballaststoffe sollen das Wachstum und Überleben der probiotischen Keime sicherstellen. Aktuelle Studien weisen auf die therapeutische Überlegenheit von Synbiotika im Vgl. zu alleinigen pro- oder präbiotischen Formulierungen hin [2].

Dermale und intestinale Dysbiose beim atopischen Ekzem

Eine Störung der bakteriellen Besiedelung der Haut, der Schleimhäute und des Gastrointestinal-Trakts wird inzwischen mit der Entstehung zahlreicher inflammatorischer und immunologischer Erkrankungen in Verbindung gebracht. Auch bei der Entstehung atopischer Erkrankungen vermutet man schon länger, dass neben weiteren Faktoren auch eine geringe mikrobielle Exposition in den ersten Lebensjahren sowie eine intestinale und dermale Dysbiose an der Entstehung beteiligt sein könnten [3 – 6]. Es wird angenommen, dass durch einen relativen Mangel mikrobieller Kontakte in den ersten Lebensjahren das Darm-assoziierte Immunsystem unterentwickelt bleibt und einer Th2-dominierten Immunantwort Vorschub geleistet wird [7]. Der Darm beherbergt rund 70 % der Immunzellen des Körpers. Für deren Reifung und Prägung spielt das intestinale Mikrobiom eine entscheidende Rolle.

Das dermale Mikrobiom interagiert mit Keratinozyten und dermalen Immunzellen, um die physikalische und immunologische Barriere der Haut aufrechtzuerhalten [8]. Die residente Hautflora moduliert die Funktion des dermalen Immunsystems, sie kontrolliert die Immunhomöostase und reagiert – unabhängig vom intestinalen Mikrobiom – auf Infektionen und Entzündungen [8]. Sowohl die Darm- als auch die Hautflora spielen demnach bei der Regulation immunologischer Mechanismen und dem Erhalt der Immunhomöostase eine entscheidende Rolle [6, 8 – 10].

Hauterkrankungen wie Psoriasis, Akne und atopisches Ekzem sind nachweislich assoziiert mit einer Dysbiose des dermalen Mikrobioms [6, 9, 11, 12]. Beim atopischen Ekzem besteht aufgrund immunologischer Defekte der Atopikerhaut, aber auch Störungen der Hautbarriere eine besondere Prädisposition zur Besiedlung oder Infektion der Haut mit Staphylococcus aureus, aber auch Herpes Simplex-Viren oder anderen Mikroorganismen. Die Besiedelung der Haut mit Staphylococcus aureus korreliert direkt mit dem Schweregrad der Erkrankung. Möglicherweise haben aber auch Zusammensetzung und Funktionen des gesamten Hautmikrobioms Einfluss auf Entstehung und Verlauf der Erkrankung [6, 9]. So lässt sich im akuten Schub eine deutlich reduzierte bakterielle Diversität in den betroffenen Hautarealen nachweisen [8].

Pro-, Prä- und Synbiotika in der internen Therapie atopischer Erkrankungen

In den vergangenen Jahren ist die Zahl verfügbarer Studienergebnisse zur Therapie von Erkrankungen aus dem atopischen Formenkreis mit Prä-, Pro- und Synbiotika deutlich gestiegen, wobei Arbeiten zum Einsatz von Probiotika dominieren. Untersuchungen belegen teilweise positive Effekte für die interne Anwendung von Probiotika bei der allergischen Rhinitis [13] oder dem atopischen Ekzem [14 – 16].

In einer Metaanalyse zeigten neun der zwölf einbezogenen Fall-Kontroll-Studien bei Kindern mit atopischem Ekzem (Alter 0 bis 5 Jahre) positive Effekte durch **eine Probiotika-Supplementation** einschließlich Schutz vor Infektionen, Verstärkung der Immunantwort, Verringerung der Entzündung und Veränderungen der Darmflora. Bei drei Studien gelang dieser Nachweis jedoch nicht. Die verabreichten Probiotika enthielten eine Mischung unterschiedlicher Spezies der Gattungen Bifidobakterium und Lactobacillus [17].

Einzelne Arbeiten konnten auch Effekte durch die alleinige Gabe von **Präbiotika** (Mischung aus verschiedenen Oligosacchariden) zeigen [18], andere hingegen sahen keine signifikanten Verbesserungen des atopischen Ekzems durch präbiotische Ballaststoffe (Galacto-Oligosaccharide) [19].

Chang et al. wiesen in einer Metaanalyse signifikante Effekte einer **Synbiotikatherapie** vor allem bei der Verwendung mehrere unterschiedlicher Stämme und einem Alter der Kinder von einem Jahr oder älter nach [20].

Viele der im Rahmen einer Behandlung atopischer Erkrankungen gewünschten immunologischen Effekte wie Th2-Suppression, Induktion von Th1 und Treg-Zellen lassen sich mögli-

Dieses Dokument wurde zum persönlichen Gebrauch heruntergeladen. Vervielfältigung nur mit Zustimmung des Verlages.

cherweise durch den Einsatz von Pro-, Prä- oder Synbiotika erzielen. Zu Bedenken ist aber bei der Auswahl des Pro- oder Synbiotikums, dass die Effekte nicht nur stamm-, sondern auch gattungsspezifisch sind und geeignete Bakterienstämme ausgewählt werden müssen [21].

Pro- und Präbiotika in der Lokaltherapie des atopischen Ekzems

Die topische Anwendung probiotischer Keime und deren Metaboliten bzw. präbiotischer Zubereitungen ist derzeit noch weit weniger gut untersucht als die interne Therapie, wobei die Ergebnisse der dazu vorliegenden Studien vielversprechend sind. Aus dem Einsatz Probiotika-haltiger Interna ist bekannt, dass Probiotika sowohl regional im Darm wirken als auch überregionale Effekte haben, die fast alle Organsysteme betreffen können. I. d. R. setzen die lokalen Wirkungen schneller ein als die Effekte auf weiter entfernte Gewebe, die meist durch Metaboliten des bakteriellen Stoffwechsels vermittelt werden. Deshalb liegt es nahe, Hauterkrankungen auch durch die lokale Anwendung pro- oder synbiotischer Externa oder deren Metaboliten zu behandeln, um dadurch möglicherweise schneller einsetzende Effekte zu erzielen.

Bereits 1999 konnte eine italienische Forschungsgruppe nachweisen, dass ein Bakterienlysat (Streptococcus thermophilis) die Ceramidproduktion sowohl in vitro als auch in vivo steigert. Im Halbseitenversuch wurden die Unterarminnenseiten 17 hautgesunder Probanden (25 – 47 Jahre) mit einer mit Streptococcus thermophilis angereicherten Basiscreme oder Vehikel behandelt. Bei allen Studienteilnehmern ließ sich nach 7 Tagen ein signifikanter Anstieg des Ceramidgehaltes im Stratum corneum der Verumseite feststellen, nicht jedoch auf dem nur mit Basiscreme behandelten Unterarm [22]. In einem ähnlichen Versuchsaufbau wurde das gleiche Externum über 14 Tage an einer Gruppe von 11 Probanden mit atopischem Ekzem angewendet und auch hier kam es zu einem signifikanten Anstieg des Ceramidgehaltes sowie einer deutlichen Besserung der Ekzeme auf der Verumseite [23].

2008 konnten Gueniche et al. in einer randomisierten, placebokontrollierten, doppelblind durchgeführten Studie durch eine probiotische Lokaltherapie sowohl SCORAD als auch den vom Patienten angegebenen Juckreiz signifikant senken. Dem Externum war ein bakterielles Lysat aus Vitreoscilla filiformis zugesetzt worden, die Therapiedauer betrug 4 Wochen [24].

Unklar sind derzeit noch die genauen Mechanismen, über die die Wirkung probiotischer Keime in der Lokaltherapie vermittelt wird. Möglich sind Effekte durch Metaboliten des bakteriellen Stoffwechsels, Einflüsse auf das dermale Immunsystem, die Hautbarriere oder auch eine Änderung des Keimspektrums durch Verdrängung und/oder Neuansiedelung von Mikroorganismen.

Neue Einblicke in Genetik und Pathophysiologie des atopischen Ekzems weisen auf die Bedeutung struktureller Veränderungen in der Epidermis und einer Störung der Hautbarriere hin. Maßnahmen zum Schutz der Hautbarriere sind deshalb unverzichtbar. Lew et al. konnten in In-vitro-Studien nachweisen, dass Lactobacillus- und Bifidobakterien-Stämme in der Lage sind, Hyaluronsäure zu produzieren. Zudem bilden alle untersuchten Stämme sowohl saure als auch neutrale Sphingomyelinasen, Enzyme, die aus Sphingomyelin Ceramide synthetisieren und dadurch zur Stabilisierung der Hautbarriere beitragen können [25].

Bakterielle Superinfektionen sind eine Hauptursache für verzögerte Wundheilung und Heilung bei Verbrennungen oder exkoriierten Ekzemen. Trotz Anwendung desinfizierender Externa, Lokalantibiotika und auch antiinflammatorischer Therapien bleiben die Ergebnisse auf Dauer oft unbefriedigend. Dass probiotische Externa besondere Stärken bei superinfizierten Hautarealen haben könnten, zeigen Untersuchungen an Verbrennungspatienten. Peral et al. behandelten 80 Patienten mit zweit- und drittgradigen, teilweise superinfizierten Verbrennungswunden entweder zehn Tage lang mit einer Gaze, die mit einer Lactobazillus plantarum-haltigen Lösung getränkt wurde, oder mit Silbersulfadiazin-Creme. Beide Therapien erwiesen sich als gleichermaßen effektiv bei infizierten Verbrennungen zweiten Grades und nicht-infizierten Verbrennungen dritten Grades. Bei infizierten Verbrennungen dritten Grades war die Behandlung mit L. plantarum der Therapie mit desinfizierenden Externa überlegen [26].

Material und Methode

Ziel der vorliegenden Studie war es, bei Patienten mit manifester atopischer Dermatitis die Effekte probiotischer Bäder auf verschiedene Symptome sowie krankheitsbedingte Einschränkungen im Alltag zu überprüfen.

Patienten/Probanden

Die Studie wurde der Ethik-Kommission der Hochschule Coburg vorgelegt und in der Sitzung am 8. 11. 2016 genehmigt. Alle beschriebenen Untersuchungen am Menschen wurden mit Zustimmung der zuständigen Ethik-Kommission, im Einklang mit nationalem Recht sowie gemäß der Deklaration von Helsinki von 1975 (in der aktuellen, überarbeiteten Fassung) durchgeführt.

Die Patienten wurden vor Beginn der Studie ausführlich über Inhalte und Ziele der Studie informiert. Die Teilnahme erfolgte freiwillig und auf der Basis einer schriftlichen Einverständniserklärung. Ein Rücktritt ohne Angaben von Gründen war jederzeit möglich, auch darüber wurden die Patienten vorab informiert. Alle Patienten haben ihre schriftliche Einwilligung zur Veröffentlichung der Fotos gegeben.

Einschlusskriterien

Patienten mit manifestem atopischen Ekzem. Alle Wirkstoff-haltigen Interna und Externa mussten mindestens eine Woche vor Beginn der Bäder abgesetzt werden. Während der Studie durften die Probanden lediglich eine Basispflege benutzen.

Ausschlusskriterien

Schwangerschaft und Stillzeit, Immunsuppression nach Organ- oder Stammzelltransplantationen oder Chemotherapie, aktuelle Antibiotikaeinnahme, aktuelle lokale oder systemische

Dieses Dokument wurde zum persönlichen Gebrauch heruntergeladen. Vervielfältigung nur mit Zustimmung des Verlages.

Therapie mit Kortikosteroiden, Antihistaminika oder anderen wirkstoffhaltigen Externa.

Studienablauf

Es wurden 22 Patienten (5 männlich, 17 weiblich, 7 bis 63 Jahre, durchschnittliches Alter 33 Jahre) mit manifester atopischer Dermatitis in die **Therapiegruppe** aufgenommen. Die Erkrankung bestand durchschnittlich seit 21 Jahren (2 bis 50 Jahre). Zwei Patienten schieden ohne Nennung von Gründen aus. Eine Patientin gab an, dass ihr die Bäder aufgrund ihrer beruflich bedingten Reisetätigkeit zu aufwendig seien. Die Studie beendeten insgesamt 19 Patienten (3 Männer, 16 Frauen).

Es wurden 13 Patienten (3 männlich, 10 weiblich, 13 bis 53 Jahre, durchschnittliches Alter 38 Jahre) in die **Kontrollgruppe** aufgenommen. Die Erkrankung bestand durchschnittlich seit 20 Jahren (2 bis 53 Jahre). Zwei Patienten schieden wegen einer Verschlechterung des Hautzustandes nach einer Woche aus. Die Studie beendeten insgesamt 11 Patienten (2 Männer, 9 Frauen).

Während der Therapiedauer von 14 Tage sollten die Probanden einmal täglich ein 10-minütiges Teilbad nehmen. Aufgrund fehlender verfügbarer Präparate entschieden wir uns in der Therapiegruppe für ein hochdosiertes, bereits auf dem Markt befindliches Synbiotikum (Madena Darmkur), das als Nahrungsergänzungsmittel erhältlich ist.

Die Probanden in der Kontrollgruppe erhielten Kapseln mit einem niedrig dosierten und deshalb wahrscheinlich unwirksamen Zusatz (NaCl).

Verum bzw. Placebo wurden den Probanden in identischen Behältern verabreicht, die keinen Rückschluss auf den Inhalt zuließen.

Alle Teilnehmer erhielten Informationen, wie die Bäder anzuwenden seien. Diese Informationen wurden ihnen auch schriftlich ausgehändigt.

Fotos der betroffenen Hautareale wurden vor Beginn der Studie (t0), nach einer Woche (t1) sowie nach 14 Tagen (t2) angefertigt. Außerdem mussten die Probanden zu allen drei Zeitpunkten die Parameter Hautbefund, Pruritus, Trockenheit, Exkoriationen und Rhagadenbildung sowie Einschränkungen im Alltag durch die Hauterkrankung, Einschränkung beim Gehen bzw. manuellen Tätigkeiten sowie den Gesamteindruck des Hautzustandes auf einer Skala zwischen 0 (keine Symptome vorhanden) und 10 (extrem starke Beschwerden) bewerten

Zusammensetzung der verwendeten Produkte

Zusammensetzung des verwendeten Verums (Madena Darmkur)

1. Inulin als pflanzliches Präbiotikum, 6 g pro Messlöffel
2. Pektin als pflanzliches Präbiotikum, 3 g pro Messlöffel.
3. Resistente Stärke (Nutriose®) als pflanzliches Präbiotikum, 3 g pro Messlöffel. Jeder Messlöffel enthielt 12 g präbiotischer Ballaststoffe.
4. Bakterienkulturen, 6 unterschiedliche Keimstämme: Lactobacillus plantarum, Lactobacillus gasseri, Lactobacillus rhamnosus, Lactobacillus casei, Bifidobacterium lactis, Bifidobacterium breve

Keimzahl jeweils 1 Mrd. koloniebildende Einheiten (KBE) pro Stamm pro Messlöffel. Jeder Messlöffel enthielt demnach 6 Mrd. KBE.

Zusammensetzung des Placebos

Die Placebokapseln enthielten 2 Gramm Kochsalz. Jeweils eine Kapsel wurde in je 2 Litern Wasser aufgelöst.

Durchführung der Bäder

Die Probanden lösten jeweils zwei bis drei Messlöffel des synbiotischen Pulvers (Therapiegruppe) oder den Inhalt einer bis drei Placebo-Kapsel in lauwarmem Wasser auf. Die Dosierung richtete sich nach der Menge des benötigten Wassers zur Zubereitung eines Teilbades (1 Messlöffel bzw. 1 Kapsel je 2 Liter Wasser). Die Probanden erhielten die Empfehlung, Hände bzw. Füße einmal täglich für 10 Minuten zu baden.

Anschließend sollte die betroffene Körperstelle an der Luft trocknen. Bei Bedarf durfte eine wirkstofffreie Basispflege eine Stunde später angewendet werden. Während der gesamten Dauer der Studie durften keinerlei Wirkstoff-haltige Externa aufgetragen werden. Die meisten Teilnehmer beschrieben die Anwendung als angenehm und gut verträglich. Lediglich eine Teilnehmerin beklagte zu Beginn ein Spannungsgefühl auf der Haut durch das Antrocknen des Badewassers.

Statistische Analyse

Zur Überprüfung, ob es für die untersuchten Parameter Mittelwertsunterschiede zwischen den 3 Zeitpunkten gibt, wurden Varianzanalysen für Daten mit Messwiederholungen mit einem Test auf einen linearen Trend gerechnet. Zusätzlich wurden einfache Kontraste gerechnet, um die Baseline mit dem Mittelwert nach einer und nach zwei Wochen zu vergleichen. Um die zeitliche Veränderung in beiden Gruppen zu vergleichen, wurden Interaktionen zwischen Zeit und Behandlung getestet.

Ergebnisse

Untersucht wurden die Parameter Hautbefund (Beurteilung des Gesamteindrucks), Juckreiz, Hauttrockenheit, Schuppung, Exkoriationen bzw. Rhagadenbildung, Einschränkungen im Alltag durch die Hauterkrankung, Einschränkung beim Gehen bzw. bei manuellen Tätigkeiten.

Hautbefund

Der Test auf einen linearen Innersubjektkontrast zeigt, dass die in ▶ **Abb. 1** dargestellte Abnahme des Schweregrades in der Therapiegruppe über den gesamten Zeitraum signifikant ist ($p < 0{,}0005$).

Die Abnahme von der Baseline zum Ende der ersten Woche ist in der Therapiegruppe ebenfalls signifikant ($p = 0{,}001$). Ebenso ist die Abnahme von der Baseline zum Ende der zweiten Woche und vom Ende der ersten bis zum Ende der zweiten Woche signifikant (beides: $p < 0{,}0005$).

In der Kontrollgruppe kam es zu keinem Zeitpunkt zu signifikanten Verbesserungen des Hautzustandes.

Dieses Dokument wurde zum persönlichen Gebrauch heruntergeladen. Vervielfältigung nur mit Zustimmung des Verlages.

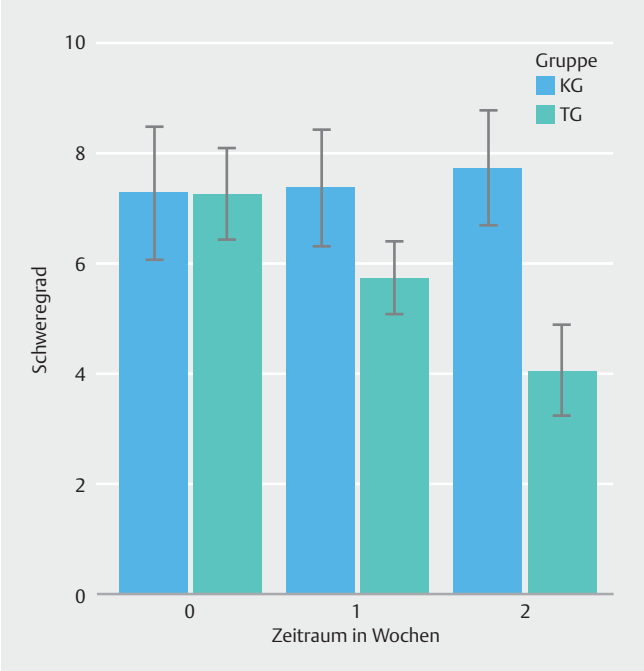

▶ **Abb. 1** Darstellung des Hautbefundes vor Beginn, nach einer und nach zwei Wochen Therapie mit synbiotischen Bädern (grün, TG) bzw. Placebo (blau, KG).

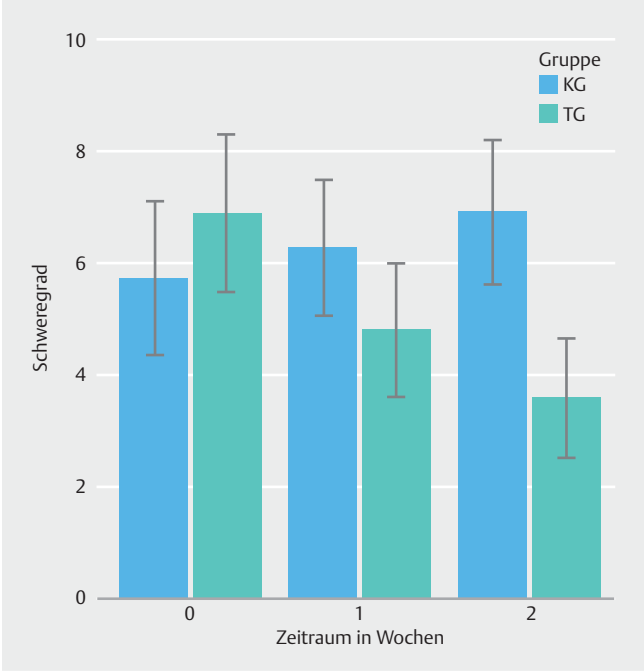

▶ **Abb. 2** Ausprägung des Juckreizes vor Beginn, nach einer und nach zwei Wochen Therapie mit synbiotischen Bädern (grün, TG) bzw. Placebo (blau, KG).

Einschränkungen im Alltag

Der Test auf einen linearen Innersubjektkontrast zeigt, dass die Abnahme des Schweregrades über den gesamten Zeitraum in der Therapiegruppe signifikant ist ($p < 0{,}0005$).

Die Abnahme von der Baseline zum Ende der ersten Woche ist in der Therapiegruppe ebenfalls signifikant ($p = 0{,}001$). Ebenso ist die Abnahme von der Baseline zum Ende der zweiten Woche und vom Ende der ersten bis zum Ende der zweiten Woche signifikant (beides: $p < 0{,}0005$).

In der Kontrollgruppe kam es zu keinem Zeitpunkt zu signifikanten Verbesserungen der Einschränkungen im Alltag.

Juckreiz

Der Test auf einen linearen Innersubjektkontrast zeigt, dass die in ▶ **Abb. 2** dargestellte Abnahme des Schweregrades über den gesamten Zeitraum signifikant ist ($p < 0{,}0005$).

Die Abnahme von der Baseline zum Ende der ersten Woche ist ebenfalls signifikant ($p = 0{,}001$). Ebenso ist die Abnahme von der Baseline zum Ende der zweiten Woche und vom Ende der ersten bis zum Ende der zweiten Woche signifikant ($p < 0{,}0005$ bzw. $p = 0{,}001$).

In der Kontrollgruppe kam es zu keinem Zeitpunkt zu signifikanten Verbesserungen des Juckreizes.

Trockenheit

Der Test auf einen linearen Innersubjektkontrast zeigt, dass die Abnahme des Schweregrades über den gesamten Zeitraum in der Therapiegruppe signifikant ist ($p < 0{,}0005$).

Die Abnahme von der Baseline zum Ende der ersten Woche ist in der Therapiegruppe ebenfalls signifikant ($p < 0{,}0005$). Ebenso ist die Abnahme von der Baseline zum Ende der zweiten Woche und vom Ende der ersten bis zum Ende der zweiten Woche in der Therapiegruppe signifikant (beides: $p < 0{,}0005$).

In der Kontrollgruppe kam es zu keinem Zeitpunkt zu signifikanten Verbesserungen der Hauttrockenheit.

Schuppung

Der Test auf einen linearen Innersubjektkontrast zeigt, dass die Abnahme des Schweregrades über den gesamten Zeitraum in der Therapiegruppe signifikant ist ($p < 0{,}0005$).

Die Abnahme von der Baseline zum Ende der ersten Woche ist ebenfalls in der Therapiegruppe signifikant ($p < 0{,}0005$). Ebenso ist die Abnahme von der Baseline zum Ende der zweiten Woche und vom Ende der ersten bis zum Ende der zweiten Woche in der Therapiegruppe signifikant ($p < 0{,}0005$ bzw. $p = 0{,}003$).

In der Kontrollgruppe kam es zu keinem Zeitpunkt zu signifikanten Verbesserungen der Schuppung.

Exkoriationen/Rhagaden

Der Test auf einen linearen Innersubjektkontrast zeigt, dass die in ▶ **Abb. 3** dargestellte Abnahme des Schweregrades über den gesamten Zeitraum in der Therapiegruppe signifikant ist ($p < 0{,}0005$).

Die Abnahme von der Baseline zum Ende der ersten Woche ist ebenfalls in der Therapiegruppe signifikant ($p < 0{,}0005$). Ebenso ist die Abnahme von der Baseline zum Ende der zweiten

Dieses Dokument wurde zum persönlichen Gebrauch heruntergeladen. Vervielfältigung nur mit Zustimmung des Verlages.

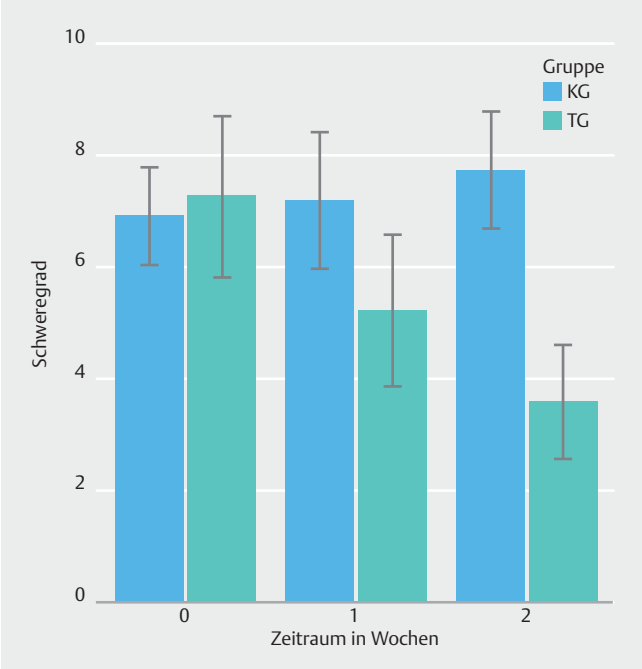

▶ **Abb. 3** Ausprägung Exkoriationen/Rhagaden vor Beginn, nach einer und nach zwei Wochen Therapie mit synbiotischen Bädern (grün, TG) bzw. Placebo (blau, KG).

Woche und vom Ende der ersten bis zum Ende der zweiten Woche in der Therapiegruppe signifikant (beides: $p < 0{,}0005$).

In der Kontrollgruppe kam es zu keinem Zeitpunkt zu signifikanten Verbesserungen der Exkoriationen.

Einschränkung beim Gehen/manueller Tätigkeit

Der Test auf einen linearen Innersubjektkontrast zeigt, dass die Abnahme des Schweregrades über den gesamten Zeitraum in der Therapiegruppe signifikant ist ($p = 0{,}001$).

Die Abnahme von der Baseline zum Ende der ersten Woche ist in der Therapiegruppe nicht signifikant ($p = 0{,}172$). Allerdings ist die Abnahme von der Baseline zum Ende der zweiten Woche und vom Ende der ersten bis zum Ende der zweiten Woche in der Therapiegruppe signifikant ($p = 0{,}001$ bzw. $p = 0{,}002$).

In der Kontrollgruppe kam es zu keinem Zeitpunkt zu signifikanten Verbesserungen der Einschränkungen bei manuellen Tätigkeiten bzw. beim Gehen.

Zusammenfassung der Ergebnisse

Durch die Behandlung mit synbiotischen Bädern ließen sich für alle analysierten Symptome eines atopischen Ekzems in der Therapiegruppe hoch signifikante Verbesserungen sowohl vom Ausgangsbefund zum Ende der zweiten Woche als auch vom Ende der ersten Behandlungswoche bis zum Ende der zweiten Behandlungswoche feststellen (▶ **Abb. 4** und ▶ **Abb. 5**). Ebenso ließen sich bei allen Symptomen (bis auf „Einschränkung beim Gehen bzw. bei manueller Tätigkeit“) in der Therapiegruppe bereits in der ersten Woche signifikante Verbesserungen feststellen. Eine signifikante Besserung der „Einschränkung beim Gehen bzw. bei manueller Tätigkeit“ ließ sich aber in der zweiten Therapiewoche nachweisen.

In der Kontrollgruppe konnte für keinen der untersuchten Parameter eine signifikante Verbesserung festgestellt werden, weder nach einer noch nach zwei Wochen Therapiedauer.

▶ **Abb. 4** Hautbefund vor Therapiebeginn, nach einwöchiger und zweiwöchiger Therapie mit synbiotischen Bädern. **a** Hautbefund vor Therapiebeginn, **b** Hautbefund nach einer Woche, **c** Hautbefund nach zwei Wochen.

Dieses Dokument wurde zum persönlichen Gebrauch heruntergeladen. Vervielfältigung nur mit Zustimmung des Verlages.

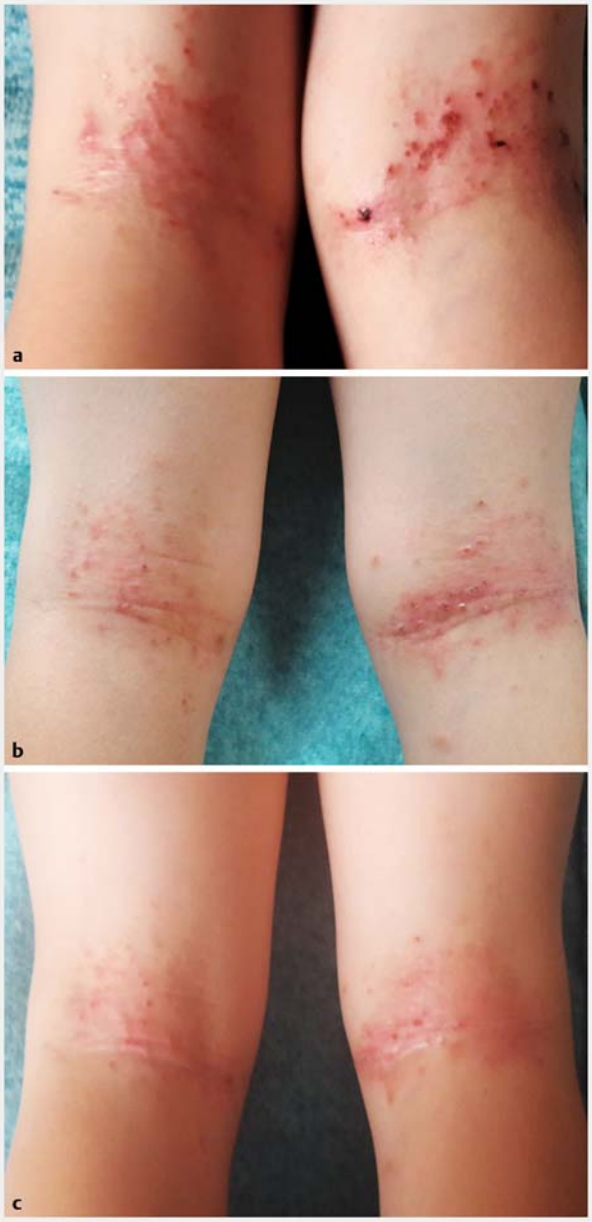

▶ **Abb. 5** Hautbefund vor Therapiebeginn, nach einwöchiger und zweiwöchiger Therapie mit synbiotischen Bädern. **a** Hautbefund vor Therapiebeginn, **b** Hautbefund nach einer Woche, **c** Hautbefund nach zwei Wochen.

Um die zeitliche Veränderung in den beiden Gruppen zu vergleichen, wurden Interaktionen zwischen Zeit und Behandlung getestet. Die Verläufe aller gemessenen Parameter (mit Ausnahme des Parameters „Einschränkung beim Gehen und bei manueller Tätigkeit nach einer Woche") unterschieden sich in den beiden Gruppen sowohl nach einer als auch nach zwei Wochen signifikant.

Bei einigen Symptomen, v. a. Juckreiz und Hauttrockenheit, berichteten die Probanden der Therapiegruppe teilweise spontan bereits nach einer 3- bis 4-tägigen Anwendung von einer deutlich spürbaren und sichtbaren Besserung, die sich nicht nur in einem Rückgang subjektiver Beschwerden wie Juckreiz oder Trockenheit äußerte, sondern bereits nach dieser Zeit auch schon sichtbar wurde. Ob die Änderungen bereits nach 4 Tagen statistisch signifikant waren, lässt sich nicht feststellen, da die Befunde nur einmal wöchentlich erhoben wurden.

Diskussion

Eine Dysbiose des Darm- und Hautmikrobioms scheint atopischen Erkrankungen Vorschub zu leisten. Eine interne Therapie mit pro-, prä- oder synbiotischen Präparaten hat sich sowohl in der Prävention als auch in der Therapie häufig als effektiv erwiesen, jedoch stellen sich Besserungen der Symptome erst nach mehrwöchiger Therapiedauer ein.

Deutlich schneller scheinen lokale pro- bzw. synbiotische Externa zu wirken. Synbiotika, die keine Lysate oder Bakterienbestandteile, sondern lebende Keimstämme enthalten, sind bisher noch nicht in der Lokaltherapie des atopischen Ekzems eingesetzt worden. In der vorliegenden Untersuchung ist es erstmals gelungen zu zeigen, dass synbiotische Bäder zu einer signifikanten Besserung atopischer Ekzeme innerhalb kürzester Zeit führen. Selbst nach langfristiger vorausgehender Lokaltherapie mit Kortikosteroiden oder Pimecrolimus- bzw. Tacrolimus-haltigen Externa, die spätestens eine Woche vor Beginn der synbiotischen Therapie abgesetzt werden mussten, kam es zu keinem Rebound, sondern zu einer hochsignifikanten Besserung, die mit den zuvor eingesetzten wirkstoffhaltigen Externa nicht zu erreichen war. Die Wirkung synbiotischer Bäder scheint eine neue, wirkungsvolle und gleichzeitig nebenwirkungsarme Therapieoption beim atopischen Ekzem zu sein. Unserer Einschätzung nach scheinen synbiotische Externa besonders bei exkoriierten, nässenden, möglicherweise superinfizierten Ekzemen wirkungsvoll zu sein. Zwei Patienten berichteten zudem spontan, dass seit mehreren Jahren bestehender unangenehmer, therapieresistenter Fußgeruch bereits nach einer Woche verschwunden sei.

Ein Schwachpunkt dieser Studie ist der Verzicht auf die Bestimmung des SCORAD-Index. Dieses ist dem Umstand geschuldet, dass die Untersuchung an der Hochschule für angewandte Wissenschaften in Coburg im Rahmen anderer mikrobiologischer Projekte durchgeführt wurde. Die Hochschule verfügt über keine dermatologische Praxis, in der die Inspektion des Hautzustandes durch einen Dermatologen zu unterschiedlichen Zeitpunkten gewährleistet gewesen wäre. Deshalb haben wir uns in dieser Pilotstudie zunächst auf die Bewertung der Symptome durch die Teilnehmer beschränkt, wobei sich die subjektive Einschätzung der Patienten mit den fotografisch dokumentierten Befunden deckt. Aufgrund der sehr guten Ergebnisse sollten in weiteren Studien Möglichkeiten und Grenzen der synbiotischen Lokaltherapie untersucht und die Befunde dann auch mit validierten Messinstrumenten erhoben werden.

Dieses Dokument wurde zum persönlichen Gebrauch heruntergeladen. Vervielfältigung nur mit Zustimmung des Verlages.

FAZIT FÜR DIE PRAXIS

- Darm- und Hautmikrobiom weisen beim atopischen Ekzeme häufig eine Dysbiose mit einer deutlich reduzierten bakteriellen Diversität auf.
- Zahlreiche Studien konnten durch die Gabe von Prä-, Pro- oder Synbiotika günstige Effekte auf die Krankheitsaktivität nachweisen. In der internen Therapie scheinen Synbiotika der alleinigen Anwendung pro- oder präbiotischen Formulierungen überlegen zu sein.
- Erste Untersuchungen weisen zudem darauf hin, dass auch Probiotika-haltige Externa – meist in Form von bakteriellen Lysaten – Einfluss auf Ceramidgehalt, Keimbesiedelung, Zustand der Hautbarriere sowie Wundheilung haben.
- In der vorliegenden Untersuchung wurde erstmals ein synbiotischer Badezusatz (Madena Darmkur) erfolgreich in der Therapie des akuten atopischen Ekzems eingesetzt.
- Nach ein- bzw. zweiwöchiger Anwendung ließen sich in der Therapiegruppe, nicht jedoch in der Placebogruppe hochsignifikante Verbesserungen für folgende Parameter nachweisen: Hautbefund (Beurteilung des Gesamteindrucks), Juckreiz, Hauttrockenheit, Schuppung, Exkoriationen bzw. Rhagadenbildung, Einschränkungen im Alltag durch die Hauterkrankung, Einschränkung beim Gehen bzw. bei manuellen Tätigkeiten. Die subjektive Einschätzung der Patienten deckt sich mit den fotografisch dokumentierten Befunden.
- Synbiotische Bäder scheinen eine wirkungsvolle und nebenwirkungsarme Therapieoption beim atopischen Ekzem darzustellen. Besonders im akuten Schub könnten synbiotische Bäder zu einer raschen Besserung der Ekzeme sowie zu einer Einsparung Kortikosteroid-haltiger In- und Externa beitragen.

Interessenkonflikt

Die Autorin war an der Entwicklung des Prüfproduktes beteiligt und berät die Firma Madena GmbH.

Literatur

[1] Schrezenmeier J, de Vrese M. Probiotics, prebiotics, and synbiotics – approaching a definition. Am J Clin Nutr 2001; 73: 3615 – 3645

[2] Pandey KR, Naik SR, Vakil BV. Probiotics, prebiotics and synbiotics – a review. J Food Sci Technol 2015; 52: 7577 – 7587

[3] Abrahamsson TR, Jakobsson HE, Andersson AF et al. Low diversity of gutmicrobiota in infants with atopic eczema. J Allergy Clin Immunol 2012; 129: 434 – 440

[4] Holt PG, Björkstein B. Atopic versus infectious dieseases in childhood: a question of balance? Pediatr Allergy Immunol 1997; 8: 53 – 58

[5] Hua X, Goedert JJ, Pu A et al. Allergy associations with the adult fecal microbiota: analysis for the american gut project. EBio Medicine 2016; 3: 172 – 179

[6] Kobayashi T, Glatz M, Horiuchi K et al. Dysbiosis and Staphylococcus aureus Colonization Drives Inflammation in Atopic Dermatitis. Immunity 2015; 42: 756 – 766

[7] Kuitunen M. Probiotics and prebiotics in preventing food allergy an eczema. Curr Opin Allergy Clin Immunol 2013; 13: 280 – 286

[8] Belkaid Y, Segre JA. Dialogue between skin microbiota and immunity. Science 2014; 346: 954 – 959

[9] Williams MR, Gallo RL. The role of the skin microbiome in atopic dermatitis. Curr Allergy Asthma Rep 2015; 15: 65

[10] Wu H-J, Wu E. The role of gut microbiota in immune homeostasis and autoimmunity. Gut Microbes 2012; 3: 4 – 14

[11] Fitz-Gibbon S, Tomida S, Chiu BH et al. Propionibacterium acnes strain populations in the human skin microbiome associated with acne. J Invest Dermatol 2013; 133: 2152 – 2160

[12] Alekseyenko AV, Perez-Perez GI, De Souza A et al. Community differentiation of the cutaneous microbiota in psoriasis. Microbiome 2013; 1: 31

[13] Ouwehand AC, Nermes M, Collado MC. Specific probiotics alleviate allergic rhinitis during the birch pollen season. World J Gastroenterol 2009; 15: 3261 – 3268

[14] Dissanayake E, Shimojo N. Probiotics and Prebiotics in the Prevention and Treatment of Atopic Dermatitis. Pediatric Allergy, Immunology and Pulmonology 2016; 29: 174 – 180

[15] Kalliomaki M, Salminen S, Poussa T et al. Probiotics and prevention of atopic disease: 4-year follow-up of a randomised placebo-controlled trial. Lancet 2003; 361: 1869 – 1871

[16] Rosenfeldt V, Benefeldt E, Nielsen SD et al. Effect of probiotic Lactobacillus strains in children with atopic dermatitis. J Allergy Clin Immunol 2003; 111: 389 – 395

[17] Da Costa Baptistal P, Accioly E, de Carvalho Padilha P. Effect of the use of probiotics in the treatment of children with atopic dermatitis; a literature review. Nutricion hospitalaria 2013; 28: 16 – 26

[18] Moro G, Arslanoglu S, Stahl B et al. A mixture of prebiotic oligosaccharides reduces the incidence of atopic dermatitis during the first six months of age. Archives of Disease in Childhood 2006; 91: 814 – 819

[19] Boženský J, Hill M, Zelenka R et al. Prebiotics do not influence the severity of atopic dermatitis in infants. A randomised controlled trial. PloS one 2015; 10: e0142897

[20] Chang Y-S, Trivedi MK, Jha A et al. Synbiotics for Prevention and Treatment of Atopic Dermatitis. A Meta-analysis of Randomized Clinical Trials. JAMA pediatrics 2016; 170: 236 – 242

[21] Kramer MF. Probiotika in der Allergiebehandlung. HNO-Nachrichten 2015; 45: 26 – 28

[22] Di Marzio L, Cinque B, De Simone C et al. Effect of the lactic acid bacterium Streptococcus thermophilus on ceramide levels in human keratinocytes in vitro and stratum corneum in vivo. J Invest Dermatol 1999; 113: 98 – 106

[23] Di Marzio L, Centi C, Cinque B et al. Effect of the lactic acid bacterium Streptococcus thermophilus on stratum corneum ceramide levels and signs and symptoms of atopic dermatitis patients. Exp Dermatol 2003; 1: 615 – 620

[24] Gueniche A, Knaudt B, Schuck E et al. Effects of nonpathogenic gram-negative bacterium Vitreoscilla filiformis lysate on atopic dermatitis: a prospective, randomized, double-blind, placebo-controlled clinical study. Br J Dermatol 2008; 159: 1357 – 1363

[25] Lew L-C, Gan C-Y, Liong M-T. Dermal bioactives from lactobacilli and bifidobacteria. Ann Microbiol 2013; 63: 1047 – 1055

[26] Peral MC, Huaman Martinez MA, Valdez JC. Bacteriotherapy with Lactobacillus plantarum in burns. International Wound Journal 2009; 6: 73 – 81

Dieses Dokument wurde zum persönlichen Gebrauch heruntergeladen. Vervielfältigung nur mit Zustimmung des Verlages.