Thieme

Schaftfrakturen – untere Extremitäten

Carolin Anna-Amalie Kreis, Dirk Wähnert, Michael Raschke

Einleitung

Schaftfrakturen der unteren Extremitäten im Kindesalter treten mit einer Inzidenz von etwa 14% und gehäuft zwischen dem 5. und 6. Lebensjahr auf. Tibiaschaftfrakturen gehören dabei zu den häufigsten Frakturen der unteren Extremitäten im Kindesalter. Die besondere Biomechanik des kindlichen Knochens im Zusammenhang mit einem hohen funktionellen Anspruch beeinflusst die Therapie. Entscheidend für diese ist das Wissen um tolerable Achsabweichungen.

Epidemiologie

In 10–25% der Fälle handelt es sich bei Verletzungen im Kindesalter um Frakturen. Dabei sind in 81–89% der Frakturen die Extremitäten betroffen. Jungen erleiden im Verhältnis von 2:1 doppelt so häufig Frakturen wie Mädchen des gleichen Alters. Frakturen entstehen in den meisten Fällen durch Distorsions-, Hyperflexions- oder Hyperextensionstraumata. Kraus et al. zeigen in ihrer Arbeit, dass die Frakturen im Kindesalter im 5.–6. Lebensjahr i. d. R. als Folge von häuslichen Unfällen und Stürzen aus geringer Höhe auftreten. Dagegen sind Frakturen im 13.–14. Lebensjahr eher im Zusammenhang mit Hochrasanztraumata oder Sportunfällen zu sehen [1–4]. Schaftfrakturen im Kindesalter treten mit einer Häufigkeit von 17–25% auf. Dabei sind die Schaftfrakturen der unteren Extremitäten mit folgender Inzidenz aufgeführt: Oberschenkelschaftfrakturen 3,5%, Unterschenkelschaftfrakturen 10,8%. Am häufigsten sind diese Frakturentitäten in der Altersgruppe von Kindern im 5.–6. Lebensjahr anzutreffen. Im Gegensatz dazu zeigen sich mit zunehmendem Alter der Kinder häufiger meta- und epiphysäre Frakturen mit Beteiligung der Wachstumsfuge [2, 4]. Mehrfragmentäre Frakturen sind mit 3% der Fälle im Kindesalter selten und finden sich vermehrt mit zunehmendem Alter der Kinder [2].

Femurschaftfrakturen

Femurschaftfrakturen zählen zu den zweithäufigsten Frakturen der unteren Extremitäten im Kindesalter besonders in der Altersgruppe unter 10 Jahren und sind in über 90% der Fälle disloziert [5, 6].

Tibiaschaft- und Unterschenkelschaftfrakturen

Tibiaschaftfrakturen sind die häufigsten aller Frakturen der unteren Extremitäten im Kindesalter. Davon betreffen 70% isoliert die Tibia. In 30% handelt es sich um eine Unterschenkelschaftfraktur mit Beteiligung der Fibula. Bei Tibiaschaftfrakturen handelt es sich bei 80% um Schräg- oder Spiralfrakturen [6].

ZUSATZINFO

Toddler's Fracture

Bei der „toddler's fracture" handelt es sich um eine spezielle Form der isolierten Tibiaschaftspiralfraktur (▸ **Abb. 1 a–c**) bei kleinen Kindern < 3 Jahren. Diese tritt auf bei einem Rotationstrauma mit fixiertem Fuß. Die primäre Diagnostik ist oft unauffällig. Erst im Verlauf kann dann durch Kallusbildung die Diagnose gestellt werden. Die Klinik imponiert mit einer sofortigen Schonung der betroffenen Extremität [6].

Merke

Bei Tibiaschaftfrakturen kommt es in 50–60% der Fälle aufgrund des Muskelzugs bei intakter Fibula zu einer Varusfehlstellung. Dagegen neigen Unterschenkelschaftfrakturen ohne die sperrende Wirkung der nun defekten Fibula zu einer Valgusfehlstellung (s. ▸ Abb. 6 a) [6].

Besonderheiten des Knochens im Kindesalter

Im Gegensatz zu Erwachsenen ist Knochen im Kindesalter biomechanisch teilelastisch. Dadurch kommt es in diesem Alter zu inkompletten Frakturen und Biegungsbrüchen, wie z. B. zu den kindlichen Wulst- oder Grünholzfrakturen. Außerdem ist das Periost im Kindesalter kräftig, stark vaskularisiert und biologisch aktiv. Dadurch ist eine hohe metabolische Aktivität gewährleistet, die zu einer schnellen Frakturheilung und starken Kallusbildung führt. Des Weiteren sind im Zusammenhang mit Verlet-

Dieses Dokument wurde zum persönlichen Gebrauch heruntergeladen. Vervielfältigung nur mit Zustimmung des Verlages.

▶ **Abb. 1** **a** Zweijähriger Junge, der beim Rutschen eine Distorsion des linken Beins erlitten hat. Dabei hat er sich eine nicht dislozierte „toddlers's fracture" der Tibia zugezogen. **b** Es erfolgen die konservative Therapie und die 4-wöchige Ruhigstellung in einer Oberschenkelgipsschiene. **c** Das abschließende Röntgenbild zeigt nach Gipsabnahme eine gute Frakturkonsolidierung ohne sekundäre Frakturdislokation.

zungen des Knochens im Kindesalter die Epiphysen- und Apophysenfugenverletzungen sowie die metaphysären Frakturen zu respektieren. Diese Areale sind biologisch sehr aktiv und für die Heilung und Achskorrektur verantwortlich. Auf der anderen Seite sind diese Bereiche besonders empfindlich bei Frakturen/Verletzungen und Operationen. Im Fall von Epiphysenverletzungen liegt das Risiko einer Wachstumsstörung bei 30% [1, 6, 7]. Vor allem die kniegelenksnahen Epiphysenfugen sind mit 70% Wachstumsanteil aller Epiphysenfugen der unteren Extremitäten wesentlich für das Wachstum des Beines verantwortlich. Aufgrund der genannten Faktoren verfügt kindlicher Knochen über ein gutes Korrekturpotenzial, vor allem in der Sagittalebene, abhängig vom Wachs-

Dieses Dokument wurde zum persönlichen Gebrauch heruntergeladen. Vervielfältigung nur mit Zustimmung des Verlages.

tumspotenzial der nächstgelegenen Wachstumsfuge. Dagegen können Rotationsfehler und Längenverkürzungen kaum ausgeglichen werden [1, 6].

Cave

In 26 % der Fälle von misshandelten Kindern liegen Tibiafrakturen vor [6]. Bei entsprechendem Verdacht Abklärung eines Battered-Child-Syndroms indizieren inkl. der ausführlichen Fotodokumentation sowie ggf. Rücksprache/Meldung an die zuständige Rechtsmedizin oder das zuständige Jugendamt.

Diagnostik

Röntgen

Auch bei Verletzungen im Kindesalter ist die nativradiologische Diagnostik das Standardverfahren zum Frakturausschluss. Im Vergleich handelt es sich hierbei um ein strahlenärmeres Verfahren als bei der CT-Diagnostik. Das Verfahren ist schnell und ermöglicht so zeitnahe und strahlenarme Verlaufskontrollen. Komplexe Frakturmorphologien mit Gelenkbeteiligung werden allerdings nur unsicher dargestellt. Bei Kindern ist es von großer Bedeutung, angrenzende Gelenke mit abzubilden, um komplette osteochondrale Einheiten darzustellen [6]. Verlaufskontrollen sind nach 4, 7 und ca. 14 Tagen empfohlen [8]. Bei diaphysären Frakturen ist eine abschließende Konsolidationsröntgenaufnahme indiziert [1].

Cave

Die früher postulierte nativradiologische Vergleichsaufnahme der Gegenseite gilt heutzutage als obsolet und wird nicht mehr empfohlen [1].

Merke

Bei okkulten Frakturen handelt es sich um nicht dislozierte Frakturen, die nicht initial, sondern ggf. erst im Verlauf durch vermehrte Kallusbildung diagnostiziert werden.

Computertomografie

Die CT-Diagnostik bietet im Gegensatz zur konventionellen Bildgebung eine gute, detaillierte und schnelle Abbildung der Frakturmorphologie und sollte gerade bei komplexen Frakturen mit Gelenkbeteiligung auch im Kindesalter durchgeführt werden. Dabei gibt es durch neuere Techniken wie z. B. die Spiral- oder Low-Dose-CT auch die Möglichkeiten der strahlenärmeren Diagnostik. Im Vergleich zur nativradiologischen Diagnostik ist die Strahlenbelastung allerdings erhöht – je nach Lokalisation um das 10–100-Fache [6].

Magnetresonanztomografie

Dagegen ist die MRT-Diagnostik ein Verfahren ohne jegliche Strahlenbelastung, welches Begleitverletzungen der Weichteile darstellt. Die längere Dauer der Untersuchung wird von Kindern allerdings häufig nicht toleriert, sodass diese Diagnostik speziell bei Kindern oft in Narkose durchgeführt werden muss [6]. Somit ist – besonders bei Kleinkindern – zwischen der Strahlenbelastung und/oder der erforderlichen Anästhesie zur 3-dimensionalen Abklärung einer gelenknahen oder intraartikulären Fraktur abzuwägen.

Sonografie

Die Sonografie bietet ein schnelles, unkompliziertes und kostengünstiges diagnostisches Verfahren. Besonders im Kindesalter sind die Weichteile und das Periost gut sonografisch darstellbar. Allerdings ist dieses Verfahren untersucherabhängig, bietet nur einen orientierenden Eindruck und kann nicht zum absoluten Frakturausschluss eingesetzt werden. Die Sonografie eignet sich jedoch hervorragend zur Verlaufskontrolle [6]. Auch lassen sich Fehlbildungen o. Ä. mit diesem Verfahren nicht darstellen.

Klassifikation

Schaftfrakturen der unteren Extremitäten im Kindesalter können sowohl nach der PCCF-Klassifikation (PCCF: „AO Pediatric Comprehensive Classification of Long-Bone Fractures“) als auch nach der Klassifikation der Mitglieder der Sektion der Kindertraumatologie der DGU und Lila (Licht und Lachen für Kranke Kinder; Effizienz in der Medizin e. V.) eingeteilt werden [2, 9], wobei die AO-PCCF-Klassifikation die klinisch relevantere ist und im Folgenden kurz beschrieben wird:

Ergänzend zu der Erwachsenen-Müller-AO-Frakturklassifikation werden hier die Besonderheiten von Frakturen im Kindesalter berücksichtigt und entsprechend mehr Codierungsmöglichkeiten gegeben. Neben den Ziffern, welche die langen Röhrenknochen und den Segmentcode angeben, gibt es bei der kindlichen Klassifikation den Typcode E, M, D (epiphysär, metaphysär, diaphysär), welcher der Frakturlokalisation innerhalb der Region dient. Die Schwere der Fraktur wird zum einen mit der Schweregradziffer 1 oder 2 angegeben, zum anderen mit der Unterteilung der Typcodes E, M, D in 1–9, je nach Schwere der Fraktur. Ist im Bereich des Unterarms oder des Unterschenkels nur einer der paarigen Knochen frakturiert, wird dies in der AO-PCCF-Klassifikation mit r, u, t oder f angegeben [2].

Therapie von Schaftfrakturen der unteren Extremitäten im Kindesalter

Als Schaftfrakturen sind alle Frakturen definiert, welche die Diaphyse betreffen und außerhalb der Gelenkflächen lokalisiert sind. Diese Frakturen unterliegen damit anderen diagnostischen und therapeutischen Aspekten als meta- und epiphysäre Frakturen [7]. Während in der The-

Dieses Dokument wurde zum persönlichen Gebrauch heruntergeladen. Vervielfältigung nur mit Zustimmung des Verlages.

rapie von Gelenkfrakturen Dislokationen im Bereich der Gelenkfläche respektiert und adressiert werden müssen, müssen bei Schaftfrakturen Verkürzungen sowie Dislokationen in den 3 Ebenen des Raumes beachtet werden: varus/valgus, Ante-/Rekurvation, Rotation, Seit-zu-Seit-Dislokation. Neben dem primären Ziel der Rekonstruktion der Belastungsachse sollten die Wünsche des Patienten und der Eltern der Patienten berücksichtigt werden: schnelle Schmerzlinderung, Anspruch an rasche Mobilität und gute Funktionalität, geringer Aufwand [1, 7].

ZUSATZINFO

Meta- und epiphysäre Frakturen

Die Metaphyse des Knochens im Kindesalter ist als Gelenkträger und die Epiphyse als Gelenkbildner zu sehen. Daher muss in diesen Fällen die Indikation zur operativen Therapie strenger gestellt werden. Besonders bei den metaphysären Schaftfrakturen wird das Therapieziel der Wiederherstellung der Gelenkachse häufig durch eine kombinierte operative und konservative Therapie erreicht. Dabei ist zu bedenken, dass die Metaphyse durch die Nähe zur Wachstumsfuge das größte Wachstums- und Korrekturpotenzial besitzt [7].

Grundsätzlich müssen bei Schaftfrakturen der unteren Extremitäten im Kindesalter die konservative und operative Therapie in Betracht gezogen werden. Dabei ist die Indikation zur konservativen Therapie im Kindesalter deutlich großzügiger zu stellen als bei Erwachsenen [7]. Dabei sollte eine schmerzfreie Retention angestrebt werden. Extensionsbehandlungen werden dagegen nur selten durchgeführt. Ist eine schmerzfreie geschlossene Reposition nicht möglich und muss eine Reposition in Narkose erfolgen, so sollte die konservative Therapie überdacht und ggf. ein osteosynthetisches bzw. ein definitives Verfahren favorisiert werden. Zumindest sollte diese Option im Rahmen der präoperativen Aufklärung angesprochen und dokumentiert werden. Für die Ruhigstellung im Rahmen der konservativen Therapie kann zwischen elastischen, stabilen und mobilen Verbänden/Orthesen gewählt werden. Generell gilt für beide Therapieformen eine kürzere Ruhigstellungszeit als bei Erwachsenen: In der Regel handelt es sich hierbei um 4–6 Wochen [1, 7].

Merke

Nicht und gering dislozierte Schaftfrakturen im Kindesalter gelten als Domäne der konservativen Therapie [7].

Neben der Dislokation sind folgende Befunde als absolute OP-Indikation zu werten [10, 11]:

- offene Frakturen mit begleitenden Weichteilverletzungen
- instabile Frakturen
- neurovaskuläre Begleitverletzungen
- polytraumatisierte Kinder

Bei der operativen Therapie von Schaftfrakturen der unteren Extremitäten im Kindesalter stehen wie auch bei Erwachsen die offene oder die geschlossene Frakturreposition und folgend die entsprechende osteosynthetische Versorgung zur Auswahl [1]. Bei Frakturen im Kindesalter gehören die Osteosynthese mittels Kirschner-Drähten, elastisch stabile intramedulläre Nagelung/elastisches Nagelsystem aus Titan (ESIN/TENS) oder auch die Fixation mittels Fixateur externe zum Goldstandard [1]. Diese ersten 2 Verfahren sind als bewegungsstabil zu werten und bedürfen einer zusätzlichen Ruhigstellung mittels Gipsverband [1]. Im Rahmen der operativen Therapie sind die Eltern der Kinder über die gleichen OP-Risiken und OP-Komplikationen aufzuklären, die auch bei erwachsenen Patienten auftreten können. Bei der Versorgung mit intramedullären Nagelsystemen muss zusätzlich noch über die Implantatdislokation ins Gelenk und über Hautperforationen informiert werden [12]. Zusätzlich müssen Kinder und Eltern über das Risiko von Wachstumsstörungen aufgeklärt werden.

Cave

Ein Kompartmentsyndrom kann auch im Kindesalter auftreten [5].

Im Gegensatz zu intramedullären Marknägeln bieten die ESIN/TENS-Nägel durch ihre Technik einen Schutz der Wachstumsfugen und bieten verschiedene kleine Durchmesser von 2,5–4 mm [6, 10]. Bezüglich der Nagelgröße wird hierbei ein Verhältnis Nagelgröße zu Markraumdurchmesser von 30–40 % empfohlen [6, 13]. Mit dieser Größe beschäftigen sich viele Autoren kontrovers. Bezogen auf den Isthmus zeigt sich allerdings, dass die 2 gleich groß gewählten elastischen Nägel diese Fläche um mindestens 60 % ausfüllen sollten [14]. Die Implantatentfernung erfolgt bei Frakturen im Kindesalter früher als bei Erwachsenen und abhängig von der Frakturmorphologie und dem Alter des Kindes: Kirschner-Drähte nach 4–6 Wochen, ESIN/TENS nach 3–4 Monaten, Fixateur externe nach 8 Wochen, Plattenosteosynthese nach 3–6 Monaten [6].

Die postoperative Nachbehandlung erfolgt funktionell. Die Aufbelastung sollte erst nach Frakturkonsolidierung beginnen. Im Rahmen der konservativen Therapie erfolgt die Mobilisation nach Gipsabnahme. Die Nachbehandlung von Frakturen im Kindesalter bedarf i. d. R. keiner physiotherapeutischen Beübung [1].

Dieses Dokument wurde zum persönlichen Gebrauch heruntergeladen. Vervielfältigung nur mit Zustimmung des Verlages.

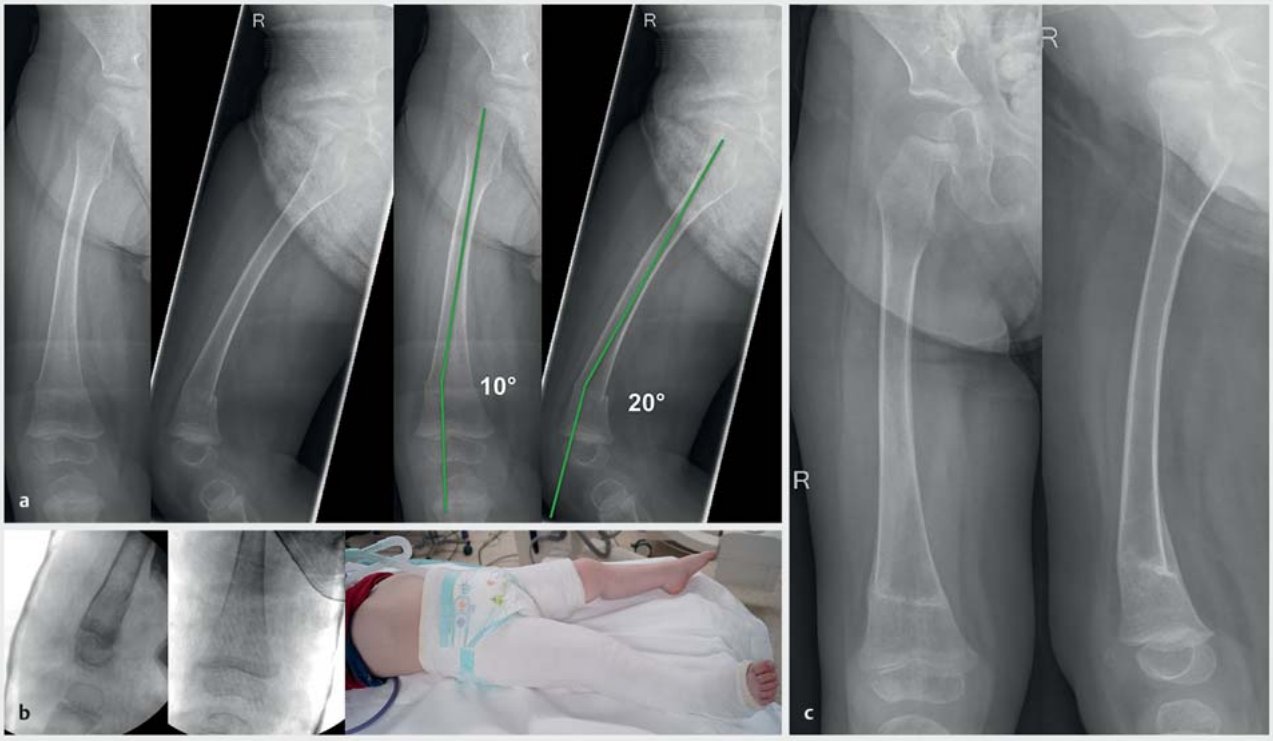

▶ **Abb. 2** **a** Dreijähriger Junge, der sich beim Spielen eine gering dislozierte distale Femurschaftfraktur zugezogen hat. Dabei zeigen sich eine Dislokation von 10° in der a.–p. Ebene und eine Dislokation von 20° in der seitlichen Ebene. **b** Die Therapie erfolgt konservativ. Nach geschlossener Reposition erfolgt die Ruhigstellung für 6 Wochen im Becken-Bein-Gips. **c** Nach Gipsabnahme zeigt die nativradiologische Abschlusskontrolle eine gute Frakturkonsolidierung mit gut korrigierter Achsabweichung.

▶ **Tab. 1** Akzeptable Achsabweichungen bei der Therapie von Femurschaftfrakturen im Kindesalter gestaffelt nach Alter und Art der Dislokation [5–7].

Dislokation	≤ 6 Monate	≤ 3 Jahre	≤ 14 Jahre	> 14 Jahre
varus/valgus	< 40°/<30°	< 20°/<10°	< 10°/<10°	< 10°/<10°
Ante-/Rekurvation	< 30°/<20°	< 20°/<10°	< 10°/<5°	< 10°/<5°
Rotation	< 30°	< 20°	< 10°	< 10°
Verkürzung	30 mm	20 mm	10 mm	10 mm
ad latus	≤ 1 Schaftbreite	≤ 1 Schaftbreite	≤ ½ Schaftbreite	≤ ½ Schaftbreite

Therapie von Femurschaftfrakturen im Kindesalter

Konservative Therapie

Diaphysäre Femurfrakturen sind in über 90 % der Fälle disloziert [5–7]. Bei kleinen Kindern jünger als 3 Jahre kann aufgrund der kurzen Konsolidierungszeit von 2–3 Wochen eine konservative Therapie mittels Ruhigstellung im Becken-Bein-Gips durchgeführt und zugemutet werden (▶ **Abb. 2 a–c**). In diesem Alter kann ggf. auch noch über eine Extension nachgedacht werden [7, 15]. Bei Kindern jünger als 6 Monate ist zudem die Ruhigstellung in einer Pavlik-Bandage für 3–4 Wochen möglich [16].

▶ **Tab. 1** zeigt – gestaffelt nach dem Alter der Kinder – die Achsabweichungen, die für eine konservative Therapie toleriert werden können. Je älter die Kinder sind, umso weniger ist die Ruhigstellung im Becken-Bein-Gips zumutbar (s. ▶ **Abb. 2 b**).

Operative Therapie

Neben den absoluten OP-Indikationen bei Frakturversorgungen sollten Femurschaftfrakturen im Kindesalter im Fall von sekundärer Dislokation und beim Überschreiten der in ▶ **Tab. 1** aufgeführten Achsabweichungen operativ versorgt werden. Außerdem wird dieses Verfahren bei äl-

Dieses Dokument wurde zum persönlichen Gebrauch heruntergeladen. Vervielfältigung nur mit Zustimmung des Verlages.

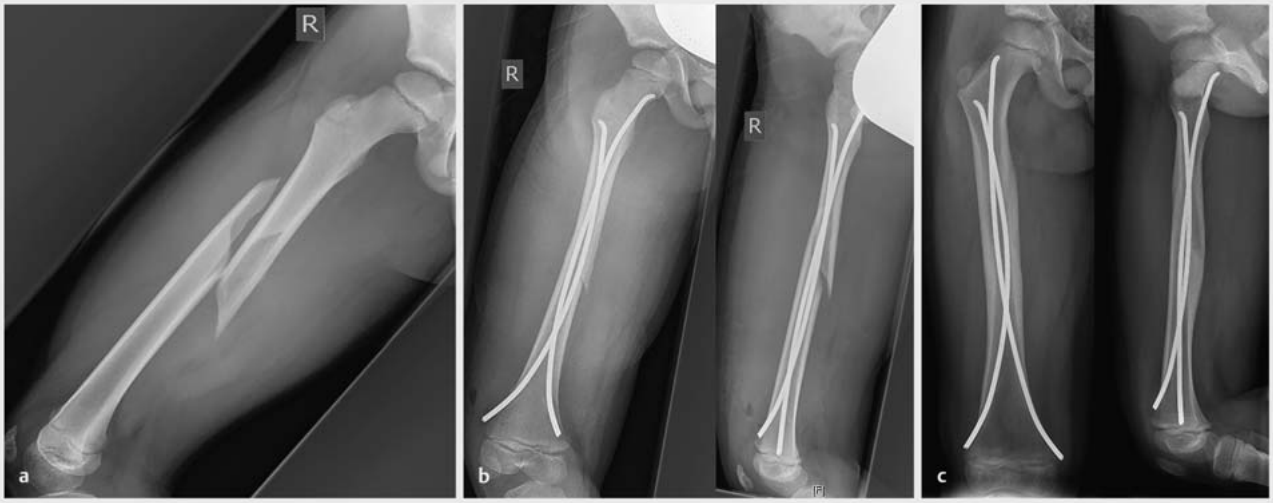

▶ **Abb. 3** **a** Sechsjähriger Junge, der von einer Schaukel gestürzt ist und sich dabei eine dislozierte Femurschaftspiralfraktur zugezogen hat. **b** Es wird die Indikation zur operativen Therapie gestellt. Die operative Versorgung erfolgt mittels geschlossener Reposition und Fixation mittels 2 elastisch stabiler, intramedullärer Nägel, die von antegrad eingebracht werden. Die postoperative nativradiologische Kontrolle zeigt die gute Frakturreposition. **c** Die nativradiologische Verlaufskontrolle kurz vor Implantatentfernung zeigt die Frakturkonsolidierung sowie eine vollstände Achskorrektur.

▶ **Abb. 4** **a** 12,5-jähriger Junge, der sich im Rahmen eines Fahrradsturzes eine mehrfragmentäre dislozierte Femurschaftfraktur zugezogen hat. **b** Die initiale Frakturversorgung erfolgt mittels Fixateur externe. Postoperativ zeigen sich eine Beinlängendifferenz von − 3 cm sowie eine Kontraktur des Kniegelenks. **c** Daraufhin erfolgen die Revisionsoperation und die Frakturversorgung mittels MIPO LISS-Plattenosteosynthese (MIPO: Minimal Invasive Perkutane Osteosynthese, LISS: Less Invasive Stabilisation System). **d** Postoperativ zeigen sich eine ausgeglichene Beinlänge sowie eine freie Beweglichkeit des Kniegelenks.

teren Kindern > 4./5. Lebensjahr favorisiert, da konservative Verfahren schlecht toleriert werden und die Kinder früher mobil sind [7, 15, 16]. Diverse Studien, u. a. die von Ramon et al., zeigen, dass das Outcome der konservativen vs. der operativen Therapie < 4. Lebensjahr keinen signifikanten Unterschied zeigt [12]. Das Standardverfahren stellt hierbei die Versorgung mittels 2 intramedullärer elastischer Nägel dar, die retrograd eingebracht werden (▶ **Abb. 3 a–c**). Durch die 2 gleich groß gewählten Nägel wird eine Rotationsstabilität erreicht [16]. Für mehr Stabilität und Rigidität dienen der Fixateur externe [15] oder in seltenen Fällen eingeschobene plattenosteosynthetische

Dieses Dokument wurde zum persönlichen Gebrauch heruntergeladen. Vervielfältigung nur mit Zustimmung des Verlages.

▶ **Tab. 2** Akzeptable Achsabweichungen bei der Therapie isolierter Tibiaschaftfrakturen im Kindesalter gestaffelt nach Alter und Art der Dislokation [6, 7].

Dislokation	< 10 Jahre	> 10 Jahre
varus/valgus	< 5°/<5°	0°/0°
Ante-/Rekurvation	< 10°/<10°	0°/0°
Rotation	0°	0°
Verkürzung	< 10 mm	< 5 mm

▶ **Tab. 3** Akzeptable Achsabweichungen bei der Therapie von Unterschenkelschaftfrakturen im Kindesalter gestaffelt nach Alter und Art der Dislokation [7].

Dislokation	< 10 Jahre	> 10 Jahre
varus/valgus	< 5°/0°	0°/0°
Ante-/Rekurvation	< 10°/<10°	0°/0°
Rotation	0°	0°
ad latus	≤½ Schaftbreite	0

▶ **Abb. 5** **a** Zweijähriger Junge, der als Insasse eines Pkws im Rahmen eines Verkehrsunfalls verunfallt ist. Ein Elternteil verstarb dabei am Unfallort. Der Junge erlitt u. a. diese mehrfragmentäre Tibiaschaftfraktur, die in der Sagittalebene eine Dislokation von 10° und in der a.–p. Ebene eine Dislokation von ½ Schaftbreite aufweist. **b** Aufgrund des Verletzungsmusters und der geringen Dislokation wird die Indikation zur konservativen Therapie gestellt. Nach geschlossener Reposition wird eine Oberschenkelgipsschiene angepasst. **c** Nach Abnahme des Gipses nach 6 Wochen zeigen sich eine gute Frakturkonsolidierung und eine gute Achskorrektur.

Verfahren (▶ **Abb. 4a–d**). In der Literatur wird kontrovers diskutiert, ob schwerere Kinder > 50 kg und Kinder > 11. Lebensjahr generell mit rigideren Systemen versorgt werden müssen [16]. Die Studienlage zeigt dazu allerdings kein einheitliches Bild.

Therapie von Tibiaschaft- und Unterschenkelschaftfrakturen im Kindesalter

Konservative Therapie

ZUSATZINFO

Gipskeilung

Die Gipskeilung ist ein Verfahren, um die Stellung einer Fraktur im Gipsverband zu verbessern. Dies geschieht üblicherweise am 8. Tag. Der Gips wird dabei hemizirkulär aufgeschnitten. Die Keilung erfolgt am Zentrum der Konkavität der Achsabweichung [1].

Die isolierte Tibiaschaftfraktur gilt als stabil und kann i. d. R. konservativ im Oberschenkelgips therapiert werden. Die Ruhigstellung erfolgt dabei für 4–6 Wochen, wobei der Gips – abhängig von der Klinik des Patienten – häufig schon nach 1 Woche schmerzadaptiert belastet werden kann. Ein primärer oder sekundärer Varus kann durch Gipskeilung behandelt werden [6, 7].

Bei Unterschenkelschaftfrakturen im Kindesalter werden stabile (d. h. tibiale Fragmente stehen noch aufeinander) von den instabilen (d. h. Tibia ist vollständig disloziert) Frakturen unterschieden. Stabile Frakturen und Frakturen entsprechend der Achsabweichungen in ▶ **Tab. 2** und **3** können durch Ruhigstellung im Oberschenkelgips für 4–6 Wochen konservativ therapiert werden (▶ **Abb. 5a–c**) [6, 7]. Kinney et al. betonen die hohe Versagensrate der konservativen Therapie bei einer initialen Dislokation der Tibia in der Sagittalebene um mehr als 20 % und bei einer Unterschenkelschaftfraktur [17].

Dieses Dokument wurde zum persönlichen Gebrauch heruntergeladen. Vervielfältigung nur mit Zustimmung des Verlages.

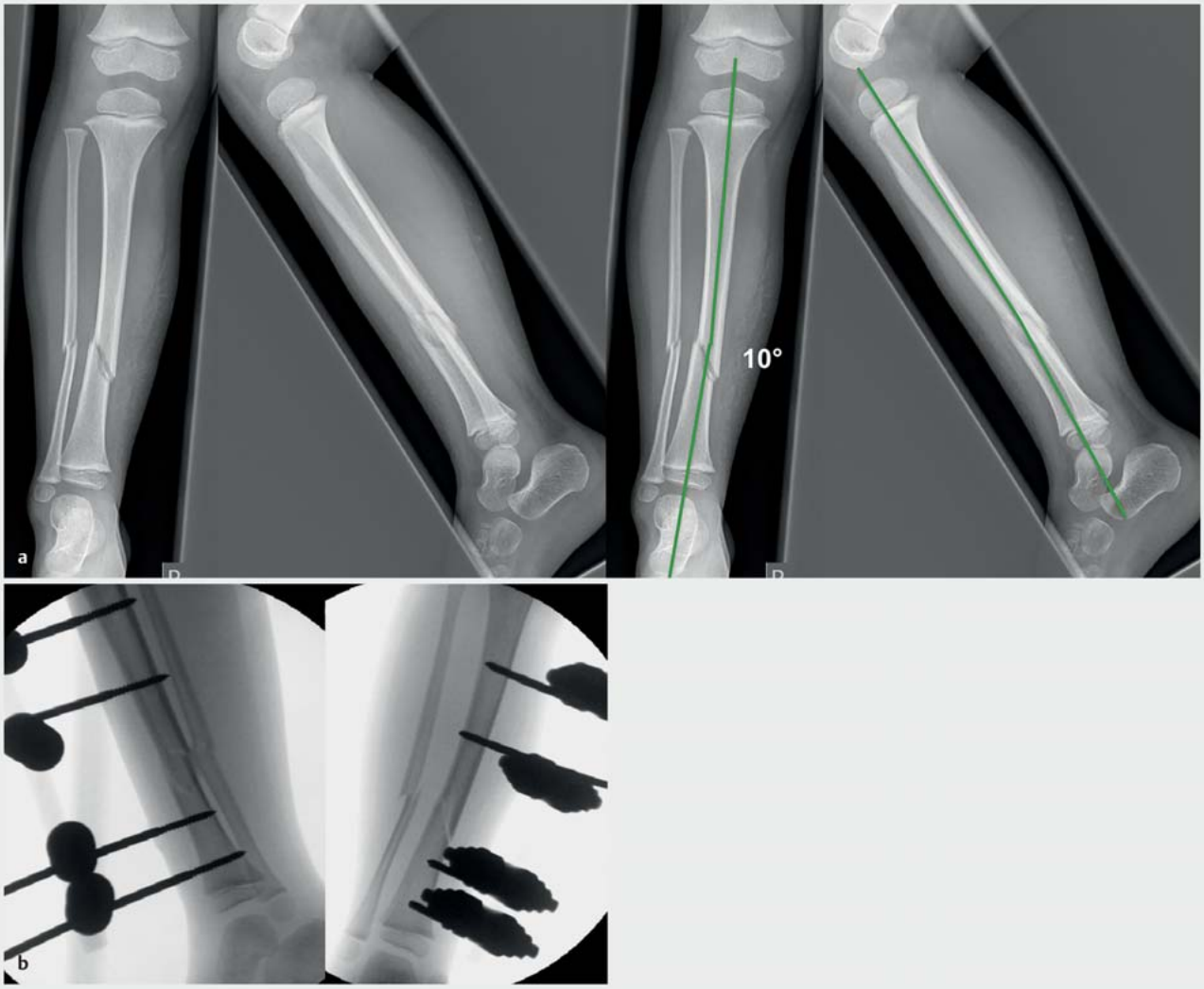

▶ **Abb. 6** **a** 3½-jähriger Junge, der sich beim Spielen eine dislozierte Unterschenkelfraktur zugezogen hat. **b** Aufgrund der Frakturmorphologie und der Dislokation wird die Indikation zur operativen Therapie und zur Frakturstabilisierung mittels Fixateur externe gestellt.

Operative Therapie

Instabile Frakturen, besonders lange Schrägfrakturen, und dislozierte Frakturen entsprechend der angegebenen Achsabweichungen in ▶ **Tab. 2** und **3** stellen Indikationen zur operativen Therapie dar. In diesen Fällen erfolgt die Reposition wenn möglich geschlossen und die Osteosynthese mittels ESIN/TENS-Nagelung, die paarig antegrad eingebracht wird [6]. Rigidere Verfahren wie die Versorgung mittels Fixateur externe oder die plattenosteosynthetische Versorgung finden nur bei ausgewählten Indikationen Anwendung (▶ **Abb. 6a–b**) [6]. Wie auch bei der operativen Versorgung der Femurschaftfrakturen wird im Fall der Tibiaschaftfrakturen kontrovers diskutiert, ob für ältere Kinder mit einem Körpergewicht > 50 kg primär rigidere Verfahren zu wählen sind. Auch hier zeigt die Studienlage kein einheitliches Bild [11, 18].

Fazit

Kindlicher Knochen besitzt hohe metabolische Aktivität. Wachstumsfugen besitzen das größte Korrekturpotenzial in der Sagittalebene. Rotationsfehler, Verkürzungen und Gelenkstufen sind Indikationen zur operativen Therapie. Femurschaftfrakturen zeigen gutes Korrekturpotenzial bei Varus- und Antekurvationsabweichungen. Achsabweichungen von 5–10° bei Tibiaschaftfrakturen < 10. Lebensjahr gelten als akzeptabel. Valgusachsabweichungen dürfen im Fall von Unterschenkelschaftfrakturen nicht toleriert werden.

Dieses Dokument wurde zum persönlichen Gebrauch heruntergeladen. Vervielfältigung nur mit Zustimmung des Verlages.

▶ **Abb. 7** Sechsjähriges Mädchen mit einer proximalen metaphysären Unterschenkelfraktur, die operativ mittels offener Reposition und Fixation mittels Plattenosteosynthese versorgt wurde. Die Wachstumsfuge wurde dabei geschont. Eine geschlossene Reposition war nicht möglich. Intraoperativ zeigte sich, dass die Hamstring-Sehnen in den Frakturspalt eingeschlagen waren.

▶ **Abb. 8** Vierjähriges Mädchen mit einer in der a.–p. Ebene 10° dislozierten metaphysären distalen Unterschenkelfraktur. Die Fraktur wurde geschlossen reponiert und mit Kirschner-Drähten fixiert. Anschließend erfolgt die Anlage eines Unterschenkelgipses.

Dieses Dokument wurde zum persönlichen Gebrauch heruntergeladen. Vervielfältigung nur mit Zustimmung des Verlages.

ZUSATZINFO

Operative Therapie metaphysärer Frakturen im Kindesalter

Metaphysäre Frakturen im Bereich der unteren Extremitäten können bei geringer Dislokation konservativ behandelt werden:

- distale metaphysäre Femurfraktur: keine Achsabweichung, keine Rekurvation
- proximale metaphysäre Tibiafraktur: keine Achsabweichung, keine Rotation, kein Valgus
- distale metaphysäre Tibiafraktur: Varus 5°/ Valgus 10°, Re-/Antekurvation 10°, Rotation 0°

Je nach Lokalisation erfolgt die Ruhigstellung in einem Ober- bzw. Unterschenkelgips [6]. Dislozierte metaphysäre Frakturen werden dagegen offen oder geschlossen reponiert und bewegungsstabil – nicht belastungsstabil – in den meisten Fällen mit Kirschnerdrähten retiniert (▶ **Abb. 7** und **8**) [1]. Entsprechend ist eine zusätzliche Ruhigstellung erforderlich. Die Wachstumsfuge sollte soweit möglich geschont und nur temporär überbrückt werden. In der Regel erfolgt dann eine frühzeitige Implantatentfernung nach ca. 6 Wochen [6].

Interessenkonflikt

Die Autoren geben an, dass kein Interessenkonflikt besteht.

Autorinnen/Autoren

Carolin Anna-Amalie Kreis

Dr. med., Fachärztin, Klinik und Poliklinik für Unfall-, Hand- und Wiederherstellungschirurgie, Universitätsklinikum Münster

Dirk Wähnert

PD Dr. med., Funktionsoberarzt, Klinik und Poliklinik für Unfall-, Hand- und Wiederherstellungschirurgie, Universitätsklinikum Münster

Michael J. Raschke

Univ.-Prof. Dr. med., Direktor der Klinik und Poliklinik für Unfall-, Hand- und Wiederherstellungschirurgie, Universitätsklinikum Münster

Korrespondenzadresse

Univ.-Prof. Dr. med. Michael Raschke
Klinik und Poliklinik für Unfall-, Hand- und Wiederherstellungschirurgie
Universitätsklinikum Münster
Albert-Schweitzer-Campus 1, Gebäude W1
48149 Münster
Tel.: 02 51/8 35 63 37
Fax: 02 51/8 35 63 18
michael.raschke@ukmuenster.de

Literatur

[1] Linhart WE, von Laer L. Allgemeine Gesichtspunkte zur kinderorientierten Behandlung von Verletzungen. Orthopäde 2005; 34: 1169–1186

[2] Audigé L, Slongo T, Lutz N et al. The AO Pediatric Comprehensive Classification of Long Bone Fractures (PCCF). Acta Orthop 2017; 88: 133–139

[3] Sommerfeldt D, Strohm P. Wissenschaftstreffen der Sektion Kindertraumatologie. Orthopädie und Unfallchirurgie up2date – Mitteilungen und Nachrichten 2013; 2: 206

[4] Kraus R, Schneidmüller D, Röder C. Häufigkeit von Frakturen der langen Röhrenknochen im Wachstumsalter. Dtsch Arztebl 2005; 102: A-838/B-708/C-661

[5] Oberle M, Schlickewei W, Dávid A. Kindertraumatologie – Untere Extremität, Teil II. Orthopädie und Unfallchirurgie up2date 2007; 2: 433–458

[6] Marzi I. Kindertraumatologie. 2. Aufl. Heidelberg: Springer; 2010

[7] von Laer L, Kraus R. Die konservative Behandlung von Frakturen der langen Röhrenknochen im Wachstumsalter. Unfallchirurg 2007; 110: 811–823

[8] Ho CA. Tibia shaft fractures in adolescents: how and when can they be managed successfully with cast treatment? J Pediatr Orthop 2016; 36 (Suppl. 1): S15–S18

[9] Fernandez FF, Eberhardt O. Klassifikationen von Frakturen im Kindesalter. Trauma Berufskrankh 2010; 12: 323–328

[10] Jeong H, Chang-Wug O, Kyeong-Hyeon P et al. Elastic nailing of tibia shaft fractures in young children up to 10 years of age. Injury 2016; 47: 832–836

[11] Pandya NK. Flexible intramedullary nailing of unstable and/or open tibia shaft fractures in the pediatric population. J Pediatr Orthop 2016; 36 (Suppl. 1): S19–S23

[12] Ramo BA, Martus JE, Tareen N et al. Intramedullary nailing compared with spica casts for isolated femoral fractures in four and five-year-old children. J Bone Joint Surg Am 2016; 98: 267–275

[13] Marengo L, Paonessa M, Andreacchio A et al. Displaced tibia shaft fractures in children treated by elastic stable intramedullary nailing: results and complications in children weighing 50 kg (110 lb) or more. Eur J Orthop Surg Traumatol 2016; 26: 311–317

[14] Shaha J, Cage J, Black S et al. Redefining optimal nail to medullary canal diameter ratio in stainless steel flexible intramedullary nailing of pediatric femur fractures. J Pediatr Orthop 2017; 37: e398–e402

[15] Rapp M, Kaiser MM, Grauel F et al. Femoral shaft fractures in young children (< 5 years of age): operative and non-operative treatments in clinical practice. Eur J Trauma Emerg Surg 2016; 42: 719–724

Dieses Dokument wurde zum persönlichen Gebrauch heruntergeladen. Vervielfältigung nur mit Zustimmung des Verlages.

[16] Gordon JE, Mehlman CT. The community orthopaedic surgeon taking trauma call: pediatric femoral shaft fracture pearls and pitfalls. J Orthop Trauma 2017; 31 (Suppl. 6): S16–S21

[17] Kinney M, Nagle D, Bastrom T et al. Operative versus conservative management of displaced tibial shaft fracture in adolescents. J Pediatr Orthop 2016; 36: 661–666

[18] Goodbody C, Lee R, Flynn J et al. Titanium elastic nailing for pediatric tibia fractures: do older, heavier kids do worse? J Pediatr Orthop 2016; 36: 472–477

Bibliografie

DOI https://doi.org/10.1055/a-0623-8729
OP-JOURNAL 2018; 34: 220–230 © Georg Thieme Verlag KG Stuttgart · New York ISSN 0178-1715

Dieses Dokument wurde zum persönlichen Gebrauch heruntergeladen. Vervielfältigung nur mit Zustimmung des Verlages.