

## Handgelenk und Handwurzel

## Skaphoid-Kapitatum-Fusion zur Behandlung der fortgeschrittenen Lunatumnekrose

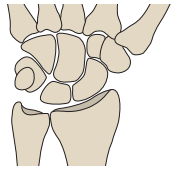
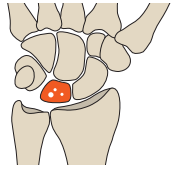
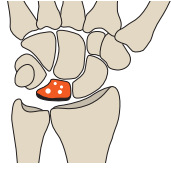
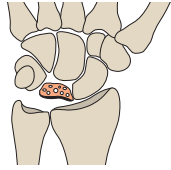
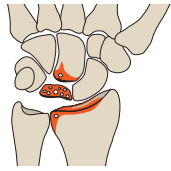
Charre A et al. Results of scaphocapitate arthrodesis with lunate excision in advanced Kienböck disease at 10. 7-year mean follow-up. J Hand Surg Eur Vol 2018; 43: 362 – 368

Bei einer fortgeschrittenen aseptischen Lunatumnekrose ab Stadium IIIA nach Lichtman werden zur Beschwerdebesserung oft operative Maßnahmen notwendig. Die eingesetzten Techniken umfassen interkarpace Teilarthrosen, Denervierungen, die Proximal Row Carpectomy u. a. Eine weitere Möglichkeit ist die Arthrodese zwischen Os capitatum und Os scaphoideum nach der Exzision des Os lunatum.

Allerdings soll dabei im Verlauf, zumindest nach älteren Berichten, das Risiko für degenerative Veränderungen im Radiokarpal- und Mediokarpalgelenk erhöht sein. Eine französische Gruppe hat jedoch mit der Methode gute Erfahrungen gemacht.

Die Forscher um Amaury Charre haben Daten von 17 Patienten (18 operierte Hände), die zwischen 1994 und 2007 in der Universitätsklinik Toulouse nach dieser Vorgehensweise behandelt worden waren, retrospektiv ausgewertet. Das Durchschnittsalter der Patienten lag zum Zeitpunkt der Operation bei 36 Jahren, 10 der Behandelten waren Frauen. Ein Stadium Lichtman IIIA lag in 5 Fällen vor, ein Stadium IIIB in 12 Fällen und ein Stadium IV in einem Fall. Die Arthrodese war mit Kirschner-Drähten (n=11), Klammern (n=6) oder Schrauben (n=1) erfolgt, bei 11 Patienten war zur Verbesserung der knöchernen Heilung autologe Spongiosa eingebracht worden.

Bei 2 Patienten war postoperativ ein komplexes regionales Schmerzsyndrom aufgetreten, das sich aber nach einem Jahr unter adäquater Therapie zurückgebildet hatte.

Stadium	Lunatum Binnenstruktur	Lunatum äußere Form	Übrige Handwurzel	Schematische Darstellung
1	unauffällig (Röntgenbild und CT) Diagnose durch MRT	unauffällig	unauffällig	
2	fleckige Sklerosezonen zystische Einschlüsse	unauffällig	unauffällig	
3a	Frakturspalt an der proximalen Zirkumferenz	gering deformiert	unauffällig	
3b	frakturiert zunehmend verdichtet	zunehmend deformiert	Flexionsstellung des Skaphoids karpaler Kollaps	
4	stark verdichtet zusammengesintert	stark höhen- gemindert osteophytäre Ausziehungen	karpaler Kollaps perilunäre Arthrose	

► Klassifikation der Lunatumnekrose nach Lichtman. (Quelle: Waldt S, Eiber M, Wörtler K. Klassifikation der Lunatumnekrose (Morbus Kienböck) nach Lichtman und Ross. In: Waldt S, Eiber M, Wörtler K, Hrsg. Messverfahren und Klassifikationen in der muskuloskelettalen Radiologie. 1. Auflage. Thieme; 2011).

Bei den 18 operierten Händen beurteilten die Mediziner nun nach einer mittleren Nachbeobachtungszeit von 10,7 Jahren, mindestens aber 24 Monaten,

- Schmerzen auf einer visuellen Analogskala (VAS) von 0 (keine Schmerzen) bis 10 (stärkste vorstellbare Schmerzen),
- die Beweglichkeit im Handgelenk,
- die grobe Kraft der Hand,
- die radiologischen Ergebnisse auf den Standardröntgenaufnahmen und
- die Funktionsfähigkeit nach Einschätzung der Patienten anhand von QuickDASH (DASH: Disabilities of the Arm, Shoulder, and Hand), Mayo-Scores und PRWE (Patient-rated Wrist Evaluation).

Die Auswertung ergab

- bei allen Patienten signifikant geringere Schmerzen, mit im Mittel 2 VAS-Punkten gegenüber 4,2 Punkten präoperativ, 4 Patienten waren vollständig schmerzfrei;
- einen postoperativ erhaltenen Bewegungsumfang von
  - 40° (20–70°) bei Flexion
  - 45° (25–70°) bei Extension
  - 83° (55–90°) bei Pronation
  - 85° (70–90°) bei Supination
- eine signifikant verbesserte grobe Kraft,
  - mit 25,8 kg (10–40 kg) gegenüber 16,2 kg (3–30 kg) präoperativ.

Die Röntgenbilder zeigten bei 17 Handgelenken eine vollständig knöchern konsolidierte Arthrodese; in einem Fall be-

stand bei der Nachuntersuchung nach 12 Jahren eine schmerzhafte Pseudarthrose. Bei weiteren 2 Patienten fanden sich in den Aufnahmen nach 17 Jahren bzw. 22 Jahren arthrotische Veränderungen im Radioskaphoidgelenk, die Beweglichkeit war dabei aber erhalten, und die Patienten waren schmerzfrei.

Für die 18 operierten Handgelenke wurde eine hohe Patientenzufriedenheit festgestellt:

- 7 × sehr zufrieden (alle früheren Aktivitäten konnten ohne Beschwerden wieder ausgeübt werden),
- 9 × zufrieden (alle Aktivitäten möglich, mit geringfügigen Beschwerden) und
- 2 × unzufrieden (frühere Aktivitäten konnten wegen persistierender Beschwerden nicht wieder aufgenommen werden).

11 der 15 noch berufstätigen Patienten konnten nach dem Eingriff ihre frühere Arbeit wieder aufnehmen, im Mittel 7,7 Monate nach der Operation. Die Funktionswerte betragen im Mittel 38,3 Punkte (QuickDASH), 72 Punkte (Mayo-Score) bzw. 36 Punkte (PRWE). Präoperative Werte waren allerdings nicht verfügbar, sodass hier keine Vergleiche möglich waren.

#### FAZIT

Bei fortgeschrittener Lunatumnekrose kann das beschriebene Verfahren einer skaphokapitalen Teilarthrodese mit Lunatumexzision eine realistische Alternative zu anderen operativen Techniken darstellen, meinen die Autoren. Die Langzeitergebnisse über bis zu 22 Jahre waren bei der überwiegenden Mehrzahl der Patienten gut, v. a. Schmerzen bestanden nur in geringem Ausmaß. Die oft gefürchtete radiokarpale Arthrose fand sich lediglich bei 2 Patienten mit der längsten Nachbeobachtungszeit und in beiden Fällen war sie klinisch asymptomatisch.

Dr. Elke Ruchalla Bad Dürkheim