

Bedeutung von B3-Läsionen in der Brustdiagnostik – Häufigkeit und therapeutische Konsequenzen

Relevance of B3 lesions in breast diagnosis – frequency and therapeutic consequences



Autoren

Christin Madjar¹, James Seabert², Annette Fisseler-Eckhoff³, Christian Gustmann⁴, Isabell Hoffmann⁵, Doris Lünstroth-Lenk⁶, Edgar Rinast⁶, Carla von Bruchhausen⁷, Helmut Madjar⁸, Gerald Hoffmann²



Institute

- 1 Krankenhaus Nordwest Frankfurt
- 2 St. Josefs Hospital Wiesbaden
- 3 Institut für Pathologie HELIOS HSK Wiesbaden
- 4 UGP MVZ Institut für Pathologie, Zytologie und Molekularpathologie GbR, Limburg,
- 5 Institut für Medizinische Biometrie, Epidemiologie und Informatik (IMBEI) Universitätsmedizin Mainz,
- 6 Mammografiescreening-Zentrum Wiesbaden
- 7 Radiomed Gemeinschaftspraxis für Radiologie und Nuklearmedizin, Wiesbaden,
- 8 Frauenarztpraxis Dr. Seabert/Prof. Madjar, Wiesbaden

Schlüsselwörter

B3-Läsionen, unsicheres malignes Potenzial, offene Brustbiopsie, Brustkrebsrisiko, interventionelle Diagnostik

Key words

B3 lesions, uncertain malignant potential, open breast biopsy, breast cancer risk, interventional diagnostics

Bibliografie

DOI <https://doi.org/10.1055/a-0646-6554>

Senologie 2018; 15: 153–159

© Georg Thieme Verlag KG, Stuttgart · New York

ISSN 1611-6453

Korrespondenzadresse

Prof. Dr. med. Helmut Madjar
Praxis für Gynäkologie, An den Quellen 1, 65183 Wiesbaden
Tel.: ++49/6 11/30 28 32
Fax: ++49/6 11/37 04 40
helmut.madjar@web.de

ZUSAMMENFASSUNG

Fortschritte in der bildgebenden Brustdiagnostik und die Einführung von minimalinvasiven Nadelbiopsien haben neben einer besseren Brustkrebsfrüherkennung auch die Zahl falsch positiver benigner Befunde und die Entdeckung von sogenannten Risikoläsionen erhöht. Letztere werden histologisch als B3-Läsionen eingeteilt. Hinter diesen verbergen sich in unterschiedlicher Häufigkeit Malignome, sodass die Entschei-

dung zu einer Operation oft kontrovers diskutiert wird. Mit der Auswertung unserer Ergebnisse im Rahmen einer retrospektiven Studie wollen wir eine Entscheidungshilfe liefern.

Insgesamt wurden 307 Stanz- oder Vakuumbiopsien (VSB) durchgeführt, die eine B3-Läsion ergaben. Die häufigsten Befunde waren: Papillome (44%), ADH (22,8%), FEA (9,4%), Phylloides tumoren (6,5%), radiäre Narben (5,9%), LIN 1 (4,9%), komplexe Fibroadenome (3,3%) und LIN 2 (1,6%). Die Häufigkeiten variierten erheblich in Abhängigkeit davon, ob die Abklärung durch Stanzbiopsie oder VSB vorgenommen wurde. Die stereotaktisch geführte VSB wurde in der Regel bei radiologischem Mikrokalk ohne sonografisches Korrelat durchgeführt. Sonografisch auffällige Befunde wurden dagegen durch die Stanzbiopsie abgeklärt.

In 254 Fällen erfolgte eine Operation, die in 27,2% der Fälle eine bösartige Histologie ergab: 24,6% der 114 Papillome, 48,4% der 62 ADH, 2,4% der insgesamt 41 FEA, komplexen Fibroadenome und Phylloides tumoren, 20,7% der 29 LIN-1-Läsionen und radiären Narben sowie 50% der 8-LIN-2-Läsionen, Adenomyoepitheliome und atypischen apokrinen Metaplasien.

Daraus folgt, dass die Indikation zur offenen Biopsie nach einer Nadelbiopsie mit dem Ergebnis einer B3-Läsion grundsätzlich gegeben ist. Jedoch kann in Einzelfällen insbesondere bei geringerer Malignomrate nach klinisch-pathologischer Konferenz und kritischer Bewertung der bildgebenden Diagnostik auf die Operation verzichtet werden. Ein sorgfältiges Follow-up ist aber unabdingbar

ABSTRACT

With improvements in breast imaging and minimally invasive interventions, detection of early breast cancer has increased. However, with the improved diagnostic capabilities, the risk of false-positive benign lesions as well as lesions classified as B3 by histopathology has also increased. Varying rates of malignancies are associated with B3 lesions, raising the question of whether such lesions should always be surgically removed. The results of our retrospective analysis should assist in this decision-making process.

307 core needle or vacuum-assisted needle biopsies in which B3 lesions were found were examined. The most common lesions were intraductal papillomas (44%), atypical ductal

hyperplasia (22.8%), flat epithelial atypia (9.4%), phyllodes tumours (6.5%), radial scars (5.9%), LIN 1 (4.9%), complex fibroadenomas (3.3%) and LIN 2 (1.6%). The frequencies depended considerably on whether the tissue was obtained by core biopsy or vacuum biopsy. Stereotactic vacuum biopsy was generally performed in the case of microcalcification not apparent on sonography. Lesions visible on ultrasound had core needle biopsy.

Surgery was performed in 254 cases and a malignancy was found in 27.2% on the final histopathology. Malignancy was found in 24.6% of 114 cases initially diagnosed as intraductal papilloma. Similarly, cancer was discovered in 48.4% of the 62

cases of atypical ductal hyperplasia, in 2.4% of the 41 cases of flat epithelial atypia, complex fibroadenoma and phyllodes tumour, in 20.7% of the 29 cases of LIN 1 and radial scar as well as in 50% of the 8 cases of LIN 2, adenomyoepithelioma and atypical apocrine metaplasia.

These data indicate the necessity for complete surgical removal of a B3 lesion when it is discovered using the core needle or vacuum-assisted biopsy technique. The decision not to perform surgery can be made when the risk of associated malignancy is deemed low in the clinical pathology conference, but careful follow-up is essential.

Einleitung

Verbesserungen der Brustdiagnostik in den letzten zwei Dekaden und die Einführung des flächendeckenden Mammografiescreenings in Deutschland erbrachten eine Steigerung der Brustkrebsfrüherkennungsraten. Allerdings ergab sich dadurch auch eine Zunahme falsch positiver Befunde. Gleichzeitig wurden aber die Methoden zur minimalinvasiven Abklärungsdiagnostik durch Stanzbiopsie oder VSB verbessert. Dies ermöglicht es in vielen Fällen, operative Eingriffe zu vermeiden [1].

Die meisten histologischen Ergebnisse der Nadelbiopsien korrelieren eindeutig mit der späteren operativen Histologie. Einige Läsionen zeigten jedoch in unterschiedlicher Häufigkeit Malignome oder weisen im weiteren Verlauf ein erhöhtes Erkrankungsrisiko auf. Um vonseiten der Pathologen klare Handlungsempfehlungen für die weitere Abklärung bzw. Therapieplanung aufgrund des Ergebnisses einer Nadelbiopsie zu geben, wurde die standardisierte B-Klassifikation erarbeitet [1–4].

- B1 entspricht einem Normalbefund. Wurde ein tumorverdächtiger Befund punktiert, ist eine exakte Korrelation der Bildgebung mit dem pathologischen Ergebnis nötig, um auszuschließen, dass daneben punktiert wurde und sich dadurch ein falsch negativer Befund ergibt.
- B2 entspricht sicher gutartigen pathologischen Biopsiebefunden, z. B. Fibroadenome. Jedoch ist auch in diesen Fällen die klinisch-pathologische Konferenz zu empfehlen.
- B3-Befunde sind Läsionen mit unsicherem malignem Potenzial. Bei ihnen ist in jedem Fall die klinisch-pathologische Konferenz erforderlich, um das weitere Vorgehen zu besprechen.
- B4-Befunde sind malignitätsverdächtig; vor der endgültigen Therapieplanung ist jedoch zu klären, ob eine minimalinvasive Re-Biopsie oder eine offene Exzision zur endgültigen Klärung durchgeführt werden muss.
- B5-Läsionen bereiten in der Diagnostik keine Schwierigkeiten, da es sich bei ihnen zweifelsfrei um maligne Neoplasien handelt.

B3-Läsionen werden unterteilt in heterogene Läsionen, die zwar benigne sind, jedoch auch herdförmige maligne Veränderungen aufweisen können, und Indikatorläsionen, die als potenzielle

Vorläufer invasiver Mammakarzinome gelten und gehäuft gleichzeitig mit diesen auftreten [1]. Diese sind nachfolgend aufgelistet:

- Papillom
- Radiäre Narbe
- Phylloides tumor
- Lobuläre intraepitheliale Neoplasie 1 (LIN 1)
- Lobuläre intraepitheliale Neoplasie 2 (LIN 2)
- Atypische duktale Hyperplasie (ADH)
- Flache epitheliale Atypie (FEA)
- Atypische apokrine Metaplasie
- Fibroadenom mit Atypien (mit verstärkter Proliferation oder mit LIN 1/ LIN 2)
- Adenomyoepitheliom

In der kurativen Brustdiagnostik und im Mammografiescreening besteht ein wichtiges Qualitätsmerkmal darin, möglichst wenig falsch positive Befunde zu generieren und minimalinvasiv abzuklären oder gar zu operieren. Daher spielen die B3-Läsionen in der Entscheidungsfindung bei den klinisch-pathologischen Fallkonferenzen eine besonders wichtige Rolle. Die wissenschaftlichen Arbeiten der letzten Jahre ergeben teilweise kontroverse Ergebnisse. Dies erklärt sich bei genauerer Betrachtung aufgrund der unterschiedlichen Vorselektion der Patientenkollektive durch die kurative Diagnostik bei symptomatischen Patientinnen oder im Screening und ob die Läsion primär mammografisch oder sonografisch auffällig war und ob die präoperative Abklärung durch Stanz- oder Vakuumbiopsie erfolgt ist. Unser Ziel bei der Planung dieser Untersuchung war es, aus dem Mischkollektiv von Patientinnen aus dem Mammografiescreening und der kurativen Diagnostik die Besonderheiten der verschiedenen Risikoläsionen herauszuarbeiten und die Bedeutung für die bildgebende Diagnostik auszuwerten, um Entscheidungshilfen für das weitere Patientenmanagement zu bieten.

Patienten und Methode

Das Kollektiv umfasst 307 Befunde bei 302 Patienten (bei fünf Patienten beidseitig), 300 weibliche und zwei männliche. Bei ihnen wurde zwischen 2004 und 2012 an fünf verschiedenen Brustzentren in Wiesbaden und Limburg sowie im Mammografie-Screening-Zentrum (MSZ) Wiesbaden eine minimalinvasive Abklärung

durchgeführt, die eine B3-Läsion ergab. Im MSZ wurden 86 Patientinnen abgeklärt und 216 Patientinnen (221 Fälle) an den fünf Brustkliniken. Das mittlere Alter lag bei 54 Jahren (Range 14–86 Jahre, SD 12,7 Jahre). In 114 Fällen erfolgte eine VSB und 193-mal eine Stanzbiopsie. Die pathologische Aufarbeitung erfolgte am pathologischen Institut der Helios-HSK Wiesbaden und an der Pathologie des St. Vincenz Krankenhauses Limburg jeweils in Doppelbefundung. Die Befunde wurden in 254 Fällen (83 %) unmittelbar operativ abgeklärt. In diesen sowie den nicht operierten Fällen wurde ein sorgfältiges Follow-up vorgenommen.

Es handelt sich um eine retrospektive Analyse der Behandlungsergebnisse und Follow-up-Daten aller o. g. Zentren. Alle persönlichen Daten der Patientinnen wurden vor der Erfassung in der Datenbank anonymisiert.

Neben der deskriptiven Auswertung kategorialer Variablen (Untersuchungs- und Nadelbiopsiemethode sowie klinische Befunde und Operationsergebnis) wurden als stetige Variablen die Tumorgößen im Ultraschall und im Operationsbefund berechnet. Bezüglich der Hauptfragestellung, ob die verschiedenen B3-Läsionen eher benigne oder maligne sind, wurde der Chi-Quadrat-Test für mehr als zwei Kategorien und verbundene Stichproben angewendet. Die Daten wurden in einer Datenbank in Microsoft Excel erfasst und mithilfe des Programms IBM SPSS Statistics 21 ausgewertet.

Ergebnisse

Die Häufigkeiten der unterschiedlichen B3-Läsionen bei allen Nadelbiopsien sind in ► **Tab. 1** aufgeführt. Bei der Unterscheidung zwischen den 193 Stanzbiopsien und 114 VSBs zeigen sich jedoch deutliche Unterschiede in den Häufigkeiten der verschiedenen pathologischen Befunde (► **Tab. 2, 3**).

Eine Operation erfolgte meist bei nachgewiesenem Papillom, ADH, FEA, Phylloides tumor, radiärer Narbe, LIN 1 und LIN 2 (► **Tab. 4**). Ein Malignom fand sich am häufigsten bei Papillomen, ADHs, radiären Narben, LIN 1 und LIN 2.

Betrachtet man Stanzbiopsie und VSB gesondert, zeigen sich deutliche Unterschiede der Malignomhäufigkeiten (► **Tab. 5, 6**). Wurde die B3-Läsion in der Stanzbiopsie diagnostiziert, ergab die nachfolgende Operation in 30 % ein Karzinom, nach VSB war dies nur in 22 % der Fall.

Klinische Besonderheiten

Beim Vergleich mit den Tumorgößen zeigt sich bei den 94 benignen Operationsergebnissen ein Median von 10 mm, bei den 60 malignen hingegen ein Median von 15 mm. Der Vergleich mit dem klinischen Befund ergab bei 29 suspekten Tastbefunden in 69 % ein malignes Ergebnis, hingegen nur bei 22 % der unverdächtigen Tastbefunde.

Unter den klinischen Symptomen wiesen die blutige Mamillensekretion in 40 % und die Hauretraktion in 100 % auf ein Malignom hin. Allerdings hatten auch 36 % der gutartigen Papillome eine blutige Sekretion. Bei nicht blutiger Sekretion war der Malignomanteil mit 15,4 % deutlich niedriger. Unter den B3-Läsionen zeigten 203 Befunde keinerlei klinische Symptomatik. Darunter waren jedoch immerhin 25 % der Befunde maligne, sodass das Fehlen

► **Tab. 1** Häufigkeiten der B3-Läsionen in allen Nadelbiopsien.

B3-Läsionen aller Nadelbiopsien	absolute Häufigkeit	relative Häufigkeit (in Prozent)
Papillom	135	44,0 %
radiäre Narbe	18	5,9 %
Phylloides tumor	20	6,5 %
ADH	70	22,8 %
FEA	29	9,4 %
atypische apokrine Metaplasie	2	0,7 %
Fibroadenom mit Atypien	1	0,3 %
komplexes Fibroadenom	10	3,3 %
Adenomyoepitheliom	2	0,7 %
LIN 1	15	4,9 %
LIN 2	5	1,6 %
gesamt	307	100,0 %

► **Tab. 2** Häufigkeiten der B3-Läsionen in den Stanzbiopsien.

B3-Läsionen in den Stanzbiopsien	absolute Häufigkeit	relative Häufigkeit (in Prozent)
Papillom	105	54,5 %
radiäre Narbe	9	4,7 %
Phylloides tumor	20	10,5 %
ADH	31	15,7 %
FEA	8	4,2 %
atypische apokrine Metaplasie	2	1,0 %
Fibroadenom mit Atypien	1	0,5 %
komplexes Fibroadenom	9	4,7 %
Adenomyoepitheliom	2	1,0 %
LIN 1	4	2,1 %
LIN 2	2	1,0 %
gesamt	193	100,0 %

von Symptomen keinesfalls einen unklaren bildgebenden oder Biopsiebefund revidieren kann.

Ein Follow-up von 1 bis 7 Jahren (Mittelwert 3 Jahre) wurde bei allen Patientinnen durchgeführt. Bemerkenswert ist, dass in 48 Fällen primär keine Operation erfolgte. In dieser Untergruppe traten nach 14 Stanzbiopsien und 34 VSBs keine Malignome auf. Bei den 254 primär operierten Fällen fanden sich nach 163 zuvor stanzbiopsisch gesicherten Fällen im Follow-up 5 Malignome (3 %) im alten Operationsbett, 3-mal nach Papillomen und 2-mal nach ADHs. Bei den 77 durch VSB gesicherten und primär operier-

► **Tab. 3** Häufigkeiten der B3-Läsionen in den Vakuumsaugbiopsien.

B3-Läsionen in den Vakuumsaugbiopsien	absolute Häufigkeit	relative Häufigkeit (in Prozent)
Papillom	30	26,3 %
radiäre Narbe	9	7,9 %
ADH	39	34,2 %
FEA	21	18,4 %
komplexes Fibroadenom	1	0,9 %
LIN 1	11	9,6 %
LIN 2	3	2,6 %
gesamt	114	100,0 %

► **Tab. 4** Häufigkeiten benigner und maligner Operationsbefunde.

B3-Läsionen in den Nadelbiopsien	Operationsergebnis absolute und relative Häufigkeit (in Prozent)		gesamt
	benigne	maligne	
Papillom	86 (75,4 %)	28 (24,6 %)	114
radiäre Narbe	14 (77,8 %)	4 (22,2 %)	18
Phylloides tumor	19 (95 %)	1 (5 %)	20
ADH	32 (51,6 %)	30 (48,4 %)	62
FEA	17 (100 %)	0 (0 %)	17
atyp. apokrine Metaplasie	1 (50 %)	1 (50 %)	2
komplexes Fibroadenom	4 (100 %)	0 (0 %)	4
Adenomyoepitheliom	1 (50 %)	1 (50 %)	2
LIN 1	9 (81,8 %)	2 (18,2 %)	11
LIN 2	2 (50 %)	2 (50 %)	4
gesamt	185 (72,8 %)	69 (27,2 %)	254

ten Patientinnen ergab sich in der Nachbeobachtung in der früheren Biopsieregion 1 Malignom (3,3 %) nach einer ADH.

Bedeutung der Bildgebung

Bei den B3-Läsionen zeigt sich eine unterschiedliche Häufigkeit der BI-RADS-Kategorien im Ultraschall und in der Mammografie (► **Abb. 1, 2**). Bei allen Patientinnen wurden beide Untersuchungsmethoden durchgeführt. Allerdings lagen in 13 Fällen die prätherapeutischen Mammografiebefunde nicht vor, wobei in diesen Fällen die Indikation für die operative Abklärung durch den Ultraschall gegeben war. Bei beiden Untersuchungsmethoden wurden die meisten Malignome als BI-RADS 4 – 5 eingestuft. Allerdings wurden im Ultraschall 23 von 114 Fällen (20 %) in den

► **Tab. 5** Häufigkeiten benigner und maligner Operationsbefunde in den Stanzbiopsien.

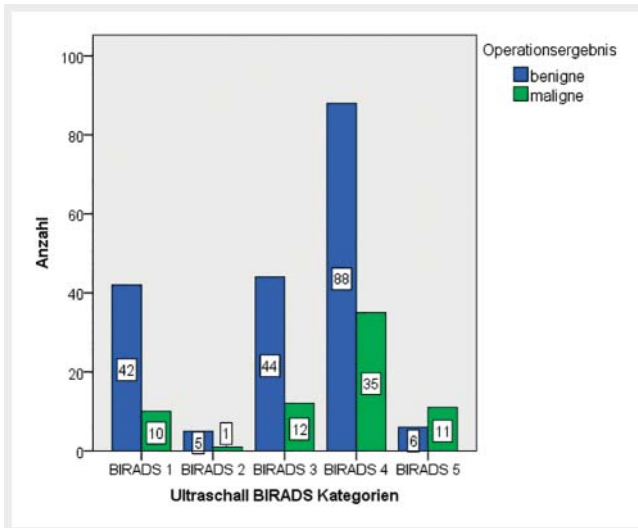
B3-Läsionen in den Stanzbiopsien	Operationsergebnis absolute und relative Häufigkeit (in Prozent)		gesamt
	benigne	maligne	
Papillom	70 (73,7 %)	25 (26,3 %)	95
radiäre Narbe	6 (66,7 %)	3 (33,3 %)	9
Phylloides tumor	19 (95 %)	1 (5 %)	20
ADH	10 (33,3 %)	20 (66,7 %)	30
FEA	7 (100 %)	0 (0 %)	7
atypische apokrine Metaplasie	1 (50 %)	1 (50 %)	2
komplexes Fibroadenom	3 (100 %)	0 (0 %)	3
Adenomyoepitheliom	1 (50 %)	1 (50 %)	2
LIN 1	3 (100 %)	0 (0 %)	3
LIN 2	1 (50 %)	1 (50 %)	2
gesamt	121 (69,9 %)	52 (30,1 %)	173

► **Tab. 6** Häufigkeiten benigner und maligner Operationsbefunde in den Vakuumsaugbiopsien.

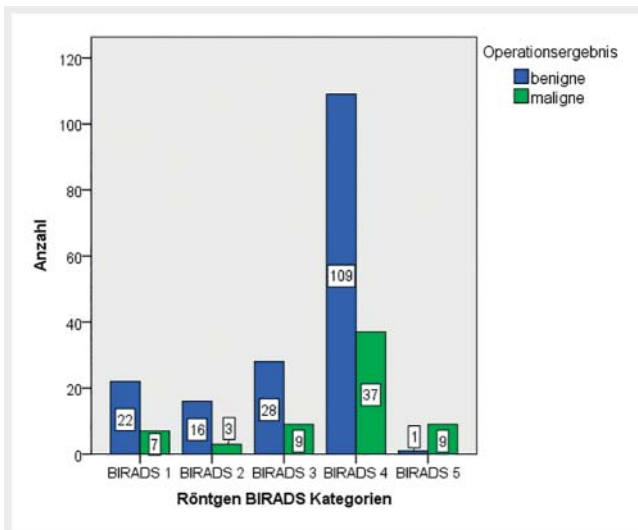
B3-Läsionen in den Vakuumsaugbiopsien	Operationsergebnis absolute und relative Häufigkeit (in Prozent)		gesamt
	benigne	maligne	
Papillom	15 (83,3 %)	3 (16,7 %)	18
radiäre Narbe	8 (88,9 %)	1 (11,1 %)	9
ADH	21 (67,7 %)	10 (32,3 %)	31
FEA	10 (100,0 %)	0 (0 %)	10
komplexes Fibroadenom	1 (100 %)	0 (0 %)	1
LIN 1	6 (75,0 %)	2 (25,0 %)	8
LIN 2	1 (50 %)	1 (50 %)	2
gesamt	62 (78,5 %)	17 (21,5 %)	79

BI-RADS-Kategorien 1 – 3 falsch negativ bewertet, in der Mammografie betraf dies 19 von 85 Fällen (22 %). Bei den sonografisch falsch negativen Malignomen handelte es sich um primär mammografisch auffällige Befunde ohne sonografisches Korrelat. Umgekehrt verhielt es sich bei den falsch negativen Mammografien.

Bei B3-Läsionen, die durch die Bildgebung als malignomverdächtig beurteilt wurden, waren unter den sonografischen Befunden 32,9 % und unter den mammografischen Befunden 29,5 % (► **Tab. 7, 8**) tatsächlich maligne. Bei den 291 Röntgenbefunden



► **Abb. 1** Absolute Häufigkeiten der Ultraschall-BI-RADS-Kategorien abhängig vom Operationsergebnis.



► **Abb. 2** Absolute Häufigkeiten der Röntgen-BI-RADS-Kategorien abhängig vom Operationsergebnis.

lagen in 138 Fällen suspekter Mikroverkalkungen vor. Der Vergleich zwischen Röntgenbefunden mit und ohne Mikroverkalkung ergab keine Unterschiede bezüglich der Spezifität. Die Ergebnisse zeigen, dass beide Untersuchungsmethoden sich komplementär ergänzen. Dies beeinflusst auch die Methode der interventionellen Abklärung. Mammografisch suspekter Mikroverkalkung wurde durch stereotaktische VSB gesichert, suspekter Ultraschallbefund hingegen durch Stanzbiopsie. Diese Präselektion erklärt die unterschiedliche Häufigkeit der verschiedenen B3-Läsionen und die unterschiedlichen Malignomhäufigkeiten bei den nachfolgenden Operationen. Dies ist bei der Interpretation der Ergebnisse und für die Festlegung des weiteren Vorgehens zu berücksichtigen.

► **Tab. 7** Häufigkeiten der Ultraschalleinschätzung abhängig vom Operationsergebnis.

US-Einschätzung	Operationsergebnis absolute und relative Häufigkeit (in Prozent)		gesamt
	benigne	maligne	
benigne	91 (79,8%)	23 (20,2%)	114
maligne	94 (67,1%)	46 (32,9%)	140
gesamt	185 (72,8%)	69 (27,2%)	254 (100,0%)

Sensitivität 0,67; Spezifität 0,49; ppv 0,33; npv 0,8.

► **Tab. 8** Absolute und relative Häufigkeiten der radiologischen Einschätzung abhängig vom Operationsergebnis.

Röntgen-Einschätzung	Operationsergebnis absolute und relative Häufigkeit (in Prozent)		gesamt
	benigne	maligne	
benigne	66 (77,6%)	19 (22,4%)	85
maligne	110 (70,5%)	46 (29,5%)	156
gesamt	176 (73,0%)	65 (27,0%)	241 (100,0%)

Sensitivität 0,71; Spezifität 0,38; ppv 0,29; npv 0,78.

Vergleich zwischen Screening- und Nicht-Screening-Kollektiv

In unserem Kollektiv sind 86 Patientinnen aus dem Mammografiescreening enthalten. Im Gesamtkollektiv wurden mehr Stanzbiopsien (191) als VSBs (114) durchgeführt. Hingegen liegt im Screeningkollektiv die Abklärungsrate durch VSB mit 67% deutlich höher als die Rate an Stanzbiopsien (33%). Dies erklärt sich durch die häufigere Mikroverkalkungsdiagnostik bei der primären Mammografie gegenüber der Sonografie. Das Verteilungsmuster der verschiedenen B3-Läsionen im Screeningkollektiv entspricht erwartungsgemäß dem der mammografisch durch VSB abgeklärten Befunde im Gesamtkollektiv (► **Tab. 3, 6**) und unterscheidet sich wesentlich von der Befundverteilung, die aus den sonografisch gesteuerten Stanzbiopsien resultierte (► **Tab. 2, 5**). Eine operative Abklärung erfolgte im Screening- bei 76% und im Nicht-Screening-Kollektiv bei 86% der Fälle.

Diskussion

In unserer retrospektiven Analyse von sonografisch bzw. mammografisch unklaren Befunden wurden lediglich die pathologisch als B3-Läsionen eingestuft Befunde berücksichtigt, da diese in der Interpretation und für die Festlegung des weiteren Prozedere

einen besonderen Stellenwert besitzen [1, 2]. Dies wird auch dadurch erschwert, dass die Ergebnisse in unterschiedlichen Studien zum Teil deutliche Unterschiede bezüglich der Häufigkeiten der verschiedenen B3-Läsionen als auch bezüglich der Rate an Malignomen aufweisen. Bei uns liegt ein gemischtes Kollektiv vor, bei dem eine ähnliche Selektion von Befunden erkennbar ist, die durch stereotaktische VSB gesichert wurden, oder Läsionen, die durch sonografisch gezielte Stanzbiopsie zur Abklärung kamen. Dies liegt daran, dass die ADH häufig durch gruppierten Mikrokalk in Erscheinung tritt, der in der Mammografie wesentlich besser erkannt wird als im Ultraschall. Dagegen stellen Papillome meist Weichteiltumoren ohne Mikrokalk dar. Diese werden sonografisch gut erkannt, da sie intraduktal oder intrazystisch gelegen sind und aufgrund der umgebenden Flüssigkeit einen sehr guten Bildkontrast bieten. Dagegen sind sie mammografisch wegen der Strahlenabsorption durch die umgebende Flüssigkeit oder dichtes Parenchym nur schwer erkennbar.

Dies erklärt auch die hohen Falsch-negativ-Raten bei beiden diagnostischen Methoden (► **Abb. 1, 2**), da je nach bildgebenden Charakteristika die jeweils andere Untersuchung überlegen war. Daraus folgt, dass in jedem Fall eine Abklärungsdiagnostik erfolgen muss, wenn durch Mammografie und/oder Ultraschall ein abklärungsbedürftiger Befund erhoben wurde, der anderweitig nicht zweifelsfrei entkräftet werden kann.

Interessanterweise wirkt sich dies auch auf den Anteil maligner Operationsergebnisse nach vorausgegangener Stanzbiopsie oder VSB aus (► **Tab. 5, 6**). Ergab die sonografische Stanzbiopsie ein Papillom, lag bei der offenen Biopsie in 26,3 % ein Karzinom vor, nach stanzbiopsisch gesicherter ADH sogar in 66,7 %. Hingegen lag der Malignomanteil nach VSB bei Papillomen nur bei 16,7 % und bei der ADH bei 32,3 %. Dies erklärt sich durch den wesentlich größeren Gewebeanteil, der bei der VSB reseziert wird, sodass ein Karzinom, das neben der B3-Läsion vorliegt, direkt im Präparat der VSB nachweisbar ist. Wegen der kleineren Gewebeprobe kann mit der Stanzbiopsie oft nicht sicher zwischen ADH und DCIS unterschieden werden, oder bei Papillomen wird ein evtl. begleitendes DCIS nicht erfasst. In jedem Fall zeigen die Ergebnisse, dass sich hinter B3-Läsionen oder begleitend zu diesen ein hoher Prozentsatz an bösartigen Tumoren verbirgt.

Nach Aulmann machen Papillome 28 %, FEA 26 %, ADH 20 %, radiäre Narben 14 %, LIN 13 %, atypische Fibroadenome 4 % und Phylloidestumoren 3 % aller B3-Läsionen aus [3]. Bianchi et al. verglichen in einer großen Multicenterstudie über einen Zeitraum von 11 Jahren die histopathologischen Ergebnisse von 1644 B3-Läsionen, die durch VSB gesichert wurden [5]. Dabei war die ADH mit 43,9 % am häufigsten, LIN 22,9 %, FEA 14,9 %, Papillome 8,2 % und radiäre Narben 8 %. Bei unserem Kollektiv fand sich hingegen folgende Verteilung der B3-Läsionen: Papillome 44 %, ADH 22,8 %, FEA 9,4 %, Phylloidestumoren 6,5 %, radiäre Narben 5,9 %, LIN 1 4,9 %, komplexe Fibroadenome 3,3 % und LIN 2 1,6 % (► **Tab. 1**). Betrachten wir unsere Befunde getrennt nach der Biopsiemethode, so steht bei den durch VSB gesicherten Läsionen die ADH an erster Stelle. Bei den sonografisch durch Stanzbiopsie abgeklärten Fällen ist hingegen das Papillom weit häufiger (► **Tab. 2, 3**). Dies wird auch von anderen Untersuchern bestätigt [6, 7]. Die großen Unterschiede erklären sich sehr einfach, wenn man berücksichtigt, dass in der Studie von Bianchi et al. nur Mam-

mografiebefunde durch stereotaktische VSB abgeklärt wurden [5]. Dadurch werden sehr stark Befunde mit gruppierten Mikroverkalkungen selektioniert.

Dies bedeutet nicht, dass die Stanzbiopsie zur histologischen Befundabklärung unzuverlässig ist. Sie gilt international als Goldstandard und erreicht eine Sensitivität und Spezifität von deutlich über 90 % [8–12]. Allerdings ist vor allem wegen des geringeren Gewebeanteils gegenüber der VSB eine sorgfältige Korrelation der Bildgebung mit dem histologischen Befund im Rahmen der klinisch-pathologischen Konferenz wichtig. Daher wurden insgesamt auch mehr Patienten nach einer Stanzbiopsie operiert, während bei den nicht Operierten mehr VSBs vorausgegangen waren. Rajan et al. konnten in ihrer Studie dementsprechend belegen, dass mittels VSB die Zahl chirurgischer Exzisionen reduziert und die Zahl von präoperativen Mammakarzinomdiagnosen erhöht werden kann [13]. Auch die Metaanalyse von Fahrbach et al. bestätigt, dass die Unterschätzungsrate bei VSB geringer ist als bei der Stanzbiopsie [14]. Dabei ist aber zu bedenken, dass die VSB in Deutschland lediglich unter stereotaktischer Kontrolle abrechnungsfähig ist. Dagegen wird sie in vielen Ländern ebenso unter Ultraschallkontrolle vorgenommen.

Die Tatsache, dass in der Schweiz sowohl die stereotaktische als auch die MRT und die sonografisch geführten VSBs abrechnungsfähig sind, führte dort zu einem gänzlich anderen Vorgehen in der minimalinvasiven Abklärungsdiagnostik und Therapie von B3-Läsionen [15]. Von 2009 bis 2015 wurden 22 072 VSBs durchgeführt, 69 % stereotaktisch, 23 % sonografisch und 8 % MRT-gesteuert. Dabei wurden 3344 B3-Läsionen diagnostiziert. Eine nachfolgende offene Exzision erfolgte nur bei 33 % der Fälle, dabei fand sich bei 22 % ein Malignom (15 % DCIS, 7 % invasive Karzinome). Auf der Basis dieser Ergebnisse sowie unter Berücksichtigung umfangreicher Literaturdaten wurden im Rahmen einer internationalen Konsensuskonferenz folgende Empfehlungen ausgesprochen:

Bei gesicherter ADH nach Stanzbiopsie oder VSB sollte in der Regel die Exzision durch offene Biopsie erfolgen. Wurde durch Stanzbiopsie eine FEA diagnostiziert, dann ist die Exzision durch offene Biopsie oder durch VSB zu empfehlen. Bei Diagnosesicherung durch die VSB ist eine nachfolgende offene Exzision nicht notwendig, falls der Läsion ein umschriebener bildgebender Befund zugrunde lag, der durch den Eingriff komplett entfernt wurde. Dasselbe gilt für die lobuläre Neoplasie und für radiäre Narben. Papillome sollten primär durch VSB gesichert und entfernt werden. Phylloidestumoren sollten generell primär exzidiert werden. Wurde ein benigner Phylloidestumor durch VSB gesichert, kann auf die offene Exzisionsbiopsie verzichtet werden, falls er komplett entfernt wurde. Grundsätzlich entspricht dies auch den aktuellen Empfehlungen der S3-Leitlinien in der letzten Fassung von 2017 [16]. Dies steht jedoch zum Teil in Diskrepanz zu den aktuellen Empfehlungen der AGO Mamma [17]. Die Malignomraten werden dort wesentlich niedriger angegeben als in unserem Kollektiv und allen uns bekannten Literaturangaben. Bei den Empfehlungen zur Operation wird nicht zwischen Diagnosestellung durch Stanzbiopsie oder VSB unterschieden, was wir als außerordentlich problematisch einschätzen. Ein unerfahrener Untersucher könnte dadurch leicht falsche Schlüsse ziehen, da die histologische Gewebeprobe, die aus Stanzbiopsien gewonnen

wird, im Vergleich zur großvolumigeren VSB nicht ausreichend repräsentativ ist. In Anbetracht der relativ hohen Rate an Karzinomen sind auch die Empfehlungen zum Follow-up pauschal zu großzügig, vor allem wenn keine Exzision durch offene Biopsie erfolgt. Dabei wird lediglich eine Röntgenmammografie entweder im Rahmen des Screenings alle 2 Jahre empfohlen bzw. nach ADH oder LIN alle 12 Monate. Dies berücksichtigt aber nicht, dass viele dieser Läsionen nach unserem Vergleich von Mammografie und Ultraschall gar nicht mammografisch erkannt wurden.

Unsere abschließenden Empfehlungen zum weiteren Vorgehen bei B3-Läsionen, die im Rahmen der interventionellen Abklärung diagnostiziert wurden, decken sich sehr gut mit den aktuellen S3-Leitlinien zur Diagnostik und Therapie des Mammakarzinoms [16] und den Empfehlungen der internationalen Konsensuskonferenz in Zürich [15]. Allerdings ist einschränkend darauf hinzuweisen, dass es keine randomisierten oder prospektiven Studiendaten dazu gibt, jedoch sprechen alle aktuellen retrospektiven Studien dafür, durch eine sorgfältige individuelle Abwägung im Rahmen von interdisziplinären Konferenzen die Rate an offenen Biopsien bei B3-Läsionen in geeigneten Fällen zu reduzieren.

Unter diesem Gesichtspunkt sollte die Kostenerstattung für die beiden interventionellen Untersuchungsmethoden in Deutschland einer kritischen Prüfung unterzogen werden, zumal die ultraschallgeführte VSB vor der Einführung einer EBM-Ziffer für die stereotaktische VSB sehr häufig angewandt wurde. Die Kostenerstattung erfolgte in diesen Fällen auf Einzelantrag bei den Krankenkassen. Bei gegebener Indikation wurde dies auch regelmäßig genehmigt. Wie den Schweizer Daten [15] und den aktuellen Leitlinienempfehlungen [16] zu entnehmen ist, können insbesondere durch die VSB unter Ultraschallkontrolle in vielen Fällen offene Biopsien vermieden werden. Diese Forderung wird mit Nachdruck unterstrichen durch die von Hahn et al. erarbeiteten Konsensus-Statements zur Bedeutung der VSB unter sonografischer Steuerung [18].

In diesem Zusammenhang ist auch die Kostenerstattung im deutschen Gesundheitssystem zu kritisieren, da die Durchführung der VSB (stereotaktisch und MRT-gesteuert) auch im Vergleich mit anderen Ländern grundsätzlich nicht kostendeckend ist [19]. Dies sollte von den Verantwortlichen eingehend überdacht werden, da die wissenschaftlichen Daten deutlich zeigen, dass durch die VSB in erheblichem Maße offene operative Biopsien reduziert werden können. Neben der wesentlich geringeren Belastung für die betroffenen Patientinnen könnten dadurch auch erheblich Kosten reduziert werden.

Interessenkonflikt

Die Autoren geben an, dass kein Interessenkonflikt besteht.

Literatur

- [1] Bettendorf U, Fisseler-Eckhoff A. Die Rolle des Pathologen im Mammografiescreening. *Der Pathologe* 2009; 30 (1): 20–30
- [2] Amendoeira I. Quality assurance guidelines for pathology: Cytological and histological non-operative procedures. In: Perry N, Broeders M, de Wolf C, et al., Eds.; *European guidelines for quality assurance in breast cancer screening and diagnosis*. 4th Luxembourg: Office for Official Publications of the European Communities; 2006: 221–256
- [3] Aulmann S. B3-Läsionen – was ist das? *Med Review* 2011; 12: 17
- [4] Böcker W, Kreipe H. Kapitel 42: Mamma. In: Böcker W, Denk H, Heitz PU, et al., Hrsg *Pathologie*. 5. Aufl. München: Urban und Fischer; 2012: 811–826
- [5] Bianchi S, Caini S, Renne G et al. Positive predictive value for malignancy on surgical excision of breast lesions of uncertain malignant potential (B3) diagnosed by stereotactic vacuum-assisted needle core biopsy (VANCB): a large multi-institutional study in Italy. *Breast (Edinburgh, Scotland)* 2011; 20 (3): 264–270
- [6] Houssami N, Ciatto S, Bilous M et al. Borderline breast core needle histology: predictive values for malignancy in lesions of uncertain malignant potential (B3). *Br J Cancer* 2007; 96 (8): 1253–1257
- [7] Ciatto S, Houssami N, Ambrogetti D et al. Accuracy and underestimation of malignancy of breast core needle biopsy: the florence experience of over 4000 consecutive biopsies. *Breast cancer research and treatment* 2007; 101: 291–307
- [8] Pagni F, Bosisio FM, Salvioni D et al. Application of the British National Health Service Breast Cancer Screening Programme classification in 226 breast core needle biopsies: correlation with resected specimens. *Annals of diagnostic pathology* 2012; 16 (2): 112–118
- [9] Schulz-Wendtlend R, Aichinger U, Kramer S et al. Sonographical breast biopsy: how many core biopsy specimens are needed? *Fortschr Röntgenstr* 2003; 175 (1): 94–98
- [10] El-Sayed ME, Rakha EA, Reed J et al. Audit of performance of needle core biopsy diagnoses of screen detected breast lesions. *European journal of cancer* 2008; 44 (17): 2580–2586
- [11] Willems SM, van Deurzen CH, van Diest PJ. Diagnosis of breast lesions: fine-needle aspiration cytology or core needle biopsy? A review. *Journal of clinical pathology* 2012; 65 (4): 287–292
- [12] Buchberger W, Niehoff A, Obrist P et al. Sonographically guided core needle biopsy of the breast: technique, accuracy and indications. *Der Radiologe* 2002; 42 (1): 25–32
- [13] Rajan S, Shaaban AM, Dall BJG et al. New patient pathway using vacuum-assisted biopsy reduces diagnostic surgery for B3 lesions. *Clinical radiology* 2012; 67 (3): 2449
- [14] Fahrbach K, Sledge I, Cella C et al. A comparison of the accuracy of two minimally invasive breast biopsy methods: a systematic literature review and meta-analysis. *Archives of gynecology and obstetrics* 2006; 274 (2): 63–73
- [15] Rageth CJ, O'Flynn EAM, Comstock C et al. First International Consensus Conference on lesions of uncertain malignant potential in the breast (B3 lesions). *Breast Cancer Res Treat* 2016; 159 (2): 203–213
- [16] Leitlinienprogramm Onkologie: S3-Leitlinie Früherkennung, Diagnose, Therapie und Nachsorge des Mammakarzinoms, Version 4.0, 2017 AWMF Reg. Nr. 032-0450L.
- [17] Empfehlungen der AGO zur Diagnostik und Therapie von Patientinnen mit primärem und metastasiertem Brustkrebs. AGO Kommission Mamma der DGGG und DKG. 2018
- [18] Hahn M, Krainick-Strobel U, Toellner T et al. Interdisciplinary consensus recommendations for the use of vacuum-assisted breast biopsy under sonographic guidance: first update 2012. *Ultraschall in der Medizin* 2012; 33 (4): 366–371
- [19] Hahn M, Fischbach E, Fehm T et al. Ist die Mammabiopsie ausreichend finanziert? Eine Prozesskosten & Erlösbetrachtung. *Fortschr Röntgenstr* 2011; 183: 347–357