

# Nystagmus – Schritt für Schritt

Michael Strupp



Ihr Patient klagt über Verschwommensehen, laufende oder hüpfende Bilder, Doppelbilder, Schwankschwindel, akuten Drehschwindel oder Gangunsicherheit. Sie schauen in die Augen, Sie sehen einen Nystagmus. Was ist nun zu tun? Genau hinschauen und beschreiben!

## Grundlagen

Unter einem Nystagmus versteht man periodische, meist unwillkürliche sägezahnartige Augenbewegungen. Diese bestehen in der Regel aus einer langsamen (ursächlich pathologischen) Augendrift weg vom Fixationspunkt und einer schnellen zentralen kompensatorischen Rückstellbewegung (Refixationssakkade). Die Richtung des Nystagmus wird nach dieser schnellen Phase angegeben, da sich diese besser erkennen lässt. Der Terminus leitet sich aus dem griechischen „nystázein“ ab, was einnicken, schlafen, im Sinne von „in den Schlaf nicken“ bedeutet.

Ein Nystagmus findet sich bei vielen peripheren und zentralen vestibulären, aber auch zerebellären Funktionsstörungen sowie Intoxikationen (Medikamente, Alkohol). Dieser ist häufig ein spezifisches klinisches Zeichen, das auch eine genaue topografisch/anatomische Diagnose, z.B. innerhalb des Hirnstamms oder Kleinhirns, ermöglicht – eine Kernkompetenz jedes Neurologen [1, 2].

## Klinische Untersuchung

Zur klinischen Untersuchung benötigen Sie eigentlich nur Ihre Augen, eine Frenzelbrille oder M-Brille [3] (► **Abb. 1**), die die visuelle Fixation unterdrückt, zur Differenzierung zwischen einem peripheren und zentralen Spontannystagmus (s.u.) und eine Untersuchungsfläche zur Durchführung der Lagerungsmanöver. Die diagnostische Einordnung eines Nystagmus beruht primär auf dessen Beschreibung, d.h. Form, Richtung sowie auslösende oder modulierende Faktoren.

- **Form des Nystagmus:**
  - sägezahnartig mit schneller und langsamer Phase, typisch für einen Spontannystagmus bei peripheren, aber auch zentralen vestibulären oder zerebellären Funktionsstörungen
  - selten pendelförmig, typisch für einen zentralen Fixationspendelnystagmus oder einen „See-saw-Nystagmus“

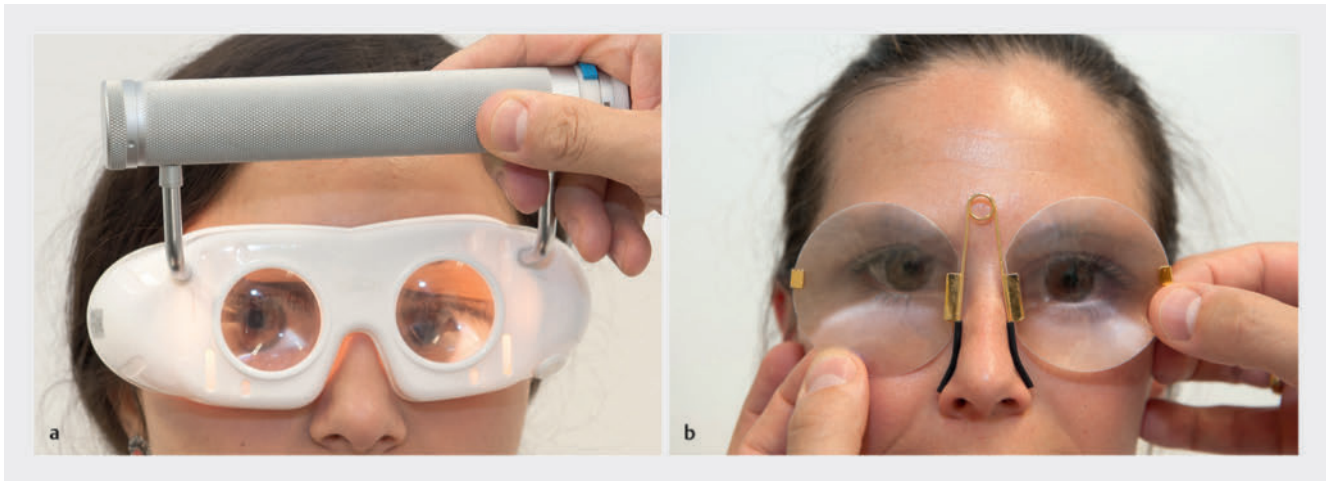
- **Richtung der schnellen Phase:**
  - Horizontal z.B. zum rechten Ohr, mit torsioneller Komponente entgegen dem Uhrzeigersinn typisch für eine akute periphere vestibuläre Läsion links. Merkgregel: Die rasche Phase des Nystagmus schlägt in Richtung des aktiveren Labyrinths („Doppel a“), z.B. bei einem Funktionsausfall des linken N. vestibularis: schnelle Phase nach rechts. Der Nystagmus beruht in diesem Fall auf einer sog. vestibulären Tonusimbalance: ist das rechte Labyrinth aktiver, führt dies zu langsamen Augenbewegungen nach links und schnellen Rückstellbewegungen nach rechts.
  - Vertikal nach oben oder unten: Upbeat-/Downbeat-Nystagmus. Wichtig für die Diagnose eines Downbeat-Nystagmus: Dieser wird häufig erst richtig sichtbar im Seitblick und kann dann aufgrund des gleichzeitig bestehenden Blickrichtungsnystagmus (s.u.) diagonal nach unten außen schlagen (► **Video 1**).
  - Vertikal nach oben und torsionell zum betroffenen Ohr schlagend bei Durchführung der diagnostischen Lagerungsmanöver mit kurzer Latenz einsetzend, crescendo-decrescendo-artiger Verlauf, Dauer Sekunden bis zu einer Minute: benigner peripherer paroxysmaler Lagerungsschwindel (BPPV) eines posterioren Bogengangs.

### VIDEO



<https://doi.org/10-1055-a-0655-8273>

► **Video 1** Downbeat-Nystagmus.



► **Abb. 1** Klinische Untersuchung mit und ohne Frenzel- oder M-Brille. Die Linsen (+ 20 dpt) reduzieren zum einen die visuelle Fixation, die z. B. einen Spontannystagmus unterdrücken kann, und erleichtern zum anderen die Beobachtung der Augenbewegungen des Patienten. Bei dieser Untersuchung sollte man beim Geradeausblick auf möglichen Spontannystagmus und dessen Unterdrückbarkeit durch visuelle Fixation achten. Anschließend Testung auf Kopfschüttelnystagmus (dazu bittet man den Patienten, seinen Kopf 20-mal schnell nach rechts und links zu drehen, anschließend Beobachtung der Augenbewegungen). Schließlich sollten mit dieser Brille auch die Lagerungsmanöver durchgeführt werden.  
Quelle: Strupp M, Brandt T. Diagnose und aktuelle Therapie von Schwindelsyndromen. DMW 2016; 141: 1698–1710.

- Linear horizontal: BPPV eines horizontalen Bogengangs. Schlägt dieser in Rechts- und Linksseitenlage jeweils zum untenliegenden Ohr (geotrop), so liegt eine Canalolithiasis vor, schlägt dieser apogeotrop, handelt es sich um eine Cupulolithiasis.
- Rein torsionell z. B. bei einer Läsion in der Medulla oblongata oder Mesencephalon.

#### Merke

Ein rein vertikaler oder rein torsioneller Nystagmus hat eine zentrale Ursache.

Die Untersuchung auf einen Nystagmus sollte in fünf Schritten erfolgen:

## Schritt 1 Blick gerade aus mit und ohne Frenzel-/M-Brille

Ist ein Nystagmus schon beim Blick geradeaus vorhanden, d. h. in der sog. Primärposition, so handelt es sich um einen Spontannystagmus.

Es lassen sich zwei Formen eines Spontannystagmus unterscheiden, die klinisch auch für die Differenzierung zwischen einer zentralen Läsion, z. B. im Hirnstamm oder Kleinhirn, versus eine periphere vestibuläre Läsion, z. B. bei einer akuten einseitigen peripheren Vestibulopathie (früher Neuritis vestibularis genannt), wichtig ist:

- Nystagmus ist durch Fixation *nicht* unterdrückbar: Dies ist ein typisches Zeichen eines **zentralen Fixationsnystagmus**. Beispiele sind der Downbeat- und Upbeat-, Fixationspendel- oder der See-Saw-Nystag-

mus. Diese Nystagmusformen gehen meist mit Oszillopsien einher, die für den Patienten sehr beeinträchtigend sein können.

- Nystagmus ist durch Fixation unterdrückbar, d. h. wenn der Patient ein Ziel fixiert, ist der Nystagmus kaum oder nicht erkennbar. Wenn Patienten die Frenzel- oder M-Brille aufsetzen, nimmt die Intensität des Nystagmus zu. Dies ist ein typisches Zeichen eines **peripheren vestibulären Spontannystagmus**, wie z. B. bei einer akuten einseitigen peripheren Vestibulopathie.
- Klinische Regel für die Differenzierung zwischen einem peripheren und zentralen Spontannystagmus: Ist ein Nystagmus durch Fixation *nicht* unterdrückbar, so ist es *kein* peripherer vestibulärer Spontannystagmus (► **Video 2**).

#### Cave

Auch ein zentraler Spontannystagmus, z. B. bei einer akuten Hirnstammläsion, kann durch Fixation teilweise unterdrückbar sein.

#### VIDEO



<https://doi.org/10-1055-a-0655-8273>

► **Video 2** Fixationspendel-Nystagmus.


## Schritt 2 Seit-, Auf- und Abblick

### Blickrichtungsnystagmus

- Das typische Erkennungsmerkmal eines Blickrichtungsnystagmus (BRN) ist, dass dessen schnelle Phase jeweils in die Richtung des Blickes schlägt (nomen est omen) und dieser somit je nach Blickrichtung die Richtung wechselt: „richtungswechselnder Nystagmus“.
- Pathophysiologisch beruht ein BRN auf einem sog. Integratordefizit („leaky integrator“), das dazu führt, dass die Augen nicht in der exzentrischen Augenposition gehalten werden können und jeweils wieder zur Mitte hin zurückdriften mit einer anschließenden schnellen Phase zurück zum exzentrischen Blickziel.
- Die relevanten anatomischen Strukturen des neuronalen Integrators sind zerebellärer Flocculus/Paraflocculus, Vestibulariskerngebiet, interstitieller Nucleus Cajal (INC) im Mittelhirn und Nucleus praepositus hypoglossi im unteren Hirnstamm (s. u.).
- Es gibt drei Ausprägungen eines BRN:
  - erschöpflicher Endstellnystagmus, Dauer < 10 s in der Endposition (definiert als der Punkt, an dem der Patient das exzentrische Blickziel gerade noch mit beiden Augen sehen kann): physiologisch;
  - unerschöpflicher Endstellnystagmus: als isolierter, Befund nicht zu stark werten, in Kombination mit anderen Okulomotorikstörungen wahrscheinlich pathologisch;
  - Blickrichtungsnystagmus im engeren Sinne: pathologisch.

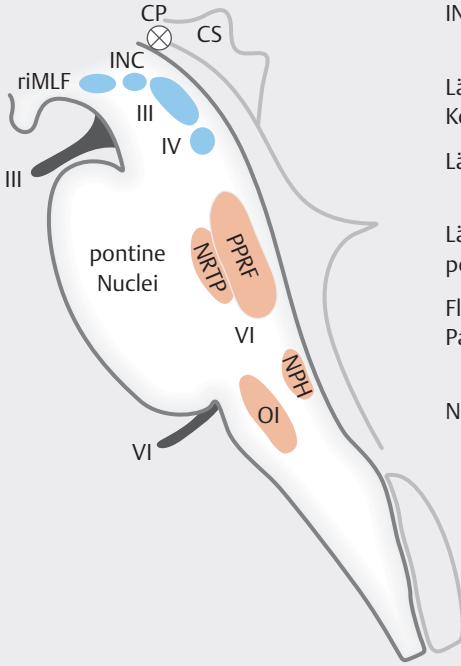
- Drei klinische Merkgeln:
  - Allseitiger BRN: Zeigt eine Funktionsstörung im Bereich des Cerebellums an, spezifisch des Flocculus oder Paraflocculus, aber auch bei Läsionen im Vestibulariskerngebiet. Häufige Ursachen sind degenerative Kleinhirnerkrankungen, Überdosierung von Medikamenten, insbesondere Antikonvulsiva, oder Alkohol (► **Video 3**).
  - Isolierter horizontaler Blickrichtungsnystagmus: Kann eine strukturelle Läsion im Bereich des unteren Hirnstamms (Nucleus praepositus hypoglossi) anzeigen, z. B. durch eine Blutung oder Infarkt.
  - Isolierter vertikaler Blickrichtungsnystagmus: Läsion des INC im Mesencephalon gleicher Ätiologie. Eine Übersicht der topografischen Anatomie finden Sie in ► **Tab. 1** und **Abb. 2**.

► VIDEO




<https://doi.org/10-1055-a-0655-8273>

► **Video 3** Allseitiger Blickrichtungsnystagmus.

CP	Commissura posterior		INC-Läsion	isolierter vertikaler Blickrichtungsnystagmus (BRN)
CS	Colliculus superior		Läsion hintere Kommissurenbahn	Konvergenzretraktionsnystagmus
INC	Nucleus interstitialis (Cajal)		Läsion NPH	isolierter horizontaler Blickrichtungsnystagmus
NPH	Nucleus praepositus hypoglossi		Läsion medullär/pontomesenzephal	Upbeat-Nystagmus
NRTTP	Nucleus reticularis tegmenti pontis		Flocculus/Paraflocculus	Downbeat-Nystagmus, allseitiger BRN, Rebound-Nystagmus
OI	Oliva inferior		Nodus	zentraler Lagenystagmus, periodisch-alternierender Nystagmus
PPRF	paramediane pontine Formatio reticularis			
riMLF	rostraler interstitieller Kern des Fasciculus longitudinalis medialis			
III	Nucleus n. oculomotorii bzw. N. oculomotorius			
IV	Nucleus n. trochlearis			
VI	Nucleus n. abducentis bzw. N. abducens			

► **Abb. 2** Topografisch-anatomische Zuordnung der verschiedenen zentralen Nystagmusformen im Bereich des Hirnstamms und Cerebellums.

► **Tab. 1** Anatomische Zuordnung der verschiedenen Nystagmusformen.

zentrale Nystagmusformen	Hirnstamm als wahrscheinlicher Ort der Funktionsstörung
isolierter vertikaler Blickrichtungsnystagmus	Mesencephalon (interstitieller Nucleus Cajal, INC, d. h. des neuronalen Integrators vertikaler [und torsioneller] Augenbewegungen)
Konvergenzretraktionsnystagmus	Mesencephalon (Commissura posterior)
Upbeat-Nystagmus	Mesencephalon oder Medulla oblongata
isolierter horizontaler Blickrichtungsnystagmus	pontomedullär (Nucleus praepositus hypoglossi, d. h. des neuronalen Integrators horizontaler Augenbewegungen)
	<b>Cerebellum</b> als wahrscheinlicher Ort der Funktionsstörung
allseitiger Blickrichtungsnystagmus	Flocculus/Paraflocculus (seltener Vestibulariskerne, die funktionell-anatomisch eigentlich zum Cerebellum gehören) mit Störung des neuronalen Integrators
Downbeat-Nystagmus	Flocculus/Paraflocculus (seltener bilaterale ponto-medulläre Läsion)
Rebound-Nystagmus	Flocculus/Paraflocculus
zentraler Lagenystagmus	Nodus/Uvula
periodisch alternierender Nystagmus	Nodus/Uvula
Kopfschüttelnystagmus mit sog. Cross-coupling	Cerebellum
periphere Nystagmusformen	Lokalisation
horizontal-torsioneller Spontannystagmus, durch Fixation unterdrückbar, keine zentralen Okulomotorikstörungen	N. vestibularis, seltener Labyrinth
durch Lagerungsmanöver ausgelöst:	
▪ vertikal-torsionell	BPPV eines posterioren Bogengangs
▪ horizontal linear, geotrop	BPPV eines horizontalen Bogengangs, Canalolithiasis
▪ horizontal linear, apogeotrop	BPPV eines horizontalen Bogengangs, Cupulolithiasis

### Schritt 3 Kopfschütteltest

20-mal schnell den Kopf mit geschlossenen Augen hin- und herdrehen und anschließend die Augen unter der M-/Frenzel-Brille beobachten mit der Frage nach einem Kopfschüttelnystagmus. Dieser zeigt meist eine sog. latente Asymmetrie der sog. Velocity Storage bei peripherem vestibulärem Defizit an. Typischer Befund: Z. B. bei einer peripheren vestibulären Läsion links lässt sich ein horizontal-torsioneller Kopfschüttelnystagmus nach rechts auslösen (wie der vorbestehende Spontannystagmus in der Akutphase).

#### Cave

**Löst horizontales Kopfschütteln einen vertikalen Nystagmus aus (sog. cross-coupling), so zeigt dies eine zentrale zerebelläre Störung an.**

### Schritt 4 Nach Seitblick für 60 Sekunden und Blicksprung zur Primärstellung hin

Dies erfolgt mit der Frage nach einem Rebound-Nystagmus als Zeichen einer zerebellären Störung im Bereich des Flocculus.

### Schritt 5 Lagerung des Patienten aus sitzender Position nach rechts und links

#### BPPV oder ein seltener zentraler Lage-/Lagerungs-nystagmus

- **BPPV eines posterioren Bogengangs:** Kopf des Patienten wird im Sitzen um 45° zu einer Seite gedreht und Patient dann zur anderen gelagert. Nystagmus schlägt vertikal zur Stirn und rotatorisch zum untenliegenden Ohr mit einem Crescendo-decrescendo-Zeitgang und einer Dauer von unter einer Minute. Ursache: ampullofugale Reizung des betroffenen Bogengangs durch die frei beweglichen Otokonien mit einem Nystagmus in der Ebene des posterioren Bogengangs (entsprechend dem 1. Ewaldschen Gesetz).
- **BPPV eines horizontalen Bogengangs:** Patient in Rückenlage, Kopf wird um 45° nach rechts und links gelagert.
  - **Canalolithiasis** (frei bewegliche Otokonien): zum unten liegenden Ohr (geotrop) in beiden Kopfseitenlagen schlagender Nystagmus mit Crescendo-decrescendo-Zeitgang [4]. Betroffen ist die Seite mit der höheren Intensität des Nystagmus.

- **Cupulolithiasis** (an der Cupula haftende Otokonien): zum obenliegenden Ohr (apogeotrop) schlagender Nystagmus, der sehr lange anhalten kann. Betroffen ist die Seite mit der geringeren Intensität.
- **Zentraler Lage- oder Lagerungsnystagmus:** Das klinisch wichtigste Unterscheidungskriterium zwischen einem BPPV und zentralem Lagenystagmus ist, dass beim BPPV die Richtung des Nystagmus der Ebene des durch die frei im Bogengang beweglichen Otokonien erregten oder gehemmten Bogengangs entspricht und beim zentralen Lagenystagmus hingegen nicht [5], da es sich meist um eine Otolithenfunktionsstörung handelt. Dies bedeutet, dass sich beim zentralen Lagenystagmus in verschiedenen Kopfpositionen (rechts, links, Kopfhängelage) ein ähnlicher Nystagmus auslösen lässt, häufig nach unten zur Nase schlagend.

### ZUSAMMENFASSUNG

Die Diagnose eines Nystagmus beruht auf der Beschreibung der Richtung der schnellen Phase und Form unter den folgenden Untersuchungsbedingungen:

- Blick gerade aus ohne und mit Frenzel-/M-Brille (Spontannystagmus: durch Fixation unterdrückbar – typisch für peripheren vestibulären Nystagmus)
- Blick nach rechts, links, oben und unten (Blickrichtungsnystagmus)
- Lagerungsmanöver (BPPV: posteriorer/horizontaler Bogengang oder zentraler Lagenystagmus)
- Kopfschüttelmanöver (Kopfschüttelnystagmus)
- nach Seitblick zurück zur Primärposition (zerebellärer Reboundnystagmus)

### Interessenkonflikt

M. Strupp is Joint Chief Editor of the Journal of Neurology, Editor in Chief of Frontiers of Neuro-otology and Section Editor of F1000. He has received speaker's honoraria from Abbott, Actelion, Auris Medical, Biogen, Eisai, Grünenthal, GSK, Henning Pharma, Interacoustics, Merck, MSD, Otometrics, Pierre-Fabre, TEVA, UCB. He is a shareholder of IntraBio. He acts as a consultant for Abbott, Actelion, AurisMedical, Heel, IntraBio and Sensorion.

### Autorinnen/Autoren



#### Michael Strupp

ist Professor für Neurologie an der Neurologischen Klinik und dem Deutschen Schwindelzentrum an der Ludwig-Maximilians-Universität München. Ein Schwerpunkt seiner klinisch-wissenschaftlichen Arbeit liegt auf der Entwicklung neuer medikamentöser Behandlungsprinzipien

bei Schwindel, Nystagmus und Ataxien mittels klinischer und tierexperimenteller Studien.

### KLINISCHES FAZIT

- Genau hinschauen und einfach Richtung, Form und Bedingung, unter der der Nystagmus auftritt oder sich verändert, beschreiben, da die diagnostischen Kriterien auf Ihrer Beschreibung beruhen.
- Klinische Untersuchung auf einen a) Spontannystagmus in Primärposition ohne und mit Frenzel-/M-Brille zur Beurteilung, ob durch Fixation unterdrückbar oder nicht, b) Blickrichtungsnystagmus im Seit-, Auf- und Abblick, c) Kopfschüttelnystagmus und d) Lagerungsnystagmus
- Weshalb ist es wichtig, die verschiedenen Nystagmusformen zu erkennen und zu differenzieren?

Es erlaubt die Unterscheidung zwischen zentralen (Hirnstamm oder Kleinhirn, ► **Tab. 1** und **Abb. 2**) und peripheren Störungen, was unmittelbar weitere diagnostische und therapeutische Konsequenzen hat. Viele Nystagmusformen lassen sich heute therapieren, wie der Downbeat- und Upbeat-Nystagmus mit 4-Aminopyridin (Übersicht in [6]), der periodisch-alternierende Nystagmus mit Baclofen (Übersicht in [1]) oder die verschiedenen Formen eines BPPV mit spezifischen Befreiungsmanövern.

### Korrespondenzadresse

#### Prof. Dr. med. Michael Strupp

Neurologische Klinik und Deutsches Schwindelzentrum  
Ludwig-Maximilians-Universität München  
Marchioninistraße 15  
81377 München  
michael.strupp@med.uni-muenchen.de

### Literatur

- [1] Leigh RJ, Zee D. The Neurology of Eye Movements. 5th ed. Oxford, New York: Oxford University Press; 2015
- [2] Brandt T, Dieterich M, Strupp M. Vertigo and Dizziness – common Complaints. 2nd ed. London: Springer; 2013
- [3] Strupp M, Fischer C, Hanss L et al. The takeaway Frenzel goggles: a Fresnel-based device. Neurology 2014; 83: 1241–1245
- [4] McClure JA. Horizontal canal BPV. J Otolaryngol 1985; 14: 30–35
- [5] Büttner U, Brandt T, Helmchen C. The direction of nystagmus is important for the diagnosis of central paroxysmal positioning nystagmus (cPPV). Neuro-Ophthalmology 1999; 21: 97–104
- [6] Strupp M, Teufel J, Zwergal A et al. Aminopyridines for the treatment of neurologic disorders. Neurol Clin Pract 2017; 7: 65–76

### Bibliografie

DOI <https://doi.org/10.1055/a-0655-8273>  
Neurologie up2date 2018; 1: 17–21  
© Georg Thieme Verlag KG Stuttgart · New York  
ISSN 2511-3453