Mysteriöse Krämpfe

Red Flags erkennen **Sabine Krener ist enttäuscht. Sie bereitet sich auf einen Halbmarathon vor, hat aber zunehmend Probleme beim Laufen. Dass ihre Achillessehne schmerzt, kennt sie schon seit Jahren – nun wird es aber schlimmer, und es treten zudem ständig Krämpfe im rechten Bein auf. Zu allem Überfluss hat sie in den letzten sechs Wochen acht Kilo zugenommen.**

Schon

vor 11 Jahren führte Sabine ein Schmerztagebuch wegen wiederkehrender Schmerzen im thorakolumbalen Bereich. Psychosomatisch, sagten die Ärzte. Erst jetzt kam die Ursache ans Licht.

1

Dieses Dokument wurde zum persönlichen Gebrauch heruntergeladen. Vervielfältigung nur mit Zustimmung des Verlages.

Die 26-jährige Betriebswirtin Sabine Krener* ist eine sportliche Frau, die in Vorbereitung auf einen Halbmarathon vier- bis fünfmal pro Woche für 60–90 Minuten laufen geht (ABB. 1). Seit drei Monaten hat sie beim Laufen einen zunehmenden lokalen, diffusen Achillessehnenschmerz rechts (VAS 7/10), der sie nach drei Minuten zum Aufhören zwingt. In den vergangenen drei Wochen hatte sie zudem verstärkt Krämpfe in den rechten Ischiokruralen und den Waden (VAS 3/10). Die Krämpfe beginnen meist nach dem Laufen und halten bis zum nächsten Morgen an. Außerdem klagt Sabine über diffuse dauerhafte Beschwerden im rechten thorakolumbalen Übergang, die sie seit Jahren kennt, die in letzter Zeit aber etwas zugenommen haben (von VAS 2/10 auf VAS 4/10) (ABB. 2). Sie hat bereits neunmal bei einem Physiotherapeuten Therapien für die Achillessehne bekommen (Friktionen, Stoßwelle, Massage, Übungstherapie) und eine Schuherhöhung erhalten. Leider wurden die Beschwerden dennoch schlechter. Durch die Einnahme von 200 mg Ibuprofen kann sie ihre Achillessehnenschmerzen kurzfristig senken (von VAS 7/10 auf VAS 2/10).

Vorgeschichte

In der vergangenen Woche fühlt sich Sabine morgens im Rücken, im rechten Bein und in der Achillessehne immer extrem steif. Wenn sie sich circa 30 Minuten langsam bewegt, geht das Steifheitsgefühl zurück – die Achillessehnenschmerzen aber bleiben. Weil Sabine und ihr Physiotherapeut sich nicht erklären können, warum die Schmerzen in letzter Zeit schlimmer werden, geht sie erneut zu ihrem Hausarzt. Dieser überweist sie zum Radiologen und zum Neurologen. Die Röntgenbilder zeigen weder eine Arthrose noch einen Bandscheibenvorfall oder eine andere sichtbare Pathologie. Der Neurologe findet im klinischen Befund und in der EMG-Untersuchung keine Konduktionsprobleme (Reizleitungsstörungen) der Beinnerven. Er geht von einem muskuloskeletalen Problem aus und überweist Sabine mit der Verordnung „Muskeldehnübungen der ischiokruralen Muskulatur und Mobilisation der LWS“ an einen Manualtherapeuten.

2

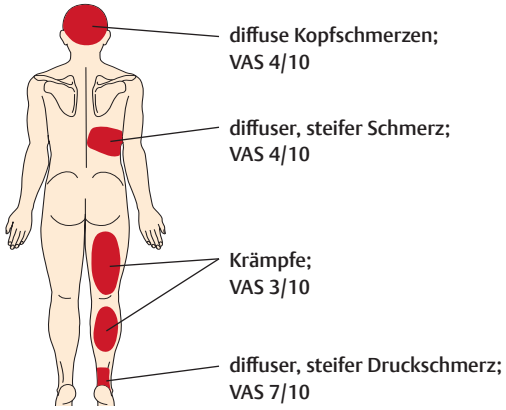

Abb.: Thieme Gruppe (nach Angaben von H. v. Piekartz)

ABB. 2 **Die Patientin hat wiederkehrende diffuse Druckschmerzen an der rechten Achillessehne und wiederkehrende Krämpfe in den Ischios und den Waden. Zudem klagt sie über thorakolumbale Schmerzen auf der rechten Seite, die mit diffusen Kopfschmerzen einhergehen.**

*Name von der Redaktion geändert

Abb.: Dirima/adobe.stock.com (nachgestellte Situation)

Dieses Dokument wurde zum persönlichen Gebrauch heruntergeladen. Vervielfältigung nur mit Zustimmung des Verlages.

Anamnese

In der Anamnese erzählt Sabine, dass ihr allgemeiner Gesundheitszustand gut sei. Sie lebe mit ihrem Freund zusammen, sei selten müde, schlafe gut (7–8 Std.) und gehe gerne laufen. Sie sei jedoch frustriert, dass das nicht mehr so gut funktioniere und sie in den letzten sechs Wochen acht Kilo zugenommen habe. Zudem nehme sie mittlerweile 7–8 Ibuprofen pro Woche. Dies empfindet sie als zu viel – vorher hätten ihr drei gereicht. Auf Nachfrage erzählt Sabine, dass sie manchmal, wenn sie müde ist, diffuse Kopfschmerzen (VAS 4/10) hat, die kombiniert mit den thorakolumbalen Flankenschmerzen und den Achillessehnenschmerzen auftreten. Letztere hatte sie vor fünf Jahren bereits für einige Wochen, damals wurden sie durch einen Sprung beim Laufen im Wald verursacht und verschwanden nach drei Wochen durch Ruhe, Eis und vorsichtige Belastungssteigerung wieder.

Das klinische Muster deutet auf den ersten Blick auf ein neurodynamisches Problem hin, da sich die Steifigkeit ausbreitet und nach Sabines Empfinden von der LWS in Richtung Peripherie zieht. Möglicherweise liegt dem aber auch ein altes Trauma im Wirbelsäulenbereich zugrunde. Das viele Laufen könnte eine Überbeanspruchung (Overuse) am Plexus sacralis erzeugt und mit der Zeit zu einer pathophysiologischen Veränderung geführt haben (schlechte Ernährung des Nervenstammes und intraneurale Schwellung). Dies würde die Hypothese einer peripheren Nervennozizeption stärken und spräche eher gegen eine muskuloskeletale Nozizeption des tendoossalen oder tendomuskulären Übergangs der Achillessehne. Gestärkt wird die zweite Hypothese dadurch, dass die lokalen Therapien keinen Effekt zeigten. Dass Sabine auf Ibuprofen positiv reagiert, stützt sowohl die Annahme einer Muskel- oder Sehnenproblematik als auch die einer peripheren Nervenentzündung. Die Krämpfe könnten von einem reaktiven Schutzspasmus herrühren, der über eine Reduktion der Mechanosensitivität den Nerv schützen will. Alternativ könnten sie durch eine reduzierte Versorgung der vom N. tibialis angesteuerten Muskeln entstehen.

Sabine erzählt, dass ihre gesundheitlichen Probleme begannen, als sie 15 Jahre alt war. Sie hatte immer wieder ziehende diffuse thorakolumbale Schmerzen, die von der rechten Taille nach vorne zogen. Die Schmerzen traten unabhängig von Bewegung, Haltung und Sport auf. Sabine führte auf Anraten des Hausarztes ein Schmerztagebuch. Doch auch damit war kein einheitliches Schmerzmuster erkennbar. Damals war der Schmerz sehr stark (VAS 7/10) und blieb langfristig. Die Ärzte vermuteten eine psychosomatische Ursache und schickten Sabine zur Psychotherapie. Diese half ihr in den ersten Jahren, mit den Schmerzen umzugehen. Mit Anfang 20 kamen die Probleme allerdings immer mal wieder und genauso stark zurück.

Vor zwei Jahren wurde Sabine daher noch einmal vollständig untersucht. Alle Tests waren wieder ohne Befund. Seit einem Jahr treten die Schmerzen noch häufiger auf – oft kombiniert mit diffusen Kopfschmerzen. Diese verschwinden wieder, sobald Sabine etwas trinkt. Als sie im Frühling ihr Lauftraining wegen des Halbmarathons steigerte, wurde die ischiokrurale Muskulatur „fester", und die Schmerzen in der Achillessehne begannen schlimmer zu werden. Seitdem sind sie dauerhaft vorhanden. Die Kopfschmerzen sind immer gleich stark und tauchen in derselben Regelmäßigkeit auf.

Die Vorgeschichte ist untypisch. Komisch ist, dass die Schmerzen spontan entstanden sind und sich progressiv entwickelten. Aufgrund der Overuse-Hypothese und weil Sabine orthopädisch und neurologisch gut untersucht worden ist, ist ein neuromuskuloskeletales Assessment des unteren rechten Quadranten sinnvoll.

Untersuchung

Inspektion im Stand

Die Haut zeigt keine Veränderungen. Es ist kein Shift und keine Skoliose erkennbar. Unter der Skapula ist eine Einziehung zu erkennen, und der M. iliocostalis zeigt sich im Seitenvergleich auf der rechten Seite mit deutlich prominenterer Kontur (ABB. 3).

Neurologische Untersuchung

- → Sensibilität und Krafttests (L2–S2): beidseits o. B.
- → Patellarsehnenreflex und Achillessehnenreflex: o. B.

Aktive physiologische Bewegungen der LWS im Stand

- → Flexion: leichtes Ziehen im thorakolumbalen Bereich rechts; verändert sich nicht durch zusätzliche HWS-Flexion
- → Extension: 20° = o. B.
- → Lateralflexion links: 20°, dumpfer thorakolumbaler Schmerz (VAS 5/10)
- → Lateralflexion rechts: 30°, leichtes lumbales Druckgefühl (VAS 3/10)
- → Linksrotation: leichter dumpfer thorakolumbaler Schmerz (VAS 3/10)
- → Rechtsrotation: o. B.

Neurodynamische Untersuchung

- → Straight-Leg-Raise-Test (SLR) rechts: Ziehen bei 80° (VAS 7/10), links: Ziehen bei 90° (VAS 3/10). Sensibilisierende Bewegungen (Lateralflexion der LWS nach links, Adduktion und Innenrotation im rechten Hüftgelenk) bringen keine Veränderung.
- → Variante des SLR mit Nervus-suralis-Test (= Dorsalextension des Rückfußes und Inversion des Vorfußes, dann SLR): Reproduktion des Achillessehnenschmerzes (VAS 4/10). Zusätzliche sensibilisierende Bewegungen (s. o.) beeinflussen den Achillessehnenschmerz nicht. Eine alleinige zusätzliche Lateralflexion links provoziert den thorakolumbalen Schmerz leicht (VAS 3/10).

Dieses Dokument wurde zum persönlichen Gebrauch heruntergeladen. Vervielfältigung nur mit Zustimmung des Verlages.

→ Variante des SLR mit N. peroneus (= Inversion des Fußes, dann SLR) und Variante für den N. tibialis (= Eversion des Fußes, dann SLR) zeigen das gleiche Muster.
→ Slumptest: provoziert leichte Achillessehnenschmerzen durch die Dorsalextension des Fußes, keine Provokation durch sensibilisierende Bewegungen von Hüftgelenk, LWS und HWS
→ Kombination des Slumptests mit Lateralflexion links und Linksrotation der LWS: verstärktes Ziehen (VAS 8/10) in der thorakolumbalen Region rechts, das durch Nackenflexion nicht beeinflussbar ist (ABB. 4)

Passive physiologische intervertebrale Bewegungen (PPIVMs)

Th 8–L 2: unauffällig. aber zunehmende Kontraktion des M. iliocostalis und des M. longissimus thoracis während der Ausführung.

Passive akzessorische Zusatzbewegungen (PAMs)

→ Th 10–L 2: in jede Bewegungsrichtung steif, aber nicht schmerzhaft (posterior-anterior, unilateral posterior-anterior und transversale Bewegung nach links und rechts)
→ Rippen 6–10: unilaterale Posterior-anterior-Bewegungen zeigen beidseits den gleichen unauffälligen Widerstand. Rechts treten leichte lokale Druckschmerzen (VAS 3/10) auf.
→ Rippen 11–12: Druck auf die freie 12. Rippe rechts reproduziert sehr stark die thorakolumbalen Beschwerden. Während achtmaliger unilateraler Posterior-anterior-Bewegungen werden zudem das Gefühl der Steifigkeit (VAS 3/10) und der Achillessehnenschmerz (VAS 5/10) reproduziert (ABB. 7, S. 28).

Es zeigen sich keine deutlichen neurologischen und neurodynamischen Symptome in der unteren Extremität. Die Achillessehnenschmerzen verändern sich durch neurodynamische sensibilisierende Bewegungen nicht, nur die unilateralen thorakolumbalen Schmerzen verstärken sich durch solche. Die segmentalen Tests zeigen keine relevanten Ergebnisse, mit einer Ausnahme: Die unilateralen Posterior-anterior-Bewegungen auf der freien 12. Rippe reproduzieren Sabines Schmerzen.

Obwohl alle Beschwerden durch eine muskuloskeletale Technik (unilaterale Posterior-anterior-Bewegung der 12. Rippe) vollständig reproduziert werden können, zeigen Sabines Beschwerden kein deutliches neuromuskuloskeletales Muster. Aufgrund der Lokalisation ist es sinnvoll, spezifische Red-Flag-Fragen für das respiratorische, das gastrointestinale und das urogenitale System zu stellen.

Bezüglich der spezifischen Fragen für das respiratorische und gastrointestinale System (PHYSIOPRAXIS 3/2018, „RED FLAGS ERKENNEN – VERDÄCHTIGE FLANKE“) gaben Sabines Antworten keinen Hinweis auf eine Störung. Aufschlussreicher waren die Antworten zum urogenitalen System („SPEZIELLE RED-FLAG-FRAGEN ZUM UROGENITALEN SYSTEM“).

Spezielle Red-Flag-Fragen zum urogenitalen System

→ Hast du häufigen Harndrang, verlierst du unkontrolliert Urin oder ist die Stärke des Harnstrahls vermindert? – „Nein.“
→ Ist es für dich schwer, den Harnstrahl zu produzieren? – „Nein.“
→ Hat sich die Farbe deines Urins verändert? – „Nein.“
→ Lässt du mehr (Polyurie) oder weniger Wasser (Oligurie) oder ist dies irgendwie problematisch (Dysurie)? – „Nein.“
→ Hast du Schmerzen beim Wasserlassen? „Nein, im Gegenteil: Nach dem Wasserlassen geht es mir oft besser. Wenn ich diese diffusen Kopfschmerzen habe (3–4-mal pro Monat), habe ich meistens auch die Flankenschmerzen. Das ist oft nachmittags oder abends, und ich habe das Gefühl, dass dies mit Müdigkeit zusammenhängt. Ich lege mich dann häufig für 20 Minuten mit einem Kissen unter der Taille hin, das hilft manchmal. Wenn ich anschließend zur Toilette gehe, werden in der Regel sowohl die Kopf- als auch die Flankenschmerzen besser.“
→ Beeinflusst das auch die Achillessehnenschmerzen? – „Nein."
→ Weißt du, wie dein Blutdruck ist? – „Mein Hausarzt sagte mal, dass mein Blutdruck für mein Alter etwas zu hoch ist. Er wollte mir aber nichts dagegen verschreiben.“

Die Antworten lassen eine urogenitale Beteiligung vermuten, die eher durch die Nieren als durch die Harnblase verursacht ist. Daher ist es sinnvoll, zunächst Blutdruck und Herzfrequenz zu bestimmen, die mit renalen Störungen assoziiert sein können. Im Anschluss ist der Nierenklopftest nach Murphy indiziert („ZUSATZINFO“, S. 28*).*

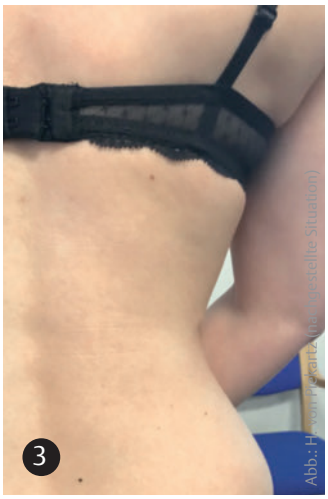

ABB. 3 **Sichtbefund: Auf der rechten Seite ist die Haut unterhalb der Skapula eingezogen, und der M. iliocostalis tritt deutlich hervor.**
ABB. 4 **Slumptest: Der Therapeut kann bei Sabine durch zusätzliche Lateralflexion und Linksrotation das Ziehen in der rechten Flanke deutlich verstärken.**

Dieses Dokument wurde zum persönlichen Gebrauch heruntergeladen. Vervielfältigung nur mit Zustimmung des Verlages.

Hintergrundwissen Pyelonephritis

Nierenbeckenentzündung

Erkrankungen des Urogenitaltraktes sind für Therapeuten in der Regel eher unbekanntes Terrain. Es bestehen aber durchaus verschiedene typische Schmerzmuster, auf die sie im Screening-Prozess stoßen, die mit dem Urogenitaltrakt zusammenhängen können und die einen Referred Pain auslösen.

Diese Ausstrahlungen traten auch im Fall von Sabine auf. Schmerzen aus der Niere werden über sympathische Nerven zum Rückenmark in Höhe von Th 10 bis L 1 fortgeleitet. Da dort auch kutane Nerven aus anderen Regionen enden, können Erregungen der viszeralen Fasern die kutanen Fasern stimulieren. Patienten empfinden dann z. B. Hyperästhesien in den Dermatomen Th 10 bis L 1. Bei Sabine steht dieses Empfinden mit einem dorsalen Steifheits- und Druckgefühl in Verbindung. Für fortgeleitete Schmerzen aus der Nierenregion sind solche dorsalen subkostalen und kostovertebralen Schmerzangaben typisch. Treten Flankenschmerzen auf, sollte der Murphy-Perkussionstest daher immer zur klinischen Untersuchung gehören, um das Nierenlager auf kostovertebrale Klopfschmerzhaftigkeit hin zu überprüfen (ABB. 8, S. 28). Kommen die Schmerzen vom Ureter, sind sie dagegen stärker in der Leiste und Genitalregion spürbar. Von Nieren und Ureter ausgehende Schmerzen lassen sich durch Körperpositionsänderungen nicht beeinflussen. Sabines Achillessehnenproblematik geht vermutlich auf eine subklinische Vorschädigung zurück, die erst durch die eingeschränkte Nierenfunktion wieder ersichtlich wurde. Neben Beeinträchtigungen der Sehne und Myopathien (wie Sabine sie am M. gastrocnemius und den Ischios zeigte) sind bei chronischen Nierenerkrankungen auch folgende am Bewegungsapparat lokalisierte Symptome beschrieben: Osteoporose, Osteomalazie, Frakturen, Knochen- und Gelenkschmerzen [2].

Akute Pyelonephritis

Bei der akuten Pyelonephritis handelt es sich um eine Infektion des Nierenbeckens und des Nierenparenchyms, die häufig durch eine aufsteigende Infektion aus der Harnblase bedingt ist. Typische Symptome sind Flankenschmerzen und Klopfschmerzhaftigkeit im Nierenlager, die unter Umständen von Schüttelfrost mit Fieber und von Schmerzen beim Wasserlassen (Dysurie) begleitet werden. Häufig kommen Appetitlosigkeit und ein allgemeines Krankheitsgefühl hinzu. Die akute Pyelonephritis kommt bei Frauen zwei- bis dreimal häufiger vor als bei Männern. Grund ist, dass die bei Frauen deutlich kürzere Harnröhre eine aufsteigende Infektion Richtung Niere rein anatomisch begünstigt.

Chronische Pyelonephritis

Die chronische Pyelonephritis kommt deutlich seltener vor als die akute. Auslöser ist häufig eine anatomische Anomalie, so wie sie auch bei Sabine vorlag. Bei ihr führte eine zusätzliche Anlage der A. renalis dexter dazu, dass diese auf den rechten Ureter drückte und somit den Abfluss behinderte (ABB. 6). Andere Ursachen können beispielsweise Steinleiden sein. Die Symptome einer chronischen Pyelonephritis sind längst nicht so eindeutig wie bei der akuten Form. Gerade die offenkundige Symptomatik der akuten Entzündung mit Fieber und Schüttelfrost fehlt häufig (TAB.). Eine chronische Pyelonephritis kann sich über Jahre verbergen, gleichwohl aber droht zu jeder Zeit das Nierenversagen.

> *Dorsale, subkostale und kostovertebrale Schmerzangaben sind typisch für weitergeleitete Schmerzen aus der Nierenregion.*

Durch die eingeschränkte Nierenfunktion kam es bei Sabine zu einem Rückstau von Flüssigkeit, was das generalisierte Ödem erklärt und damit die Gewichtszunahme um acht Kilo in den letzten sechs Wochen. Die nicht ausreichende Ausschwemmung von harnpflichtigen Substanzen aus dem Blut erklärt Sabines Müdigkeit und die Kopfschmerzen sowie die empfundene Erleichterung der Symptome nach dem Wasserlassen.

Nieren und Blutdruckregulation

Die Nieren sind maßgeblich an der Regulation des arteriellen Blutdrucks beteiligt, allerdings unter Mithilfe weiterer Organsysteme. Pressorezeptoren messen dazu den Perfusionsdruck am juxtaglomerulären Apparat (JGA) am Glomerulum und stimulieren bei zu niedrigen Werten die Aktivierung des Renin-Angiotensin-Aldosteron-Systems (RAAS). Reize für die Renin-Ausschüttung im JGA sind neben dem Minderdruck auch zu geringe Natrium-Konzentration und Sympathikus-Reize. Das Renin sorgt für die Umwandlung von Angiotensinogen in Angiotensin I. Das wiederum wird in der Lunge durch das Angiotensin-konvertierende Enzym (ACE) in das hochwirksame Angiotensin II konvertiert. An dieser Stelle setzen die blutdrucksenkenden ACE-Hemmer an. Angiotensin II hat nicht nur eine starke vasokonstriktorische Wirkung (und erhöht darüber den arteriellen Blutdruck), sondern stimuliert zusätzlich die Ausschüttung des Mineralokortikoids Aldosteron aus der Nebennierenrinde. Aldosteron wiederum sorgt für eine Kaliumausscheidung und kompensatorische Rückresorption von Natrium und Wasser. Letzteres steigert über die intravasale Volumenerhöhung ebenfalls den Druck [3]. So erklärt sich Sabines diastolische arterielle Hypertonie, die bei chronischer Pyelonephritis vorkommt.

Diagnostik

Die ärztliche Diagnostik umfasst die Blut- und Urinuntersuchung (Leukozytorie/Mikrohämaturie; Erregernachweis). Häufigster Erreger ist Escherichia coli. Das bildgebende Verfahren der ersten Wahl ist die Sonografie (Schwellung, Organvergrößerung, ABB. 5). Ergänzt wird dies durch kontrastmittelgestützte Ausscheidungsurografien mittels Röntgen.

Therapie

Die Therapie der akuten Pyelonephritis ist vor allem antibiotisch, die der chronischen wie bei Sabine häufig operativ. Bei der OP muss das Stenosehindernis beseitigt werden.

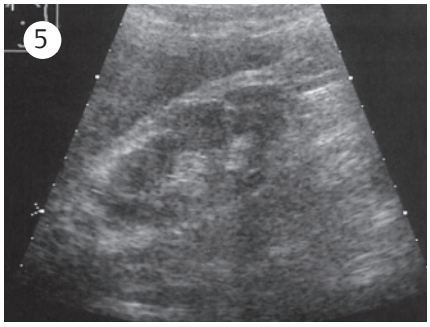

ABB. 5 **Beispiel einer chronischen Pyelonephritis mit narbigen Parenchymeinziehungen**

Abb.: Schmidt G et al. Kursbuch Ultraschall. Stuttgart: Thieme; 2015

Dieses Dokument wurde zum persönlichen Gebrauch heruntergeladen. Vervielfältigung nur mit Zustimmung des Verlages.

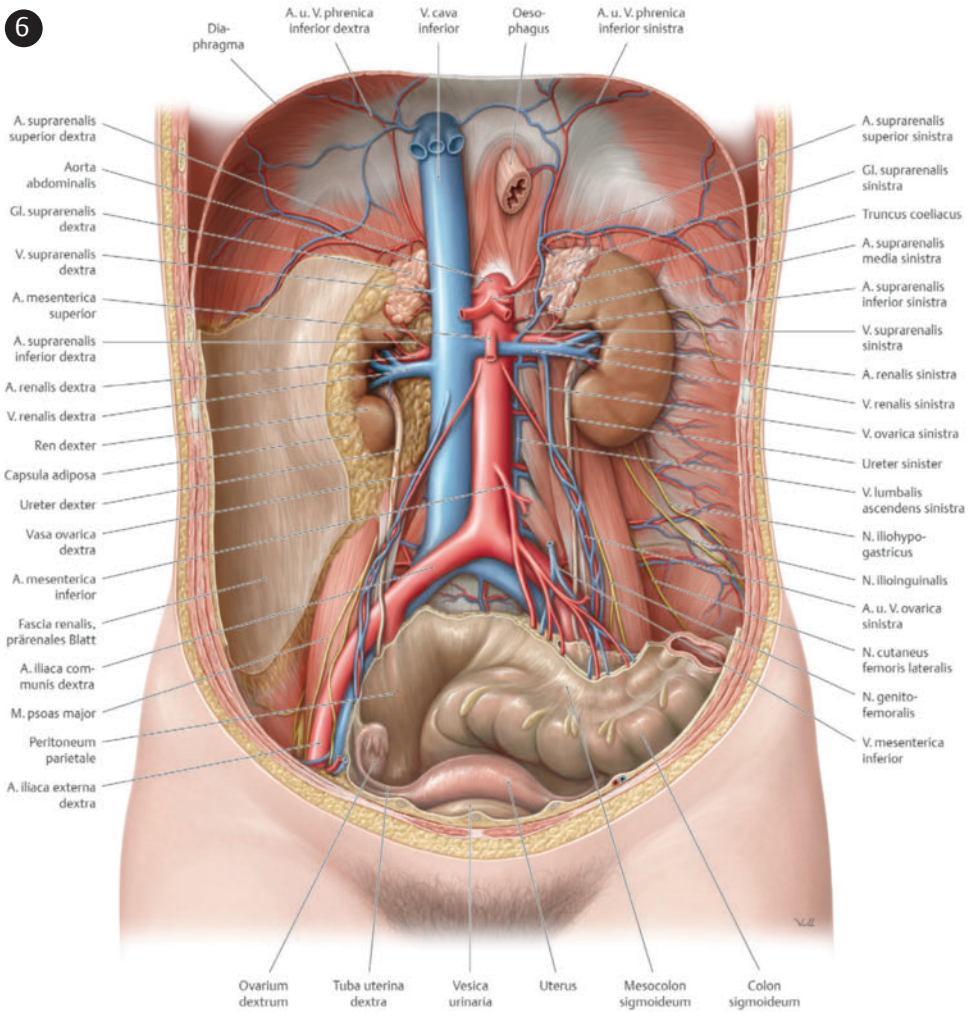

ABB. 6 **Nierenschmerzen werden typischerweise in der posterioren subkostalen und kostovertebralen Region gespürt. Sie können aber auch über den unteren Rücken ausstrahlen sowie über die Flanke nach vorne und in den unteren Abdominalquadranten. Bei Männern kann es zudem zu gleichseitigem Leisten- und möglicherweise Hodenschmerz kommen. Der Druck des Nierenlagers auf das Zwerchfell kann ebenfalls für gleichseitigen Schulterschmerz verantwortlich sein.**

Entzündung von Niere (Pyelonephritis) oder Harnleiter (Ureteritis)	Entzündung von Harnblase (Zystitis) und Harnröhre (Urethritis)
→ einseitige kostovertebrale Klopfempfindlichkeit	→ Pollakisurie (häufiges Wasserlassen)
→ Flankenschmerz	→ Schmerzen im unteren Rücken
→ gleichseitiger Schulterschmerz	→ Schmerzen im Becken oder unteren Abdomen
→ Fieber, Schüttelfrost	
→ Nykturie (nächtliches Wasserlassen)	→ Dysurie (Schmerzen oder Brennen beim Wasserlassen)
→ Hämaturie (Blut im Urin)	→ Hämaturie
→ Pyurie (Eiter oder Leukozyten im Urin)	→ Pyurie
→ Bakteriurie (Bakterien im Urin)	→ Bakteriurie
→ erhöhte Hautempfindlichkeit über den Dermatomen Th 10–L 1	→ Dyspareunie (Schmerzen beim Geschlechtsverkehr)

TAB. **Klinische Symptome von Infektionen des oberen Harnsystems (links) und des unteren Harnsystems (rechts)**

Abb.: Schünke M, Schulte E, Schumacher U. Prometheus. LernAtlas der Anatomie. Innere Organe. Illustrationen von M. Voll und K. Wesker. 3. Aufl. Stuttgart: Thieme; 2012

Dieses Dokument wurde zum persönlichen Gebrauch heruntergeladen. Vervielfältigung nur mit Zustimmung des Verlages.

ABB. 7 **Durch Druck auf die freien Rippen kann der Therapeut die thorakolumbalen Beschwerden sehr deutlich reproduzieren.**

Spezielle Tests zur Niere

→ Blutdruck: 134/94 mmHg = auffällig
→ Herzfrequenz (vor, während und nach der Therapieeinheit): 72, 76 und 76 S/min
→ Perkussionstest nach Murphy: links = negativ, rechts = positiv (bekannte Flankenschmerzen werden ausgelöst)

Sowohl der erhöhte Blutdruck als auch die positive Perkussion deuten auf eine Nierenbeteiligung hin. Sabine wird daher mit der folgenden Nachricht zu ihrem Hausarzt geschickt:

„Frau Krener kam wegen ‚Beinkrämpfen' und einer ‚persistierenden Achillodynie rechts' zu mir. Ich fand keine Anzeichen, die zu einem eindeutigen neuromuskuloskeletalen Muster passen. Die neurologische Untersuchung war negativ. Ein unilateraler Druck auf die rechte 12. Rippe reproduziert bei ihr thorakolumbale Schmerzen, Krämpfe und die Achillodynie. Frau Krener berichtete mir von diffusen Kopfschmerzen, die mit Wasserlassen assoziiert zu sein scheinen. Der Murphy-Perkussionstest rechts ist auffällig. Ein erhöhter diastolischer Blutdruck ist bekannt. Um abzuklären, ob renale Probleme diese Beschwerden unterhalten, bitte ich Sie um weitere Diagnostik."

So ging es weiter …

Sabine wurde sofort zum Urologen verwiesen. Im Ultraschall zeigten sich „Flecken" auf der Niere, bei denen er zunächst an Zysten rund um die Niere dachte. Er veranlasste ein MRT und ein Szintigramm. Diese zeigten, dass Sabine an einer chronischen Nierenbeckenentzündung (Pyelonephritis) litt (HINTERGRUNDWISSEN, S. 26). Der Urologe vermutete, dass eine Flüssigkeitsstauung im Nierenbecken ursächlich sei, die vermutlich durch eine zusätzliche Nierenarterie entstanden ist. Er fand bei Sabine eine solche quer über den rechten Harnleiter verlaufen, der mutmaßlich über lange Zeit abgedrückt wurde. Dadurch konnte sich ein Nierenbeckenstau Grad 4 entwickeln, der die Nieren langsam verdrängte. Die Funktion der linken Niere betrug 80 %, die der rechten nur noch 20 %. Die Diagnose des Urologen lautete „Nierenbeckenabflussstörung durch eine Nierenbeckenabgangsenge (pyelourethrale Abgangsstenose). Er klärte Sabine auf, dass diese operativ beseitigt werden müsse. Bei der OP verkleinerte man Sabines rechtes ausgedehntes Nierenbecken und versetzte den Harnleiter so, dass er nicht mehr auf die Arterie drückt. Gegen den Bluthochdruck bekam Sabine vorübergehend Betablocker.

Nach einigen Wochen war die Nierenfunktion links bei 90 % und rechts bei 30 %. Die Flankenschmerzen, die Beinkrämpfe und die Kopfschmerzen waren vollständig verschwunden. Nach fünf Wochen durfte Sabine wieder alle gewohnten Aktivitäten ausführen.

Rückblickend hätte der Therapeut schon durch die Krämpfe, die bis zur Achillessehne ziehen, an eine verringerte Nierenfunktion denken können. Diese Symptomkombination tritt als ein typisches klinisches Muster bei jungen Menschen mit Nierenpathologien immer wieder auf. *Harry von Piekartz und Christoff Zalpour*

Literaturverzeichnis
www.thieme-connect.de/products/physiopraxis > „Ausgabe 11-12/18"

Zusatzinfo

Murphy-Perkussiontest

Der Therapeut legt seine Hand im 45°-Winkel flach unterhalb der 12. Rippe auf. Dann schlägt er beherzt mit der Faust der anderen Hand ein- bis zweimal auf den Handrücken und provoziert so das Nierenlager durch Erschütterung. Normalerweise produziert dies keinen Schmerz, sondern der Patient fühlt nur einen dumpfen Schlag. Wenn die Schmerzen reproduziert werden, ist dies ein Red-Flag-Zeichen für eine renale Pathologie [1].

Autoren

Prof. Dr. Harry von Piekartz ist Professor für Physiotherapie und Studiengangleiter MSc Manuelle Therapie an der Hochschule Osnabrück. Er ist Präsident der Cranio Facial Therapy Academy (CRAFTA®) sowie Senior Teacher für IMTA-Kurse (Maitland) und das Neuro-orthopädische Institut (NOI).

Prof. Dr. Christoff Zalpour ist Mediziner und Professor für Physiotherapie an der Hochschule Osnabrück. Dort leitet er das Institut für angewandte Physiotherapie und Osteopathie (INAP/O) und das unter anderem von der Deutschen Forschungsgemeinschaft geförderte Bewegungslabor MotionLab.

Dieses Dokument wurde zum persönlichen Gebrauch heruntergeladen. Vervielfältigung nur mit Zustimmung des Verlages.