Thieme

# Aktuelle Therapieoptionen der Varikose der unteren Extremität

B. Kahle*, M. Horn, A. L. Recke, T. Keck, M. Kleemann, A. Bayer*

Die Varikosis der unteren Extremität stellt eine häufige Erkrankung dar, die zu Ödemen, trophischen Störungen und Ulzerationen der Haut führen kann. In den letzten 15 Jahren haben sich neben dem klassischen operativen Verfahren der Krossektomie mit Stripping der Stammvene zunehmend minimalinvasive endoluminale Behandlungsverfahren etabliert, sodass dem modernen Phlebologen nun ein bunter Strauß an Prozeduren zur Verfügung steht. Es gilt, daraus für jeden Patienten die individuell optimale Behandlungsoption zu wählen.

**ABKÜRZUNGEN**

| | |
|---|---|
| **ABI** | Ankle-Brachial-Index |
| **cw-Doppler** | Continuous-Wave-Doppler |
| **EVLT** | endovenöse Lasertherapie |
| **INR** | International Normalized Ratio |
| **LEED** | endovenöse Energiedichte |
| **LRR** | Licht-Reflexions-Rheografie |
| **LWS** | Lendenwirbelsäule |
| **MOCA** | mechanochemische Ablation |
| **OS** | Oberschenkel |
| **pAVK** | periphere arterielle Verschlusskrankheit |
| **PDM** | Phlebodynamometrie |
| **PPG** | venöse Photoplethysmografie |
| **REVAT** | Recurrent Varices after Treatment |
| **RFO** | Radiofrequenzobliteration |
| **SVS** | Steam Vein Sclerosis (Heißdampftherapie) |
| **US** | Unterschenkel |
| **VCSS** | Venous Clinical Severity Score |
| **VSM** | V. saphena magna |
| **VSP** | V. saphena parva |
| **VVP** | Venenverschluss-Plethysmografie |

## Begriffsbestimmung

Als Varikose der unteren Extremität bezeichnet man eine degenerative Veränderung der Venenwand, entweder der Myozyten oder des Klappenapparats, was jeweils eine Insuffizienz der Klappenfunktion bedingt. Als Synonym wird umgangssprachlich der Begriff „Krampfader“ – abgeleitet aus dem Althochdeutschen („krimpfan“ = krümmen; fremdwortlich Varix und Varize) – benutzt.

**Ätiologisch** differenzieren wir

- primäre Varizen des epifaszialen Venensystems mit immer noch ungeklärter Ätiologie von
- sekundären Varizen des epifaszialen Venensystems, z. B. als Folge einer tiefen Beckenbeinvenenthrombose.

**Anatomisch** unterscheiden wir

- Varizen der Stammvenen (V. saphena magna und parva),
- Seitenastvarizen,
- Perforansvarizen,
- kutane Varizen (Besenreiser- und retikuläre Varizen).

## Inzidenz

Die Varikosis der unteren Extremität stellt in Deutschland und anderen westlichen Nationen eine häufige Erkrankung dar. In einer Befragung des Statistischen Bundesamtes von 1998 betrug die Lebenszeitprävalenz dieser Erkrankung in der Gruppe der 50- bis 80-Jährigen zwischen 37,2 % und 49,4 %. Mehr als jeder vierte Deutsche (27,5 % der 18- bis 79-Jährigen) entwickelte im Laufe seines Lebens eine Varikosis der unteren Extremität (Bundes-Gesundheitssurvey, Robert Koch-Institut, 1998). Laut der Bonner Venenstudie (2000–2002) bestanden bei 59 % der 3072 untersuchten Probanden einer städtischen und ländlichen Bevölkerung im Bonner Raum Besenreiser oder retikuläre Varizen (C2), bei 14,3 % eine Varikose (C3), bei 2,9 % trophische Hautveränderungen und bei 0,6 % ein abgeheiltes oder florides (0,1 %) venöses Ulkus. In einer aktuellen Populationsstudie lag die Inzidenz variköser Venen bei 2 %.

* Birgit Kahle und Andreas Bayer haben den Beitrag zu gleichen Teilen verfasst.

Dieses Dokument wurde zum persönlichen Gebrauch heruntergeladen. Vervielfältigung nur mit Zustimmung des Verlages.

**Merke**

**Die Varikose der unteren Extremität und die chronisch venöse Insuffizienz zählen zu den häufigsten Erkrankungen der erwachsenen Bevölkerung [1].**

## Realisationsfaktoren

Die Realisationsfaktoren für eine Varikosis an der unteren Extremität sind multifaktoriell. In diesem Zusammenhang als relevant [2] gelten:

- eine familiäre Belastung meist mütterlicherseits,
- steigendes Lebensalter,
- die Anzahl durchgemachter Schwangerschaften und
- ein erhöhter Body-Mass-Index.

Zudem kann die Varikosis sekundär als Folge einer tiefen Beckenbeinvenenthrombose oder im Rahmen syndromaler Erkrankungen wie z. B. dem Klippel-Trénaunay-Syndrom auftreten.

## Pathophysiologie

Pathophysiologisch kommt es bei der Varikosis der unteren Extremität aufgrund der pathologischen Rezirkulation des venösen Blutes über insuffiziente Venenklappen zu einer chronisch erhöhten Druckbelastung der Venen mit konsekutiver lokaler venöser Hypertension und – nach Dekompensation des Systems – zu Austritt von Plasma und Bluteiweißen ins Interstitium. Dieser Folgezustand bewirkt eine chronische Druckerhöhung im Interstitium, was interstitielle Einweißablagerungen und Ernährungsstörungen des Gewebes zur Folge haben kann.

Klinisch resultieren hieraus in Abhängigkeit der befallenen Venen Ödeme, trophische Hautstörungen oder im Endstadium ein Ulcus cruris venosum. Therapeutisch gilt es, den pathologischen Rezirkulationskreislauf des Blutes in den epifaszialen Venen zu unterbrechen und dadurch die ambulatorische venöse Hypertonie zu unterbinden.

## Komplikationen

Varizen der unteren Extremität können neben Ödemen, trophischen Störungen und venösen Ulzera zu verschiedenen, unspezifischen Beschwerden führen. Hierzu zählen

- unregelmäßig auftretende Schmerzen,
- Brennen,
- Juckreiz,
- Parästhesien,
- Spannungs-, Berstungsgefühl
- Schweregefühl,
- nächtliche Muskelkrämpfe.

Diese Beschwerden sind differenzialdiagnostisch abzugrenzen von z. B.

- Ödemen anderer Genese,
- einer Polyneuropathie,
- einem LWS-Syndrom,
- einem Restless-Leg-Syndrom,
- Arthrosen, Arthritiden,
- psychosomatischen Erkrankungen.

Die Varikosis der unteren Extremität kann zu einer Varikophlebitis führen, die bei 15 % der Patienten in eine tiefe Beinvenenthrombose übergeht. 5 % der Patienten entwickeln eine Lungenarterienembolie. Zudem droht Varikosispatienten das Vollbild einer chronisch-venösen Insuffizienz mit trophischen Störungen wie Ekzemen, einer Atrophie blanche, einer Purpura jaune d'ocre oder einer Dermatolipo- und Dermatofasziosklerose mit chronisch venösem Kompartmentsyndrom oder einem arthrogenen Stauungssyndrom. Ein resultierendes Ulcus cruris venosum stellt als Endstadium der chronisch-venösen Insuffizienz oft eine erhebliche Einschränkung der Lebensqualität der betroffenen Patienten dar [3] und kann maligne entarten.

## Einteilungen

### Stadieneinteilung der Stammvarikosis nach Hach

Die im klinischen Alltag mitunter noch verwendete Einteilung der Stammveneninsuffizienz nach Hach (▶ **Tab. 1**) beschreibt den oberen und unteren Insuffizienzpunkt der Stammvene und das daraus resultierend varikös veränderte, insuffiziente Venensegment. Dabei wird die V. saphena magna in 4 Abschnitte und die V. saphena parva in 3 Abschnitte unterteilt (▶ **Tab. 1**). Liegt der obere Insuffizienzpunkt nicht in der sapheno-femo-

▶ **Tab. 1** Stadieneinteilung der Stammvarikosis nach Hach.

| Kennzeichen | Stadium |
|---|---|
| **V. saphena magna** | |
| Insuffizienz der Mündungsklappen | I |
| Insuffizienz der Venenklappen bis oberhalb des Kniegelenkes | II |
| Insuffizienz der Venenklappen bis unterhalb des Kniegelenkes | III |
| Insuffizienz der Venenklappen mit Reflux bis auf Knöchelniveau | IV |
| **V. saphena parva** | |
| Insuffizienz der Mündungsklappen | I |
| Insuffizienz der Venenklappen mit Reflux bis zur Wade | II |
| Insuffizienz der Venenklappen mit Reflux bis auf Knöchelniveau | III |

Dieses Dokument wurde zum persönlichen Gebrauch heruntergeladen. Vervielfältigung nur mit Zustimmung des Verlages.

ralen oder sapheno-poplitealen Junktion, spricht man von einer inkompletten Stammveneninsuffizienz.

Die Perforansvarikosis bezeichnet Varizen von Perforansvenen, wobei die sog. Cockett'schen Perforansvenen am medialen Unterschenkel aufgrund ihrer anatomischen Lokalisation die größte Bedeutung haben. Variköse Veränderungen von epifaszialen Seitenästen der V. saphena magna oder parva werden entsprechend als Seitenastvarikosis bezeichnet.

Im Gegensatz zur Stammvenen- und Seitenastvarikosis spricht man bei Besenreiser- und retikulären Varizen von einer kutanen Varikosis, da der pathophysiologische Prozess in der Dermis lokalisiert ist.

### Einteilung der Varikosis der unteren Extremität nach der CEAP-Klassifikation

**Merke**

**Die Varikosis der unteren Extremität wird heutzutage nach der CEAP-Klassifikation eingeteilt.**

Wissenschaftlich, klinisch und international wird die Varikosis der unteren Extremität nach der CEAP-Klassifikation eingeteilt [4]. Dabei werden unter „C" die klinischen, unter „E" die ätiologischen, unter „A" die anatomischen und unter „P" die individuellen pathophysiologischen Charakteristika des jeweiligen Patienten beschrieben (▶ **Tab. 2**; ein klinisches Beispiel ist in ▶ **Abb. 1** dargestellt).

### Einteilung des klinischen Schweregrades durch den Venous Clinical Severity Score (VCSS)

Der klinische Schweregrad von Venenerkrankungen wird allgemein anhand des Venous Clinical Severity Scores (VCSS) beurteilt (▶ **Tab. 3**) [5].

## Diagnostisches Vorgehen

Allgemein sind im Rahmen der Erstvorstellung eines Varikosispatienten eine sorgfältige Anamnese und klinische Untersuchung eine Selbstverständlichkeit. Technisch-apparativ gehören die Messung des Ankle-Brachial-Index (ABI) zum Ausschluss einer peripheren arteriellen Verschlusskrankheit (pAVK) und eine Sonografie des oberflächlichen und tiefen Venensystems der betroffenen Extremität zum diagnostischen Standard.

**Merke**

**Insbesondere die Sonografie stellt die Grundlage jeglicher technisch-apparativen Diagnostik des Venensystems der unteren Extremität dar.**

Die zweidimensionale B-Bild-Sonografie dient der rein morphologischen Darstellung der zu untersuchenden anatomischen Region. Mithilfe der cw-Dopplersonografie lassen sich Flussströmungen und -geschwindigkeiten detektieren. Die Duplexsonografie erlaubt es dem Untersucher, Flussströmungen zu visualisieren und gegebenenfalls venöse Stenosen bzw. Verschlüsse oder Insuffizienzen zu detektieren. Ferner ist die quantitative Erfassung des hämodynamischen Schweregrades einer venösen Erkrankung möglich.

▶ **Abb. 1** 65-jähriger Patient mit einer Stamm- und Seitenastvarikosis am linken Bein (Stammvarikosis der V. saphena magna Grad 4, $C_4E_p$ $A_S3$ u. $A_S5$ $P_R$).

Durch Anwendung der genannten sonografischen Verfahren ist der Untersucher in der Lage, einen pathologischen Reflux in das epifasziale und tiefe Venensystem zu beurteilen und gegebenenfalls eine Insuffizienz des venösen Systems und damit die Rezirkulation des venösen Blutes als Grundlage der ambulatorischen venösen Hypertension nachzuweisen.

**PRAXISTIPP**

Dabei ist es im Rahmen aller diagnostischen Untersuchungen wichtig, den Patienten das sog. Valsalva-Manöver durchführen zu lassen.

- Beim Valsalva-Manöver resultiert bei tiefer Inspiration und begleitender Bauchpresse bei suffizientem Venenklappensystemsonografisch kein venöser Reflux in die V. saphena magna und in das nachgeschaltete venöse System.
- Im Falle eines pathologischen Refluxes in das oberflächliche oder tiefe Venensystem der unteren Extremität kann dieser Reflux mit den genannten sonografischen Verfahren nachgewiesen werden.

Dieses Dokument wurde zum persönlichen Gebrauch heruntergeladen. Vervielfältigung nur mit Zustimmung des Verlages.

▶ **Tab. 2** Einteilung der Varikosis der unteren Extremität nach der CEAP-Klassifikation.

| Klassifikation | Kennzeichen | |
|---|---|---|
| C | für die klinische Klassifikation (Grad 0 – 6) | differenziert nach<br>asymptomatischen Befunden (A) und<br>symptomatischen (S) Befunden |
| E | für die ätiologische Klassifikation | kongenital<br>primär<br>sekundär |
| A | für die anatomische Klassifikation | oberflächlich<br>tief<br>perforierend |
| P | für die pathologische Klassifikation | Reflux<br>Obstruktion |
| **Klinische Klassifikation (C)** | | |
| $C_0$ | keine sicht- oder tastbaren Zeichen einer venösen Erkrankung | |
| $C_1$ | Teleangiektasien (Besenreiservarizen) oder retikuläre Varizen | |
| $C_2$ | Varikose der Venen > 3 mm | |
| $C_3$ | Ödeme | |
| $C_4$ | Hautveränderungen durch eine Erkrankung des Venensystems | C4a Pigmentierung<br>C4b Dermatoliposklerose, Atrophie blanche |
| $C_5$ | Hautveränderungen wie bei C4, zusätzlich mit einem abgeheilten Ulkus | |
| $C_6$ | Hautveränderungen wie bei C4, zusätzlich mit einem bestehenden Ulkus | |
| **Ätiologische Klassifikation (E)** | | |
| $E_C$ | kongenital | |
| $E_P$ | primär, mit unbestimmter Ursache | |
| $E_S$ | sekundär, mit bekannter Ursache: | postthrombotisch<br>posttraumatisch<br>andere |
| $E_N$ | keine venöse Ursache | |
| **Anatomische Klassifikation (A)** | | |
| $A_S$ | oberflächliche Venen: | |
| | 1 | Teleangiektasien (Besenreiservarizen oder retikuläre Varizen) |
| | 2 | V. saphena magna supragenual |
| | 3 | V. saphena magna infragenual |
| | 4 | V. saphena parva |
| | 5 | andere als Vv. saphenae |

## Besondere diagnostische Situationen

### Venöse Photoplethysmografie (PPG)

In Sonderfällen, insbesondere zur Diagnose oder Verlaufsbeurteilung einer sekundären Varikosis, z. B. nach tiefer Beckenbeinvenenthrombose, kann eine venöse Photoplethysmografie (PPG), früher als Licht-Reflexions-Rheografie (LRR) bezeichnet, durchgeführt werden. Sie dient der Beurteilung der Muskelpumpeneffektivität bei chronisch venöser Insuffizienz. Mit dieser Technik gelingt es, die globale funktionelle Blutransportkapazität des Beinvenensystems in Ruhe – und im Gegensatz zur Venenverschluss-Plethysmografie (VVP; s. u.) – in einem standardisierten Muskelpumpentest zu beurteilen.

### Venenverschluss-Plethysmografie (VVP)

Eine weitere technisch-apparative Methode, die funktionellen Eigenschaften des Venensystems der unteren Extremität in Ruhe zu untersuchen, stellt die VVP dar. Die VVP erlaubt dem Untersucher, die Abstromkinetik

Dieses Dokument wurde zum persönlichen Gebrauch heruntergeladen. Vervielfältigung nur mit Zustimmung des Verlages.

▶ **Tab. 2** (Fortsetzung)

| Klassifikation | Kennzeichen | |
|---|---|---|
| $A_D$ | tiefe Venen: | |
| | 6 | V. cava inferior |
| | 7 | V. iliaca communis |
| | 8 | V. iliaca interna |
| | 9 | V. iliaca externa |
| | 10 | Beckenvenen gonadal oder andere |
| | 11 | V. femoralis communis |
| | 12 | V. profunda femoris |
| | 13 | V. femoralis superficialis |
| | 14 | V. poplitea |
| | 15 | V. tibialis anterior, posterior oder fibularis |
| | 16 | Gastrocnemiusvenen, Soleusvenen, andere |
| $A_P$ | Vv. perforantes: | |
| | 17 | Oberschenkel |
| | 18 | Unterschenkel |
| **Pathologische Klassifikation (P)** | | |
| $P_R$ | Reflux | |
| $P_O$ | Obstruktion | |
| $P_N$ | keine venöse Pathophysiologie | |

des venösen Blutes der unteren Extremität funktionell-hämodynamisch zu objektivieren.

### Phlebodynamometrie (PDM)

Die Phlebodynamometrie (PDM) ist eine invasive Messung des venösen Druckes in Ruhe und unter ambulatorischen Bedingungen wie z. B. der Durchführung von Zehenständen. Aufgrund ihrer Invasivität wird sie heutzutage nur noch für gutachterliche Fragestellungen verwendet.

### Schnittbildverfahren

Moderne Schnittbildverfahren wie die MR- oder CT-Phlebografie werden für die Abklärung einer einfachen primären Varikosis nur in Ausnahmefallen eingesetzt. Sie haben ihre diagnostische Berechtigung in der Diagnostik zentraler (iliakaler oder kavaler) venöser Pathologien.

### Phlebografie

Die invasive Phlebografie – früher der diagnostische Goldstandard des venösen Systems der unteren Extremität – bleibt heutzutage ebenfalls nur noch speziellen Ausnahmesituationen vorbehalten.

## Konservative Therapie

### Kompressionstherapie

**Merke**

**Die Basis der konservativen Therapie der Varikose der unteren Extremität ist die externe Kompression [6], die durch Kompressionsverbände, medizinische Kompressionsstrümpfe oder eine apparative Kompressionstherapie erfolgen kann [7, 8].**

Während in der initialen Entstauungsphase insbesondere Kompressionsverbände mit Kurzzugbinden oder Mehrkomponentensysteme zur Anwendung kommen, sind es im weiteren Behandlungsverlauf überwiegend Strumpfsysteme, die insbesondere auch für die Behandlung venöser Ulzera langfristig empfehlenswert sind. Durch die Vielzahl der heute zur Verfügung stehenden Kompressionsoptionen kann für die Mehrheit der Patienten ein Konzept entwickelt werden, das sich an den individuellen Bedürfnissen und Fähigkeiten des Patienten orientiert und daher auch von diesen akzeptiert und durchgeführt wird [9].

Dieses Dokument wurde zum persönlichen Gebrauch heruntergeladen. Vervielfältigung nur mit Zustimmung des Verlages.

▶ **Tab. 3** Venous Clinical Severity Score (VCSS) zur Beurteilung des klinischen Schweregrades von Venenerkrankungen.

| | Merkmal | keine = 0 | mild = 1 | moderat = 2 | deutlich = 3 |
|---|---|---|---|---|---|
| 1 | Schmerz | keine | gelegentlich, keine Einschränkungen, kein Analgetikabedarf | ständig, geringe Einschränkungen, gelegentlich Analgetika | täglich, deutliche Einschränkungen, regelmäßig Analgetika |
| 2 | Varizen (> 4 mm) | keine | wenige, vereinzelte Seitenastvarizen | multiple Varizen, Magnavarikose begrenzt auf OS oder US | ausgeprägte Varikosis an OS und US oder VSM- und VSP-Varikose |
| 3 | venöses Ödem | keine | abendliche Knöchelödeme | nachmittags Ödeme oberhalb der Knöchel | morgendliche Ödeme oberhalb der Knöchel, Erfordernis der Schonung oder Hochlagerung |
| 4 | Pigmentation | keine oder fokal gering | diffus, aber disseminiert und alt (braun) | diffus in gamaschenartiger Verteilung (unteres Drittel) oder junge Pigmentation (rötlich) | großflächige Verteilung (mehr als unteres Drittel) und junge Pigmentation (rötlich) |
| 5 | Entzündung | keine | milde Hypodermitis, begrenzt auf den Rand eines Ulkus | moderate Hypodermitis, betrifft den größten Teil des Umfangs (unteres Drittel) | deutliche Hypodermitis (unteres Drittel) oder Stauungsekzem |
| 6 | Induration | keine | fokal, perimalleolar (< 5 cm) | medial oder lateral, weniger als das untere Drittel | mindestens das untere Drittel des Beines |
| 7 | Zahl der Ulzera | 0 | 1 | 2 | > 2 |
| 8 | Dauer der Ulzera | keine | < 3 Monate | < 12 Monate | > 12 Monate |
| 9 | Diameter der Ulzera | keine | < 2 cm | 2 – 6 cm | > 6 cm |
| 10 | Kompressionstherapie | keine oder keine Compliance | gelegentliches Tragen von Kompressionsstrümpfen | überwiegendes Tragen von Kompressionsstrümpfen | volle Compliance |

OS = Oberschenkel; US = Unterschenkel; VSM = V. saphena magna; VSP = V. saphena parva

Trotz dieser prinzipiellen Optionen besteht in praxi gerade vielleicht vor dem Hintergrund der vielfältigen Kompressionsoptionen keine Einheitlichkeit in deren Anwendung seitens der Behandler und eine nicht ganz zu vernachlässigende Incompliance aufseiten der Patienten [10]. Hierin könnte der Grund dafür liegen, sodass trotz der nachgewiesenermaßen hohen Effektivität der Kompressionstherapie auch heutzutage mit knapp 40 % aller Patienten mit einem chronisch venösen Ulkus und damit nur die Minorität eine Kompressionstherapie erhalten oder durchführen [7].

Gerade bei den manuell angelegten Kompressionsverbänden besteht das Problem, den richtigen Kompressionsdruck im Verlauf des Beines zu erzielen, um eine optimale Kompressionstherapie zu gewährleisten. Um diesem Problem einer insuffizienten Druckanlage bzw. eines nicht optimalen Druckverlaufs zu begegnen, kann es sinnvoll sein, ein Kompressionsdruckmesssystem wie z. B. PicoPress®, Kikuhime®, SIGaT tester® zu verwenden [11].

**Merke**

**Die Kompressionstherapie ist eine effektive Behandlungsoption variköser Erkrankungen der unteren Extremität.**

## Sonstige konservative Therapiemaßnahmen

Eine Pharmakotherapie kann insbesondere kombiniert mit einer suffizienten Kompressionstherapie bei venös bedingten Ödemen der unteren Extremität sinnvoll sein. Additiv kann eine Behandlung variköser Beine und darauf begründeter Symptome mit natürlichen Mineral- und/oder Thermalwässern – wissenschaftlich Balneotherapie genannt – oder einer Bewegungstherapie sein.

Bei Vorliegen venöser Ulzera steht die kausale Therapie z. B. durch Ausschalten venöser Refluxe unbedingt im Vordergrund. Ferner stehen dem modernen Wundtherapeuten im Rahmen einer qualifizierten, phasengerechten lokalen Wundbehandlung u. a. durch ein Wunddébridement, eine aktive und/oder passive peri-

Dieses Dokument wurde zum persönlichen Gebrauch heruntergeladen. Vervielfältigung nur mit Zustimmung des Verlages.

odische Wundreinigung eine Vielzahl an Produkten zur Verfügung, aus denen es gilt, für den jeweiligen Patienten das Optimale auszuwählen. Vor dem Hintergrund dieser zunehmenden Anzahl der von der Industrie angebotenen Wundversorgungssysteme/-produkte ist eine evidenzbasierte Begründung für die Wahl für das eine oder gegen das andere System/Produkt nicht immer leicht, aber mitunter doch entscheidend für das Outcome der Wundbehandlung [12].

## Operative Therapie

### Externe Valvuloplastie

In Anfangsstadien einer Insuffizienz der V. saphena magna, in denen die Insuffizienz im Wesentlichen die mündungsnahen Segmente betrifft, kann die sog. externe Valvuloplastie erwogen werden [18], ein Verfahren, bei dem versucht wird, die insuffizienten Venenklappen durch externe Kompression wieder zu approximieren und dadurch das Ausmaß der funktionellen Klappeninsuffizienz zu reduzieren.

**HINTERGRUNDWISSEN**

**Historische Entwicklung**

Seit Friedrich Trendelenburg den Privatkreislauf der primären Varikosis und die notwendige Unterbindung der V. saphena magna um 1860 entdeckte und Ende des 19. Jahrhunderts publizierte, galt die Unterbindung und/oder Exstirpation der V. saphena magna das gesamte 20. Jahrhundert als Methode der Wahl, um Patienten mit einer Stammvarikosis zu behandeln [13]. Das heutzutage weltweit immer noch am häufigsten durchgeführte operative Verfahren zur Behandlung einer Varikose der oberflächlichen Beinvenen, das sog. Stripping-Verfahren mit Krossektomie, wurde erstmals von Babcock 1907 vorgestellt und seitdem nur unwesentlich modifiziert.

### Stripping-Verfahren mit Krossektomie der V. saphena magna

Technisch-operativ erfolgt bei der Behandlung der V. saphena magna in Rückenlagerung des Patienten meist eine quer in der Inguinalfalte geführte Hautinzision zur Präparation der proximalen V. saphena magna und ihrem Übergang in die V. femoralis communis (der sog. sapheno-femoralen Junktion) sowie aller hier mündenden Seitenäste (der sog. Krosse). Sofern der proximale Insuffizienzpunkt in dem Bereich der sapheno-femoralen Junktion lokalisiert ist, wird die V. saphena magna nach niveaugleicher mündungsnaher doppelter Ligatur mit nicht resorbierbarem Nahtmaterial im sapheno-femoralen Übergang und nach Ligaturen aller mündenden Seitenäste durchtrennt („Krossektomie“, [14]).

**PRAXISTIPP**

Im Rahmen der dargestellten klassisch durchgeführten Krossektomie und Stripping-Operation ist bei der Ligatur und Durchtrennung der mündungsnahen V. saphena magna besonders darauf zu achten,

- zum einen die V. femoralis communis durch die Ligatur nicht einzuengen und dadurch eine tiefe Beinvenenthrombose zu provozieren,
- zum anderen keinen zu langen V.-saphena-magna-Stumpf – Hauptrisikofaktor für ein Rezidiv – zu belassen.

Anschließend kann der Venenstumpf übernäht und/oder sein Endothel koaguliert werden. Dabei ist insbesondere auch auf medial und lateral in die V. femoralis communis einmündende venöse Seitenäste zu achten, da diese ebenfalls ligiert und durchtrennt werden müssen, um ein von diesen Seitenästen ausgehendes klinisches Rezidiv zu verhindern.

Gerade ein zu lang belassener V.-saphena-magna-Stumpf scheint als einer der Hauptrisikofaktoren bei 70 % der Patienten nach Krossektomie und Stripping für ein Rezidiv vorzuliegen. Somit besteht hierin – auch in Deutschland – ein Qualitätsproblem in der klassischen Varizenchirurgie.

Liegt eine komplette Stammvarikosis der V. saphena magna vor, wird nun eine Strippersonde unter manueller Kontrolle bis zum distalen Insuffizienzpunkt vorgeschoben und hier eine kleine Hautinzision vorgenommen, um die V. saphena magna nach distal zu ligieren und die von proximal kommende endovenös lokalisierte Strippersonde nach Inzision der Vene auszuleiten.

Besteht eine Stammveneninsuffizienz der V. saphena magna Grad IV nach Hach, ist die Vene also bis auf Knöchelniveau erkrankt, muss die Vene bei ihrer Präparation am Unterschenkel präzise von dem N. saphenus separiert werden, um diesen durch das nun folgende Stripping nicht zu verletzen und dem Patienten postoperative Sensibilitätsstörungen und Neuralgien im versorgenden Gebiet zu ersparen. Um das Risiko einer intraoperativen Verletzung des N. saphenus mit konsekutiver Sensibilitätsstörung oder Neuralgie zu reduzieren, empfehlen einige Arbeitsgruppen, die V. saphena magna auch im Stadium IV der Stammveneninsuffizienz nur bis zum proximalen Unterschenkel zu entfernen in der Vorstellung, dass sich die belassene kranke Stammvene mittelfristig rekompensiert und entsprechende Beschwerden regredient sind.

Dieses Dokument wurde zum persönlichen Gebrauch heruntergeladen. Vervielfältigung nur mit Zustimmung des Verlages.

▶ **Tab. 4** Komplikationen der operativen Behandlung der Stammvarikosis der V. saphena magna oder parva.

| Komplikation | Häufigkeit |
|---|---|
| Verletzung des N. saphenus oder suralis | 3 – 4 % |
| Verletzungen der V. oder A. femoralis → intraoperative Blutungen | 0,16 % |
| Nachblutungen | 0,06 % |
| Wundheilungsstörungen | 0,05 – 0,49 % |
| tiefe Beinvenenthrombose | 0,03 % |

Ob das Stripping der V. saphena magna technisch gesehen nach proximal oder distal erfolgen sollte, um eine Läsion des N. saphenus zu vermeiden, wird in der Literatur nicht einheitlich empfohlen.

### Seitenastvarizen

Seitenastvarizen werden über Miniinzisionen mit geeignetem Instrumentarium exstirpiert. Die operative Behandlung von varikösen Perforansvenen, z. B. durch Ligatur, wird heutzutage nur noch unter oder in unmittelbarer Umgebung venöser Ulzera empfohlen. Die ehemals postulierte subfasziale endoskopische Perforansdissektion hat sich trotz positiver Ergebnisse in einzelnen Zentren aufgrund hoher Komplikationsraten allgemein nicht durchgesetzt.

## Stripping-Verfahren mit Krossektomie der V. saphena parva

Liegt eine Stammveneninsuffizienz der V. saphena parva vor, erfolgt die Operation in Bauchlagerung des Patienten. Die Mündung der V. saphena parva in die V. poplitea (die sogenannte sapheno-popliteale Junktion) ist anatomisch betrachtet deutlich variantenreicher als die sapheno-femorale Junktion, sodass präoperativ eine exakte sonografische Markierung durch den Operateur erfolgen sollte, um die Hautinzision möglichst klein zu halten.

**PRAXISTIPP**
Bei der Operation der V. saphena parva ist aufgrund der variantenreichen Anatomie eine exakte präoperative Sonografie und Markierung durch den Operateur zu empfehlen.

Die technisch-operativen Besonderheiten wie oben für die Operation der V. saphena magna genannt (präzise mündungsnahe doppelte Ligatur der Vene mit nicht resorbierbarem Nahtmaterial) gelten auch für die Operation der V. saphena parva. Bei der Präparation der V. saphena parva am Unterschenkel ist auf eine Separation des N. suralis zu achten, um diesen im Rahmen der Strippingprozedur nicht akzidentiell zu verletzen und dem Patienten eine Sensibilitätsstörung oder Neuralgie im entsprechenden Versorgungsgebiet zu ersparen.

## Ergebnisse, Komplikationen

Komplikationen der operativen Behandlung der Stammvarikosis der V. saphena magna oder parva sind ausgesprochen selten [15]. Neben der genannten Verletzung des N. saphenus oder suralis kommen intraoperative Blutungen oder Nachblutungen, Wundheilungsstörungen und eine tiefe Beinvenenthrombose vor (▶ **Tab. 4**).

Durch die sog. Invaginationsexhairese [16] soll die Verletzungen von die V. saphena magna bzw. parva umgebenden Strukturen, insbesondere von Nerven und Lymphbahnen, und damit die Komplikationsrate reduziert werden können.

Diese klassische Krossektomie und Stripping-Operation der V. saphena magna bewirkt eine signifikante Verbesserung der kurz- und mittelfristigen Lebensqualität der Patienten [17]. Allerdings variieren die berichteten Rezidivquoten aufgrund der uneinheitlichen Definition einer Rezidivvarikose in der Literatur zwischen 5 % und 34 % nach 5 Jahren, sodass ein nicht zu vernachlässigender Anteil operierter Patienten sich im Laufe ihres Lebens erneut behandeln lassen muss.

**Cave**
**Rezidive oder das Auftreten neuer Varizen nach Venenoperationen sind relativ häufig; dies muss in der Aufklärung berücksichtigt werden.**

Um diesem terminologischen Problem der Rezidivvarikose zu begegnen, wird aktuell der Terminus „REVAT“ („recurrent Varices after Treatment“) verwendet, der zwischen einer Progression der Grunderkrankung und einem Wiederauftreten nach vorausgegangener Behandlung differenziert (s. Übersicht).

Um zukünftig einheitliche Ergebnisse für das klassische operative Verfahren darzustellen und diese gegen alternative Therapieverfahren abzugrenzen, sollte diese einheitliche Terminologie für die Rezidivvarikose verwendet werden. Alternativ stehen zur Behandlung einer isolierten Insuffizienz der mündungsnahen Venenklappen eine Valvuloplastie, eine Venentransplantation, eine Venentransposition [48] und die operative „Neovalve“-Bildung [49] als rekonstruktive Operationstechniken zur Verfügung. Diese Verfahren befinden sich in ihrer Entwicklung und werden bislang nur an ausgewiesenen Zentren eingesetzt.

Dieses Dokument wurde zum persönlichen Gebrauch heruntergeladen. Vervielfältigung nur mit Zustimmung des Verlages.

## Endovenöse Therapie

Im Gegensatz zu der bislang dargestellten klassischen Operationstechnik verzichten die modernen endovenösen Prozeduren wie z. B. die Radiofrequenzobliteration (RFO), die endovenöse Lasertherapie (EVLT) oder auch die sonografisch gesteuerten Sklerosierungs- und Embolisationsverfahren – wenn singulär durchgeführt – auf die Krossektomie und unterscheiden sich damit von dem klassischen Operationsprinzip. Technische Voraussetzung ist, dass die endovaskulär eingesetzten Kathetersysteme die zu behandelnde Vene passieren können, d. h. stark geschlängelte Venen sind oftmals für eine endovenöse Behandlung eher ungeeignet.

**DEFINITION**

**Die aktuelle Definition der Rezidivvarikosis**

Progression der Grunderkrankung (PD)
- neue Varikose im Stromgebiet (PD-L)
- Neorevaskularisation SFÜ/SPÜ (PD-J)

**REVAT („Recurrent Varices after Treatment“)**
- Varikose nach Operation oder endovenöser Prozedur (technischer/taktischer Fehler, Insuffizienz der Methode) (RT)
- Reflux SFÜ/SPÜ (RT-J)
- belassene oder rekanalisierte VSM/VSP (RT-T)
- belassene Seitenäste/Perforansvenen (RT-S)

**Sonderformen (SF)**
- Angiodysplasie

**Abkürzungen**
- PD-J = Progression of disease – junction
- PD-L = Progression of disease – limb
- RT-J = Recurrence after treatment
- RT-S = Recurrence after treatment – side branches
- RT-T = Recurrence after treatment – trunk
- SF = Sonderform
- SFÜ = saphenofemoraler Übergang
- SPÜ = saphenopoplitealer Übergang
- VSM = V. saphena parva
- VSP = V. saphena magna

Allgemein kann man unter den modernen endovenösen Verfahren zur Behandlung einer Varikose des epifaszialen Venensystems der unteren Extremität thermische von nichtthermischen Methoden differenzieren [19].

**PRAXIS**

**Wirkweise**

Prinzipiell bewirken diese modernen Verfahren einen sterilen Entzündungsprozess der behandelten Vene, der konsekutiv zu einer fibrotischen Obliteration und Gefäßokklusion führt, damit den pathologischen Rezirkulationskreis unterbricht und die ambulatorische venöse Hypertonie im optimalen Fall beendet.

### Thermische endovenöse Verfahren

Zu den thermischen Verfahren gehören
- die Radiofrequenzobliteration (RFO),
- die endovenöse Lasertherapie (EVLT) und
- die Heißdampftherapie („Steam Vein Sclerosis“, SVS).

Aufgrund der starken lokalen Wärmegenerierung sollten diese endovenösen Verfahren unter einer sog. Tumeszenzanästhesie stattfinden. Das bedeutet, dass die Tumeszenzflüssigkeit bestehend aus z. B. NaCl, einem Lokalanästhetikum und manchmal auch Kortison vor der Behandlung sonografisch kontrolliert um die zu behandelnde Vene injiziert wird, um zum einen das umgebene Gewebe vor Hitzeschäden zu schützen und zum anderen eine milde Kompression der Vene und damit einen optimalen Effekt der Energieübertragung zu erzielen.

**Merke**

**Die Anwendung thermischer Verfahren zur Behandlung von Varizen der unteren Extremität sollte unter Tumeszenzanästhesie erfolgen.**

#### Radiofrequenzobliteration (RFO)

Die Radiofrequenzobliteration (RFO) ist als endovenöse Therapieprozedur von Stammvarizen seit 1998 in Deutschland zugelassen. Bei diesem Verfahren wird via punctionem oder sectionem der Vene im Bereich des distalen Insuffizienzpunktes in Seldinger-Technik durch eine Schleuse unter Ultraschallkontrolle ein Katheter in die erkrankte Vene eingeführt und bis ca. 1,5 cm vor den sapheno-femoralen (oder -poplitealen) Übergang so weit vorgeschoben, dass die V. epigastrica superficialis im weiteren Verlauf nicht durch die abzugebende thermische Energie beschädigt wird.

Nach Aktivierung des Generators wird Radiofrequenzenergie an die Vene abgegeben. Entweder wird dabei die entstandene Energie direkt über Elektroden an der Katheterspitze an die Venenwand abgegeben und diese dadurch auf 85 – 90 °C (VNUS Closure Plus) oder auf 60 – 100 °C (RFITT) erwärmt, oder die Katheterspitze wird aufgrund der Energieübertragung auf 120 °C erhitzt (VNUS Closure Fast).

Dieses Dokument wurde zum persönlichen Gebrauch heruntergeladen. Vervielfältigung nur mit Zustimmung des Verlages.

**FALLBEISPIEL 1**

**Anamnese und Befund**

- 75-jähriger Patient
- chronische venöse Insuffizienz, Stadium $C_3$ $E_S$ $A_S$ $P_R$
- ausgeprägte, relevante Rezidivvarikosis der V. saphena magna (VSM) links
- Z. n. zwei ischämischen Insulten
- Dauertherapie mit Marcumar
- offenes Foramen ovale
- Z. n. Prostatakarzinom

**Therapie**

- Indikation für endovenöses thermisches Verfahren
- endovenöse Lasertherapie mit Radialfasersystem (EVLT) 1470 nm in Verbindung mit Miniphlebektomie von Seitenästen in Tumeszenzlokalanästhesie
- Beibehalten der Antikoagulation
- INR 2,7

**Fazit**

Die endovenöse Lasertherapie (EVLT) ist eine effektive, sichere Therapie zur Ausschaltung relevanter Stammvarizen, die auch bei bestehender Antikoagulation durchgeführt werden kann (▶ **Abb. 2**).

▶ **Abb. 2** Fall 1.
**a** Status am 1. postoperativen Tag: reizlose Wunden nach endovenöser Lasertherapie (EVLT) und Miniphlebektomie.
**b** Detailaufnahme.

Der Katheter wird dann unter Ultraschallkontrolle langsam gleichmäßig oder segmental (VNUS Closure Fast) endovenös mit definierter Geschwindigkeit zurückgezogen, was zu einer langstreckigen thermisch bedingten Obliteration der behandelten Vene führen soll.

**PRAXIS**

**Praktische Hinweise zur Durchführung**

- Wesentlich dabei ist, sich an die für das jeweilige Verfahren vorgegebene Rückzugsgeschwindigkeit zu halten, um einen optimalen thermischen Effekt auf die erkrankte Vene zu applizieren.
- Aufgrund der engen Nachbarschaft des N. saphenus zur V. saphena magna oder des N. suralis zur V. saphena parva sollten die endovenösen thermischen Verfahren nur bis knapp unterhalb des Kniegelenkes erfolgen, um eine thermische Schädigung dieser Nerven zu vermeiden.

Nach komplettem Rückzug und Entfernung des Katheters sollte das Therapieergebnis sonografisch kontrolliert werden.

Wesentliche **Komplikationen** sind

- die meist passageren Läsionen des N. saphenus oder suralis am Unterschenkel (12,3 %),
- Phlebitiden der behandelten Vene (3,2 %) und
- eine tiefe Beinvenenthrombose (0,4 %) [20].

Mit der Radiofrequenzobliteration können Verschlussraten der V. saphena magna von über 90 % nach 5 Jahren mit einer entsprechenden anhand des VCSS gemessenen signifikanten Verbesserung der venös bedingten Beschwerden der Patienten erreicht werden [21]. Auch für varikös veränderte Venen der unteren Extremität mit größerem Durchmesser (> 14 mm) ist die RFO – auch im Vergleich zum konventionellen Strippingverfahren – gut geeignet [22].

Die RFO verbessert die Lebensqualität der Patienten aufgrund ihrer geringen Invasivität und der dargestellten Verschlussraten signifikant [23] und wird von einigen Autoren damit als der klassischen Operation mindestens gleichwertig angesehen [24].

## Endovenöse Lasertherapie (EVLT)

Die endovenöse Lasertherapie (EVLT) ist seit 1995 zur Behandlung der Stammvenenvarikose in Deutschland zugelassen. Bei diesem Verfahren wird in Analogie zur RFO nach Tumeszenzanästhesie ein Laserlichtleiter via punctionem oder sectionem in dem Bereich des distalen Insuffizienzpunktes in die erkrankte Vene eingebracht (▶ **Abb. 3**) und unter sonografischer Kontrolle bis in den sapheno-femoralen (oder -poplitealen) Übergang vorgeschoben, wobei auch bei diesem Verfahren die V. epigastrica superficialis im Bereich der inguinalen Krosse nach Laseraktivierung geschont werden sollte.

Dieses Dokument wurde zum persönlichen Gebrauch heruntergeladen. Vervielfältigung nur mit Zustimmung des Verlages.

Nach Aktivierung des Lasers kommt es zu einer Photonenabsorption und damit zur thermischen Schädigung von Blut und Gewebe, wobei tierexperimentell lokal über 1300 °C gemessen wurden. Diese thermische Energie führt analog zur RFO zur Obliteration der behandelten Vene.

Die EVLT kann mit unterschiedlichen Wellenlängen erfolgen, es wurden bislang Laser mit einer Wellenlänge von 810 nm, 940 nm, 980 nm, 1064 nm, 1320 nm, 1470 nm, 1550 nm und neuerdings 1920 nm am Patienten eingesetzt.

Neben unterschiedlichen Wellenlängen unterscheiden sich die verschiedenen Lasersysteme durch unterschiedliche Wattleistungen zwischen 3 und 30 Watt, gepulster oder kontinuierlicher Energieabgabe und damit verbunden ganz unterschiedliche Modi der Energieabgabe an die Venenwand, die entweder als „endovenous Fluence Equivalent" in Joule pro Quadratzentimeter oder als endovenöse Energiedichte (LEED) in Joule pro Zentimeter angegeben wird. Die Messung applizierter Energie ist wichtig, um z. B. für unterschiedliche Venendiameter die zum Verschluss notwendige Energie zu berechnen und damit die therapeutische Effektivität prognostizieren zu können.

Ein weiteres Unterscheidungsmerkmal unterschiedlicher Lasersysteme ist die Richtung, mit der die thermische Energie abgegeben werden kann: Es gibt Systeme, die die thermische Energie an der Spitze des Lasers (bare Fiber) oder aber seitlich im Bereich der Katheterspitze entweder einfach oder zweifach radiär abgeben. Dabei gelten insbesondere Lasersysteme mit höherer Wellenlänge und zweifach radiärer Energieabgabe als besonders effektiv.

Nach der EVLT treten Parästhesien bei 8,2 %, Phlebitiden bei 4 % und tiefe Venenthrombosen bei bis zu 5,4 % der behandelten Patienten auf. Häufiger kann es nach EVLT zu Ekchymosen und Hämatomen kommen.

Langfristig sind die Ergebnisse der EVLT der des konventionellen Strippings und Krossektomie vergleichbar. Die EVLT (980 nm, bare Fiber) kann nach 5 Jahren bei über 80 % der behandelten Patienten eine sonografisch suffiziente Behandlung der ehemals varikösen V. saphena magna ohne erneuten Reflux in dieser bewirken, auch wenn 30 – 50 % dieser Patienten ein klinisches Rezidiv entwickeln [25]. Damit unterscheidet sich die Rate klinischer Rezidive im Langzeitverlauf nicht zwischen der EVLT und dem konventionellen offenen Verfahren [26], allerdings scheinen jeweils unterschiedliche ursächliche pathologische Mechanismen vorzuliegen [27, 28].

▶ **Abb. 3** Die EVLT erfolgt via punctionem der zu behandelnden Stammvene im Bereich des distalen Insuffizienzpunktes unterhalb des Kniegelenkes mit anschließendem Einführen einer Schleuse und des Laserdrahtes.

Auch wenn die EVLT mit einer Krossektomie kombiniert wird, sind die Ergebnisse nach 5 Jahren denen von Krossektomie und Stripping vergleichbar [29].

Mit der EVLT (980 nm, bare Fiber) kann eine Abheilung venöser Ulzera bei knapp 80 % der behandelten Patienten nach 12 Monaten erreicht werden [30]. Die EVLT (980 nm, bare Fiber) scheint gerade im Vergleich zur RFO nicht zur Behandlung varikös erkrankter epifaszialer Venen größeren (> 11 mm) Diameters geeignet zu sein.

Im Vergleich zu der offenchirurgischen Therapie der Varikose durch Krossektomie und Stripping der Stammvene gilt die endovenöse Lasertherapie als kostenintensiver [31], führt aber zu einer niedrigen Einschränkung der direkt postoperativen Lebensqualität der Patienten [32]. Zwei Jahre nach der Operation ist der Einfluss der EVLT auf die Lebensqualität der behandelten Patienten der des konventionellen Verfahrens (Krossektomie + Stripping) vergleichbar [33].

Eine postoperative Kompressionsbehandlung nach konventioneller oder endovenöser Operation wird heutzutage nur noch kurzfristig für maximal 3 – 7 Tage empfohlen.

**Merke**

**Die Radiofrequenzobliteration (RFO) und die endovenöse Lasertherapie (EVLT) scheinen vergleichbare Langzeitergebnisse zur konventionellen Operation zu liefern, bieten aber den Vorteil der besseren Kosmetik und schnelleren Rekonvaleszenz für die Patienten.**

Dieses Dokument wurde zum persönlichen Gebrauch heruntergeladen. Vervielfältigung nur mit Zustimmung des Verlages.

**FALLBEISPIEL 2**

**Anamnese und Befund**

- 63-jähriger Patient
- seit 2 Monaten äußerst schmerzhafte Ulzeration bei schwerem postthrombotischem Syndrom
- Dauerantikoagulation mit Marcumar
- Stammvarikosis der V. saphena magna links hämodynamisch relevant
- Vernarbungen in der linken Leiste nach Lipomentfernung 1995

**Therapie**

- aufgrund der inguinalen Voroperation Entscheidung zur EVLT (980 nm, bare Fiber), die unter Fortführung der Antikoagulation mit Marcumar erfolgen kann (▶ **Abb. 4**)
- Platzierung der Faser intravenös – oberer Zeile vor Tumeszenz,
- untere Zeile rechts perivenöse Tumeszenz
- Durchführung EVLT unter Beibehaltung der Antikoagulation (Marcumar)

**Ergebnis**

- komplette Okklusion der VSM über > 10 Jahre

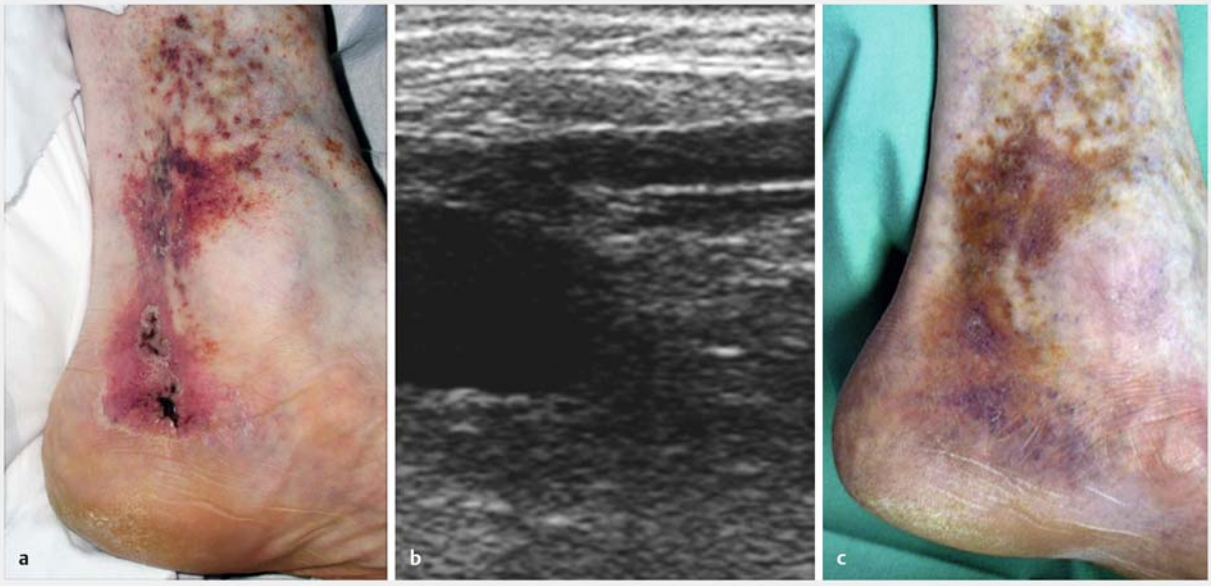


▶ **Abb. 4** Fall 2.
**a** Lokalbefund linker Innenknöchel vor endovenöser Lasertherapie (EVLT): Ulkus mit einer Purpura jaune d'ocre ($C_6$ $E_S$ $A_S3$ $P_O$).
**b** Sonografische Darstellung der Krosse: Die Lasersonde (*) befindet sich unmittelbar vor der sapheno-femoralen Junktion (VFC = V. femoralis communis, VSM = V. saphena magna).
**c** Lokalbefund linker Innenknöchel 2 Wochen nach EVLT: abgeheiltes Ulkus ($C_5$ $E_S$ $A_S3$ $P_O$).

### Heißdampftherapie (SVS)

Bei der sog. Heißdampftherapie (Steam Vein Sclerosis, SVS) wird in Analogie zu der RFO und EVLT unter sonografischer Kontrolle aus der Katheterspitze 120 °C heißer steriler Wasserdampf in Form kurzer Impulse in die Vene abgegeben, was eine thermische Zerstörung der Venenwand bewirken soll [34]. Mit diesem Verfahren gelingt es, nach 12 Monaten Verschlussraten von 96 % der behandelten Stammvenen und damit der RFO und EVLT vergleichbare Ergebnisse zu erzielen [35]. Langfristige Daten liegen zu diesem Verfahren noch nicht vor.

## Nichtthermische endovenöse Verfahren

Zu den nichtthermischen endovenösen Verfahren zählt man

- die sonografiekontrollierte Sklerosierung,
- die Venenklebeverfahren und
- die mechanochemische Ablation.

Der Vorteil dieser nichtthermischen Verfahren ist u. a. der Verzicht auf die Tumeszenzanästhesie.

Dieses Dokument wurde zum persönlichen Gebrauch heruntergeladen. Vervielfältigung nur mit Zustimmung des Verlages.

### Sonografiegesteuerte Sklerosierung, Verödung

Das Ziel der sonografiegesteuerten Sklerosierung ist ebenfalls eine abakterielle Entzündung mit nachfolgender entzündlicher Obliteration und Okklusion der behandelten Vene, wobei die Vene in situ belassen wird. Dabei haben sich flüssige Verödungsmittel aufgrund hoher Rekanalisationsraten behandelter Stammvenen klinisch nicht durchgesetzt, sodass heutzutage nur noch aufgeschäumte Verödungsmittel für großvolumige Varizen angewendet werden [36, 37].

**Merke**

**Die Ergebnisse der Sklerosierungsbehandlung sind mit aufgeschäumten Agenzien besser bei der Behandlung von Stamm-, Seitenast- oder Rezidivvarizen. Im Gegensatz dazu finden flüssige Sklerosierungsagenzien Anwendung in der Behandlung von Besenreiser- und retikulären Varizen.**

In Deutschland stehen verschiedene Verödungsmittel wie z. B. Aethoxysklerol in unterschiedlichen Konzentrationen zur Verfügung. Rein praktisch betrachtet wird das jeweilige Verödungsmittel meist mit dem sog. Tessari-Doppelspritzensystem aufgeschäumt, wobei das Verhältnis von Gas zum flüssigen Verödungsmittel in der Regel bei 1:4, je nach Diameter der Vene bei 1: 1 bis 1:5 liegt. Je größer der Diameter der Vene, desto höher die empfohlene Konzentration des Verödungsmittels.

Im Anschluss wird das aufgeschäumte Verödungsmittel unter Ultraschallkontrolle in die zu behandelnde Vene injiziert, der Patient hält danach 2 – 5 Minuten strikte Ruhe ein und darf kein Valsalva-Manöver oder jegliche Muskelkontraktionen ausführen. Danach erfolgen die sonografische Kontrolle und die Anlage eines Kompressionsverbandes der Klasse II für bis zu 3 Wochen.

Mit diesem Verfahren sind die Ergebnisse für die Behandlung der V. saphena magna im Langzeitverlauf in vielen Studien schlechter als mit EVLT, RFO und Krossektomie und Stripping [26, 38], auch wenn die Schaumsklerosierungsbehandlung in spezialisierten Zentren Ergebnisse erreichen kann, die denen des konventionellen Verfahrens entsprechen.

Im Fall klinischer **Rezidive** sollte alternativ in Abhängigkeit der individuellen Anatomie, der Vorbehandlung, der Erfahrung des Therapeuten und der Patientenpräferenz eine individuelle Therapieempfehlung getroffen werden. Möglich sind

- offenchirurgische Verfahren,
- eine endovenöse Lasertherapie oder
- die Schaumsklerosierung.

**PRAXISTIPP**

Auch wenn prinzipiell jede Form der Varikose durch eine Schaumsklerosierung behandelt werden kann, gilt diese als Verfahren der Wahl [39] insbesondere für die Behandlung von

- Rezidiven,
- einzelnen Stammvenensegmenten (bei einer Stammvenenvarikosis können Verschlussraten von 90 % nach knapp 3 Jahren erreicht werden),
- Seitenästen,
- der kutanen Varikosis.

In der Kombination mit einer chirurgischen Krossektomie scheinen mit der sonografiegesteuerten Schaumsklerosierung vergleichbare Ergebnisse zu der Krossektomie und Stripping möglich zu sein.

**Merke**

**Die Sklerosierung gilt als Verfahren der Wahl bei der kutanen Varikosis, von periulzerösen Varizen, der Seitenastvarikosis und der krossennahen Rezidivvarikosis. Dabei ist die sonografiegesteuerten Sklerosierung eine kostengünstige und komplikationsarme Behandlungsoption.**

Als **Komplikationen** einer Schaumsklerosierungsbehandlung sind beschrieben:

- allergische Reaktionen,
- Hyperpigmentierungen,
- Matting,
- Hautnekrosen,
- Varikophlebitiden,
- tiefe Venenthrombosen,
- Migräneanfälle und transitorisch ischämische Attacken bei paradoxer Embolie und offenem Foramen ovale in seltenen Fällen.

### ClariVein®

ClariVein® stellt ebenfalls ein endoluminales, nichtthermisches Verfahren der mechanochemischen Ablation (MOCA) dar, bei dem unter Ultraschallkontrolle ein Katheter mit einem sehr schnell rotierenden Draht und einer speziell abgewinkelten Spitze innerhalb des Katheters gegen die Gefäßinnenwand schlägt und einen Gefäßspasmus erzeugt. Gleichzeitig wird eines der o. g. flüssigen Verödungsmittel in die zu behandelnde Vene injiziert.

Auch wenn mit dieser Methode bislang Verschlussraten behandelter Stammvenen von 92 % nach 2 Jahren und 87 % nach 3 Jahren beschrieben wurden [40], muss dieses Verfahren noch in prospektiven randomisierten Studien gegen die Ergebnisse der EVLT, der RFO und des klassischen Krossektomie/Stripping-Verfahrens evaluiert werden, da diese Verfahren in spezialisierten Zentren mit guten Ergebnissen und einer niedrigen

Dieses Dokument wurde zum persönlichen Gebrauch heruntergeladen. Vervielfältigung nur mit Zustimmung des Verlages.

Komplikationsrate durchgeführt werden und nachgewiesenermaßen die Lebensqualität der behandelten Patienten intermodal vergleichbar verbessern [41].

### Kathetergestützte Injektion von Cyanoacrylat

Eine neue Behandlungsoption zur Behandlung von Varizen der unteren Extremität ist die endoluminale Embolisation der erkrankten Vene durch kathetergestützte Injektion von Cyanoacrylat in die V. saphena magna oder Perforatorvenen (VariClose® oder VenaSeal®). Der Vorteil dieser Verfahren soll im Vergleich zur RFO und EVLT insbesondere in dem Verzicht auf die Tumeszenzanästhesie, dem Nichtauftreten von nervalen oder dermalen Verletzungen und der sofort möglichen Aufnahme von Alltagstätigkeiten liegen [42].

Für das VariClose-System sind Verschlussraten insuffizienter Vv. saphenae magnae von 94 % nach 30 Monaten einhergehend mit einem deutlichen Rückgang venöser Beschwerden beschrieben [43]. Für das VenaSeal-System liegen bislang kurzfristige Verschlussraten behandelter, bis zu 20 mm messender Venen von über 90 % nach 4 Wochen [44] und – in Abhängigkeit des zu behandelnden Venendiameters [45] – von 78 – 90 % nach 12 Monaten einhergehend mit einer deutlichen Verbesserung der venösen Beschwerdesymptomatik vor [46, 47].

## Zusammenfassung

Während im 20. Jahrhundert Varizen der unteren Extremität nahezu ausschließlich durch die klassische offenchirurgische Exstirpation der V. saphena magna und Krossektomie behandelt wurden, haben sich in den vergangenen 15 Jahren verschiedene endoluminale, minimalinvasive Techniken entwickelt und etabliert. Hierzu zählen im Wesentlichen neben therapeutischen Kolibris die RFO, die EVLT und die Sklerosierung. Sie haben die Behandlungsoptionen revolutioniert und scheinen auch langfristig der konventionellen Operation vergleichbare Ergebnisse zu liefern mit dem Vorteil der geringeren Invasivität und schnelleren Rekonvaleszenz für die Patienten.

**KERNAUSSAGEN**

- In den vergangenen 15 Jahren haben sich verschiedene endoluminale Techniken in der Behandlung der Varikosis der unteren Extremität entwickelt und etabliert. Hierzu zählen im Wesentlichen
  - die Radiofrequenzobliteration (RFO),
  - die endovenöse Lasertherapie (EVLT) und
  - die Schaumsklerosierung.
- Diese Techniken können zu Langezeitergebnissen führen, die denen des konventionellen Strippings mit Krossektomie vergleichbar sind.
- Sie bringen den Vorteil der meist besseren Kosmetik und schnelleren Rekonvaleszenz, sind aber kostenintensiv und werden nicht von allen Krankenkassen übernommen.
- Die Behandlung der Beinvenenvarikosis sollte aufgrund der dargestellten Vielzahl moderner Verfahren in spezialisierten Zentren erfolgen, in denen die dargestellten Techniken beherrscht werden.

### Schlüsselwörter

Varikose, untere Extremität, Gefäßchirurgie, Venerologie, Phlebologie, Varize, Krampfader

### Interessenkonflikt

Frau Prof. Dr. med. Birgit Kahle erhielt in den letzten Jahren Reisekostenerstattung und Vortragshonorare von folgenden Firmen: Abbvie Deutschland, Aspen Bad Oldesloe GmbH, Bauerfeind Phlebologie AG Zeulenroda, Bösl Medizintechnik GmbH, Chem. Fabrik Kreussler & Co. GmbH Wiesbaden, GE Healthcare GmbH, Julius Zorn GmbH Aichach, medi GmbH & Co. KG Bayreuth, Ofa Bamberg GmbH, SIGVARIS GmbH Winterthur, Villa Sana GmbH & Co. med. Produkte KG, Frau Prof. Dr. med. Birgit Kahle ist Schriftleiterin der Zeitschrift Phlebologie (ehemals Schattauer Verlag, jetzt Thieme Verlag). Die anderen Autoren geben an, dass kein Interessenkonflikt besteht.

### Autorinnen/Autoren

**Birgit Kahle**

Prof. Dr. med. Tätig als Oberärztin im Bereich operative Dermatologie, Phlebologie an der Klinik für Dermatologie, Venerologie und Allergologie am Universitätsklinikum Schleswig-Holstein, Campus Lübeck.

**Marco Horn**

Dr. med., Facharzt für Gefäßchirurgie, endovaskulärer Chirurg. Tätig im Bereich Gefäß- und endovaskuläre Chirurgie an der Klinik für Chirurgie am Universitätsklinikum Schleswig-Holstein, Campus Lübeck.

Dieses Dokument wurde zum persönlichen Gebrauch heruntergeladen. Vervielfältigung nur mit Zustimmung des Verlages.

**Anna Lena Recke**

Dr. med., Fachärztin für Dermatologie und Venerologie. Tätig als Oberärztin im Bereich operative Dermatologie, Phlebologie an der Klinik für Dermatologie, Venerologie und Allergologie am Universitätsklinikum Schleswig-Holstein, Campus Lübeck.

**Tobias Keck**

Professor Dr. med. Direktor der Klinik für Chirurgie Universitätsklinikum Schleswig-Holstein, Campus Lübeck.

**Markus Kleemann**

Professor Dr. med., Facharzt für Allgemein-, Viszeral- und Gefäßchirurgie. Tätig als Bereichsleiter Gefäß- und endovaskuläre Chirurgie der Klinik für Chirurgie; Sprecher des Universitären Gefäßzentrums (UGZ) des Universitätsklinikums Schleswig-Holstein, Campus Lübeck.

**Andreas Bayer**

Dr. med., Facharzt für Chirurgie und Gefäßchirurgie, zertifizierter Wundtherapeut (WTcert®). Tätig als Oberarzt im Bereich Gefäß- und endovaskuläre Chirurgie an der Klinik für Chirurgie am Universitätsklinikum Schleswig-Holstein, Campus Lübeck.

## Korrespondenzadresse

Prof. Dr. med. Birgit Kahle
Klinik für Dermatologie, Venerologie und Allergologie
Universitätsklinikum Schleswig-Holstein, Campus Lübeck
Ratzeburger Allee 160
23536 Lübeck
E-Mail: Birgit.Kahle@uksh.de

## Wissenschaftlich verantwortlich gemäß Zertifizierungsbestimmungen

Wissenschaftlich verantwortlich gemäß Zertifizierungsbestimmungen für diesen Beitrag ist Prof. Dr. med. Birgit Kahle, Lübeck.

## Erstveröffentlichung

Dieser Beitrag ist eine aktualisierte Version des Artikels: Allgemein- und Viszeralchirurgie up2date 2018; 12: 63 – 80.

## Literatur

[1] Rabe E, Berboth G, Pannier F et al. Epidemiologie der chronischen Venenkrankheiten. Wiener Med Wochenschr 2016; 166: 260 – 263

[2] Maurins U, Hoffmann BH, Lösch C et al. Distribution and prevalence of reflux in the superficial and deep venous system in the general population – results from the Bonn Vein Study, Germany. J Vasc Surg 2008; 48: 680 – 687

[3] Vanhoutte PM, Corcaud S, de Montrion C et al. Venous disease: from pathophysiology to quality of life. Angiology 1997; 48: 559 – 567

[4] Eklöf B, Rutherford RB, Bergan JJ et al. American Venous Forum International Ad Hoc Committee for Revision of the CEAP Classification. Revision of the CEAP classification for chronic venous disorders: Consensus statement. J Vasc Surg 2004; 40: 1248 – 1252

[5] Vasquez MA, Rabe E, McLafferty RB et al. Revision of the venous clinical severity score: Venous outcomes consensus statement: Special communication of the American Venous Forum Ad Hoc Outcomes Working Group. J Vasc Surg 2010; 52: 1387 – 1396

[6] Gloviczki P, Comerota AJ, Dalsing MC et al. The care of patients with varicose veins and associated chronic venous diseases: clinical practice guidelines of the Society for Vascular Surgery and the American Venous Forum. J Vasc Surg 2011; 53: 2S – 48S

[7] Heyer K, Protz K, Glaeske G et al. Epidemiology and use of compression treatment in venous leg ulcers: nationwide claims data analysis in Germany. Int Wound J 2017; 14: 338 – 343

[8] Reich-Schupke S, Protz K, Dissemond J et al. Neue Entwicklungen in der Kompressionstherapie. Dtsch Med Wochenschr 2017; 142: 679 – 686

[9] Dissemond J, Assenheimer B, Bültemann A et al. Kompressionstherapie bei Patienten mit Ulcus cruris venosum. J Dtsch Dermatol Ges 2016; 14: 1073 – 1089

[10] Renner R, Gebhardt C, Simon JC. Compliance hinsichtlich der Kompressionstherapie bei Patienten mit floridem Ulcus cruris venosum. Med Klin 2010; 105: 1 – 6

[11] Partsch H, Mosti G. Comparison of three portable instruments to measure compression pressure. Int Angiol 2010; 29: 426 – 430

[12] Heyer K, Augustin M, Protz K et al. Effectiveness of advanced versus conventional wound dressings on healing of chronic wounds: systematic review and meta-analysis. Dermatology 2013; 226: 172 – 184

[13] van den Bremer J, Moll FL. Historical overview of varicose vein surgery. Ann Vasc Surg 2010; 24: 426 – 432

[14] Lill G, Hernández-Richter HJ, Golestan C. Operationstechnik bei Crossektomie und Varizenstripping nach Babcock. Med Welt 1977; 28: 331 – 333

[15] Noppeney T, Storck M, Nüllen H et al. Perioperative quality assessment of varicose vein surgery: Commission for quality assessment of the German Society for Vascular Surgery. Langenbecks Arch Surg 2016; 401: 375 – 380

[16] Sperling M, Lacativa A. Die Invaginationsextraction? Eine Modifizierung der Babcock'schen Varicenoperation. Chirurg 1985; 56: 90 – 94

[17] Durkin M, Turton EP, Wijesinghe L et al. Long saphenous vein stripping and quality of life – a randomised trial. Eur J Vasc Endovasc Surg 2001; 21: 545 – 549

Dieses Dokument wurde zum persönlichen Gebrauch heruntergeladen. Vervielfältigung nur mit Zustimmung des Verlages.

[18] Joh JH, Lee KB, Yun WS et al. External banding valvuloplasty for incompetence of the great saphenous vein: 10-year results. Int J Angiol 2009; 18: 25 – 28

[19] Proebstle T, van den Bos R. Endovenous ablation of refluxing saphenous and perforating veins. Vasa 2017; 46: 159 – 166

[20] Dermody M, O'Donnell TF, Balk EM. Complications of endovenous ablation in randomized controlled trials. J Vasc Surg Venous Lymphat Disord 2013; 1: 427 – 436.e1

[21] Proebstle TM, Alm BJ, Göckeritz O et al. Five-year results from the prospective European multicentre cohort study on radiofrequency segmental thermal ablation for incompetent great saphenous veins. Br J Surg 2015; 102: 212 – 218

[22] Shaidakov EV, Grigoryan AG, Ilyukhin EA et al. Radiofrequency ablation or stripping of large-diameter incompetent great saphenous varicose veins with C2 or C3 disease. J Vasc Surg Venous Lymphat Disord 2016; 4: 45 – 50

[23] Proebstle TM, Alm J, Göckeritz O et al. Three-year European follow-up of endovenous radiofrequency-powered segmental thermal ablation of the great saphenous vein with or without treatment of calf varicosities. J Vasc Surg 2011; 54: 146 – 152

[24] Lurie F, Creton D, Eklof B et al. Prospective Randomised Study of Endovenous Radiofrequency Obliteration (Closure) Versus Ligation and Vein Stripping (EVOLVeS): two-year follow-up. Eur J Vasc Endovasc Surg 2005; 29: 67 – 73

[25] Gauw SA, Lawson JA, van Vlijmen-van Keulen CJ et al. Five-year follow-up of a randomized, controlled trial comparing saphenofemoral ligation and stripping of the great saphenous vein with endovenous laser ablation (980 nm) using local tumescent anesthesia. J Vasc Surg 2016; 63: 420 – 428

[26] Lawaetz M, Serup J, Lawaetz B et al. Comparison of endovenous ablation techniques, foam sclerotherapy and surgical stripping for great saphenous varicose veins. Extended 5-year follow-up of a RCT. Int Angiol 2017; 36: 281 – 288

[27] Flessenkämper I, Hartmann M, Hartmann K et al. Endovenous laser ablation with and without high ligation compared to high ligation and stripping for treatment of great saphenous varicose veins: Results of a multicentre randomised controlled trial with up to 6 years follow-up. Phlebology 2016; 31: 23 – 33

[28] O'Donnell TF, Balk EM, Dermody M et al. Recurrence of varicose veins after endovenous ablation of the great saphenous vein in randomized trials. J Vasc Surg Venous Lymphat Disord 2016; 4: 97 – 105

[29] Kalteis M, Adelsgruber P, Messie-Werndl S et al. Five-year results of a randomized controlled trial comparing high ligation combined with endovenous laser ablation and stripping of the great saphenous vein. Dermatol Surg 2015; 41: 579 – 586

[30] Marston WA, Crowner J, Kouri A et al. Incidence of venous leg ulcer healing and recurrence after treatment with endovenous laser ablation. J Vasc Surg Venous Lymphat Disord 2017; 5: 525 – 532

[31] Luebke T, Brunkwall J. Cost-effectiveness of endovenous laser ablation of the great saphenous vein in patients with uncomplicated primary varicosis. BMC Cardiovasc Disord 2015; 15: 138

[32] Carradice D, Mekako AI, Mazari FA et al. Randomized clinical trial of endovenous laser ablation compared with conventional surgery for great saphenous varicose veins. Br J Surg 2011; 98: 501 – 510

[33] Rasmussen LH, Bjoern L, Lawaetz M et al. Randomised clinical trial comparing endovenous laser ablation with stripping of the great saphenous vein: clinical outcome and recurrence after 2 years. Eur J Vasc Endovasc Surg 2010; 39: 630 – 635

[34] Whiteley MS. Glue, steam and Clarivein – Best practice techniques and evidence. Phlebology 2015; 30 (2 Suppl): 24 – 28

[35] Milleret R, Huot L, Nicolini P et al. Great saphenous vein ablation with steam injection: results of a multicentre study. Eur J Vasc Endovasc Surg 2013; 45: 391 – 396

[36] Rabe E, Otto J, Schliephake D et al. Efficacy and safety of great saphenous vein sclerotherapy using standardised polidocanol foam (esaf): a randomised controlled multicentre clinical trial. Eur J Vasc Endovasc Surg 2008; 35: 238 – 245

[37] Uncu H. Sclerotherapy: a study comparing polidocanol in foam and liquid form. Phlebology 2010; 25: 44 – 49

[38] Rasmussen L, Lawaetz M, Serup J et al. Randomized clinical trial comparing endovenous laser ablation, radiofrequency ablation, foam sclerotherapy, and surgical stripping for great saphenous varicose veins with 3-year follow-up. J Vasc Surg Venous Lymphat Disord 2013; 1: 349 – 356

[39] Rabe E, Pannier F. Sclerotherapy of varicose veins with polidocanol based on the guidelines of the German Society of Phlebology. Dermatol Surg 2010; 36 (Suppl. 02): 968 – 975

[40] Witte ME, Zeebregts CJ, de Borst GJ et al. Mechanochemical endovenous ablation of saphenous veins using the Clari-Vein: A systematic review. Phlebology 2017; 32: 649 – 657

[41] Argyriou C, Papasideris C, Antoniou GA et al. The effectiveness of various interventions versus standard stripping in patients with varicose veins in terms of quality of life. Phlebology 2017. doi:10.1177/0268355517720307

[42] Bootun R, Lane TR, Davies AH. The advent of non-thermal, non-tumescent techniques for treatment of varicose veins. Phlebology 2016; 31: 5 – 14

[43] Eroglu E, Yasim A, Ari M et al. Mid-term results in the treatment of varicose veins with N-butyl cyanoacrylate. Phlebology 2017; 32: 665 – 669

[44] Gibson K, Ferris B. Cyanoacrylate closure of incompetent great, small and accessory saphenous veins without the use of post-procedure compression: Initial outcomes of a postmarket evaluation of the VenaSeal System (the WAVES Study). Vascular 2017; 25: 149 – 156

[45] Chan YC, Law Y, Cheung GC et al. Predictors of recanalization for incompetent great saphenous veins treated with cyanoacrylate glue. J Vasc Intervent Radiol 2017; 28: 665 – 671

[46] Chan YC, Law Y, Cheung GC et al. Cyanoacrylate glue used to treat great saphenous reflux: Measures of outcome. Phlebology 2017; 32: 99 – 106

[47] Proebstle TM, Alm J, Dimitri S et al. The European multicenter cohort study on cyanoacrylate embolization of refluxing great saphenous veins. J Vasc Surg Venous Lymphat Disord 2015; 3: 2 – 7

[48] Maleti O, Lugli M, Tripathi RK. Deep venous reconstructive surgery. Sem Vasc Surg 2015; 28: 39 – 46

[49] Lugli MM, Guerzoni S, Garofalo M et al. Neovalve construction in deep venous incompetence. J Vasc Surg 2009; 49: 156 – 162.e2

## Bibliografie

DOI https://doi.org/10.1055/a-0658-4708
Akt Dermatol 2018; 44: 393–410
© Georg Thieme Verlag KG Stuttgart · New York
ISSN 0340-2541

Dieses Dokument wurde zum persönlichen Gebrauch heruntergeladen. Vervielfältigung nur mit Zustimmung des Verlages.

## Punkte sammeln auf CME.thieme.de

Diese Fortbildungseinheit ist 12 Monate online für die Teilnahme verfügbar. Sollten Sie Fragen zur Online-Teilnahme haben, finden Sie unter http://cme.thieme.de\hilfe eine ausführliche Anleitung. Wir wünschen viel Erfolg beim Beantworten der Fragen!

Unter https://eref.thieme.de/CXB7K6Z oder über den QR-Code kommen Sie direkt zum Artikel zur Eingabe der Antworten.

VNR 2760512018154654883

Thieme CME · Fortbildungspunkte 3

### Frage 1

Zur Behandlung einer mündungsnahen Leitveneninsuffizienz steht welches rekonstruktive Operationsverfahren zur Verfügung?

A Valvuloplastie
B Venentransplantation
C Venensklerosierung
D Venentransposition
E „Neovalve"-Bildung

### Frage 2

Die Varikosis der unteren Extremität kann verschiedene Komplikationen bzw. Folgezustände nach sich ziehen. Welche gehört nicht dazu?

A trophische Störungen der Haut bis hin zum Ulcus cruris venosum
B eine massive Einschränkung der Lebensqualität der betroffenen Patienten
C eine tiefe Beinvenenthrombose
D eine belastungsabhängige Einschränkung der schmerzfreien Gehstrecke
E eine chronisch venöse Insuffizienz

### Frage 3

Die Varikosis der unteren Extremität wird klinisch und wissenschaftlich eingeteilt nach …

A der Hach-Einteilung
B der CEAP-Klassifizierung
C der PEAP-Klassifizierung
D der Einteilung nach Mayer
E der Amerikanischen Gesellschaft für Phlebologie

### Frage 4

Welches Verfahren ist der diagnostische Goldstandard in der Phlebologie?

A Sonografie
B venöse Photoplethysmografie (PPG)
C Licht-Reflexions-Rheografie (LRR)
D Venenverschluss-Plethysmografie (VVP)
E Phlebodynamometrie (PDM)

### Frage 5

Zu den endovenösen thermischen Verfahren der Behandlung einer Varikosis gehört:

A die Radiofrequenzobliteration.
B die Sklerosierung.
C die Katheter-gestützte Injektion von Cyanoacrylat.
D die Behandlung mit ClariVein®.
E die perkutane Okklusion.

### Frage 6

Welches ist eine der Hauptursachen für ein Rezidiv nach Krossektomie und Stripping der V. saphena magna?

A ein fortgesetzter Nikotinabusus des Patienten
B ein zu lang belassener Stumpf der V. saphena magna
C die Verwendung des falschen Nahtmaterials zum Unterbinden der V. saphena magna
D eine mangelhafte postoperative Kompressionstherapie
E die falsche Ernährung des Patienten

### Frage 7

Die Rezidivvarikosis …

A ist einheitlich definiert.
B wurde früher nach der REVAT-Klassifikation in 4 Kategorien eingeteilt.
C ist ein relativ häufiges klinisches Problem.
D sollte immer durch die Radiofrequenzobliteration behandelt werden.
E beeinträchtigt die Lebensqualität der Patienten nicht.

### Frage 8

Die Schaumsklerosierung ist eher nicht geeignet zu der Behandlungen der …

A Stammvenenvarikosis.
B Seitenastvarikosis.
C genitalen Varikosis.
D Rezidiv-Stammvenenvarikosis.
E kutanen Varikosis.

Dieses Dokument wurde zum persönlichen Gebrauch heruntergeladen. Vervielfältigung nur mit Zustimmung des Verlages.

Thieme

## Punkte sammeln auf CME.thieme.de

Fortsetzung ...

### Frage 9

Eine der folgenden Aussagen zur sonografiegesteuerten Sklerosierung ist falsch. Welche?

A Sie ist die Therapie der Wahl für die kutane Varikosis.
B Sie stellt im Fall klinischer Rezidive eine gute Therapieoption dar.
C Sie kann mit chirurgischen Therapieverfahren kombiniert werden.
D Die Konzentration des chemischen Agens richtet sich nach dem Diameter der zu behandelnden Vene.
E Die sonografiegesteuerte Sklerosierung ist eine kostenintensive und komplikationsträchtige Behandlung.

### Frage 10

Für wie lang wird eine postoperative Kompressionsbehandlung nach endovenöser oder offen-chirurgischer Behandlungsprozedur heutzutage empfohlen?

A 3 Wochen
B 3 Monate
C 3 – 7 Tage
D lebenslang
E gar nicht mehr

Dieses Dokument wurde zum persönlichen Gebrauch heruntergeladen. Vervielfältigung nur mit Zustimmung des Verlages.