Online publiziert: 04.10.2018

Myiasis in einem ulzerierten spinozellulären Karzinom – ein Fall von „aided giant tumor neglect“

Myiasis in an Ulcerated Carcinoma – “aided giant tumor neglect”

Autoren

R. Saternus[1], S. L. Becker[2,3,4], E. Janssen[1], T. Vogt[1], C. S. L. Müller[1]

Institute

1 Klinik für Dermatologie, Venerologie und Allergologie, Universitätsklinikum des Saarlandes, Homburg/Saar
2 Institut für Medizinische Mikrobiologie und Hygiene, Institute für Infektionsmedizin, Universitätsklinikum des Saarlandes, Homburg/Saar
3 Schweizerisches Tropen- und Public-Health-Institut, Basel, Schweiz
4 Universität Basel, Schweiz

Bibliografie

DOI https://doi.org/10.1055/a-0669-3763 | Online-Publikation: 4.10.2018 | Akt Dermatol 2019; 45: 124–127
© Georg Thieme Verlag KG Stuttgart · New York
ISSN 0340-2541

Korrespondenzadresse

Dr. med. Roman Saternus, Klinik für Dermatologie, Venerologie und Allergologie, Universitätsklinikum des Saarlandes, Kirrberger Str. 100, Gebäude 6, 66421 Homburg
Roman.Saternus@uks.eu

ZUSAMMENFASSUNG

Eine 91-jährige Patientin mit einem vorbekannten metastasierten Mammakarzinom stellte sich in der Hochschulambulanz der Hautklinik aufgrund eines ulzerierten Kopfhauttumors von etwa 10 cm Durchmesser vor. Obwohl sie mit jüngeren Angehörigen gemeinsam ein Haus bewohnte, zeigte die Patientin Hinweise auf eine Verwahrlosung. Histologisch zeigte sich an der Kopfhaut ein spinozelluläres Karzinom. Zusätzlich wurden 12 Maden aus der Wunde entfernt. Im hier vorgestellten Fall konnte gezeigt werden, dass bei mangelnder Pflege durch Mitbewohner durchaus zwei „giant“ Tumore auch gleichzeitig auftreten können, deren Diagnose und Therapie lange Zeit verschleppt und die im Verlauf sogar mit Maden besiedelt werden können. Wir schlagen hierfür den Begriff „giant tumor neglect (GTN)“ oder „aided giant tumor neglect (AGTN)“ vor.

ABSTRACT

A 91-year-old woman who suffered from metastatic breast cancer presented to our department of dermatology with an ulcerated scalp tumor of 10 cm in diameter. Although she lived with younger relatives, the patient appeared to show evidence of neglect. Through histological assessment, we diagnosed a squamous cell carcinoma. Additionally, we removed 12 maggots from the wound. This case is remarkable because of the rarity of this combination of symptoms, and it demonstrates that insufficient home care by relatives can simultaneously lead to the development of two types of giant tumors. Because the diagnosis and management of these tumors were delayed, it led to the infestation of the wound with maggots. We therefore propose the term “giant tumor neglect (GTN)” or “aided giant tumor neglect (AGTN)”.

Fallpräsentation

Eine 91-jährige Patientin stellte sich aufgrund von Schmerzen im Bereich eines Tumors am Kapillitium in unserer Hochschulambulanz der Universitätshautklinik vor. Die Patientin wohnte gemeinsam im selben Haus mit jüngeren Angehörigen, die ihr bei der Verrichtung der Alltagstätigkeiten halfen. Das allgemeine Erscheinungsbild war jedoch – anders als aufgrund der guten häuslichen Versorgung zu erwarten wäre – eher ungepflegt und vernachlässigt. Die Patientin befand sich in einem deutlich verwahrlosten Allgemeinzustand. Die Anamnese gestaltete sich aufgrund des fortgeschrittenen Alters der Patientin schwierig. Bei der klinischen Untersuchung fand sich im Bereich des Kopfes eine mittels Verband bedeckte Wunde. Nach Entfernen des Verbandes zeigte sich frontoparietal ein im Durchmesser ca. 10 cm großer, exulzerierender Tumor der Kopfhaut (▶ **Abb. 1**). Der Wundgrund schien bis zur Schädelkalotte zu reichen und die Wunde war mit einem fötide riechenden, eitrig-schleimig erscheinenden und grün-gelblich gefärbten Wundsekret gefüllt. Am Wundrand fand sich ein konzentrisch um die Wunde führender, bis ca. 2 cm über das Kopfhautniveau ragender rötlicher Randwall. Dieser war von schwammartiger Konsistenz mit Kontaktblutungen. Aus dem Tumor konnten insgesamt 12 Maden mit einer Länge bis ca. max. 1,5 cm entfernt werden (▶ **Abb. 2**). An relevanten Vordiagnosen war ein metastasiertes inflammatorisches Mamma-

Dieses Dokument wurde zum persönlichen Gebrauch heruntergeladen. Vervielfältigung nur mit Zustimmung des Verlages.

▶ **Abb. 1** Tumor der Patientin am frontoparietalen Kapillitium bei Erstvorstellung.

▶ **Abb. 2** Aus dem Tumor extrahierte Maden im Rahmen der Erstvorstellung.

karzinom mit Erstdiagnose im Jahre 2014 bekannt, ferner bestanden ein arterieller Hypertonus, eine Hypakusis sowie ein Diabetes mellitus. Die Patientin war weitgehend immobil aufgrund einer Polyarthrose. Bei der klinischen Untersuchung zeigten sich beide Arme massiv angeschwollen, was a. e. als Lymphödem im Rahmen der nodalen Metastasierung bei Mammakarzinom gewertet wurde. Diesbezüglich hatte die Patientin in der Vergangenheit bereits Lymphdrainagen erhalten. Des Weiteren waren die Mammae beidseits komplett mit Tumorgewebe durchwachsen, hier jedoch ohne Exulzeration. Die Patientin war regelmäßig in der Frauenklinik vorstellig gewesen, zuletzt zwei Monate vor der Vorstellung in der Hautklinik.

Untersuchungen

Nach Entfernung der Maden wurde eine 4 mm große Stanzbiopsie aus dem Randwall des Tumors entnommen. Histologisch konnte hieraus ein spinozelluläres Karzinom (pTxG3) nachgewiesen werden (▶ **Abb. 3**). Die Maden konnten nach makroskopischer Inspektion und mikroskopischer Begutachtung mittels HE-Färbung als Haus- bzw. Stubenfliegenlarven (*Musca domestica*) identifiziert werden. Charakteristische Merkmale hierfür waren die schmutzig-weißliche Morphologie der Larven, welche keine seitlichen Fortsätze aufwiesen, das Fehlen einer eindeutigen Kopfstruktur bei jedoch kranialer Zuspitzung, die hakenförmigen Mundwerkzeuge sowie die sich am Hinterende der Larven befindende Scheibe mit jeweils zwei Atemlochplatten (▶ **Abb. 4**).

Behandlung

Die Patientin wurde in der interdisziplinären Tumorkonferenz für Kopf-Hals-Tumoren besprochen. Hierbei wurde aufgrund des fortgeschrittenen Alters der Patientin sowie des vorbekannten metastasierten Mammakarzinoms ein palliatives Therapiekonzept in der Strahlenklinik festgelegt. Nach Einverständnis der Patientin sowie ihrer Angehörigen wurde sie schließlich in der Universitätsstrahlenklinik zur Planung und Durchführung einer palliativen Radiotherapie vorgestellt.

Diskussion

Der hier dargestellte Fall eines großen spinozellulären Karzinoms der Kopfhaut mit zusätzlicher Myiasis bei vorbestehendem Mammakarzinom ist aufgrund der Seltenheit dieser Kombination bemerkenswert. Die Häufigkeit von riesigen („giant“) nicht-melanozytären Hauttumoren wird in der Literatur mit nur etwa 0,4 % für die beiden Tumorentitäten des Basalzellkarzinoms (basal cell carcinoma, BCC) und des spinozellulären Karzinoms (squamous cell carcinoma, SCC) angegeben. Diese Zahlen wurden an einem Tumorzentrum in Deutschland über einen Beobachtungszeitraum von 4 Jahren erhoben und es zeigte sich, dass die Mehrzahl der betroffenen Patienten älter als 60 Jahre war [1]. Per definitionem wird von einem riesigen („giant“) Tumor ab einem Durchmesser von ≥ 5 cm gesprochen [2]. Neben riesigen nicht-melanozytären Hauttumoren wurde auch über Fälle mit riesigen melanozytären Hauttumoren berichtet, beispielsweise in einem kürzlich von Müller et al. publizierten Fallbericht einer 84-jährigen Patientin, die sich mit einem ausgedehnten Melanom der Kopfhaut („Badehauben-Melanom“) in unserer Universitätshautklinik vorgestellt hatte [3]. Bez. des Auftretens einer Myiasis (sog. Fliegenmadenkrankheit) in Tumorwunden wurde eine Vielzahl von Fällen publiziert [4 – 7], wobei über das Auftreten dieser Ektoparasitose in einem „giant“ Karzinom bisher nur selten berichtet wurde [8 – 11]. Die Myiasis ist eine global vorkommende Erkrankung und weist die höchste Inzidenz in tropischen und subtropischen Gebieten der Welt auf, weshalb sie auch zu den sog. vernachlässigten Tropenkrankheiten („neglected tropical diseases“) gezählt wird [12]. Bei der kutanen Myiasis wird zwischen der furunkuloiden und der Wundmyiasis

Dieses Dokument wurde zum persönlichen Gebrauch heruntergeladen. Vervielfältigung nur mit Zustimmung des Verlages.

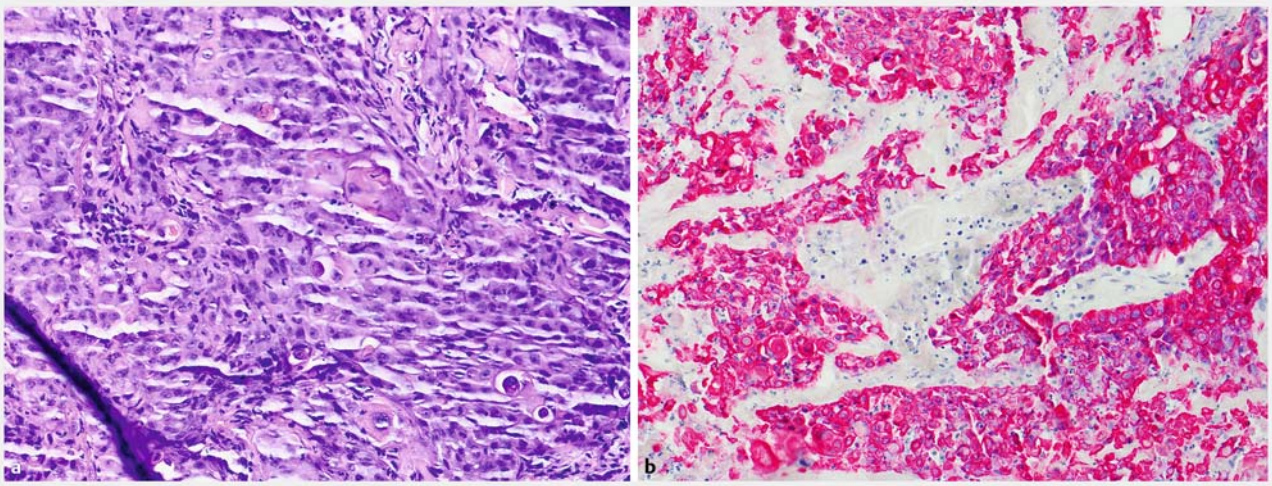

▶ **Abb. 3** Histologie des spinozellulären Karzinoms mit Proliferationen epithelialer pleomorpher Tumorzellen und Nachweis von Mitosen (HE-Färbung, Originalvergrößerung 200×).

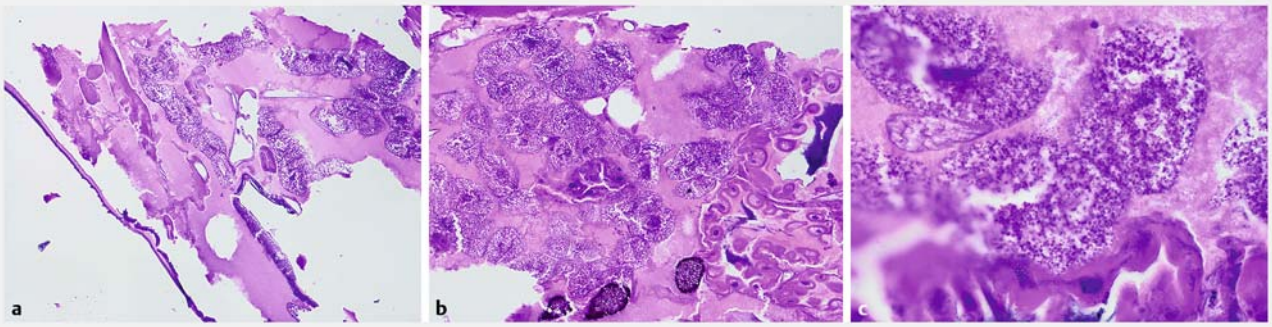

▶ **Abb. 4** Querschnitt einer Made (HE-Färbung).

unterschieden. Erstere ist durch eine furunkuloide Läsion mit zentralem Defekt gekennzeichnet, in der sich die Fliegenlarve befindet. Die Wundmyiasis ist gekennzeichnet durch Fliegeneier, welche durch Fliegen im Bereich der Wunde abgelegt werden bzw. von einer Mücke als Vektor auf die Wunde gebracht werden. Die Larven schlüpfen im Verlauf und invadieren die Wundfläche [8]. Während es sich typischerweise um Fliegenmaden vom Typ *Calliphoridae*, *Oestridae* oder *Sarcophagidae* handelt, können hierzulande auch durchaus Stubenfliegen (*M. domestica*) ihre Eier in Wunden ablegen und somit eine Myiasis auslösen. Zwar werden auch im Rahmen der Wundbehandlung seit vielen Jahren Maden eingesetzt, hier handelt es sich jedoch um Vertreter der Goldfliege (*Lucilia sericata*), welche unter sterilen Bedingungen gezüchtet werden. Zur Wundbehandlung wird dann die Sekretion von proteolytischen Enzymen durch die Maden genutzt, um nekrotisches Gewebe im Wundbereich im Sinne eines biologischen Wunddebridements zu behandeln [8]. Als wichtigste Risikofaktoren für einen Madenbefall von chronischen Wunden und ulzerierten Tumoren werden wie auch in unserem Fall ein fortgeschrittenes Alter, mangelnde Hygiene sowie chronische, immunsuppressiv wirkende Erkrankungen wie Diabetes mellitus genannt [7]. Weitere Faktoren sind Alkoholismus, periphere Gefäßerkrankungen, psychiatrische Erkrankungen (v. a. dementielle Syndrome und Depressionen), ein niedriger sozioökonomischer Status sowie alleine lebende Patienten [5, 7]. In einer Publikation von Abyaneh und Kollegen wurden 11 Patienten mit „giant" Basalzellkarzinomen aufgearbeitet und mit Patienten verglichen, welche kleinere Basaliome aufwiesen. Hier konnte gezeigt werden, dass die Patienten mit den deutlich größeren Tumoren häufiger unter Alkoholismus litten, alleine lebten und dem Tumor schlicht keine Beachtung schenkten, im Sinne eines Neglects [13].

Im hier berichteten Fall konnte gezeigt werden, dass bei mangelnder Pflege durch Mitbewohner durchaus zwei „giant" Tumore auch gleichzeitig auftreten können (Spinaliom der Kopfhaut und Mammakarzinom), deren Diagnose und Therapie lange Zeit verschleppt und die im Verlauf sogar mit Maden besiedelt werden können. Patienten mit entsprechenden Risikofaktoren sollten unbedingt einer qualitativ hochwertigen medi-

Dieses Dokument wurde zum persönlichen Gebrauch heruntergeladen. Vervielfältigung nur mit Zustimmung des Verlages.

zinisch-pflegerischen Versorgung sowie regelmäßigen ärztlichen Konsultationen zugeführt werden. Alleinige „häusliche“ Versorgung schützt nicht vor „giant tumor neglect (GTN)“. Wir schlagen hierfür den Begriff „aided giant tumor neglect (AGTN)“ vor.

Interessenkonflikt

Die Autoren geben an, dass kein Interessenkonflikt besteht.

Literatur

[1] Wollina U, Bayyoud Y, Kronert C et al. Giant epithelial malignancies (Basal cell carcinoma, squamous cell carcinoma): a series of 20 tumors from a single center. J Cutan Aesthet Surg 2012; 5: 12 – 19

[2] Archontaki M, Stavrianos SD, Korkolis DP et al. Giant Basal cell carcinoma: clinicopathological analysis of 51 cases and review of the literature. Anticancer Res 2009; 29: 2655 – 2663

[3] Müller CS, Hinterberger L, Vogt T et al. Giant melanoma of the scalp – discussion of a rare clinical presentation. BMJ Case Rep 2011: pii: bcr1220103643. doi:10.1136/bcr.12.2010.3643

[4] Biswas S, McNerney P. Furuncular Myiasis of the Scalp. Eplasty 2016; 16: ic21

[5] Gabriel JG, Marinho SA, Verli FD et al. Extensive myiasis infestation over a squamous cell carcinoma in the face. Case report. Med Oral Patol Oral Cir Bucal 2008; 13: E9 – E11

[6] Gopalakrishnan S, Srinivasan R, Saxena SK et al. Myiasis in different types of carcinoma cases in southern India. Indian J Med Microbiol 2008; 26: 189 – 192

[7] Sesterhenn AM, Pfutzner W, Braulke DM et al. Cutaneous manifestation of myiasis in malignant wounds of the head and neck. Eur J Dermatol 2009; 19: 64 – 68

[8] Hawayek LH, Mutasim DF. Myiasis in a giant squamous cell carcinoma. J Am Acad Dermatol 2006; 54: 740 – 741

[9] Robati RM, Qaisari M, Saeedi M et al. Severe myiasis infestation over a giant squamous cell carcinoma of the auricle. Int J Dermatol 2012; 51: 623 – 624

[10] Arbit E, Varon RE, Brem SS. Myiatic scalp and skull infection with diptera Sarcophaga: case report. Neurosurgery 1986; 18: 361 – 362

[11] Phillips WG, Marsden JR. Opportunistic cutaneous myiasis following radiotherapy for squamous cell carcinoma of the left temple. Br J Dermatol 1993; 129: 502 – 503

[12] Utzinger J, Becker SL, Knopp S et al. Neglected tropical diseases: diagnosis, clinical management, treatment and control. Swiss Med Wkly 2012; 142: w13727

[13] Yazdani Abyaneh MA, Engel P, Slominski A et al. Giant Basal Cell Carcinomas Express Neuroactive Mediators and Show a High Growth Rate: A Case-Control Study and Meta-Analysis of Etiopathogenic and Prognostic Factors. Am J Dermatopathol 2017; 39: 189 – 194

Dieses Dokument wurde zum persönlichen Gebrauch heruntergeladen. Vervielfältigung nur mit Zustimmung des Verlages.