Online publiziert: 04.10.2018

Akutes postoperatives Pyoderma gangraenosum

Pyoderma gangrenosum

Autoren

M. A. Ufimtseva[1], Y. M. Bochkarev[1], A. V. Stolin[2], S. A. Chernyadyev[3], N. A. Golubkov[4], S. B. Antonova[1]

Institute

1 Institut für Haut- und Geschechtskrankheiten, Staatliche Medizinische Universität zu Jekaterinburg (Ural), Russland
2 Lehrstuhl für allgemeine und theoretische Chirurgie, Staatliche Medizinische Universität zu Jekaterinburg (Ural), Russland
3 Lehrstuhl für chirurgische Krankheiten an der Fakultät für Heilkunde und Prophylaxe, Staatliche Medizinische Universität zu Jekaterinburg (Ural), Russland
4 Zentrum für Kosmetologie und plastische Chirurgie zu Jekaterinburg (Ural), Russland

Bibliografie

DOI https://doi.org/10.1055/a-0677-5871 | Online-Publikation: 4.10.2018 | Akt Dermatol 2019; 45: 172–175
© Georg Thieme Verlag KG Stuttgart · New York
ISSN 0340-2541

Korrespondenzadresse

Svetlana Borisovna Antonova, Ul. Repina 3, 620028 Jekaterinburg, Russland
ant-sveta13@rambler.ru

ZUSAMMENFASSUNG

Der Artikel beschreibt eine Patientin mit Pyoderma gangraenosum nach Kaiserschnitt. Diese Diagnose macht differenzialdiagnostische Überlegungen besonders notwendig auch zu akuten Hautinfektionen. Es wurde daher eine Literaturübersicht zum Pyoderma gangraenosum mithilfe von Suchmaschinen RINZ (Russischer wissenschaftlicher Zitierungsindex), PubMed, Scholar und Medline erstellt. Das Pyoderma gangraenosum ist eine extrem seltene Krankheit und die Diagnose stellt eine Ausschlussdiagnose dar. Bei ausgedehnter Wundoberfläche, die auf Antibiotika und chirurgische Behandlung nicht anspricht, ist eine Behandlung mit Glukokortikoiden und Immunsuppressiva notwendig. In unserem Fall hat sich das Pyoderma gangraenosum als interdisziplinäres Problem dargestellt, das eine gemeinsame Patientenführung von chirurgisch tätigen Kollegen und Dermatologen fordert.

ABSTRACT

PG is an extremely rare, neutrophilic dermatosis. It is characterized by progressive skin necrosis that may develop after surgery. In patients with extensive wounds unresponsive to antibiotics or surgical intervention PG should early be considered as diagnosis. Treatment with steroids or immunosuppressives is mandatory.
This article reports a case of PG after a cesarian section and presents a survey of the PG literature found with the help of various search engines (e. g. RINZ, PubMed, Medline, Scholar).
Our case demonstrates once again that PG may represent an interdisciplinary problem requiring also an interdisciplinary approach by surgeons and dermatologists.

Einleitung

Das Pyoderma gangraenosum (PG) ist eine seltene neutrophile Dermatose aus der Gruppe der entzündlichen Erkrankungen, gekennzeichnet durch das Pathergiephänomen (Beginn der Entzündung nach einer Verletzung) und das Vorhandensein von nichtinfektiösen neutrophilen Hautinfiltraten. In den meisten Fällen entwickelt es sich in der Altersgruppe von 20 bis 50 Jahren, wobei Frauen häufiger erkranken als Männer (Amin SV, 2014). Ein PG kann sich nach einer leichten Verletzung, einem chirurgischen Eingriff oder spontan entwickeln.

Die in der Literatur beschriebenen Verläufe zeigen sowohl relativ langsame als auch aggressive, blitzartig auftretende Veränderungen, ulzerierende Verläufe als auch Verläufe mit Epithelialisierung. Die ulzerative Phase ist gekennzeichnet von einer schnell fortschreitenden Wunde mit peripherem rotem Randsaum und über Hautniveau erhabenen, rotvioletten, aufgelockerten Rändern. Der zentrale Bereich besteht aus unspezifischen Nekrosen mit eitrigem oder granulomatösem Boden. Die Läsionen verursachen oft starke Schmerzen, insbesondere bei raschem Fortschreiten [1 – 3].

Der Name von PG hat sich historisch herausgebildet und passt nur bedingt, da nach modernen Erkenntnissen diese Krankheit weder eine Gangrän noch eine Pyodermie ist. Ein charakteristisches Merkmal ist die Nachahmung einer akuten Infektion, wodurch sich die Diagnosestellung und Planung einer geeigneten Therapie oft verzögert. Das PG wurde erstmals von Brunsting et al. im Jahr 1930 beschrieben, der glaubte, dass die Krankheit durch eine Streptokokkeninfektion verursacht sei [4]. Trotz der

Dieses Dokument wurde zum persönlichen Gebrauch heruntergeladen. Vervielfältigung nur mit Zustimmung des Verlages.

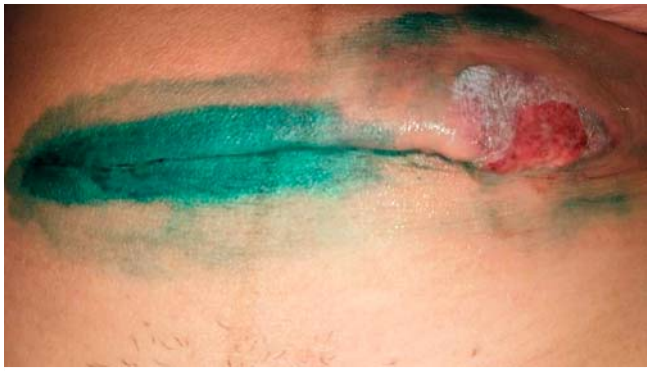

▶ **Abb. 1** Der 7. Tag nach Kaiserschnitt.

▶ **Abb. 2** 5 Wochen nach Kaiserschnitt (nach 4-facher Nekrektomie).

Tatsache, dass die Pathogenese von PG noch nicht ausreichend untersucht ist, weist die Literatur darauf hin, dass PG keine infektiöse Pathologie hat. Es wurde über die Dysregulation des angeborenen Immunsystems und die abnormale Neutrophilenfunktion bei Patienten mit PG berichtet, sodass die wichtigsten Medikamente bei der Behandlung systemische Glukokortikosteroide sind. Unter den Faktoren, die klinische Symptome von PG bewirken, unterscheidet man neutrophile Dysfunktion, genetische Mutationen und abnormale Entzündung [5]. Die klinischen Hauptvarianten der PG sind: klassische, bullöse, pustulöse, vegetierende, medikamenteninduzierte, postoperative und peristomale Variante [2, 6, 7].

Von den Driesch [14] schlug diagnostische Kriterien für das PG vor, welche als Majorkriterien die klassischen Merkmale wie das Auftreten von Geschwüren mit dem charakteristischen entzündlichen Saum, sowie negative Ergebnisse der bakteriologischen Untersuchung erfassen sowie den Ausschluss von klassischen Differenzialdiagnosen wie Pyodermien und Ulzerationen bei leukozytoklastischer Vaskulitis.

Nebenkriterien sind histologisch ein neutrophiles Infiltrat in der Dermis mit Anzeichen für eine Vaskulitis sowie die nicht seltene Ablagerung von Immunglobulinen (ibs. IgA) und/oder Komplementfaktoren an den Gefäßen bei der direkten Immunfluoreszenz, das Vorliegen typischer Begleiterkrankungen, wie rheumatoide Arthritis, M. Crohn, Colitis ulcerosa oder Paraproteinämien, sowie das Ansprechen auf eine immunsuppressive Therapie [8, 14].

In dieser Kasuistik betrachten wir den Fall eines postoperativen PG, um die klinischen Besonderheiten und die diagnostischen Anzeichen der Krankheit zu erörtern. Eine Literaturübersicht zum Verlauf des PG wurde mithilfe von Suchmaschinen RINZ (Russischer wissenschaftlicher Zitierungsindex), PubMed, Scholar, Medline erstellt.

Kasuistik

Die 31-jährige Patientin wurde in der geburtshilflichen Überwachungsabteilung mit Beschwerden über Fieber bis auf 38 °C, Rötung und Schmerzen in der Operationswunde am 7. Tag nach Kaiserschnitt stationär aufgenommen (▶ **Abb. 1**). Im Bereich der Operationswunde zeigten sich Infiltration und Schwellung des Gewebes, Hyperämie der Haut und auf der linken Seite der Operationswunde ein rundliches Geschwür bis zu 3 cm Durchmesser. Im Blutbild: Leukozytose bis 20 $*10^9$/l, BSG bis 50 mm/h. Es erfolgte eine chirurgische Wundversorgung, antibakterielle Therapie und eine Lokaltherapie mit Verband. Am 3. Tag trat ein zyanotisch-violetter peripherer Wall am Rande der Ulzeration auf. Anhaltend bestand eine febrile Körpertemperatur, Leukozytose bis 20 $*10^9$/l, BSG bis 50 mm/h. Es erfolgte erneut eine Nekrektomie und Antibiose nach Antibiogramm. Der Allgemeinzustand besserte sich nicht und es entwickelte sich eine ausgedehnte, schmerzhafte, ulzeröse Wunde mit einem peripheren purpur-violetten Wall. In der Folge wurden Nekrektomien, ein Wechsel der Antibiose, einschließlich des zweikomponentigen antibakteriellen Imipenem und Cilastatin-Natrium enthaltenden Arzneimittels versucht (▶ **Abb. 2**). Auffällig war, dass die bakterielle Untersuchung des Wundsekrets wiederholt (zum 4. Mal) kein Bakterienwachstum zeigte. Histologischer Befund: Im Biopsiematerial aus den zentralen Bereichen des Ulzerationsdefektes findet sich ein ausgeprägtes neutrophiles Infiltrat mit Bildung von neutrophilen Mikroabszessen. Im Schnittpräparat des Materials aus dem Randwall findet sich ein polymorphes Infiltrat, das eine signifikante Menge an Lymphozyten enthält.

Bei der internistischen Untersuchung wurde keine somatische Pathologie festgestellt, Untersuchungen auf HIV und Virushepatitiden ergaben einen negativen Befund.

Angesichts der folgenden Symptome: kennzeichnendes Krankheitsbild, wiederholte negative bakteriologische Untersuchungsergebnisse, histologische Befunde, Spontanremission und Pathergiephänomen wurde die Diagnose PG gestellt. Systemische Glukokortikosteroide wurden jedoch wegen spontaner Remission – das Fehlen eines ausgeprägten peripheren Walls, des zufriedenstellenden Allgemeinzustandes der Patientin nach der vierten Nekrektomie sowie des Fehlens von Standards für die Führung von Patienten-PG nicht verordnet.

Einen Monat nach der Stabilisierung des Prozesses wurde eine Abdominalplastik durchgeführt, wegen Rückfallrisikos jedoch unter prophylaktischem Einsatz von Prednisolon in einer Dosis von 50 mg pro Tag. Die postoperative Periode verlief normal (▶ **Abb. 3**, ▶ **Abb. 4**), Prednisolon wurde über 2 Monate ausgeschlichen.

Dieses Dokument wurde zum persönlichen Gebrauch heruntergeladen. Vervielfältigung nur mit Zustimmung des Verlages.

▶ **Abb. 3** 3 Monate nach Kaiserschnitt (Abdominoplastik).

▶ **Abb. 4** 4 Monate nach Kaiserschnitt (Abdominoplastik).

Besprechung

Obwohl das PG eine extrem seltene Krankheit ist und eine Ausschlussdiagnose, sollte man in Fällen mit aktiver und ausgedehnter Wundoberfläche, die auf Behandlung mit Antibiotika und chirurgische Behandlung nicht ansprechen, daran denken [9, 10]. Im Gegensatz zu Wundinfektionen besteht die systemische Behandlung eines PG in der Anwendung der immunsuppressiven Therapie, insbesondere mit Glukokortikosteroiden. Immunsuppressive Therapie mit Ciclosporin kann als Alternative betrachtet werden [1]. Biologika, ibs. eine TNF-alpha-Blockade oder intravenöse Immunglobuline sind weitere und aussichtsreiche medikamentöse Optionen [11, 12].

Typisch für PG ist ein Pathergiephänomen, d. h. die Entwicklung einer Ulzeration an einer Stelle der traumatischen Verletzung. Forscher aus Brasilien beschreiben einen Fall von PG bei einer 19 Jahre alten immunkompetenten Patientin, der 4 Tage nach der Mastopexie aufgetreten ist. Der Verlauf der PG war durch fortschreitende ausgedehnte Nekrose, das Fehlen der Wirkung einer antibakteriellen Therapie (Vancomycin, Meronem, Daptomycin) gekennzeichnet, sodass am 8. Tag die Brustimplantate entfernt wurden. Zwei Tage nach dem zweiten chirurgischen Eingriff kam es zu Nekrosen. Eine Biopsie aus den Rändern der Operationswunde wurde durchgeführt. Angesichts des Ergebnisses der Biopsie (Dermatitis und diffuse neutrophile Pannikulitis-Nekrose) wurde ein PG vermutet. Systemische Kortikosteroide (Prednisolon) und Vakuumtherapie (VAC) führten zur Abheilung ohne Notwendigkeit der Hauttransplantation [13].

Möglicherweise spielt die Schwangerschaft, die einen physiologischen Zustand mit einem immunologisch veränderten Status darstellt, eine risikosteigernde Rolle bei der Entwicklung des PG [7, 8]. Aus Indien wird über eine 32-jährige Frau mit drei Fällen gangraenöser Pyodermie in der postoperativen Periode nach Kaiserschnitt berichtet. Bei dieser Patientin wurde unter Prednisolon oral und Dapsongabe eine Abheilung erzielt [8].

JY Park et al. (2016) beschreiben einen Fall von PG bei einer 33-jährigen Patientin nach Kaiserschnitt. Zunächst wurden klinische Manifestationen von PG als Wundinfektion gewertet, sodass die Patientin mehrere Zyklen einer Antibiotikatherapie erhielt (Ceftezol, Amikacin, Ertapenem und Clindamycin). Darunter entwickelte sich ein akutes Nierenversagen. Nach Rücksprache mit einem Facharzt für Haut- und Geschlechtskrankheiten wurde ein PG diagnostiziert und Prednisolon unter Kontrolle der Nierenfunktion mit guter klinischer Wirkung verabreicht. Nach Ausschleichen des Prednisolon erhielt die Patientin bei stabilisierter Nierenfunktion eine Erhaltungstherapie mit Cyclosporin (100 mg/d), bis zur Planung einer weiteren Schwangerschaft. Das Vermeiden traumatischer Hautläsionen und eines Kaiserschnitts wurde angeraten, sodass die zweite Schwangerschaft bei dieser Patientin ohne Komplikationen verlief [7].

Der vorliegende Fall zeigt ein typisches PG, eine seltene Krankheit mit unvorhersehbarem Verlauf und mit dem klinischen Bild einer akuten Hautinfektion. Dieses bedingte die Verordnung antibakterieller Therapien, den Aufschub der Verordnung systemischer Glukokortikosteroide und als Folge die Bildung von ausgedehnten ulzerativen Defekten, die rekonstruktive Eingriffe erforderten. Intention der Arbeit ist, bei akuten postoperativen ulzerativen Prozessen die Differenzialdiagnose PG frühzeitig mit zu erwägen.

Interessenkonflikt

Die Autoren geben an, dass kein Interessenkonflikt besteht.

Literatur

[1] Callen JP, Jackson JM. Pyoderma gangrenosum: an update. Rheum Dis Clin North Am 2007; 33: 787 – 802

[2] Clark HH, Cohen PR. Pyoderma gangrenosum in an HIV-infected patient. J Am Acad Dermatol 1995; 32: 912 – 914

[3] Gravina A, Ruocco E, Sangiuliano S et al. Pyoderma gangrenosum: an updated review. J Eur Acad Dermatol Venereol 2009; 23: 1008 – 1017

[4] Ruocco E, Sangiuliano S, Gravina AG et al. Pyoderma gangrenosum: an updated review. J Eur Acad Dermatol Venereol 2009; 23: 1008 – 1017

[5] Braswell SF, Kostopoulos TC, Ortega-Loayza AG. Pathophysiology of pyoderma gangrenosum (PG): an updated review. J Am Acad Dermatol 2015; 73: 691 – 698

Dieses Dokument wurde zum persönlichen Gebrauch heruntergeladen. Vervielfältigung nur mit Zustimmung des Verlages.

[6] Bhat RM. Management of pyoderma gangrenosum: an update. Indian J Dermatol Venereol Leprol 2004; 70: 329 – 335

[7] Park JY, Lee J, Park JS et al. Successful vaginal birth after prior cesarean section in a patient with pyoderma gangrenosum. Jun Obstet Gynecol Sci 2016; 59: 62 – 65

[8] Amin SV, Bajapai N, Pai A et al. Pyoderma gangrenosum in two successive pregnancies complicating caesarean wound. Case Rep Obstet Gynecol 2014; 2014: 654843. doi:10.1155/2014/654843. Epub 2014 Feb 11

[9] Mansur AT, Balaban D, Göktay F et al. Pyoderma gangrenosum on the breast: a case presentation and review of the published work. J Dermatol 2010; 37: 107 – 110

[10] Su WP, Davis MD, Weenig RH et al. Pyoderma gangrenosum: clinicopathologic correlation and proposed diagnostic criteria. Int J Dermatol 2004; 43: 790 – 800

[11] Bobbitt SA, Klaus EM, Stringer E. Treatment of refractory pyoderma gangrenosum with infliximab in a 17-month-old boy. Dermatol Online J 2016 Apr 18; 22 (4): pii: 13030/qt9cj6f62c

[12] Lankarani KB. Infliximab for treatment of pyoderma gangrenosum. Neth J Med 2015; 73: 357

[13] Soncini JA, Grassi Salles A, Frizzo Neto JA et al. Successful Treatment of Pyoderma Gangrenosum after Augmentation Mastopexy Using Vacuum Therapy. Plast Reconstr Surg Glob Open 2016; 4: e1072

[14] Von den Driesch P. Pyoderma gangrenosum: a report of 44 cases with follow up. Br J Dermatol 1997; 137: 1000 – 1005

Dieses Dokument wurde zum persönlichen Gebrauch heruntergeladen. Vervielfältigung nur mit Zustimmung des Verlages.