Pädiatrie *up2date*

1 · 2019

Infektionskrankheiten 4

Enterovirus-Infektionen: Epidemiologie, Klinik und Diagnostik

Sindy Böttcher
Marcus Panning

VNR: 2760512019156643163
DOI: 10.1055/a-0691-9896
Pädiatrie up2date 2019; 14 (1): 59–68
ISSN 1611-6445
© 2019 Georg Thieme Verlag KG

Thieme

Dieses Dokument wurde zum persönlichen Gebrauch heruntergeladen. Vervielfältigung nur mit Zustimmung des Verlages.

Unter dieser Rubrik sind bereits erschienen:

Humane Papillomaviren (HPV): Erreger, Impfung und Praxishinweise S. Höhne, S. J. Klug 1/2018

Multiresistente gramnegative Erreger in der Pädiatrie J. Zweigner, A. Simon 2/2017

Rationale Antiobiotika-Therapie in der Pädiatrie F. Lander, R. Berner 3/2016

Tuberkulose beim Kind R. Schlags 1/2015

Zeckenübertragene Erkrankungen bei Kindern und Jugendlichen H.-I. Huppertz 4/2013

Impfempfehlungen für Kinder und Jugendliche F. Kowalzik, F. Zepp 2/2013

Fieber ohne Fokus P. Agyeman, A. Duppenthaler 3/2012

Rezidivprophylaxe bei Harnwegsinfektionen – noch zeitgemäß? R. Beetz 2/2011

Differenzialdiagnose und Management der Lymphadenopathie im Kindes- und Jugendalter C. Tertilt, B. Nenning, G. Staatz, J. Faber 4/2010

Importierte parasitäre Infektionen T. Jelinek 1/2010

A-Streptokokken-Folgeerkrankungen R. Keitzer 3/2009

Erkrankungen durch A-Streptokokken H. Scholz 1/2009

Rationale Antibiotikatherapie M. Weiß 1/2007

Die akute Otitis media H. Scholz 2/2006

Rationale Impfkonzepte H.-J. Schmitt, O. Nitsche, M. Knuf, R. v. Kries 1/2006

ALLES ONLINE LESEN

Mit der eRef lesen Sie Ihre Zeitschrift: online wie offline, am PC und mobil, alle bereits erschienenen Artikel. Für Abonnenten kostenlos! https://eref.thieme.de/paed-u2d

JETZT FREISCHALTEN

Sie haben Ihre Zeitschrift noch nicht freigeschaltet? Ein Klick genügt: www.thieme.de/eref-registrierung

Dieses Dokument wurde zum persönlichen Gebrauch heruntergeladen. Vervielfältigung nur mit Zustimmung des Verlages.

Thieme

Enterovirus-Infektionen: Epidemiologie, Klinik und Diagnostik

Sindy Böttcher, Marcus Panning

Infektionen mit Enteroviren sind weltweit verbreitet und verlaufen in der Regel asymptomatisch oder als leichte fieberhafte Allgemeinerkrankung. Typische Krankheitsbilder sind Sommergrippe, Herpangina, Hand-Fuß-Mund-Krankheit und Bornholm-Erkrankung. Je nach Manifestationsort kann eine Infektion mit Enteroviren jedoch auch zu aseptischer Meningitis/Enzephalitis, Hepatitis oder Myokarditis führen [1 – 3].

Einleitung

Die zu den Enteroviren zählenden Poliovirus-Typen 1 bis 3 sind Ziel einer weltweiten Eradikationskampagne, und Infektionen mit Wildviren vom Typ 1 treten nur noch in zwei Ländern (Pakistan, Afghanistan) auf. In den letzten Jahren traten jedoch Fälle von schwer verlaufenden, polioartigen schlaffen Lähmungen auf, bei denen Nicht-Polio-Enteroviren (NPEV) nachgewiesen wurden. Im Folgenden wird auf die Epidemiologie, Klinik und Diagnostik von Enterovirus-Infektionen eingegangen. In diesem Zusammenhang wichtige Abkürzungen sind hier zusammengefasst:

ABKÜRZUNGEN

CV	Coxsackieviren
E	Echoviren
EV	Enteroviren
IVIG	intravenöse Immunglobuline
PCR	Polymerase-Ketten-Reaktion
PV	Polioviren
RKI	Robert Koch-Institut

Erreger

Enteroviren gehören zur großen Familie der Picornaviridae, die in mehr als 40 Genera eingeteilt wird. Aktuell sind mehr als 100 humanpathogene Enterovirus-Typen bekannt, die vier Spezies (Enterovirus-A, -B, -C, -D) zugeordnet sind (http://www.picornaviridae.com) (▸ **Tab. 1**). Die Nomenklatur beruht auf Genomorganisation und Sequenzhomologien, d. h. molekularen Kriterien [4]. Die früher gebräuchliche Einteilung in Polioviren (3 Serotypen), Coxsackie-Viren Gruppe A (23 Serotypen), Coxsackie-Viren Gruppe B (6 Serotypen) und ECHO-Viren (28 Serotypen), die auf serologischen Kriterien basierte, wird nicht mehr verwendet. Einziges Reservoir für die humanpathogenen Enteroviren ist der Mensch, jedoch wurde für Enteroviren auch ein zoonotisches Potenzial beschrieben [5].

Enteroviren sind klein (ca. 30 nm, lat. pico = klein) und verfügen über ein einzelsträngiges RNA-Genom positiver Polarität. Die virale RNA kodiert für vier Strukturproteine (VP1, VP2, VP3 und VP4) und sieben Nichtstrukturproteine. Die Proteine VP1, VP2 und VP3 bilden dabei die äußere Struktur des Kapsids, VP4 ist an der Innenseite des Kapsids lokalisiert [6]. Im Rahmen der Immunantwort

▸ **Tab. 1** Humanpathogene Enterovirus-Spezies A bis D und Serotypen (Auswahl häufiger Vertreter).

Spezies	Enterovirus-Typen	wichtige Vertreter
Enterovirus-A	21	CV-A2, CV-A6, CV-A10, CV-A16, EV-A71, EV-A76
Enterovirus-B	60	CV-B3, CV-B5, E-6, E-11, E-18, E-30, CV-A9
Enterovirus-C	23	PV-1, -2, -3, CV-A21, CV-A24, EV-C99, EV-C104
Enterovirus-D	4	EV-D68, EV-D70

CV: Coxsackievirus; E: Echovirus; EV: Enterovirus; PV: Poliovirus.

Dieses Dokument wurde zum persönlichen Gebrauch heruntergeladen. Vervielfältigung nur mit Zustimmung des Verlages.

werden daher humorale und typenspezifische Antikörper überwiegend gegen die Proteine VP1, 2 und 3 des Kapsids gebildet. Das Virusprotein VP1 vermittelt die Bindung an den zellulären Rezeptor.

Generell verfügen Enteroviren über eine hohe genetische Variabilität, was sich in der Vielzahl unterschiedlicher Typen widerspiegelt. Bei den Enteroviren kann es auch zu Rekombinationen, d. h. zum Austausch von Gensegmenten, kommen. Diese Rekombinanten können mit einer veränderten Pathogenität assoziiert sein [7].

Enteroviren haben keine Lipidhülle, was ihre relativ hohe Stabilität bedingt. Da sie säurestabil sind, können sie die Magenpassage überstehen. In den letzten Jahren zeigte sich die zunehmende klinische Bedeutung der Enterovirus-Typen A71 (Spezies A) und D68 (Spezies D) [8, 9].

Epidemiologie

Enteroviren sind weltweit verbreitet. Über eine regionale Häufung einzelner Enterovirus-Typen ist berichtet worden (z. B. Hand-Fuß-Mund-Erkrankung durch Infektionen mit Enterovirus-A71 in Südostasien). In gemäßigten Klimazonen treten Enterovirus-Infektionen gehäuft in den Sommermonaten auf (▸ **Abb. 1**). Dabei kommt es bezüglich der Häufigkeit zu jährlichen wie auch regionalen Schwankungen.

Aktuelle Daten aus Deutschland zur Saisonalität und zum regionalen Auftreten von Enterovirus-Nachweisen in respiratorischen Materialien werden vom Respvir-Netzwerk online zu Verfügung gestellt (https://clinical-virology.net/de). Die Ergebnisse der bundesweiten Enterosurveillance (EVSurv), in der durch Enteroviren verursachte neurologische Erkrankungen erfasst werden (Meningitis/Enzephalitis und akute schlaffe Lähmungen der Extremitäten), sind unter https://evsurv.rki.de/abrufbar.

Neben einem deutlichen saisonalen Auftreten der Enteroviren in den Monaten Mai bis September kann für einzelne Erreger auch ein periodisches Auftreten beobachtet werden. So wurde beispielsweise in Deutschland 2008 und 2013 eine stark erhöhte Zirkulation von Echovirus 30 beobachtet (Zahlen aus der EVSurv für 2008: n = 662, 2013: n = 683), hier waren bis zu 50 % der untersuchten ZNS-Erkrankungen auf Echovirus 30 zurückzuführen. Der Typ Enterovirus A71 zeigt ein erhöhtes Aufkommen alle drei Jahre, wobei hier auch das Auftreten neuer Sub-Genotypen zu erwähnen ist. Lokale Ausbrüche in Schulen/Kindergärten wurden u. a. auf Echovirus 18, Coxsackie-Virus A9 zurückgeführt.

Eine Virusausscheidung erfolgt sowohl von asymptomatisch Infizierten als auch von akut Erkrankten. Die Übertragung erfolgt direkt in der Frühphase fäkal-oral, über Speichel/Tröpfchen oder indirekt über kontaminierte Gegenstände. Die Inkubationszeit beträgt in der Regel 7–14 Tage (bis maximal 35 Tage).

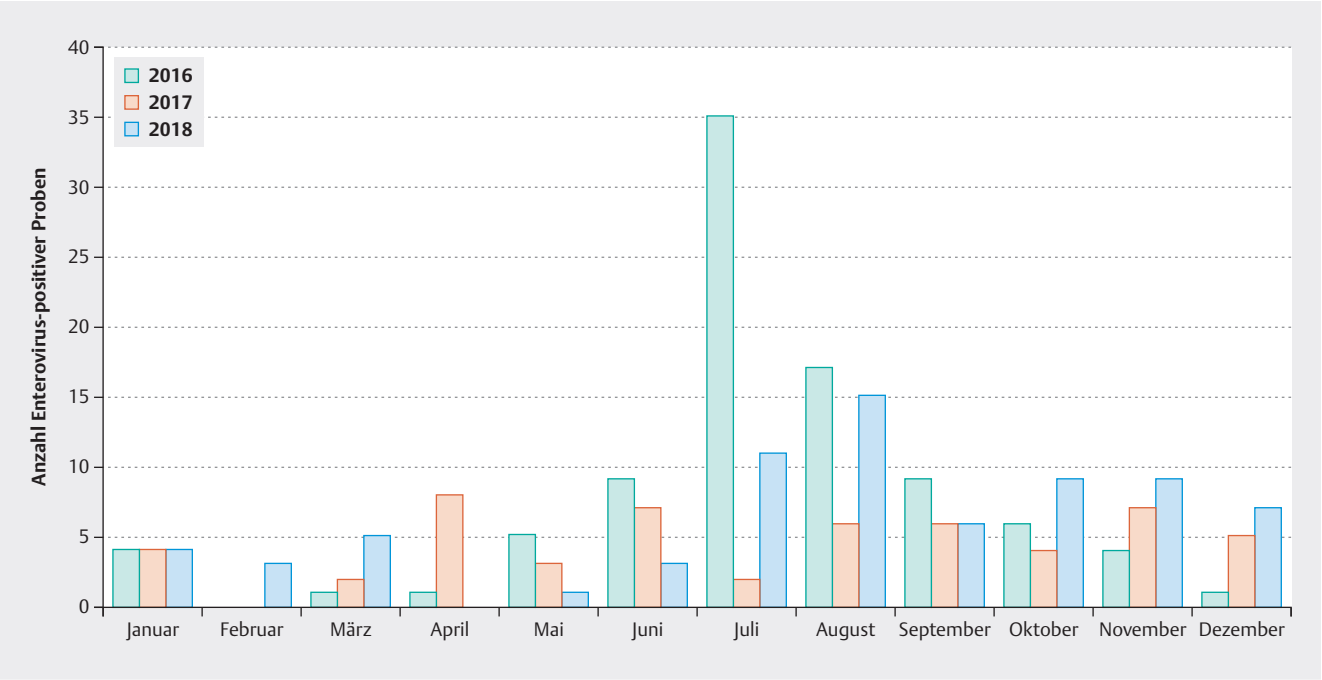

▸ **Abb. 1** Nachweis von Enteroviren in respiratorischen und Stuhlproben in Freiburg, 2016–2018.

Dieses Dokument wurde zum persönlichen Gebrauch heruntergeladen. Vervielfältigung nur mit Zustimmung des Verlages.

Cave

Ausnahme: Enterovirus-D70-Infektionen des Auges mit einer kurzen Inkubationszeit von 12–72 Stunden.

Epidemiologisch wichtig ist, dass wahrscheinlich bereits ein bis zwei Tage vor Beginn der klinischen Symptomatik infektiöse Partikel ausgeschieden werden. Ein Infektionsrisiko besteht mindestens für die Dauer der Symptome. Eine Virusausscheidung über den Stuhl kann sich über mehrere Wochen erstrecken.

Merke

Nosokomiale Infektionen mit Enteroviren sind seit langer Zeit bekannt und insbesondere auf neonatologischen Stationen gefürchtet.

Pathogenese

Die Ausbreitung der Enteroviren im Organismus findet in verschiedenen Stadien statt. Nach Schmier- oder Tröpfcheninfektion findet eine erste Virusvermehrung im lymphatischen Gewebe des Oropharynx statt. Voraussetzung für den Zelleintritt ist die Bindung an einen virusspezifischen Rezeptor auf der Zelloberfläche (z. B. Coxsackie-Adenovirus-Rezeptor (CAR) bei der Mehrzahl der Coxsackie-Viren) [10, 11].

Nach Eintritt in die Zelle kommt es dann zu einer lytischen Infektion, d. h. zum Zelluntergang der infizierten Zelle. Nach Erreichen von Lymphknoten (Tonsillen, Peyer-Plaques) kommt es zu einer lymphogenen und (teilweise) hämatogenen Ausbreitung (primäre Virämie). Dies führt dann zur Infektion und erneuten Virusvermehrung in den Zielorganen wie Muskeln, Myokard, Haut und ZNS und kann dort zu entsprechenden Symptomen führen.

Die Ausscheidung erfolgt hauptsächlich über den Stuhl. Im Verlauf der Infektion erfolgt die Bildung von spezifischen Antikörpern, die zu einer Eliminierung des Virus führen. Die Viruselimination wird u. a. unterstützt durch eine Interferon-Aktivierung im Rahmen der unspezifischen Immunantwort.

Klinik

Die überwiegende Anzahl der Enterovirus-Infektionen verläuft asymptomatisch (bis zu 95 % der Infektionen). Typische Krankheitsbilder sind die Herpangina, Hand-Fuß-Mund-Krankheit, Pleurodynie (Bornholm-Krankheit), aseptische Meningitis und Poliomyelitis. Weiterhin gehen Enterovirus-Infektionen häufig mit einem diskreten Hautausschlag einher. Im Gegensatz zu den Polioviren verfügen die Nicht-Polio-Enteroviren über keinen eingeschränkten Zelltropismus, sodass diese eine Vielfalt unterschiedlicher klinischer Bilder hervorrufen können. Die Erkrankungen sind in der Regel selbstlimitierend (Ausnahme: Poliomyelitis).

Am häufigsten verursachen Enteroviren eine fieberhafte Erkrankung der oberen Atemwege, die mit einer Pharyngitis, Lymphadenopathie und teilweise einer Bronchitis einhergehen kann („Sommergrippe“). Selten werden akute schlaffe Lähmungen, die Polio-ähnlich verlaufen, beobachtet. Im Jahr 2014 konnte eine epidemiologische Verbindung zwischen einer Zunahme an Fällen von akuten schlaffen Lähmungen bei Kindern in den USA und dem Aufkommen von Enterovirus-D68 hergestellt werden.

In jüngster Zeit wurde auch aus Europa über eine Assoziation von Enterovirus-D68-Infektion und schlaffen Lähmungen berichtet, die sich klinisch als Myelitis darstellten. Hierbei zeigten sich in der Magnetresonanztomografie charakteristische Läsionen der Motoneuronen im Vorderhorn. Ein Zusammenhang zwischen typischen klinischen Erkrankungsbildern und einem bestimmten Enterovirus-Typ besteht allerdings in der Regel nicht.

Merke

Trotz ihrer Bezeichnung gehören die Enteroviren nicht zu den typischen Erregern einer viral bedingten Gastroenteritis, obwohl gastrointestinale Symptome bei Enterovirus-Infektionen möglich sind.

Aseptische Meningitis

Zu einer aseptischen Meningitis kommt es teilweise als Komplikation einer Sommergrippe. Es treten Kopfschmerzen, Übelkeit/Erbrechen, Nackensteife und Lichtscheu auf, begleitet von Fieber und Allgemeinsymptomen.

Bornholm-Erkrankung

Die Bornholm-Erkrankung zeichnet sich durch plötzlichen Beginn mit Fieber und gastrointestinalen Symptomen (Übelkeit, Durchfall, Erbrechen) aus. Dazu kommen heftige Schmerzen beim Atmen im Brustbereich (Pleurodynie) und an anderen Lokalisationen (Myositis an den Extremitäten, Abdomen).

Hämorrhagische Konjunktivitis

Eine hämorrhagische Konjunktivitis tritt überwiegend in tropischen Regionen auf. Sie ist besonders bei Erwachsenen symptomatisch und wird insbesondere durch Enterovirus-D70, in letzter Zeit auch durch Coxsackie-Virus-A24, hervorgerufen.

Herpangina

Die Herpangina beginnt mit Fieber und unspezifischen Allgemeinsymptomen (z. B. Appetitlosigkeit, Schwäche). Dann erscheinen im Rachen kleine, helle Bläschen. Nachdem sie geplatzt sind, hinterlassen sie gelbe Ulzera mit einem roten Hof.

Dieses Dokument wurde zum persönlichen Gebrauch heruntergeladen. Vervielfältigung nur mit Zustimmung des Verlages.

FALLBEISPIEL 1

Eine 35-jährige Frau stellt sich in der Notfallsprechstunde vor. Sie berichtet, dass sie seit ca. einer Woche rote Flecken an den Fußsohlen habe, die schmerzhaft seien. An den Handflächen und im Mundbereich seien ebenfalls Läsionen aufgetreten. In der letzten Woche sei zudem einmalig Fieber gemessen worden und Schüttelfrost aufgetreten. Ansonsten bestünden keine Beschwerden. Die Patientin erwähnt noch, dass vor einer Woche bei ihrer 4-jährigen Tochter ebenfalls kleine Flecken im Mund aufgetreten seien.

Anamnestisch bestehen keine Vorerkrankungen oder Allergien, Medikamente werden nicht dauerhaft eingenommen. Der dermatologische Befund zeigt beidseits rötlich-livide Makulae palmar (▶ **Abb. 2 a**). An den Plantae mehrere Blasen mit seröser Flüssigkeit (▶ **Abb. 2 b**). Enoral zeigen sich ebenfalls rötliche Makulae.

Bei Verdacht auf Hand-Fuß-Mund-Krankheit wird ein Abstrich aus einer Läsion genommen und mittels PCR im Labor untersucht. Es kann Enterovirus-RNA nachgewiesen werden, sodass die Verdachtsdiagnose virologisch bestätigt wird. Die Patientin wird über den gutartigen Verlauf der Erkrankung aufgeklärt.

▶ **Abb. 2** Hand-Fuß-Mund-Krankheit (aus: Baumann T. Anamnese und Untersuchung. In: Baumann T, Hrsg. Atlas der Entwicklungsdiagnostik. 4., unveränderte Auflage. Stuttgart: Thieme; 2015).
a Hand-Fuß-Mund-Krankheit an den Händen.
b Hand-Fuß-Mund-Krankheit plantar.

Hand-Fuß-Mund-Krankheit

Bei der Hand-Fuß-Mund-Krankheit (HFMK) typisch sind (hohes) Fieber und das gleichzeitige Vorhandensein von Bläschen im Mund (schmerzhafte Stomatitis) sowie an Händen und Füßen. Die Erkrankung heilt nach 8–14 Tagen aus. Hauptbetroffene sind Kinder im Kindergarten- bzw. Grundschulalter. Es werden teilweise größere Ausbrüche beobachtet. Komplikationen sind das Auftreten neurologischer Symptome. Seit 2008 werden auch atypische Verläufe der HFMK berichtet: Lokalisation des Exanthems an Rumpf, Ellen- und Kniebeugen sowie im Genitalbereich, selten auf dem Kopf. Hierbei waren auch auffallend häufig Erwachsene betroffen. Eine Onycholyse (zeitverzögertes Ablösen der Fingernägel) kann als schwere Komplikation auftreten.

Sommergrippe

Die Sommergrippe ist eine in der Regel relativ leicht verlaufende Erkrankung mit Pharyngitis und respiratorischen Symptomen sowie Fieber, Kopf- und Gliederschmerzen.

Sepsis-ähnliche Erkrankung

Bei der Sepsis-ähnlichen Erkrankung handelt es sich um eine generalisierte und schwer verlaufende Infektion bei Neonaten mit hohem Fieber, Lethargie und reduzierter Nahrungsaufnahme. Es kann zu neurologischen Symptomen (Enzephalitis) und Hepatitis kommen. Massive Durchfälle, Hämorrhagien und Nierenversagen können zu tödlichen Verläufen führen.

Dieses Dokument wurde zum persönlichen Gebrauch heruntergeladen. Vervielfältigung nur mit Zustimmung des Verlages.

FALLBEISPIEL 2

Anamnese und Klinik

In der pädiatrischen Notfallambulanz stellen Eltern Anfang August ihren 1 Monat alten Sohn vor. Die Eltern berichten, dass er seit 1½ Tagen auffallend ruhig sei und sich auch seltener bewege. Es sei Fieber bis 39 °C gemessen worden. Weiterhin habe sich das Kind seltener zu den Mahlzeiten gemeldet und habe auch wenig getrunken. Der Stuhlgang sei regelmäßig und von weicher Konsistenz. Andere Zeichen seien nicht aufgefallen. Das Kind wird zur weiteren Beobachtung bei Fieber und Lethargie stationär aufgenommen.

Myokarditis/Perikarditis

Myokarditis und Perikarditis sind seltene, aber schwere Komplikationen eines vorangegangenen unspezifischen Infekts. Symptomatisch zeigen sich Tachykardie und Tachypnoe, bis hin zu kardiorespiratorischem Versagen. Im EKG kommt es zu typischen Zeichen einer Myokarditis/Perikarditis. Eine schlechte Prognose ist vor allem bei Neonaten zu stellen, die Mortalität beträgt bis zu 30 %.

Orchitis

Die Enterovirus-bedingte Orchitis zeichnet sich durch akut einsetzenden Schmerz, lokale Entzündungszeichen, Druck- und Berührungsempfindlichkeit aus. Ein Virusnachweis im Ejakulat ist möglich.

Poliomyelitis

Merke

Die Poliomyelitis ist nach IfSG § 6,7 meldepflichtig.

Es handelt sich um eine akut auftretende Erkrankung, bei der es zu einer akuten schlaffen Lähmung der Extremitäten kommen kann. Diese Lähmungen treten entweder asymmetrisch oder als Tetraparesen auf und sind in der Regel nicht reversibel (paralytische Poliomyelitis). In den meisten Fällen verläuft eine Infektion mit Polioviren jedoch als abortive Poliomyelitis (grippeähnliche Symptome, Fieber, Magen-Darm-Beschwerden) oder als nichtparalytische Poliomyelitis (Symptome einer Meningitis).

Kommt es zu einer Infektion des Hirnstamms (Atemzentrum), tritt als schwere Komplikation eine bulbäre Poliomyelitis mit fast immer fatalem Ausgang auf. Dank des weltweiten Polio-Eradikationsprogramms der WHO und ihrer Partnern konnte die Zahl der Poliomyelitis-Fälle drastisch reduziert werden. Dennoch muss bei Patienten mit Polio-kompatiblen Symptomen eine Enterovirus-Diagnostik mit Typisierung durchgeführt werden, um eine Wiedereinschleppung der Polioviren schnell zu erkennen und eine Weiterverbreitung zu verhindern.

Diagnostik

Klinische Diagnose und Laborwerte

Eine rein klinische Diagnose wird im Alltag häufig im ambulanten Bereich und bei typischen Erkrankungsbildern (z. B. bei Hand-Fuß-Mund-Erkrankung) gestellt. Laborchemisch imponiert oft eine (unspezifische) Erhöhung der Entzündungsparameter.

Cave

Eine Granulozytose mit Linksverschiebung kann zu einer Verwechslung mit bakteriellen Erkrankungen führen.

Virologische Diagnostik

Bei schweren Verläufen ist eine virologische Diagnostik unabdingbar. Dies betrifft vor allem schwer erkrankte Säuglinge und Fälle mit neurologischer Symptomatik. Um in diesen Fällen eine rasche Diagnose zu erstellen, haben sich in den letzten Jahren molekularbiologische Nachweisverfahren durchgesetzt. In diesem Zusammenhang ist auch die bundesweite Enterovirus-Surveillance zu nennen. Zur differenzialdiagnostischen Abklärung von viralen Meningitiden bzw. Enzephalitiden und akuten schlaffen Paresen wird hier eine unentgeltliche Enterovirus-Diagnostik angeboten (weitere Informationen unter https://evsurv.rki.de).

FALLBEISPIEL 2

Diagnose

Nach Anamnese und gründlicher körperlicher Untersuchung wird eine Blutentnahme durchgeführt. Die laborchemischen Parameter bei Aufnahme zeigen sich unauffällig (CRP 2,8 mg/l, Leukozyten 7,3 Tsd/µl). Während des stationären Aufenthalts besteht allerdings weiterhin Fieber. Es erfolgt eine symptomatische Therapie mit i. v. Flüssigkeitszufuhr und antipyretischer Therapie. An Tag 2 nach Aufnahme besteht Fieber bis 39,6 °C, Trinkschwäche und erstmalig ein CRP von 38,8 mg/l. Zum Meningitis-Ausschluss wird der Junge lumbalpunktiert und eine Breitbandantibiose mit Piperacillin/Tazobactam angesetzt. Der Liquorbefund bleibt unauffällig. Eine virologische Diagnostik erbringt einen Enterovirus-RNA-Nachweis aus Serum mittels PCR.

Im Laborbereich stehen prinzipiell folgende Methoden zur Verfügung [12]:

- PCR
- Virusisolierung
- Serologie
- Sequenzierung

Dieses Dokument wurde zum persönlichen Gebrauch heruntergeladen. Vervielfältigung nur mit Zustimmung des Verlages.

Polymerase Chain Reaction (PCR)

Mithilfe molekularbiologischer Amplifikationsverfahren lässt sich enterovirale RNA rasch und mit hoher Sensitivität und Spezifität nachweisen. Molekularbiologische Verfahren sind deshalb in der Routinediagnostik Methode der Wahl und haben die Zellkultur als Goldstandard abgelöst. Neben Rachen- und Stuhlproben gelingt ein Enterovirus-Nachweis auch aus Liquorproben, Serum/Plasma, Konjunktivalabstrichen und Biopsie-/Autopsiematerial. Die Verwendung von mehr als einer Probe aus unterschiedlichen Körperkompartimenten erhöht dabei die Nachweisrate.

Merke

Eine vor Kurzem publizierte Studie empfahl die Testung von Blutproben bei Kindern unter zwei Jahren mittels Enterovirus-PCR [13].

Enterovirus-Nachweise sind auch in einigen neueren Multiplex-PCR-Formaten enthalten, mit denen parallel ein Nachweis von bis zu 25 verschiedenen Erregern aus Atemwegsproben durchgeführt werden kann. Diese Multiplex-PCR können teilweise in weniger als zwei Stunden Ergebnisse erbringen. Bei einigen Testsystemen ist allerdings die Kreuzreaktivität zwischen Rhinoviren und Enteroviren zu beachten, sodass Ergebnisse nur kombiniert als Rhinovirus-/Enterovirus-positiv ausgegeben werden und eine weitere Differenzierung entfällt.

FALLBEISPIEL 2

Epikrise

Der Junge zeigt klinisch ein Sepsis-ähnliches Krankheitsbild mit dem Nachweis von Enterovirus-RNA im Serum und im Verlauf auch in einer Stuhlprobe, was vereinbar ist mit einer akuten Enterovirus-Infektion. Im Verlauf zeigt sich eine rasche Besserung des Allgemeinzustands. Der Junge trinkt gut und zeigt sich zunehmend agil. Das Fieber geht zurück und das Kind setzt mehrmals breiige Stühle ab. Der Junge kann bei unauffälligem klinischen Untersuchungsbefund und Rückgang der Infektparameter gesund aus der stationären Behandlung entlassen werden.

Virusisolierung

Enteroviren vermehren sich relativ leicht in Zellkultur und rufen aufgrund ihrer lytischen Fähigkeit einen „zytopathischen“ Effekt hervor. Bevorzugtes Material für die Virusisolierung sind Stuhlproben und Rachenabstriche bzw. -spülwasser. Da inzwischen nur noch wenige Labore über Kenntnisse über und Möglichkeiten zur Virusisolierung verfügen, ist die Virusisolierung im Rahmen der Routinediagnostik in den Hintergrund gerückt. Sie bleibt jedoch u. a. wichtig im Rahmen der Charakterisierung neuer Enterovirus-Typen.

Serologie

Serologische Verfahren zum Nachweis von IgM- und IgG-Antikörpern sind für die Akutdiagnostik obsolet, u. a. da die Durchseuchung in der Bevölkerung sehr hoch ist. Serologische Testverfahren sind generell relativ zeit- und arbeitsaufwendig und wenig standardisierbar. Enterovirus-Neutralisationstests finden ihre Anwendung teilweise im Rahmen von epidemiologischen Studien (z. B. Immunitätslage gegen Poliomyelitis in den KiGGS- und DEGS-Studien des RKI).

Cave

Obwohl Parechoviren ebenfalls zur Familie der Picornaviridae gehören und mit den Enteroviren verwandt sind, werden sie von den gängigen Enterovirus-PCR-Tests nicht detektiert. Bei Verdacht auf Parechovirus-Infektion (Kind unter 3 Monaten mit Sepsis-ähnlichem Krankheitsbild) ist deshalb eine spezifische Parechovirus-PCR notwendig.

Testinterpretation: Wird beispielsweise bei einem Säugling mit Sepsis-ähnlichem Krankheitsbild und neurologischen Symptomen Enterovirus-RNA in Serum und Liquor nachgewiesen, besteht eine hohe Wahrscheinlichkeit eines kausalen Zusammenhangs. Auf der anderen Seite ist die lange Virusausscheidung im Stuhl nach Erkrankung zu beachten, die klinisch nicht relevant ist.

Cave

Auch nach Impfung mit dem oralen Poliovirus-Impfstoff können über längere Zeit Impf-Polioviren im Stuhl mittels PCR/Zellkultur nachgewiesen werden. Dies ist besonders bei mit dem oralen Poliovirus-Impfstoff (OPV) geimpften Kindern mit angeborenem Immundefekt, z. B. mit schwerem kombiniertem Immundefekt (SCID), zu beachten, da diese oft jahrelang unerkannt Polioviren ausscheiden können. Attenuierte Lebendimpfviren können aufgrund der hohen Mutagenität des Erregers rasch zum neurologischen Phänotyp revertieren und in Kontaktpersonen eine Infektion (bzw. Erkrankung) hervorrufen. In Personengruppen mit nicht ausreichendem Impfschutz kann so schnell ein Polioausbruch erfolgen. Im Hinblick auf die globale Polio-Eradikationskampagne der Weltgesundheitsorganisation ist es daher wichtig, solche Fälle zu erkennen und angemessen zu handeln (Meldung an RKI, Isolation des Patienten, Umgebungsuntersuchungen, Impfangebot Kontaktpersonen) [11, 14].

Sequenzierung

Zur molekularen Typisierung von Enteroviren wird die Sequenzierung der VP1-Region herangezogen. Hiermit können wichtige Daten zur Durchführung molekularer epidemiologischer Analysen erhoben werden. Dies ist u. a. bei ungewöhnlichen Erkrankungsbildern oder dem Verdacht auf ein Ausbruchgeschehen wichtig.

Dieses Dokument wurde zum persönlichen Gebrauch heruntergeladen. Vervielfältigung nur mit Zustimmung des Verlages.

Differenzialdiagnose

Wichtige Differenzialdiagnosen sind die durch Herpes-simplex-Virus hervorgerufene Stomatitis aphthosa und der durch Pilze verursachte Soor (v. a. bei immungeschwächten Patienten). Bei akuten schlaffen Paresen sind andere infektiöse Ursachen (z. B. West-Nil-Fieber, Frühsommer-Meningoenzephalitis) oder auch nichtinfektiöse Ursachen (z. B. Guillain-Barré-Syndrom) differenzialdiagnostisch zu beachten.

Parechovirus-Infektionen kommen in der Mehrzahl bei Kindern im Alter von weniger als drei Monaten vor und können unter dem Bild einer schweren, Sepsis-ähnlichen Infektion verlaufen. Weiterhin sind ZNS-Infektionen durch Herpesviren möglich sowie Erkrankungen durch eine Vielzahl respiratorischer Viren, z. B. Rhinoviren, RSV, Influenzaviren und Parainfluenzaviren.

Therapie

Zurzeit ist keine spezifische antivirale Therapie verfügbar. Evidenzbasierte Daten zu Pleconaril, einem sogenannten Canyon-Blocker zur Inhibition der Replikation, fehlen. Aufgrund unzureichend belegter Wirksamkeit und starker Nebenwirkungen ist er in Deutschland nicht mehr zugelassen. Die Viruselimination erfolgte über neutralisierende Antikörper.

Bei Patienten mit angeborenen oder erworbenen Defekten der Immunantwort wird deshalb eine Gabe von Immunglobulin-Präparaten (intravenöse Immunglobuline, IVIG) erwogen, z. B. bei Kindern mit Agammaglobulinämie. Eine IVIG-Gabe zeigte auch bei schwer erkrankten Neugeborenen mit disseminierter Enterovirus-Infektion klinischen Erfolg.

Cave

IVIG nicht bei Enterovirus-D68 anwenden, da es hier unter Umständen zu einer Symptomverschlechterung kommen kann.

Prophylaktische Maßnahmen

Gegenwärtig sind in Europa außer der Poliovakzine keine Impfstoffe gegen andere Enteroviren verfügbar. In China sind zurzeit verschiedene Impfstoffe gegen Enterovirus-A71 zugelassen. Eine universelle Impfung gegen Enterovirus-Infektionen ist aufgrund der hohen Typenvielfalt allerdings zurzeit nicht absehbar.

Hygiene

Effektive Maßnahmen zur Infektionsprävention betreffen die frühe Erkennung und ggf. Isolierung von akuten Fällen (vor allem auf neonatologischen Stationen). Nosokomiale Enterovirus-Infektionen auf neonatologischen Stationen sind beschrieben und gefürchtet. Aufgrund der hohen Umweltstabilität sind die Enteroviren gegen einfache Händedesinfektionsmittel resistent. Bei Kontakt mit Stuhl/Ausscheidungen schützen Handschuhe. Speziell viruzide Desinfektionsmittel sind für eine effektive Hände- bzw. Flächendesinfektion notwendig.

Eine kontinuierliche Surveillance liefert wertvolle Hinweise zur Epidemiologie einzelner Typen und zu einer möglichen Einschleppung von Poliovirus (Polio- und Enterovirus-Surveillance am Robert Koch-Institut). Um eine Virustransmission vor allem im Krankenhausbereich zu vermeiden bzw. zu unterbrechen, sollen persönliche Hygienemaßnahmen wie das häufige Händewaschen regelmäßig durchgeführt werden.

Meldepflicht

Eine allgemeine Meldepflicht nach Infektionsschutzgesetz (IfSG) gibt es für Enterovirus-Infektionen nicht, jedoch sollten über das übliche Maß hinausgehende Krankheitshäufungen gemeldet werden. Meldepflichtig ist allerdings bereits der Krankheitsverdacht, die Erkrankung sowie der Tod aufgrund einer Poliomyelitis (§ 7 Abs. 1 IfSG).

KERNAUSSAGEN

- Enterovirus-Infektionen sind weltweit verbreitet und rufen Poliomyelitis, Meningitis, Hand-Fuß-Mund-Erkrankung, Sepsis-ähnliche Bilder und weitere Erkrankungen hervor.
- Die Poliomyelitis ist eine vor allem im Kindesalter auftretende Erkrankung, die zu akuten schlaffen Lähmungen (meist irreversibel) der Extremitäten führen kann.
- Trotz des drastischen Rückgangs der Poliomyelitis dank des globalen Polio-Eradikationsprogramms der WHO muss weiterhin mit importierten Fällen gerechnet werden.
- Die Übertragung erfolgt in der Regel fäkal-oral oder über kontaminierte Gegenstände/Oberflächen.
- Die Mehrzahl der Infektionen verläuft asymptomatisch.
- Schwere Sepsis-ähnliche Krankheitsbilder werden bei kleinen Kindern beobachtet.
- Nosokomiale Infektionen sind möglich und insbesondere auf neonatologischen Stationen gefürchtet.
- Die Akutdiagnostik basiert auf molekularbiologischen Nachweisverfahren.
- Eine spezifische antivirale Therapie ist nicht verfügbar.

Dieses Dokument wurde zum persönlichen Gebrauch heruntergeladen. Vervielfältigung nur mit Zustimmung des Verlages.

Interessenkonflikt

Die Autoren geben an, dass keine Interessenkonflikte vorliegen.

Autorinnen/Autoren

Sindy Böttcher

Dr. rer nat., 2000–2005 Studium der Humanbiologie in Greifswald. 2005–2008 wissenschaftliche Mitarbeiterin am Friedrich-Loeffler-Institut, Insel Riems. 2008 Promotion. Seit 2010 wissenschaftliche Mitarbeiterin im Nationalen Referenzzentrum für Poliomyelitis und Enteroviren am Robert Koch-Institut, Berlin. Schwerpunkte: molekulare Virologie und Epidemiologie von Enteroviren und anderen Picornaviren.

Marcus Panning

Prof. Dr. med., 1993–2000 Studium der Humanmedizin in Greifswald und Kiel. 2001–2006 Facharztausbildung am Bernhard-Nocht-Institut für Tropenmedizin. Seit 2006 Facharzt für Medizinische Mikrobiologie, Virologie und Infektionsepidemiologie. 2011 Habilitation. Seit 2009 Oberarzt am Institut für Virologie des Universitätsklinikums Freiburg. Schwerpunkte: klinische Virologie und molekulare Epidemiologie von neuen und neu auftretenden Erregern.

Korrespondenzadresse

Prof. Dr. med. Marcus Panning
Universitätsklinikum Freiburg
Institut für Virologie
Hermann-Herder-Str. 11
79106 Freiburg
marcus.panning@uniklinik-freiburg.de

Wissenschaftlich verantwortlich gemäß Zertifizierungsbestimmungen

Wissenschaftlich verantwortlich gemäß Zertifizierungsbestimmungen für diesen Beitrag ist Prof. Dr. med. Marcus Panning, Freiburg.

Literatur

[1] Lugo D, Krogstad P. Enteroviruses in the early 21st century: new manifestations and challenges. Curr Opin Pediatr 2016; 28: 107–113. doi:10.1097/MOP.0000000000000303

[2] McGill F, Griffiths MJ, Solomon T. Viral meningitis: current issues in diagnosis and treatment. Curr Opin Infect Dis 2017; 30: 248–256. doi:10.1097/QCO.0000000000000355

[3] Pallansch M, Oberste S, Whitton LJ. Enteroviruses: Polioviruses, Coxsackieviruses, Echoviruses, and newer Enteroviruses. Philadelphia: Lippincott Williams & Wilkins; 2013

[4] Zell R, Delwart E, Gorbalenya AE et al. ICTV Virus Taxonomy Profile: Picornaviridae. J Gen Virol 2017; 98: 2421–2422. doi:10.1099/jgv.0.000911

[5] Harvala H, Van Nguyen D, McIntyre C et al. Co-circulation of enteroviruses between apes and humans. J Gen Virol 2014; 95: 403–407. doi:10.1099/vir.0.059048-0

[6] Jiang P, Liu Y, Ma HC et al. Picornavirus morphogenesis. Microbiol Mol Biol Rev 2014; 78: 418–437. doi:10.1128/MMBR.00012-14

[7] Tee KK, Lam TT, Chan YF et al. Evolutionary genetics of human enterovirus 71: origin, population dynamics, natural selection, and seasonal periodicity of the VP1 gene. J Virol 2010; 84: 3339–3350. doi:10.1128/JVI.01019-09

[8] Solomon T, Lewthwaite P, Perera D et al. Virology, epidemiology, pathogenesis, and control of enterovirus 71. Lancet Infect Dis 2010; 10: 778–790. doi:10.1016/S1473-3099(10)70194-8

[9] Cassidy H, Poelman R, Knoester M et al. Enterovirus D68 – The New Polio? Front Microbiol 2018; 9: 2677. doi:10.3389/fmicb.2018.02677

[10] Freimuth P, Philipson L, Carson SD. The coxsackievirus and adenovirus receptor. Curr Top Microbiol Immunol 2008; 323: 67–87

[11] Dunn G, Klapsa D, Wilton T et al. Twenty-Eight Years of Poliovirus Replication in an Immunodeficient Individual: Impact on the Global Polio Eradication Initiative. PLoS Pathog 2015; 11: e1005114. doi:10.1371/journal.ppat.1005114

[12] Harvala H, Broberg E, Benschop K et al. Recommendations for enterovirus diagnostics and characterisation within and beyond Europe. J Clin Virol 2018; 101: 11–17. doi:10.1016/j.jcv.2018.01.008

[13] Lafolie J, Labbe A, L'Honneur AS et al. Assessment of blood enterovirus PCR testing in paediatric populations with fever without source, sepsis-like disease, or suspected meningitis: a prospective, multicentre, observational cohort study. Lancet Infect Dis 2018; 18: 1385–1396. doi:10.1016/S1473-3099(18)30479-1

[14] Schubert A, Bottcher S, Eis-Hubinger AM. Two Cases of Vaccine-Derived Poliovirus Infection in an Oncology Ward. N Engl J Med 2016; 374: 1296–1298. doi:10.1056/NEJMc1508104

Bibliografie

DOI https://doi.org/10.1055/a-0691-9896
Pädiatrie up2date 2019; 14: 59–68
© Georg Thieme Verlag KG Stuttgart · New York
ISSN 1611-6445

Dieses Dokument wurde zum persönlichen Gebrauch heruntergeladen. Vervielfältigung nur mit Zustimmung des Verlages.

Punkte sammeln auf CME.thieme.de

Diese Fortbildungseinheit ist in der Regel 12 Monate online für die Teilnahme verfügbar. Den genauen Einsendeschluss finden Sie unter **https://eref.thieme.de/CXBG44G**. Sollten Sie Fragen zur Online-Teilnahme haben, finden Sie unter **https://cme.thieme.de/hilfe** eine ausführliche Anleitung. Wir wünschen viel Erfolg beim Beantworten der Fragen!

Unter **https://eref.thieme.de/CXBG44G** oder über den QR-Code kommen Sie direkt zur Startseite des Wissenstests.

VNR 2760512019156643163

Thieme CME · Fortbildungspunkte 3

Frage 1

Welche Aussage zu den Enteroviren ist *nicht* richtig?

A Enteroviren gehören zur Familie der Picornaviridae.
B Enteroviren sind aufgrund einer fehlenden Hülle sehr umweltstabil.
C Enteroviren enthalten ein einzelsträngiges RNA-Genom.
D Enteroviren sind sehr klein (ca. 30 nm).
E Enteroviren werden aktuell nach serologischen Kriterien in sogenannte Serotypen unterteilt.

Frage 2

Enterovirus-Infektionen rufen unterschiedliche Krankheitsbilder hervor. Welches gehört typischerweise *nicht* dazu?

A Gastroenteritis
B aseptische Meningitis
C Sommergrippe
D Hand-Fuß-Mund-Krankheit
E Bornholm-Erkrankung

Frage 3

Welche der folgenden Aussagen trifft zu?

A Enterovirus-Infektionen treten bevorzugt in der kalten Jahreszeit auf.
B Eine Enterovirus-Infektion verläuft in 95 % der Fälle symptomatisch.
C Enterovirus-Infektionen werden in der Regel mit Ribavirin therapiert.
D Die erste Virusreplikation findet im lymphatischen Gewebe des Oropharynx statt.
E Es gibt nur den humanpathogenen Typ A.

Frage 4

Welche Aussage zur Hygiene bei Enterovirus-Infektionen ist richtig?

A Nosokomiale Infektionen sind bei Enterovirus-Infektionen noch nie beobachtet worden.
B Aufgrund der von der Wirtszelle stammenden Virushülle sind Enteroviren sehr leicht zu inaktivieren.
C Enterovirus-Infektionen werden am häufigsten über Blut- oder Blutprodukte übertragen.
D Bei Kontakt mit Stuhl/Ausscheidungen schützen Handschuhe.
E Häufiges Händewaschen zur Reduktion der Enterovirus-Übertragung ist nicht sinnvoll.

Frage 5

Was ist Methode der Wahl zur raschen Diagnose einer akuten Enterovirus-Meningitis?

A serologischer Nachweis von spezifischen IgM-, IgA- und IgG-Antikörpern
B Untersuchung einer Stuhlprobe mittels Zellkultur
C Nachweis von Enterovirus-RNA im Liquor mittels PCR
D Nachweis von Enteroviren aus Rachenabstrichprobe mittels Virusisolierung
E gar keine Labordiagnostik, da eine klinische Diagnose ausreichend ist

▸ **Weitere Fragen auf der folgenden Seite …**

Dieses Dokument wurde zum persönlichen Gebrauch heruntergeladen. Vervielfältigung nur mit Zustimmung des Verlages.

Punkte sammeln auf CME.thieme.de

Fortsetzung...

Frage 6

Welche Aussage zu Differenzialdiagnosen bei Enterovirus-Infektionen stimmt *nicht*?

A Eine durch Herpes-simplex-Virus hervorgerufene Stomatitis aphthosa ist eine wichtige Differenzialdiagnose bei Enterovirus-Infektionen.
B Eine durch Herpes-simplex-Virus hervorgerufene Enzephalitis ist eine wichtige Differenzialdiagnose bei Enterovirus-Infektionen.
C Im Winter sind Norovirus-Infektionen nach Enterovirus-Infektionen der zweithäufigste Erreger einer akuten viral bedingten Gastroenteritis.
D Rhinoviren können, ähnlich wie Enteroviren, zu einer akuten respiratorischen Symptomatik führen.
E Ein Soor kann klinisch dem Bild einer Enterovirus-Infektion ähneln.

Frage 7

Womit werden Enterovirus-Infektionen in der Regel therapiert?

A Ribavirin 400 mg, viermal täglich für eine Woche
B gar nicht
C Interferon alpha
D Aciclovir 800 mg fünfmal täglich
E Aciclovir i. v. bei schweren Fällen

Frage 8

Die Gabe von intravenösen Immunglobulin-Präparaten (IVIG) ...

A sollte bei jeder Enterovirus-Infektion erfolgen.
B darf niemals erfolgen.
C kann bei schwer erkrankten Neugeborenen mit disseminierter Enterovirus-Infektion erwogen werden.
D ist obligat bei aseptischer Meningitis.
E muss nur bei älteren Erwachsenen mit hohem Risiko für schwere Verläufe durchgeführt werden.

Frage 9

Welche Aussage trifft zu?

A Jeder Enterovirus-RNA-Nachweis muss an das Robert Koch-Institut gemeldet werden.
B Es muss nur jeder Enterovirus-positive Nachweis mittels Zellkultur gemeldet werden.
C Die Überwachung der Polio-Freiheit in Deutschland ist aufgrund des Polio-Eradikationsprogramms der WHO nicht mehr notwendig.
D Der klinische Verdacht auf Poliomyelitis ist meldepflichtig nach § 7 Abs. 1 IfSG.
E Enterovirus-Nachweise müssen dem zuständigem Gesundheitsamt gemeldet werden.

Frage 10

Neben dem inaktivierten Polio-Impfstoff ist auch ein oraler Polio-Lebendimpfstoff verfügbar. Welche Aussage zur oralen Lebendvakzine ist richtig?

A Bei Kindern mit angeborenen Immundefekten kann es zu verlängerter Ausscheidung und zu Rückmutationen (sog. Revertanten) der Lebendvakzine-Viren kommen.
B Der Lebendimpfstoff verursacht keine Probleme, da er während der Magen-Darm-Passage inaktiviert wird.
C Die Pathogenität von sog. Revertanten ist regelhaft sehr niedrig und unproblematisch.
D Die orale Lebendvakzine stellt eine sog. replikationsdefekte Variante dar und repliziert nicht im Impfling.
E Im Gegensatz zum inaktivierten Polio-Impfstoff kann die Lebendvakzine zur Post-Expositionsprophylaxe und zur Therapie bei schweren Fällen eingesetzt werden.

Dieses Dokument wurde zum persönlichen Gebrauch heruntergeladen. Vervielfältigung nur mit Zustimmung des Verlages.