

Die Chirurgie der Vena saphena parva – endoluminal oder operativ

Surgery of small saphenous vein – endoluminal or open surgical procedure

Autoren

Dietmar Stenger¹, Michael Hartmann²

Institute

1 Venenzentrum Saarlouis

2 Venenzentrum Freiburg

Schlüsselwörter

Parvainsuffizienz, Parvacrosse, Crossectomie

Key words

Small saphenous vein incompetence, sapheno-popliteal junction, crossectomy

eingereicht 26.09.2018

akzeptiert 26.11.2018

Bibliografie

DOI <https://doi.org/10.1055/a-0806-8349>

Phlebologie 2019; 48: 23–31

© Georg Thieme Verlag KG Stuttgart · New York

ISSN 0939-978X

Korrespondenzadresse

Venenzentrum Saarlouis

Dr. med. Dietmar Stenger

Provinzialstraße 34

66740 Saarlouis

E-Mail: praxisdrstenger@t-online.de

ZUSAMMENFASSUNG

Bislang existiert kein einheitlicher Standard in der operativen oder endovenösen Therapie der Parvainsuffizienz. Daher ist eine direkte Vergleichbarkeit operativer und endovenöser Verfahren bislang nur eingeschränkt möglich. Insbesondere erschweren unterschiedliche Definitionen eines Rezidivs die Vergleichbarkeit der unterschiedlichen Therapieoptionen. Prospektive randomisierte Studien zu den Langzeitergebnissen

fehlen. Aufgrund der schwachen Datenlage sind grundsätzliche Empfehlungen für oder gegen die eine oder andere Therapieoption derzeit nicht möglich. Dennoch gibt es in der täglichen Praxis eindeutige Vorteile für die Operation oder für die endovenöse Therapie, auch wenn entsprechende Vergleichsstudien fehlen. Die Rezidivraten sind sowohl bei operativer- als auch bei endovenöser Behandlung hoch. Allerdings wird weder bei der Operation, noch bei der endovenösen Therapie eine komplette Ausschaltung der krankhaft veränderten Vene vorgenommen. Zukünftige Studien sollten klären, inwieweit die komplette Ausschaltung der Parvacrosse mit Umsetzung des Prinzips der Crossectomie zu einer Verbesserung der Ergebnisse beitragen kann.

ABSTRACT

There exists, hitherto, no unifying standard for the surgical or endovenous treatment of small saphenous vein incompetence. Thus, a direct comparability of these two treatment modalities has been, so far, restricted. Particularly, differing definitions of recurrent small saphenous vein incompetence impede this comparability. There is a lack of prospective randomised studies of long term results. On account of this scanty data, a basic recommendation for or against one treatment option or the other is currently not possible. However, in daily practice, there are significant advantages for both, the surgical as well as endovenous therapies, even without the corresponding comparative studies. The recurrence rates are high among both approaches. A complete removal of the pathologically altered vein is, nonetheless, undertaken during neither surgical nor endovenous therapy. The extent to which a complete removal of the sapheno-popliteal junction, with implementation of the crossectomy (or high ligation) principle, can contribute to the amelioration of outcomes should be clarified by future studies.

Hintergrund

Venenkrankheiten gehören zu den häufigsten Krankheitsbildern der westlichen Welt. Um den damit einhergehenden möglichen Komplikationen und Folgeerscheinungen der chronisch venösen Insuffizienz, wie zum Beispiel Hautveränderungen, venöses Ulcus cruris, tiefe Venenthrombose und Lungenembolie, möglichst entgegen zu wirken, wird in den Leitlinien der Deutschen Gesellschaft

für Phlebologie wie auch in den Nice Guidelines eine frühzeitige Sanierung des epifaszialen Venensystems operativ oder interventionell empfohlen [39]. In Deutschland erfolgen pro Jahr ca. 350 000 Eingriffe am epifaszialen Venensystem [32]. Im eigenen Krankengut sehen wir in 15% der Fälle Insuffizienzen im Versorgungsgebiet der V. saphena parva. Exakte Daten über die Häufigkeit der Parvacrosschirurgie in Deutschland liegen nicht vor. Noppeney et al [30], fan-

den bei fast 50 000 dokumentierten Operationen in 13 % eine Operation im Versorgungsgebiet der Vena saphena parva; 60 % dieser Parvaoperationen wurden unter stationären Bedingungen durchgeführt. Hartmann et al [22] listeten in ihrer großen retrospektiven Studie an 245 nachuntersuchten Beinen 14 Jahre postoperativ 10 % Parvaoperationen auf. Bei Frings et al [14] lag die Parva-OP-Quote bei einem Gesamt-OP-Klientel von fast 40 000 Venenoperationen bei 16 %. Der Arbeit von Helmig und Stelzer [24] ist zu entnehmen, dass in ihrem Krankengut (11 650 operierte Beine) bei Männern in 18,9 % eine Parvainsuffizienz behandelt wurde, bei Frauen lediglich in 9,5 %. Die Übersichtsarbeit von O'Donnell et al [33] sieht einen Vena saphena parva-Reflux zwischen 14 bis 32 % bei den untersuchten Patienten. Dabei tritt ein derartiger Reflux in den CEAP-Gruppen 3 bis 6 signifikant häufiger auf, als in den CEAP-Gruppen 1 bis 3. Des Weiteren konnten O'Donnell et al nachweisen, dass ein Reflux in der Vena saphena parva wesentlich häufiger mit einem segmentalen Reflux in der Vena poplitea vergesellschaftet ist, als man einen solchen Reflux in der Vena femoralis bei insuffizienter Magna Crosse findet.

Die Parvacrossektomie und das Stripping insuffizienter Venenabschnitte galten bisher als Methode der Wahl zur Behandlung der Vena saphena parva. In den letzten Jahren haben neue endoluminale Methoden an Bedeutung gewonnen [35, 6, 5, 25, 27]. In den US-Amerikanischen Guidelines zur Therapie der Varikose [16] wurden 2011 die endoluminalen Therapieverfahren (Laser-, Radiowellenbehandlung) hinsichtlich der Behandlung der Stammvarikose der Vena saphena magna der klassischen OP-Methode (Crossektomie und Stripping) vorgezogen. Die kürzlich publizierte Metaanalyse [18] mit 5-Jahres-Ergebnissen zur Therapie der Vena saphena magna-Varikose belegte jedoch eindeutig, dass die duplexsonographische Refluxrate 5 Jahre postoperativ in der Crossektomie/Stripping-Gruppe signifikant geringer war als in der endoluminal behandelten Vergleichsgruppe (Laser, Radiowelle) [11, 12, 13, 41]. Vergleichbare Studien zur Chirurgie der Vena saphena parva liegen bislang nicht vor.

Die korrekte Crossektomie

Das operative Vorgehen bei der Chirurgie der Magnacrossektomie ist klar definiert [17]. Bei der Parvachirurgie fehlt eine solche klare Vorgabe. Eine Magnacrossektomie wird demnach definiert als exakte niveaugleiche Ligatur der Vena saphena magna mit der Vena femoralis sowie Ligatur direkt in der Crossregion in die Vena femoralis einmündender Venenäste. Eine derartige exakte niveaugleiche Crossoverligatur ist in allen Fällen möglich. In der englischsprachigen Literatur wird eine Crossektomie durch die Begriffe high ligation, flush ligation oder sapheno-femoral ligation definiert. Diese Begriffe suggerieren eine analog den Leitlinien der Deutschen Gesellschaft für Phlebologie durchgeführte exakte niveaugleiche Ligatur der Vena saphena magna mit der Vena femoralis, wie von Hach und Mumme gefordert. Eine sorgfältige Analyse verschiedener Arbeiten in renommierten Fachzeitschriften belegt, dass nach flush/high ligation Saphenastümpfe belassen werden [48]. So ist bei Pronk et al [37] zu lesen, dass die high ligation 0,5 cm distal der sapheno-femoral junction vorgenommen wurde. Perälä et al führen aus, dass die mittlere Länge des Saphenastümpfes 4,9 mm in der Strippinggruppe war. Beide Arbeitsgruppen sprechen von high

ligation, belassen aber 5 mm Saphenastümpf. Das ist ein technischer Fehler und keine korrekte Crossektomie!

Bei Subramonia et al [49] wird die zentrale Ligatur nicht korrekt bündig, sondern „closed to the sapheno-femoral junction (high-ligation)“ angelegt. In keiner der oben genannten, in renommierten Fachzeitschriften zitierten Arbeiten wurde demnach eine korrekte Crossektomie vorgenommen. Die beschriebenen hohen Refluxraten in der operativen Gruppe der zitierten RCT's sind demnach auf eine unvollständige Crossektomie, das heißt auf einen technischen Fehler zurückzuführen. Interessanterweise haben die oben zitierten Arbeiten mit fehlerhafter Crossektomietechnik Einfluss auf die Entscheidung der oben zitierten US Guidelines genommen.

Anders als bei der Vena saphena magna bestehen bei der Vena saphena parva noch keine allgemein anerkannten Richtlinien hinsichtlich ihrer Versorgung im Einmündungsbereich in die tiefe Leitvene. Hach und Mumme [17] beschreiben die Parvacrossektomie als Abtragung der Vena saphena parva unmittelbar an der Einmündung in die Vena poplitea mit gegebenenfalls notwendiger Ligatur der Muskelvenen. Im angloamerikanischen Schrifttum wird diese Empfehlung nicht umgesetzt. Rashid et al [40] fanden nach umfassender Literaturrecherche hinsichtlich der Chirurgie der Vena saphena parva keine Arbeit, in der eine systematische Freilegung der saphenopoplitealen Junktionszone beschrieben war. Interessanterweise liest man in der englischsprachigen Literatur stereotyp die Begriffe sapheno-popliteal ligation bzw. flush ligation, obwohl in den allermeisten Fällen keine korrekte Parvacrossektomie, sondern vielmehr lediglich eine subfasziale Parvaligatur bzw. eine modifizierte subfasziale Ligatur durchgeführt wurde. Vor mehr als 30 Jahren haben Fisher und Vogel [10] bzw. Feuerstein [8] eine derartige Technik beschrieben.

Anatomie der Parvacrosse

Die Parvacrossektomie unterscheidet sich in drei wesentlichen Aspekten von der Crossektomie der Vena saphena magna:

- Anatomische Variationen hinsichtlich der Mündungshöhe in Relation zur Kniekehle finden sich bei der Vena saphena parva häufig.
- Darüber hinaus zeigt sich vielfach eine sehr torquierte Mündungsanomalie der Parva Crosse. Die anatomischen Mündungsvarianten sind bei der Parva Crosse im Vergleich zur Magna Crosse viel größer. Anders als bei der Vena saphena magna, wo die Einmündung in das tiefe Venensystem unmittelbar subfaszial liegt, weist die Vena saphena parva aufgrund ihrer subfaszialen Einmündungssituation einen hohen Variantenreichtum auf.
- Des Weiteren erschwert die Nähe der Parva Crosse zu sensiblen und insbesondere motorischen Nervenästen die Präparation der Parva Crosse und erhöht das Rezidivrisiko [14, 9, 28, 43].

Die unterschiedlichen Mündungsanomalien mit entsprechenden prozentualen Häufigkeitsangaben sind von Hach und Mumme [17] ausführlich beschrieben. Eigene, noch mittels Pressphlebographie durchgeführte Untersuchungen zur Mündungssituation der Vena saphena parva [46] haben ergeben, dass in ca. 50 % der Fälle die Mündung der Vena saphena parva bei 2 bis 5 cm oberhalb des rönt-

► **Tab. 1** Mündungsvarianten der V. saphena parva Crosse (in cm oberhalb Kniegelenkspalt; n = 116)

2–5 cm oberhalb	n = 66 (58%)
5–8 cm oberhalb	n = 42 (33%)
8–11 cm oberhalb	n = 8 (6%)

genologischen Kniegelenkspaltes liegt. In weiteren 30 % der Fälle lag die Einmündung 5 bis 8 cm oberhalb des Kniegelenkspaltes. Ventrale Einmündungen, dorsolaterale Einmündungen sowie parallel in die Parva Crosse einmündende dünnwandige Muskelvenen kommen vor (siehe ► **Tab. 1**). Neben der klassischen spitzwinkligen Einmündung der Vena saphena parva in die Vena poplitea, typischerweise 3 bis 4 cm oberhalb der Kniegelenksfalte, finden sich teils sehr torquierte Mündungsanomalien mit siphon- bzw. doppelt siphonartiger Einmündungssituation der Vena saphena parva (► **Abb. 1**). Auch direkt in die Parva Crosse bzw. in die Poplitealvene im Crossebereich einmündende Muskelvenen erschweren eine korrekte Parvacrossektomie (► **Abb. 2**).

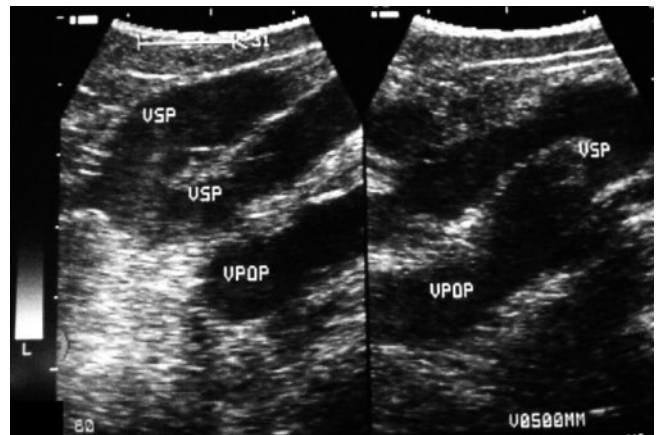
In einer prospektiven Studie 2011 [47] wurden in 50 von 55 operierten Fällen (91 %) parallel einmündende Muskelvenen bei der Parvacrossektomie gefunden. Die Einmündung dieser Muskelvenen fand sich in 29 % direkt in die Vena poplitea und in 38 % in das zentrale Parvasegment (► **Abb. 3**). In 33 der 39 Fälle mit direkt in die Parva Crosse einmündenden Muskelvenen wurden diese mittels Ethibond ligiert; nur bei 2 der 33 Patienten (6 %) fand sich 14 Tage post-OP duplexsonographisch eine Muskelvenenthrombose. Direkt in die Parvacrosse einmündende Muskelvenen erschweren eine flush ligation.

Jedem parvachirurgischen Eingriff muss daher eine subtile sorgfältige Duplexdiagnostik vorangehen. So konnten Engel et al [7] bereits 1991 in 93 % der Fälle durch präoperative Duplexdiagnostik intraoperativ die Junctionszone korrekt orten und eine flush ligation vornehmen. Die duplexsonographische präoperative Diagnostik erfolgt am stehenden Patienten, sinnvollerweise durch den Operateur selbst. Bildgebend lässt sich, wenngleich im Einzelfall durchaus etwas anspruchsvoller und schwieriger, die Einmündungssituation der Vena saphena parva sicher darstellen und auch die Mündungshöhe exakt angeben.

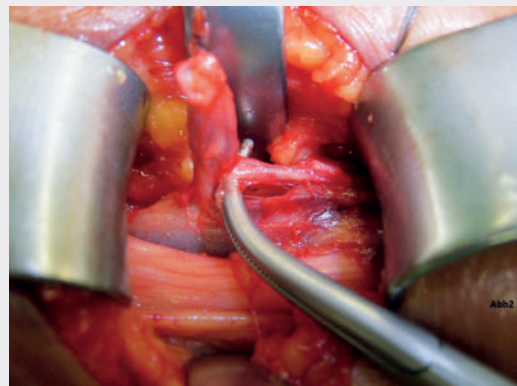Sowohl der Mündungsverlauf, als auch die Mündungshöhe sollten dann mittels Farbstift (Fadenkreuz) am Bein markiert werden.

OP-Technik

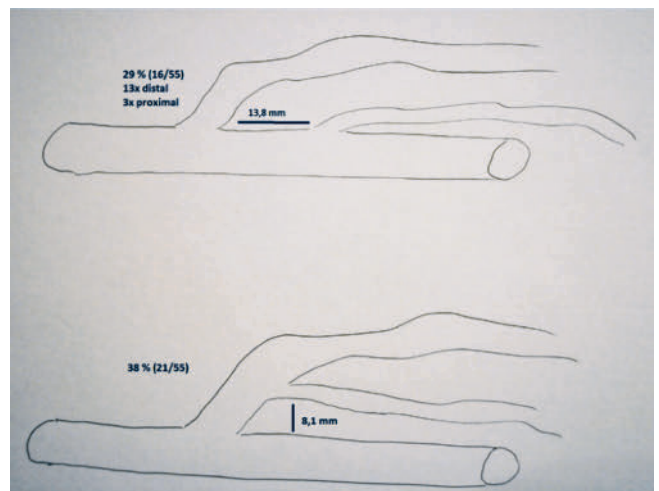
Die Operation muss in Bauchlage bei 30° Beugung im Kniegelenk erfolgen [31, 17]. Entsprechend der präoperativen Markierung wird dann ein ca. 4–5 cm langer Querschnitt angelegt, die Faszie längs gespalten und die Vena saphena parva präpariert, ligiert, durchtrennt und dann erfolgt die weitere Präparation bis zur Einmündung in das tiefe Venensystem nach klassischen gefäßchirurgischen Kautelen. Wir selbst bemühen uns, die Vena poplitea im Einmündungsbereich der Vena saphena parva vom Dach und den Seiten her über 2–3 cm freizulegen. In die Parva Crosse einmündende Muskelvenen werden ligiert. Wir selbst führen dann eine niveaugleiche doppelte Ligatur der Vena saphena parva mit der Vena poplitea mit nicht re-



► **Abb. 1** Doppelt siphonartige Parvaeinmündung.

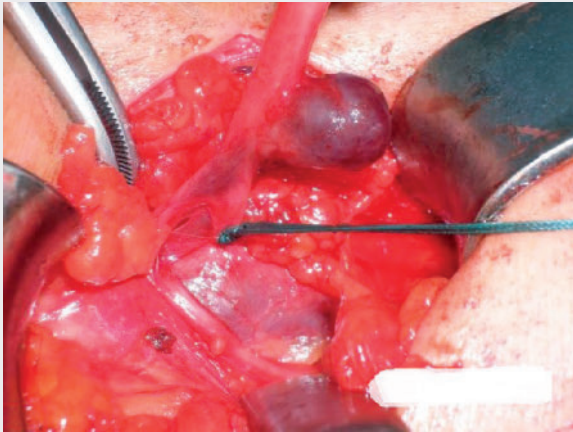


► **Abb. 2** Muskelvene direkt in die Parvacrosse einmündend, Nervus tibialis nach lateral verlagert.

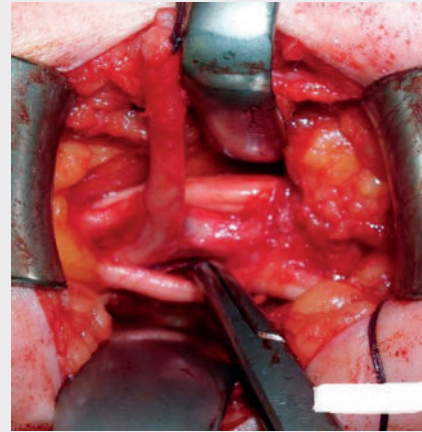


► **Abb. 3** Einmündungsvarianten der Muskelvenen in der Kniekehle in Relation zur Parvacrosse.

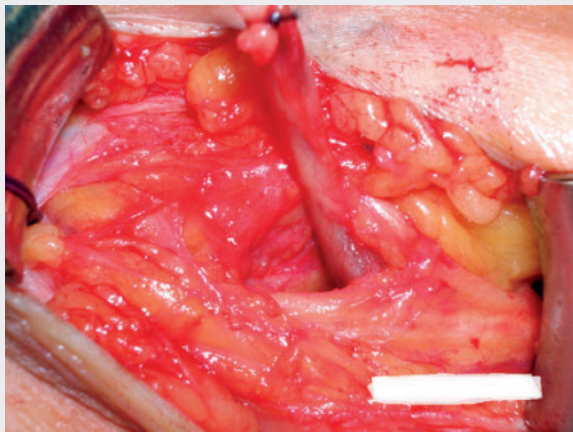
sorbierbarem Nahtmaterial durch (► **Abb. 4**). Wie oben bereits erwähnt, führt die Ligatur derartiger Muskelvenen keineswegs zwingend zu einer Thrombosierung dieser Gefäße, obwohl der Abstrom nach proximal unterbrochen ist. Aufgrund der besonderen Nähe



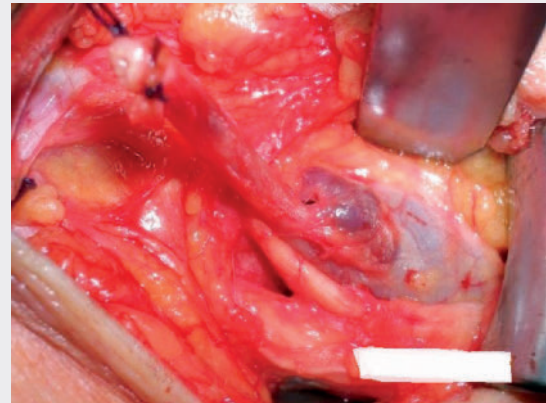
► **Abb. 4** Niveaugleiche Parvacrossektomie mit Ethibondfaden.



► **Abb. 5** Die Abbildung zeigt den dicken Nervus tibialis, die V. poplitea, die senkrecht angeschlossene V. saphena parva und den mittels Overholt nach lateral verlagerten Nervus peroneus



► **Abb. 6** Um hier eine niveaugleiche Parvacrossektomie durchzuführen, muss die V. saphena parva unter dem Nervus peroneus nach lateral verlagert werden.



► **Abb. 7** Die Abbildung zeigt die Situation nach diesem Manöver. Eine niveaugleiche Crossektomie ist nun problemlos möglich.

zu den beiden motorischen Nerven (Nervus tibialis, Nervus peroneus) ist zur korrekten Parvacrossektomie im Einzelfall eine Verlagerung derartiger Nerven nach langstreckiger Freilegung derselben zur exakten niveaugleichen Ligatur der Parva mit der Vena poplitea notwendig (► **Abb. 5**–► **Abb. 7**). Unangenehme Blutungen aus mündungsnahen Aneurysmen oder ektatischen Muskelvenen lassen sich nach Anlegen einer Löfqvist-Manschette stressfreier versorgen. Blindes Klemmen oder Umstechen muss in der Kniekehle unbedingt unterbleiben. Eine Parvacrossektomie muss ein trockener Eingriff sein. Jegliche Blutung ist zu vermeiden. Eine korrekte Parvacrossektomie erfordert in vielen Fällen das Hinzuziehen zweier Operationsassistenten/OP-Schwestern (4-Hände-Prinzip, 2 × Roux-, 2 × Langenbeck-Haken).

Ergebnisse der operativen Behandlung:

Die Parvacrossektomie ist ein anspruchsvoller Eingriff, der im Vergleich zur Magnacrossektomie, insbesondere bei Rezidiveingriffen auch Risiken mit sich bringt.

Diese Risiken sollten jedoch nicht dazu führen, wie von Winterborn et al. 2004 [54] beschrieben, dass 11,5 % der Gefäßchirurgen in Großbritannien und Irland ihren Patienten von einer Chirurgie der Parvavarikose aus diesem Grund abraten. Die Studie von Winterborn et al. belegt exemplarisch die Misere der klassischen Parvachirurgie. Rebekka Winterborn befragte 379 Gefäßchirurgen in Großbritannien und Irland zu ihrer Vorgehensweise bei der Parvachirurgie. Nur rund 50 % der Befragten führten eine präoperative Duplexdiagnostik der Parvacrosse durch. 20 % der Operateure operierten nicht in Bauchlage. 13 % ligierten direkt subfaszial, 76 % der Operateure führten eine tiefere Ligatur durch, wo auch immer? Nähere Angaben finden sich hier in der Arbeit nicht. Nur 10 % der Operateure nahmen eine Parvacrossektomie nach Freilegung der saphenopoplitealen Junctionszone vor. 2008 berichteten O'Hare et al. [34] aus der Arbeitsgruppe von Earnshaw und Winterborn von einer retrospektiven Multicenterstudie zur Parvacrossektomie. In der Arbeit wurden Parvacrossektomie und Stripping verglichen mit der reinen Parvacrossektomie. Nach einem Jahr wurden Rezidive duplexsonographisch nach Crossektomie und Stripping der V. sa-

► **Tab. 2** Parvacrossektomie und Stripping

Jahr	Autor	n	NU	Rezidiv	Stumpf	orig. Parva	Neovasc.	andere Insuff. Pkt.
1993	Feuerstein	503	13 J.					
1996	Tong	70		61 %	27 %	29 %	3 %	
1999	Hanzlick	41	5 J.		65 %			
1999	Creton	125			61 %	14 %		
2001	Vin	77	9,2 J.	68 %	15 %	32 %	3,80 %	28 %
2003	Pukacki	42	4,9 J.	78 %	26 %	52 %		
2007	Allegra	132	5 J.	30 %				
1995	Stenger	140	3,75 J.	10 %	14 %		3 %	
2007	Stenger	137	4,5 J.	3 %	7 %		4 %	23 %
2006	Hartmann	25	14 J.	12 %				
2006	Whiteley	52			2 %			
2012	Samuel	50	1 J.	0 %				

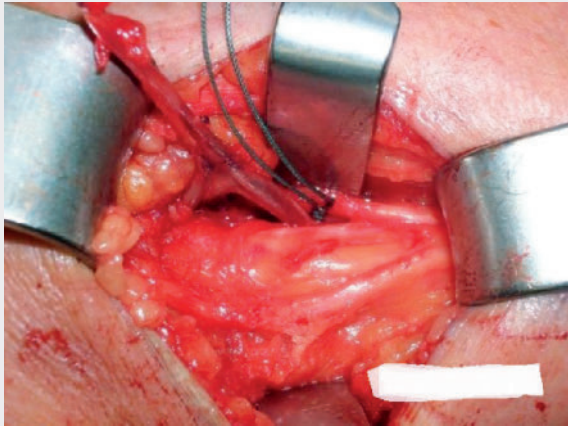
phena parva mit 13 %, nach alleiniger Crossektomie mit 32 % angegeben. Charakteristischerweise wird in der Arbeit von O'Hare von einer saphenopopliteal-junction-ligation geredet. Diese Aussage steht in Widerspruch zu den Ergebnissen von Winterborn et al., dass nur 10 % der Chirurgen die Poplitealvene freilegen. Insofern sind auch hier analog zur Magnacrossektomie begründete Zweifel an dem Begriff Highligation im Sinne einer korrekten Parvacrossektomie in der Arbeit von O'Hare angebracht.

Insofern verwundert es nicht, dass die Ergebnisse der klassischen Parvachirurgie schlecht sind, Rezidivquoten zwischen 30 bis 70 % sind beschrieben (► **Tab. 2**). In zwei eigenen Kohortenstudien, die mit dem Anspruch durchgeführt wurden, eine korrekte Parvacrossektomie vorzunehmen, aber eine solche nicht in allen Fällen zu erzwingen, ergab nach durchschnittlich 4 Jahren duplexsonographische Rezidivraten im Parvacrossebereich von 10 bzw. 3 % mit einem postoperativen Parvastumpfnachweis von 14 bzw. 7 %. Die Kohortenstudie mit den besseren postoperativen Resultaten wurde zeitlich 12 Jahre nach der ersten Untersuchung durchgeführt. Offenbar hat die zunehmende operative Erfahrung die Resultate deutlich verbessert. Bei kritischer Durchsicht der in ► **Tab. 2** aufgelisteten Arbeiten, lässt sich feststellen, dass keine einheitliche OP-Technik verwandt und der Rezidivbegriff sehr different definiert ist [50]. Die hohe Quote nachweisbarer Parvastümpfe ist ein Beleg dafür, dass keine korrekte saphenopopliteale Ligatur vorgenommen wurde. Von der einfachen subfaszialen Parvaligatur [8, 10] bis zur saphenopoplitealen Ligatur [44, 53] ist alles vertreten. In der Arbeit von Allegra et al. [1] beispielsweise ist die OP-Technik überhaupt nicht angegeben, man findet lediglich den Hinweis, „Stripping of SSV from the saphenopopliteal junction to lateral malleolus“, dies suggeriert eine saphenopopliteale Ligatur. Die hohe Quote von 30 % Crossrezidiven 5 Jahre postoperativ spricht gegen eine korrekte Parvacrossektomie. O'Donnell et al [33] stehen einer saphenopoplitealen Crossektomie kritisch gegenüber, wobei ihrer Meinung nach das postoperative Komplikationsrisiko mit dem Ausmaß der Crossektomie ansteigt. Rashid et al [40] konnten belegen, dass trotz präoperativer Duplexdiagnostik die V. saphena parva Crosse intraoperativ in 22 % nicht freigelegt wird und in 59 % eine niveaugleiche Ligatur nicht gelang. Insofern bleibt als Resümee festzuhalten, dass die bislang pu-

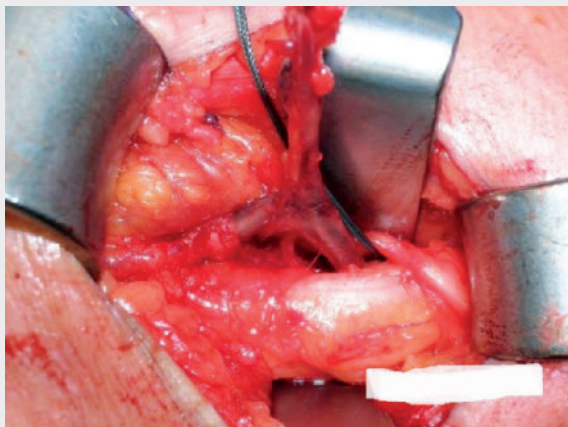
blierten Arbeiten zur offenen Parvachirurgie auf sehr unterschiedlichen operativen Techniken beruhen und die in Deutschland geforderten Prinzipien der Parvachirurgie keine Berücksichtigung finden.

Ergebnisse der endoluminalen Behandlung

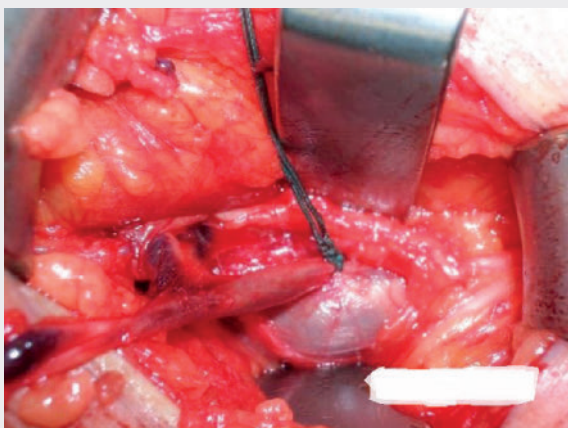
Studien zur endoluminalen Therapie der V. saphena parva mittels Laser- bzw. Radiowellentechnik liegen in großer Zahl vor (Vgl. Metaanalyse Boersma et al., [2]). Die Kohortenstudien weisen häufiger kleinere Fallzahlen mit kurzer Nachbeobachtungszeit auf (6–12 Monate). In der Arbeit von Boersma et al. [2], in der 49 Artikel zur Therapie der V. saphena parva Varikose aufgelistet sind, findet sich lediglich eine Arbeit mit postoperativen Ergebnissen von 4 Jahren. Die in den Arbeiten angegebenen Erfolgsquoten liegen zwischen 90 bis 100 %; ganz häufig exakt bei 100 %. Dabei zeigt sich kein wesentlicher Unterschied ob die Therapie mittels Laser- bzw. Radiowellentechnik durchgeführt wurde. Bislang gibt es 3 RCTs, die die endoluminale Lasertherapie mit der offenen Parvachirurgie vergleichen. In 2 RCTs wird die Lasertherapie mit high ligation und Stripping der V. saphena parva verglichen [42, 29]. In beiden Studien schneidet die endoluminale Technik besser ab. In einer dritten RCT vergleichen Brittdenden et al [3] high ligation und Stripping mit Laser- und Foamsklerosierung. Diese Arbeitsgruppe fand heraus, dass die Foamsklerosierung den beiden anderen Methoden unterlegen ist, aber auch hier ist die Lasertherapie der klassischen OP überlegen. Die sehr umfangreiche Arbeit von Brittdenden et al basiert auf den Ergebnissen der in Großbritannien und Nordirland durchgeführten Untersuchungen. Diesbezüglich darf auf die Problematik der oben aufgelisteten Untersuchungen von Winterborn et al. [54], Rashid et al. [40] und Samuel et al. [44] verwiesen werden. Eine korrekte Parvacrossektomie wird nicht oder zumindest sehr selten (10 % in der Analyse von Winterborn et al. durchgeführt). In allen Arbeiten, so auch bei Brittdenden et al. wird immer eine saphenopopliteale ligation mit einer Laser- oder VNUS-Closure Technik verglichen, obwohl in den meisten Fällen nur eine subfasziale Parvaligatur, wo auch immer, vorgenommen wurde. Die schlechten Ergebnisse in der offenen Parvachirurgie sind damit eindeutig Folge einer fehlerhaften OP-Technik.



► **Abb. 8** Muskelvene in die Parva einmündend, Nervus peroneus, Nervus tibialis.



► **Abb. 9** Nervus tibialis längerstreckig freigelegt.



► **Abb. 10** Nach medial Verlagerung des Nervus tibialis mittels Langenbeck-Haken, niveaugleiche Crossektomie durchgeführt. Beachte: Nervus peroneus **nicht** mit Langenbeck-Haken weghalten, wenn nicht zwingend nötig.

Die RCT von Nandra et al. [29] weist 2 Jahre postoperativ nach endovenöser Lasertherapie einen Reflux im saphenopoplitealen Bereich von 19%, in der OP-Gruppe von 34% auf. Bereits nach 6 Wochen hatten 28% in der OP-Gruppe einen pathologischen Crossebefund, in der Endo-Gruppe nur 8%. Der Grund für diesen signifikanten Unterschied liegt auch hier wiederum darin, dass wie in Großbritannien üblich, nur eine modifizierte subfasziale Parvaligatur vorgenommen wurde. Obwohl die Autoren [45] eine flush-ligation beschreiben, sind Zweifel an dieser Aussage angebracht und zwar insofern, als die Autoren wie folgt schreiben: „The sural nerve where seen, was protected during SSV dissection; no other nerves where exposed“. Dieser anatomischen Beschreibung des operativen Vorgehens ist anzumerken, dass der N. suralis bei einer korrekten Parvacrossectomie keineswegs immer zu sehen ist. Den N. tibialis muss man zur korrekten Parvacrossectomie in nahezu allen Fällen langstreckig freilegen und zur Seite verlagern (► **Abb. 8**–► **Abb. 10**), weil er zumeist dem Dach der V. poplitea aufliegt und eine korrekte flush-ligation, d. h. eine exakte niveaugleiche Parvaligatur auf dem Dach der V. poplitea erst nach diesem OP Schritt möglich ist. Insofern bestehen auch bei diesem RCT begründete Zweifel an der sogenannten flush-ligation. Auffällig in dieser RCT ist, dass die Quote der pathologischen Refluxes innerhalb der 2 Jahre Nachbeobachtungszeit in der Endo-Gruppe stärker als in der OP-Gruppe ansteigen (15% gegenüber 6%).

Die dritte RCT von Ropram et al [42] weist mehrere Kritikpunkte auf. Die Arbeit vergleicht die Ergebnisse der Lasertherapie mit der offenen Chirurgie 6 Wochen postoperativ.

Trotz Randomisierung mittels Briefumschlag weist die Lasergruppe 118 Patienten, die OP-Gruppe 57 Patienten auf. Intraoperativ wurde aber keine Parvacrossectomie vorgenommen, wie der im Summary verwendete Terminus „ligation of the saphenopopliteal junction“ suggeriert, sondern die V. saphena parva subfaszial, wo auch immer, ligiert. Dies belegt die Umschreibung im Text „The SSV was identified and dissected toward the SPJ“. Insofern sehen die Autoren 6 Wochen postoperativ in einem Drittel der Fälle in der OP-Gruppe pathologische Duplexbefunde, in der Fossa poplitea und damit vergleichbar mit den Ergebnissen nach subfaszialer Ligatur.

In der Lasergruppe wiesen 91% der Patienten nach 6 Wochen eine komplette Okklusion auf, d. h. in 9% der Fälle nach 6 Wochen auch endoluminal kein optimales Resultat. Im Summary wird die Fehlerquote in der Lasergruppe dagegen mit 0,9% angegeben. Es drängt sich beim Lesen dieses RCT der Eindruck auf, dass die endoluminale Technik per se besser abschneiden muss. Neben der hohen Rezidivquote von 30% nach 6 Wochen in der operativen Gruppe spricht auch die mehr als 30%ige Rate von neurologischen Problemen post-OP und einer Infektionsquote von 10% für eine nicht ganz ausgereifte und sicherlich optimierbare OP-Technik. Auch die Tatsache, dass in dieser Arbeitsgruppe nur jede 5. OP von den Operateuren als einfach, dreiviertel aller OP's als mittelschwer oder schwer eingestuft werden, darf als Beleg für obige Aussage gewertet werden.

Was sind weitere Gründe für das gute Abschneiden nach endoluminaler Technik. In den endoluminalen Arbeiten wird der OP-Erfolg, d. h. der primary outcome gleichgesetzt mit anatomical success. Dies meint Verschluss der behandelnden Vene per Duplexdiagnostik. In der klassischen Parvacrossectomie wird das Rezidiv als duplexsonographischer Refluxnachweis in der Poplitealetage de-

finiert. Insofern ist die Rezidivdefinition in beiden Techniken völlig different. Auf die Problematik der Vergleichbarkeit von Ergebnissen der offenen und endoluminalen OP-Technik haben wir kürzlich bereits hingewiesen [23] und eine einheitliche Rezidivdefinition gefordert. Der secondary outcome wird in endoluminalen Arbeiten wie folgt definiert: Technischer Erfolg = Fehlen eines technischen Fehlers und Durchführung der OP wie geplant und duplexsonographisch fehlender Reflux in der Zielvene. Nach diesen primären und sekundären Zielkriterien durchgeführte Studien mit Parvacrossektomie und Stripping liegen nicht vor. Insofern ist ein Vergleich der beiden Techniken nicht uneingeschränkt möglich.

Operativ oder endoluminal behandeln?

Zusammenfassend muss folgendes festgehalten werden. Es existiert kein einheitlicher Standard in der operativen Parvachirurgie. Die Evidenz der bislang publizierten Ergebnisse ist schwach. Eine Multicenterstudie mit korrekt durchgeführter Parvachirurgie existiert nicht und sollte zeitnah durchgeführt werden, analog der Lavacross-Studie zur Magnachirurgie. Nach endoluminaler Therapie erfolgt die Platzierung der Lasersonde (nach bisherigem Standard) 2–3 cm distal der saphenopoplitealen Junctionszone und entspricht somit einer subfaszialen Parvaligatur. Aufgrund der bislang publizierten Daten mit sehr kurzen Nachbeobachtungszeiten muss entsprechend den Erfahrungen in der Magnachirurgie [15] mit höheren Rezidivquoten nach 7–8 Jahren gerechnet werden. Studien mit derart langen Verlaufsbeobachtungen sind derzeit noch nicht publiziert. Komplexe Parvamündungen mit siphon- oder doppelt siphonartiger Mündung sind endoluminal nicht angebar und in den publizierten Studien primär ausgeschlossen [29, 42]. Mittels klassischer offener Parvachirurgie lassen sich alle anatomischen Anomalien bei korrekter OP-Technik angehen, natürlich mit dem Nachteil einer üblicherweise nicht störenden Narbenbildung im Kniekehlenbereich.

Eigenen Beobachtungen zufolge verschließt sich aber ein nach Radiallaser behandelte, offengebliebener Parvastumpf innerhalb der nächsten 10 Tage häufig vollständig. Siphonartige Veränderungen der Parvamündung können alternativ durch Injektion eines höherprozentigen Verödungsmittels durch die Radiofrequenzsonde mitbehandelt werden und zeigen ebenfalls gute Verschlussreaktionen. Natürlich fehlen auch hier langfristige Nachkontrollen.

Anschließend bleibt noch die Frage offen, nach welchen Kriterien die Entscheidung zwischen operativer oder endovenöser Therapie getroffen werden sollte. Allgemein gilt die Empfehlung, venenchirurgische Eingriffe in phlebologischen Zentren vorzunehmen. Ein Venenzentrum wird alle operativen und endoluminalen Techniken anbieten. Allerdings übernehmen die gesetzlichen Krankenversicherungen im Regelfall nur die operative Therapie. Endovenöse Verfahren werden ausschließlich innerhalb bestimmter Versorgungsverträge erstattet. Die Erstattungsfähigkeit der Verfahren muss daher auch bei der Therapiewahl eine Rolle spielen. Patienten, die in einer gesetzlichen Krankenkasse versichert sind, sollten nicht zum Selbstzahlen überredet werden, wenn deren Versicherung die endoluminale Behandlung nicht erstattet. Ansonsten sollte natürlich auch der Patientenwunsch eine Rolle spielen. Vielfach wünschen Patienten eine endoluminale Behandlung. Es gibt allerdings nach wie vor viele Vorteile für die offene Chirurgie (alle For-

men der Crosseanomalien, sehr voluminöse Parvabefunde, Crosseconvolute) aber auch Vorteile für die endovenöse Chirurgie u. a. ältere Patienten mit Nebenerkrankungen oder blutverdünnender Therapie, junge Patientinnen mit Kinderwunsch bzw. unkomplizierte gerade verlaufende V. saphena Parvastammvarikosen.

Ob, wie in der Chirurgie der V. saphena magna, die Nachhaltigkeit, d. h. die langfristige duplexsonographische Rezidivfreiheit nach korrekter Parvacrossektomie höher ist, bleibt weiteren RCT's vorbehalten. Dabei sollten die modernen Radiallaser oder die Radiowelle unbedingt Anwendung finden. Die vorliegenden RCT's beruhen alle auf einer Therapie mit Lasern der ersten Generation.

Fazit

Die publizierten Daten zur offenen Parvachirurgie weisen hinsichtlich des Auftretens von Parva Crossrezidiven hohe Rezidivquoten auf. Dies ist jedoch im Wesentlichen darauf zurückzuführen, dass keine korrekte Parvacrossektomie im Sinne einer niveaugleichen Parvaligatur durchgeführt wird. Die Ergebnisse der endoluminalen Therapie der Vena saphena parva Varikose entsprechen im Großen und Ganzen einer subfaszialen Parvaligatur insofern als postoperativ nach endoluminaler Therapie ein 2–3 cm langes, offenes Saphenasegment zurückbleibt. Die im Gegensatz zur offenen Parvachirurgie völlig differente Rezidivdefinition, insofern als der obliterierte Vena saphena Parvastamm postoperativ als Erfolgskriterium herangezogen wird, ist entscheidend. In der klassischen offenen Parvachirurgie wird das Rezidiv jedoch als duplexsonographischer Refluxnachweis in der Poplitealetage definiert. Insofern ist ein Vergleich der Ergebnisse der offenen Parvachirurgie mit der endoluminalen Parvachirurgie nicht vorbehaltlos möglich.

Zusammenfassung

Es existiert bislang kein einheitlicher Standard in der operativen Parvachirurgie. Die bislang publizierten Ergebnisse der offenen Chirurgie sind schlecht; die endoluminalen Parvastudien belegen eine hohe Verschlussrate der thermisch behandelten Vena saphena parva. Eine direkte Vergleichbarkeit – offene Parvachirurgie mit Laser- bzw. Radiowellentherapie ist aufgrund der uneinheitlichen Rezidivdefinitionen in den vorliegenden Studien nur sehr eingeschränkt möglich. Nach umfassender Literaturrecherche kann eindeutig festgehalten werden, dass nur in Ausnahmefällen eine korrekte saphenopopliteale Crossligatur vorgenommen wird. In den allermeisten Studien erfolgt lediglich eine modifizierte subfasziale Parvaligatur. Eine Multicenterstudie mit der Zielsetzung der niveaugleichen Parvacrossektomie fehlt bislang und sollte zeitnah durchgeführt werden. Langzeitstudien nach endothermischer Therapie der Vena saphena parva liegen bislang nicht vor. Häufiger vorkommende komplexe Parvamündung mit siphon- bzw. doppelt siphonartiger Mündung sind endoluminal nicht angebar und in den publizierten endoluminalen Studien primär ausgeschlossen. Sie können jedoch indirekt mit der Radiowellensonde und durch die Sonde injiziertes höherprozentiges Sklerosierungsmittel erfolgreich behandelt werden. Mittels klassischer offener Parvavenenchirurgie lassen sich alle anatomischen Anomalien bei korrekter OP-Technik angehen.

Interessenkonflikt

Die Autoren geben an, dass kein Interessenkonflikt besteht.

Literatur

- [1] Allegra C, Antignani PL, Carilizza A. Recurrent Varicose Veins Following Surgical Treatment: Our Experience with Five Years Follow-up. *Eur J Vasc Endovasc Surg* 2007; 33: 751–756
- [2] Boersma D, Kornmann Verena NN, Van Eekeren RRJP et al. Treatment Modalities for Small Saphenous Vein Insufficiency: Systematic Review and Meta-analysis. *Journal of Endovascular Therapy* 2016; 23: 199–211
- [3] Brittenden J, Cotton SC, Elders A et al. Clinical effectiveness and cost-effectiveness of foam sclerotherapy, endovenous laser ablation and surgery for varicose veins: results from the Comparison of Laser, Surgery and foam Sclerotherapy (CLASS) randomised controlled trial. *Health Technol Assess* 2015; 19: 142–342
- [4] Creton D. 125 reinterventions for recurrent popliteal varicose veins after excision of the short saphenous vein. Anatomical and physiological hypotheses of the mechanism of recurrence. *J Mal Vasc* 1999; 24: 30–37
- [5] Desmyttere J, Grard C, Stalnikiewicz G et al. Endovenous laser ablation (980 nm) of the small saphenous vein in a series of 147 limbs with a 3-year follow-up. *Eur J Vasc Endovasc Surg* 2010; 41: 400–405
- [6] Dogancy S, Yildirim V, Demikilic U. Does puncture site affect the rate of nerve injuries following endovenous laser ablation of the small saphenous veins? *Eur J Vasc Endovasc Surg* 2011; 41: 400–405
- [7] Engel AF, Davies G, Keeman JN. Preoperative Localisation of the Saphenopopliteal Junction with Duplex Scanning. *Eur J Vasc Surg* 1991; 5: 507–509
- [8] Feuerstein W. Zur Behandlung der Vena saphena parva Varizen. *Phlebol* 1993; 22: 230–235
- [9] Fischer R. Die chirurgische Behandlung der Varizen – Grundlagen und heutiger Stand, *Schweiz.Rundschau Med. PRAXIS* 1990; 79, Nr. 7
- [10] Fischer R, Vogel P. Die Resultate der Strippingoperation bei der Vena saphena parva, *VASA* 1987; 16: 349–351
- [11] Flessenkämper I, Hartmann M, Hartmann K et al. Endovenous laser ablation with and without high ligation compared to high ligation and stripping for treatment of great saphenous varicose veins. *Br J Surg* 2014; 95: 1232–1238
- [12] Flessenkämper I, Hartmann M, Stenger D et al. Endovenous laser ablation with and without high ligation compared with high ligation and stripping in the treatment of great saphenous varicose veins: initial results of a multicentre randomised controlled trial. *Phlebologie* 2013; 28: 16–23
- [13] Flessenkämper I, Hartmann M, Hartmann K et al. Endovenous laser ablation with and without high ligation compared to high ligation and stripping for treatment of great saphenous varicose veins: Results of a multicentre randomised controlled trial with up to 6 years follow-up. *Phlebologie* 2016; 31: 23–33
- [14] Frings N, Glowacki P, Kohajda J. Major-Komplikationen am Gefäß- und Nervensystem in der Varicen Chirurgie, *Chirurg* 2001; 72: 1032–1035
- [15] Geier B, Stücker M, Hummel T et al. Residual Stumpfs associated with inguinal varicose vein recurrences: a multicenter study. *Eur J Vasc Endovasc Surg* 2008; 36 :207–210
- [16] Glociczki P, Comerota AJ, Dalsing MC et al. The care of patients with varicose veins and associated chronic venous diseases: clinical practice guidelines of the Society for Vascular Surgery and the American Venous Forum. *J Vasc Surg* 2011; 53: 2–48
- [17] Hach W, Mumme A et al. *Venenchirurgie*, 3. Aufl. Schattauer, Stuttgart 2012
- [18] Hamann StAS, Giang J, De Maeseneer MGR et al. Five Year Results of Great Saphenous Vein Treatment: A Meta-Analysis. *Eur J Vasc Endovasc Surg* 2017; 1–11
- [19] Hanzlick J. Recurrent varicosity of the lesser saphenous vein. A 5-year follow-up. *Zentralbl Chir* 1999; 1241: 42–47
- [20] Hartmann M. Krossektomie heilt Krampfadern schnell. *Ärztl Prax* 1980; 73: 2349–2350
- [21] Hartmann M, Waldermann F, Weingard I et al. Ist die Ischiadicusvarikosis eine Variante der Parvavarikosis. *Phlebologie* 5/2001
- [22] Hartmann K, Klode J, Pfister R et al. Recurrent varicose veins: Sonography-based re-examination of 210 patients 14 years after ligation and saphenous vein stripping. *VASA* 2006; 35: 21–26
- [23] Hartmann K, Stenger D, Hartmann M et al. Endochirurgie versus offene Chirurgie der Varikose. *Der Hautarzt* 2017; 8: 603–613
- [24] Helmig L, Stelzer G. Häufigkeit der operative Behandlung der insuffizienten Vena saphena parva. *VASA* 1983; 12: 159–164
- [25] Huisman LC, Bruins RM, van den Berg M et al. Endovenous laser ablation of the small saphenous vein: prospective analysis of 150 patients, a cohort study. *Eur J Vasc Endovasc Surg* 2009; 38: 199–202
- [26] Mildner A, Hilbe G. Parvarezeidive nach subfascialer Ligatur – 5 Jahres Ergebnisse. *Phlebologie* 1997; 26: 35–39
- [27] Monahan TS, Belek K, Sarkar R. Results of radiofrequency ablation of the small saphenous vein in the supine position. *Vasc Endovascular Surg* 2012; 46: 40–44
- [28] Mouton WG, Naef M, Mouton KT et al. Nerve Injury and Small Saphenous Vein Surgery. *Eur J Vasc Surg* 2005; 30: 108
- [29] Nandhra S, El-sheikha J, Carradice D et al. A randomized clinical trial of endovenous laser ablation versus conventional surgery for small saphenous varicose veins. *Journal of Vascular Surgery* 2015; March: 741–746
- [30] Noppeney T, Eckstein HH, Niedermeier H et al. Ergebnisse des Qualitätssicherungsprojektes Varizenchirurgie der Deutschen Gesellschaft für Gefäßchirurgie. *Gefäßchirurgie* 2005; 10: 121–128
- [31] Noppeney T, Nüllen H. Diagnostik und Therapie der Varikose. Springer-Verlag 2010
- [32] Noppeney T, Storck M, Nüllen H et al. Perioperative quality assessment of varicose vein surgery. *Langenbecks Arch Surg* 2016; 401: 375–380
- [33] O'Donnell Jr. TFO, lafrati MD. The small saphenous vein and other „neglected“ veins of the popliteal fossa: a review. *Phlebologie* 2007; 22
- [34] O'Hare JL, Vandenbroeck CP, Whitman B et al. A prospective evaluation of the outcome after small saphenous varicose vein surgery with one-year follow-up. *Journal of Vascular Surgery* 2008; September: 669–673
- [35] Park JA, Park SW, Chang IS et al. The 1470-nm bare-fiber diode laser ablation of the great saphenous vein and small saphenous vein at 1-year follow-up using 8–12 W and a mean linear endovenous energy density of 72 J/cm. *J Vasc Interv Radiol* 2014; 25: 1795–1800
- [36] Perälä J, Autio R, Biancari F et al. Radiofrequency endovenous obliteration versus Stripping of the long saphenous vein in the management of primary varicose veins: 3-year-outcome of randomized study. *Ann Vasc Surg* 2005; 19: 669–672
- [37] Pronk P, Gauw SA, Mooij MC et al. Randomised controlled trial comparing saphenofemoral-ligation and stripping of the great saphenous vein with endovenous laser ablation (980 nm) using local tumescent anaesthesia: one year results. *Eur J Vasc Endovasc Surg* 2010; 40: 649–656
- [38] Pukacki F, Zielinski P, Checinski P et al. Short saphenous vein incompetence as a cause of recurrent varicose veins. *Wiad Lek* 2003; 56: 28–33

- [39] Rabe E, Pannier F. Epidemiology of chronic venous disorders. In: Glovicicki P (Hrsg) Handbook of venous disorders. Hodder Arnold, CRC Press 2009: 105–110
- [40] Rashid HI, Ajeel A, Tyrrell MR. Persistent popliteal fossa reflux following saphenopopliteal disconnection, British Journal of Surgery 2002; 89: 748–751
- [41] Rass K, Frings N, Glowacki P et al. Same Site recurrence is more frequent after endovenous laser ablation compared with High ligation and stripping of the great Saphenous vein: 5 Year results of a randomized clinical trial (RELACS Study). Eur J Vasc Endovasc Surg 2015; 50: 648–656
- [42] Roopram AD, Lind MY, Van Brussel JP et al. Endovenous laser ablation versus conventional surgery in the treatment of small saphenous vein incompetence. J Vasc Surg: Venous Lym Dis 2011; 1: 357–363
- [43] Sam RC, Silverman SH, Bradbury AW. Nerve Injuries and Varicose Vein Surgery. Eur J Vasc Endovasc Surg 2004; 27: 113–120
- [44] Samuel N, Caradice D, Wallace T et al. Saphenopopliteal ligation and stripping of small saphenous vein: does extended stripping provide better results?, Phlebology 2012; 27: 390–397
- [45] Samuel N, Carradice D, Wallace T et al. Randomized Clinical Trial of Endovenous Laser Ablation Versus Conventional Surgery for Small Varicose Veins. Annals of Surgery 2013; 257: 419–426
- [46] Stenger D, Janthur E, Rafi L. Stripping-Operation heute, Vasomed 2011; 23: 06–13
- [47] Stenger D, Rafi L, Hauch T et al. Chirurgie der Vena saphena parva-Varikose – Antworten bisher ungeklärter Fragen. Phlebologie 5 2011
- [48] Stenger D, Hartmann M. Crossektomie und Stripping-OP der Klassiker. Hautarzt 2012; 63: 616–621
- [49] Subramonia S, Lees T. Radiofrequency ablation vs conventional surgery vor varicose veins a comparison of treatment costs in randomised trial. Eur J Vasc Endovasc Surg 2010; 39: 104–111
- [50] Tellings SS, Ceulen RPM, Sommer A. Surgery and endovenous techniques for the treatment of small saphenous varicose veins: a review of the literature. Phlebology 2011; 26:179–184
- [51] Tong Y, Royle J. Recurrent varicose veins after short saphenous vein surgery: a duplex ultrasound study. Cardiovasc Surg 1996; 4: 364–367
- [52] Vin F, Chleir F. Ultrasonography of postoperatively recurrent varicose veins in the area of the short saphenous vein. Ann Chir 2001; 126: 320–324
- [53] Whiteley MS, Lewis G, Holdstock JM et al. Minimally invasive technique for ligation and stripping of the small saphenous vein guided by intra-operative duplex ultrasound. Surgeon 2006; 4: 372–377
- [54] Winterborn RJ, Campbell WB, Heather BP et al. The Management of Short Saphenous Varicose Veins: A Survey of the Members of the Vascular Surgical Society of Great Britain and Ireland, Eur J Vasc Endovasc Surg 2004; 28: 400–403
- [55] Winterborn RJ, Foy C, Heather BP et al. Randomised trial of flush saphenofemoral ligation for primary great saphenous varicose veins. Eur J Vasc Endovasc Surg 2008; 36: 477–484