

Komplette Querschnittslähmung durch multisegmentale intraspinale Einblutung nach PDK Entfernung – Fallbericht

Paraplegia due to multisegmental intraspinal bleeding after EDA removal – case report

Zusammenfassung

Die intraspinale Einblutung mit daraus resultierenden neurologischen Ausfällen, ist bei der Verwendung eines Periduralkatheters (PDK) mit einer Inzidenz von 1:168.000 [1] eine sehr seltene Komplikation. Wir berichten von einem 76-jährigen Patienten der nach Entfernung eines PDK, bei zuvor komplikationslos durchgeführter epiduraler Platzierung und vorheriger 24 stündiger Pausierung der subcutanen Thromboseprophylaxe (Clexane 40 mg 1-0-0) eine komplette Querschnittslähmung (ASIA impairment scale A, sensibles Niveau Th7) durch langstreckige intraspinale Einblutung (C3 bis L3) entwickelte. Nach zügiger zweimaliger multisegmentaler interlaminärer Dekompression mit Anwendung lokaler Fibrinolytika, konnte jedoch eine vollständige Remission erreicht werden.

Abstract

Neurological deficiencies through intraspinal bleeding, is with an incidence of 1:168.00 [1] a rather rare complication of epidural administration (EDA). We report on a 76-year-old patient who developed paraplegia (sensory level Th7, ASIA impairment scale A) through long-distance intraspinal hemorrhage (C3–L3) after catheter removal, despite complication-free analgesia using EDA until then and 24h stop of thrombosis prophylaxis (Clexane 40mg 1-0-0). After two microsurgical decompression surgeries with intraspinal hematoma irrigation and utilization of fibrinolytics, the patient's sensibility and motor function were completely restored to their pre-hospital state.

Anamnese

Wir berichten von einem 76-jährigen Patienten der bei Entfernung eines zur standardmäßigen Analgesie angelegten

Periduralkatheters, im Rahmen einer laparoskopisch durchgeführten anterioren Rektumresektion (am 30.04.2018), bei gedeckt perforierter Sigmadivertikulitis, durch eine langstreckige epidurale Einblutung infolge der PDK-Entfernung ein komplettes Querschnittssyndrom entwickelt hat. Bei bekannter äthyltoxischer Polyneuropathie, ohne manifeste Schädigung der Leber (GOT 27 U/l, GPT 41 U/l, γ GT 48 U/l), bestanden zuvor lediglich seitengleich fehlende Achillessehnenreflexe, ein vermindertes Vibrationsempfinden sowie eine diskrete Hypästhesie beider Fußballen. Die Gerinnungsparameter zeigten sich normwertig (Quick 93.8%, INR 1.05, PTT 30.2s). Bis auf eine gut eingestellte arterielle Hypertonie waren keine weiteren relevanten Vorerkrankungen bekannt. Eine Kyphoplastie des zweiten Lendenwirbelkörpers vor über fünf Jahren war bis dato der einzige wirbelsäulenchirurgische Eingriff des Patienten. Die tägliche postoperative Thromboseprophylaxe mit niedermolekularem Heparin (Clexane 40 mg 1-0-0) wurde 24 Stunden vor Zug des PDK pausiert. Nach dem Zug des PDK verspürte der Patient nach wenigen Minuten eine progrediente Parästhesie der unteren Extremität, die nach zwei Stunden in einem kompletten Querschnittssyndrom (ASIA impairment scale A, sensibles Niveau Th7) gipfelte.

Klinischer Befund

Der PDK ließ sich am dritten postoperativen Tag ohne Schwierigkeiten entfernen. Direkt anschließend zeigte sich jedoch auf Hautniveau eine deutliche Blutung, die sich auch nach 10-minütiger Kompression nicht stillen ließ. Der Patient verspürte bereits nach wenigen Minuten eine progrediente Sensibilitätsstörung der unteren Extremitäten. Nach zwei Stunden gipfelte die Symptomatik in einer kompletten Querschnittslähmung (ASIA impairment scale A, sensi-

bles Niveau Th7). Die sofort durchgeführte Magnetresonanztomographie (MRT) zeigte ein langstreckiges epidural gelegenes Hämatom reichend von Segment C3 bis L3 (► **Abb. 1**).

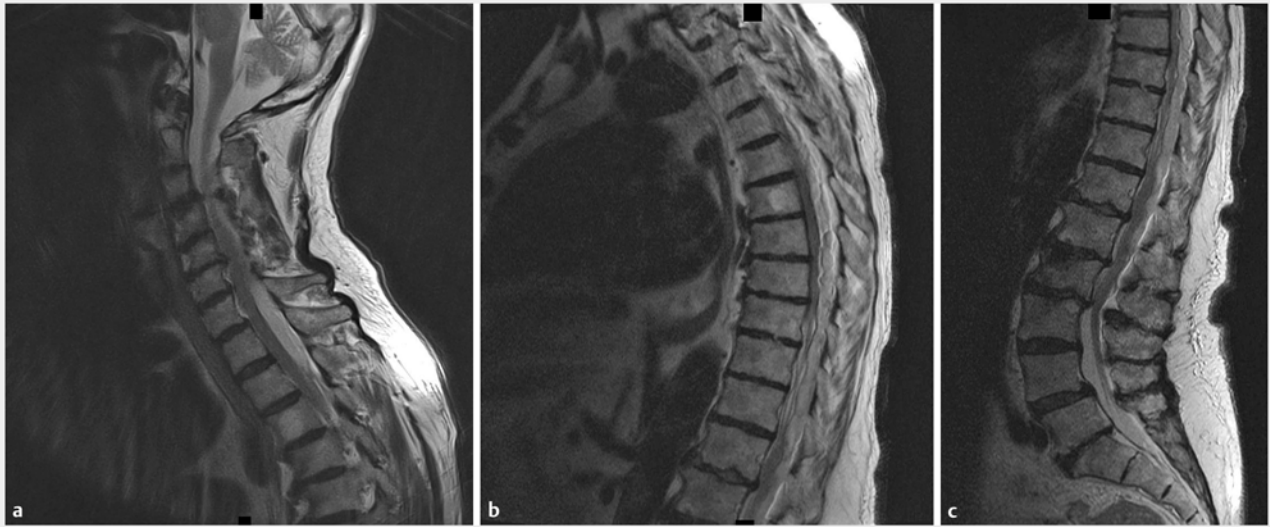
Bildgebung

Die im MRT festgestellte multisegmentale intraspinale extradurale Blutung mit konsekutiver Spinalkanalstenose zeigte ihre maximalen Ausprägungen auf den Höhen der Segmente C5/6 (Sagittaldurchmesser des Duraschlauchs 6mm), Th 7/8 (Sagittaldurchmesser des Duraschlauchs 4mm) und Th12/L1 (Sagittaldurchmesser des Duraschlauchs 4mm). Somit erfolgte die Indikation für einen notfallmäßigen chirurgischen Eingriff im Sinne einer interlaminären Dekompression mit Hämatomausräumung.

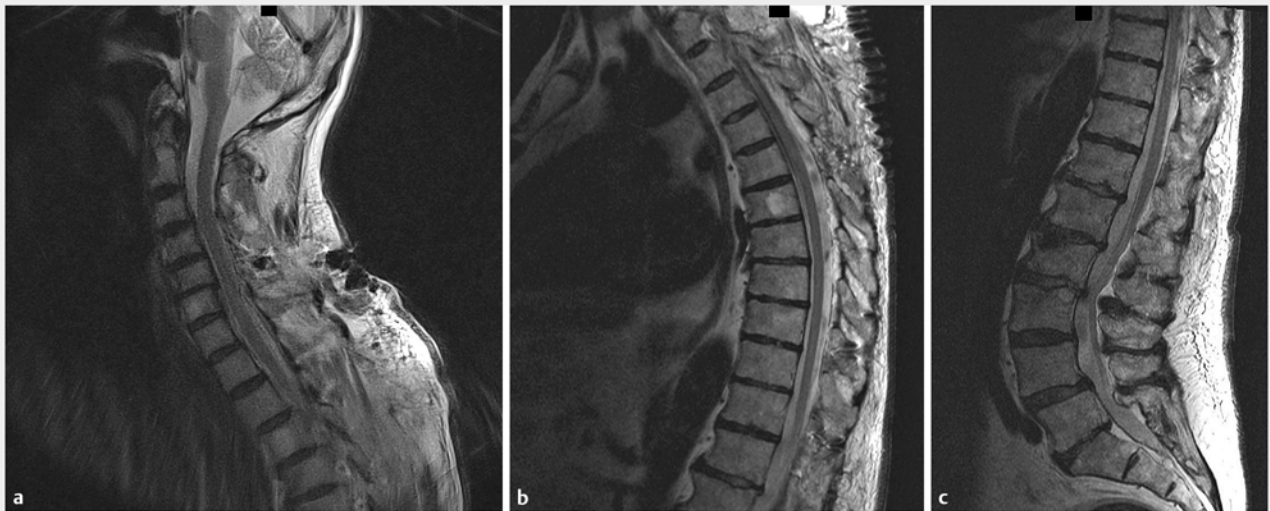Therapie

Am 03.05.2018

Lagerung in Bauchlage unter Verwendung der Mayfield-Klemme. Es erfolgte eine interlaminäre mikrochirurgische Dekompression mit Laminotomien und Flavektomien sowie Hämatomausräumung unter Mikroskopsicht auf den Höhen C5/6 rechts, C7/Th1 links, Th5/6 links, Th8/9 links und Th11/12 links. Intraoperativ imponierte insbesondere ein deutlich eingekapseltes epidurales Fettgewebe sowie größtenteils unorganisierte Hämatome aber auch bereits thrombotischen Anteilen mit konsekutiver Kompression des Duraschlauchs. Darüber hinaus zeigte sich ein auffällig stark ausgeprägter epiduraler Venenplexus über die gesamte Strecke. Mit Hilfe eines Spülkatheters und zusätzlichem Einsatz von recombinant tissue plasminogen activator (rt-PA) konnten alle Thromben entfernt werden und eine vollständige epidurale segmentübergreifende Kontinuität und Dekompression erreicht werden. Hierfür wurde während der mikro-



► **Abb. 1** MRT präoperativ, T2-Sequenz (03.05.2018).



► **Abb. 2** MRT postoperativ, T2-Sequenz (16.05.2018).

chirurgischen, mikroskopisch assistierten Dekompression neben der Spülung mit isotonischen Lösungen, über mehrere Spritzen mit aufgesetzten Knopfkanülen insgesamt 90 mg rt-PA, verteilt über alle eröffneten Fenster (abzüglich möglicher Verluste bei Applikation und gleichzeitig verwendeter Absaugung – ca. 3–4 mg pro Dekofenster) ausgiebig verteilt und eine Umspülung des Duraschlauchs der nach cranial und caudal anliegenden Segmente durchgeführt. Bei zunächst vollständiger Remission bereits nach einer Stunde postoperativ, zeigte sich

nach 15 Stunden eine erneute progrediente Parästhesie der unteren Extremität und nach Ablauf einer weiteren Stunde eine fortschreitende Paraparese im Sinne eines inkompletten Querschnittssyndroms ab Th 8 mit positivem Babinski Reflex rechtsseitig (ASIA C, sensibles Niveau Th7). Im MRT wurde eine Nachblutung von C4 bis L3 nachgewiesen. Die inzwischen abgeschlossene Gerinnungsdiagnostik zeigte keinen Hinweis auf eine Gerinnungsstörung.

Am 04.05.2018

Bei teils organisierten und in das epidurale Fett reichenden langstreckigen Hämatom, erfolgte eine erneute Spülung der ursprünglich dekomprimierten Segmente mit zusätzlicher interlaminaärer Dekompression C6/7, Th2/3 jeweils links, Th3/4, Th6/7, Th8/9 und Th12/L1 jeweils rechts. Unter Einsatz von Floseal und kumulativer intravenöser Gabe von zwei Gramm Tranexamsäure, konnte ein Sistieren der Blutung erreicht und ein im gesamten Operationsgebiet gleichmäßig

pulsierender dekomprimierter Dura-schlauch dargestellt werden.

Postoperativer Verlauf

Nach dem zweiten Eingriff zeigte sich eine kontinuierliche Verbesserung des neurologischen Status bis hin zur vollständigen und anhaltenden Remission am siebten postoperativen Tag (11.05.2018). Im weiteren Verlauf entwickelte der Patient jedoch einen links thorakalen Schmerz. Die laborchemische Untersuchung erbrachte eine Erhöhung der Herzenzyme bei fehlender Dyspnoe. Eine transthorakale Echokardiographie zeigte einen prominenten rechten Ventrikel im Sinne einer akuten Rechtsherzbelastung. Die darauf durchgeführte CT Untersuchung des Thorax zeigte eine beidseitige Lungenarterienembolie, sodass trotz des erhöhten epiduralen Nachblutungsrisikos eine Antikoagulation in therapeutischer Dosis (Ziel PTT 40 sec.) mit sieben tägigem Intensivmedizinischem Aufenthalt erfolgen musste. Die täglichen Kontrollen des neurologischen Status zeigten jedoch keinen Hinweis auf eine erneute epidurale Einblutung. Die Verlaufs-MRT der gesamten Neuroachse vom 16.05.2018 (► **Abb. 2**) bestätigte den klinischen Befund mit fehlendem Hinweis auf eine Myelonkompression und nahezu vollständig regredierten intraspinalen Hämatom. Der Patient konnte somit am 05.06.2018 bei vollständiger Remission des Querschnittssyndroms aus unserem stationären Aufenthalt entlassen werden.

Diskussion

Die intraspinale Einblutung mit daraus resultierenden neurologischen Ausfällen als Komplikation der Verwendung eines Periduralkatheters ist mit einer Komplikationsrate von 1:168.000 sehr selten [1]. Jedoch zeigt unser Fallbericht das Ausmaß, das solch eine Komplikation annehmen kann, was wiederum durch eine adäquate sowie zügige Dekompression und Hämatomausräumung behoben werden kann. Hierbei verspricht eine Therapie innerhalb von acht Stunden nach Eintritt der ersten Symptome die beste Prognose [2].

Darüber hinaus zeigt unser Fallbericht, dass auch bei komplikationsloser PDK-Platzierung und unauffälliger Gerinnungsparameter eine engmaschige Kontrolle der peripheren Neurologie erfolgen sollte. In den veröffentlichten Fällen zeigt sich häufig keinerlei Anlass für ein erhöhtes intraspinale Blutungsrisiko. Eine engmaschige Kontrolle der am häufigsten auftretenden Symptome einer intraspinalen Blutung, wie neuauftretende tieflumbale Rückenschmerzen, Radikulopathien oder Parästhesien, sowie Störungen der Sphinkterfunktion sollten daher auch z. B. bei Patienten mit deutlicher Blutung auf Hautniveau nach Entfernung eines PDK unbedingt erfolgen. Diese Aufgabe sollte zudem vom gesamten post-operativ beteiligten Personal wahrgenommen werden um bei möglichem late-onset der Symptome von bis zu 96 Stunden den Patienten schnellst möglich der bestmöglichen Diagnostik und Therapie zuzuführen.

Dieser Fall zeigt, dass bei der Wahl der bestmöglichen Therapie neben der Entscheidung über die Art der chirurgischen Intervention, über ihr Ausmaß als auch über die Verwendung möglicher Fibrinolyse fördernder bzw. hemmender Mittel patientenspezifisch und dem aktuellen Befund entsprechend entschieden werden muss. So haben wir uns in der ersten Intervention bei Auftreten von thrombotischen Anteilen des Hämatoms für die lokale Applikation von rt-PA entschieden, welches bei bereits festeren Hämatomen als erfolgreiche Maßnahme angegeben wird. Gleichzeitig war der Versuch eine Entlastung mittels mikrochirurgischer Dekompression nur auf den Segmenthöhen der maximalen Myelonkompression zum bestmöglichen Kompromiss zwischen Risiko und Erfolg der Intervention, letztlich nicht zielführend.

Die postoperativ aufgetretene Thrombembolie ist nicht mit erhöhten Dosen von Tranexansäure in Verbindung zu setzen. Gilette et al [3] konnten bei Knie und Hüftendoprothetik keine erhöhten thrombembolische Ereignisse feststellen. Madsen et al [4] kamen zu ähnlichen Ergebnissen. Patienten mit Thrombophilie waren von den Studien ausgeschlossen.

Grundsätzlich gibt es eine Menge an möglichen Behandlungsalternativen. So wurde der Fall eines Trauma bedingten langstreckigen Hämatom veröffentlicht bei dem durch Hemilaminektomien und Applikation von Urokinase über fünf Tage mittels intraduralem Katheter eine vollständige Remission der präoperativen Paraplegie (ASIA A, sensibles Niveau Th9), erreicht werden konnte. Dagegen konnten auch konservative Behandlungsoptionen zumindest eine partielle Wiederherstellung neurologischer Defizite bei intraspinalen Blutungen hervorbringen [5, 6].

Das Review von Schmidt und Nolte [7] mit einem Erfassungszeitraum von über 30 Jahren an Publikationen und nur 29 veröffentlichten Fällen, lässt vermuten, dass die Dunkelziffer solcher oder ähnlicher Fälle deutlich höher liegt als es sich angesichts dieser Zahlen vermuten lässt. Durch zu geringe Veröffentlichungen komplikationsreicher Fälle bei der Verwendung von Periduralkathetern, verliert eine gut zu therapierende Komplikation an Aufmerksamkeit. Dies geschieht zum Nachteil der Therapie- und Ursachenforschung.

Fazit für die Praxis

- Intraspinale Blutungen mit neurologischen Defiziten als Komplikation bei der Verwendung eines PDK sind zwar sehr selten, können jedoch zu massiven Komplikationen führen.
- Ein zügiger (innerhalb von 8 Stunden) gezielter wirbelsäulenchirurgischer Eingriff kann zu einer vollständigen Remission der Symptome führen. Dieser kann eine selektive interlamina-re Dekompression der betroffenen Segmente mit segmentübergreifenden Spülungen beinhalten.
- Der Stellenwert von rt-PA bleibt unklar, eine lokale Anwendung von Tranexansäure wäre zu diskutieren.
- Schulung des medizinischen Personals bezüglich Symptome, die auf eine Komplikation nach Zug eines PDK hindeuten (Lumbago, Radikulopathie, Parästhesien, Paresen, Störung des Sphinctertonus, Blaseninkontinenz).

Einhaltung ethischer Richtlinien

Dieser Beitrag beinhaltet keine Studien an Menschen oder Tieren.

Interessenkonflikt

M. Marzouk, D. Ploux, C. Brandt, K. Schneider und M. Richter geben an, dass kein Interessenkonflikt besteht.

Autorinnen/Autoren

Martin Marzouk, Dominique Ploux, Christian Brandt, Kristian Schneider, Marcus Richter

Korrespondenzadresse

Martin Marzouk
Wirbelsäulenzentrum
St. Josefs-Hospital Wiesbaden
Beethovenstrasse 20
65187 Wiesbaden
E-Mail: mmarzouk@joho.de

Literatur

- [1] Ruppen W et al. Incidence of epidural hematoma and neurological injury in cardiovascular patients with epidural analgesia/ anaesthesia: systematic review and meta-analysis. *BMC Anesthesiology* 2006; 6: 10
- [2] Choquet O, Krivosic-Horber R, Delecroix M et al. Hematome sousarachnoïden apres rachianesthésie et héparine de bas poids moléculaire. *Ann Fr Anesth Reanim* 1993; 12: 428 – 430
- [3] Gillette BP et al. Low risk of thromboembolic complications with tranexamic acid after primary total hip and knee arthroplasty. *Clin Orthop Relat Res* 2013; 471: 150 – 154

- [4] Madsen RV et al. Low risk of thromboembolic events after routine administration of tranexamic acid in hip and knee arthroplasty. *J Arthroplasty* 2017; 32: 1298 – 1303
- [5] Deininger M, Hubbe U, Moske-Eick O et al. Transient intradural catheter lysis in a patient with a diffuse and elongated subdural hematoma of the spine due to trauma. *J Neurosurg Spine* 2007; 6: 570 – 573
- [6] Küker W, Thiex R, Friese S et al. Spinal Subdural and Epidural Haematomas: Diagnostic and Therapeutic Aspects in Acute and Subacute Cases. *Acta Neurochir* 2000; 7: 777 – 785
- [7] Schmidt A, Nolte H. Subdurale und epidurale Hämatoome nach rückenmarksnahen Regionalanästhesien. *Anästhesist* 1992; 41: 276 – 284

Bibliografie

DOI <https://doi.org/10.1055/a-0810-3410>
Die Wirbelsäule 2019; 03: 130–133
© Georg Thieme Verlag KG
Stuttgart · New York
ISSN 2509-8241