Thieme

Necrobiosis lipoidica – Klinische Charakteristika und therapeutische Ansätze

Necrobiosis lipoidica – Clinical Findings and Therapeutic Approaches

Autoren
C. Erfurt-Berge, S. Schliep

Institut
Hautklinik, Universitätsklinikum Erlangen

Bibliografie
DOI https://doi.org/10.1055/a-0827-8075 |
Akt Dermatol 2019; 45: 156–159
© Georg Thieme Verlag KG Stuttgart · New York
ISSN 0340-2541

Korrespondenzadresse
Dr. med. Cornelia Erfurt-Berge, Hautklinik, Universitätsklinikum Erlangen, Ulmenweg 18, 91054 Erlangen
cornelia.erfurt-berge@uk-erlangen.de

ZUSAMMENFASSUNG

Die Necrobiosis lipoidica ist eine seltene granulomatöse Dermatose, die sich vornehmlich an den Streckseiten der unteren Extremitäten mit gelblich-bräunlichen Plaques manifestiert. Ulzerationen können den Verlauf erschweren. Klare Therapieempfehlungen fehlen, da aufgrund der geringen Patientenzahlen keine großen randomisierten Studien vorliegen. Neben dem Einsatz von Glukokortikoiden scheinen Fumarsäureester und Biologika therapeutisch vielversprechend.

ABSTRACT

Necrobiosis lipoidica is a rare granulomatous skin disorder presenting with yellowish-brown plaques preferentially on the lower extremities. The appearance of ulcerative lesions can complicate the course of the disease. Clear therapeutic recommendations are still missing since large randomized controlled trials are lacking due to small number of patients. Next to corticosteroids the use of fumaric acid esters and biologicals represent encouraging therapeutic approaches.

Ätiologie, Pathogenese

Das Krankheitsbild der Necrobiosis lipoidica (NL) wurde erstmals 1929 von Oppenheim als „disseminierte Degeneration des Bindegewebes […] bei einem Diabetiker“ beschrieben [1]. Der dokumentierte Patient zeigte mit bevorzugter Lokalisation an den Unterschenkeln rote Papeln, welche sich im Verlauf vergrößerten, gelblich färbten und zentral sklerodermieähnlich veränderten. Histologisch zeigte sich neben entzündlichem Infiltrat eine nekrobiotische Bindegewebsmasse. Anhand eines ähnlichen Falles wurde von Urbach im Weiteren der heute gebräuchliche Begriff Necrobiosis lipoidica geprägt [2].

Zur Pathogenese der NL existieren kaum aktuelle Untersuchungen. Eine auffällige Assoziation zu Diabetes mellitus führte zu Überlegungen, dass eine diabetische Mikroangiopathie eine Rolle spielen könnte [3]. Allerdings konnten dopplersonografische Untersuchungen sogar einen gesteigerten Blutfluss in den NL-Arealen nachweisen [4], was eher auf entzündliche Prozesse hindeutet. Neben veränderter Expression eines epithelialen Glukosetransporters wurden auch Defekte der Kollagenfasern anhand von histologischen Untersuchungen sehr kleiner Fallserien beschrieben [5, 6].

Klinisches und histologisches Bild

Es finden sich gelb bis bräunlich imponierende, im Verlauf zentral atrophierende Läsionen vornehmlich symmetrisch an den Unterschenkeln im Prätibialbereich (▶ **Abb. 1**). Es können singuläre Läsionen, ebenso wie multiple, konfluierende Hauterscheinungen entstehen. Veränderungen außerhalb der unteren Extremitäten wurden in Einzelfällen ebenfalls beschrieben [7] und stellen dann eine differenzialdiagnostische Herausforderung dar.

Spezifische Symptome sind nicht regelhaft vorhanden und neben Auftreten von Juckreiz, Dysästhesien oder Schmerzen werden auch symptomlose Verläufe von den Patienten beschrieben. Neben der kosmetischen Beeinträchtigung stellt v. a. das Auftreten von Ulzerationen eine therapeutische Schwierigkeit dar (▶ **Abb. 2**). Differenzialdiagnostisch müssen andere Hauterkrankungen mit ähnlichem klinischem oder histologischem Bild abgegrenzt werden. Hierzu zählen v. a. andere granulomatöse Erkrankungen wie Granuloma anulare, Sarkoidose und nekrobiotisches Xanthogranulom [8]. Während die Diagnose der NL in vielen Fällen bereits klinisch durch den erfahrenen Dermatologen gestellt werden kann, liefert die Gewebeprobe und histo-

Dieses Dokument wurde zum persönlichen Gebrauch heruntergeladen. Vervielfältigung nur mit Zustimmung des Verlages.

▶ **Abb. 1** Seit mehreren Jahren bestehender NL-Herd prätibial bei einer 42-jährigen Patientin mit schlecht eingestelltem Diabetes mellitus Typ I (HbA1c 9,2 %).

▶ **Abb. 2** Ulzerationen in einem NL-Herd prätibial bei einer 18-jährigen Patientin mit Diabetes mellitus Typ I.

logische Aufarbeitung im Zweifelsfall meist Gewissheit. Histologisch zeigen sich v. a. in der mittleren und tiefen Dermis horizontal angeordnete Nekrobiosezonen aus hyalinisierten, degenerierten Kollagenfasern. Umgebend liegen teils palisadenartig angeordnet Makrophagen sowie in variabler Ausprägung Riesenzellen, Lymphozyten und Fibroblasten (▶ **Abb. 3**) [9]. Der Nachweis extrazellulärer Lipidablagerungen innerhalb der Nekrobiose führte zur Namensgebung der NL und kann auch im formalinfixierten Gewebe durch immunhistochemische Färbung von Adipophilin diagnostisch genutzt werden [8, 10]. Als Variante der NL wird die Granulomatosis disciformis Miescher

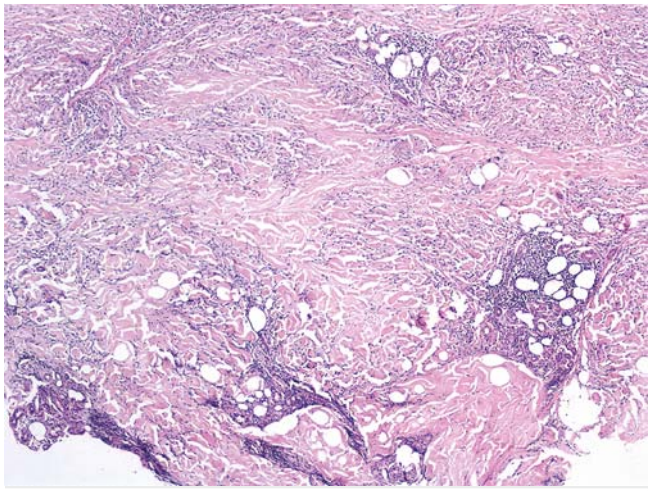

▶ **Abb. 3** Hautbiopsie einer NL (HE-Färbung, Originalvergrößerung 40 ×). In der Dermis liegen ausdehnte sklerotische Nekrobiosezonen, umgeben von teils palisadenartig angeordneten Makrophagen und Lymphozyten.

aufgefasst. Sie weist histopathologisch eine Beteiligung der Subkutis, Granulome mit zahlreichen mehrkernigen Riesenzellen und Plasmazellen sowie eine diskrete oder fehlende Nekrobiose auf [11].

Epidemiologie

Die NL zählt mit weniger als 1:100 000 Erkrankungen pro Jahr zu den seltenen Erkrankungen. Etwa 75 % aller Betroffenen sind Frauen mit einem mittleren Erkrankungsalter von etwa 50 Jahren [12]. Das assoziierte Vorliegen eines Diabetes mellitus scheint zu einer früheren Manifestation von NL-Läsionen zu führen [13]. Komplizierend können sich in den atrophen Hautveränderungen im Verlauf therapieresistente Ulzerationen entwickeln, die in der Literatur bei etwa 30 % der Patienten beschrieben werden [3, 12]. Dabei gehen dem Auftreten von Ulzerationen die typischen Läsionen oft schon für Monate bis Jahre voraus. Interessanterweise zeigte sich ein signifikant häufigeres Auftreten von Ulzerationen bei männlichen Patienten mit NL [12]. Die Ursache hierfür ist noch ungeklärt.

Assoziierte Erkrankungen

Eine Assoziation zwischen NL und einer Diabetes-Erkrankung ist in der Literatur mehrfach beschrieben. Dabei tritt die NL nur bei weniger als 1 % aller Diabetiker auf [14]. Umgekehrt besteht bei über 40 % aller NL-Patienten eine diabetische Stoffwechsellage [12] oder kann sich im Laufe der Erkrankung noch entwickeln [15]. Eine Untersuchung an über 64 000 Patienten mit Typ 1-Diabetes ergab, dass die metabolische Kontrolle der NL-Patienten in dieser Gruppe schlechter, die Diabetesdauer länger und der Insulinbedarf höher ausfiel als bei den Nicht-NL-Patienten mit Diabetes Typ I [16]. Berichte über eine Besserung von NL-Läsionen bei einem Patienten mit Diabetes mellitus Typ I nach Durchführung einer Pankreastransplantation bestätigen einen möglichen Zusammenhang zwischen glykämischer Stoffwechsellage

Dieses Dokument wurde zum persönlichen Gebrauch heruntergeladen. Vervielfältigung nur mit Zustimmung des Verlages.

und NL [17]. Ergänzend zu Diabetes mellitus finden sich unter NL-Patienten auffällig häufig Erkrankungen des metabolischen Syndroms [18].

Neuere Untersuchungen zeigten zudem ein gehäuftes Auftreten von Schilddrüsenerkrankungen bei Patienten mit Necrobiosis lipoidica im Vergleich zur Allgemeinbevölkerung [12] bzw. zu Diabetes-Patienten ohne NL [16]. Insbesondere ein assoziiertes Auftreten einer Autoimmunthyreoiditis sollte abgeklärt werden [19]. Eigene Untersuchungen zeigen, dass das Auftreten von Bluthochdruck, Übergewicht und Schilddrüsenfunktionsstörungen mit dem Auftreten von ulzerierten NL-Läsionen einherzugehen scheint [12]. Weitere Assoziationen wurden bislang nur in Fallberichten beschrieben und bedürfen einer Überprüfung in größeren Patientenkollektiven. Hierzu gehört v. a. das Auftreten von NL im Kontext einer malignen Grunderkrankung [20]. Eine maligne Transformation von NL-Herden wurde ebenfalls bisher nur für Einzelfälle beschrieben [21], muss aber unter dem Gesichtspunkt einer Triggerung durch chronische Entzündung und/oder Ulzeration bei langjährigem Bestehen immer diagnostisch bedacht werden [22].

Therapieoptionen

Einheitliche Behandlungsrichtlinien und -standards fehlen aufgrund des seltenen Auftretens der NL bislang. Die Effektivität einzelner therapeutischer Ansätze wurde nur in einigen wenigen Fallserien mit meist geringer Patientenzahl überprüft und wird von verschiedenen Experten auch unterschiedlich beurteilt [12]. V. a. die aktuell eingesetzten systemischen Therapien fallen in den sog. Off-Label-Gebrauch, da eine Zulassung von Systemtherapeutika für die NL nicht vorliegt [23]. Mögliche Therapieoptionen sowohl für die lokale als auch die systemische Behandlung der NL sind in ▶ **Tab. 1** dargestellt.

Die topische Anwendung von hochpotenten Glukokortikoiden und die Kompressionstherapie können als gebräuchlicher Standard für die Lokaltherapie angesehen werden. Die anti-inflammatorische und immunmodulatorische Wirkung topischer Calcineurin-Inhibitoren gehören ebenfalls zum Repertoire, auch wenn hierzu nur einzelne Fallberichte vorliegen [21]. Eine prospektive Studie mit Anwendung von Psoralen-UVA (PUVA)-Therapie zeigte eine gute Wirksamkeit, wenn auch insgesamt nur eine geringe Fallzahl untersucht wurde [25]. Eine von Berking et al. [26] durchgeführte multizentrische Studie zur Anwendung photodynamischer Therapie (PDT) bei NL zeigte positive Effekte in knapp 40 % der behandelten Patienten. Eine aktuelle, relativ große Studie an 80 NL-Patienten mit konventioneller vs. Tageslicht-PDT zeigte eine Ansprechrate von 66 % [27]. Beim Auftreten von Ulzerationen sind Maßnahmen im Sinne einer hydroaktiven Wundtherapie mit Einsatz moderner Wundauflagen zu treffen. Hierbei kann man sich an den üblichen Versorgungsstandards chronischer Wunden orientieren. Positive Fallberichte wurden zur Anwendung hyperbarer Sauerstofftherapie und großzügiger Exzision mit Spalthaut-Transplantation veröffentlicht [28].

Während die systemische Anwendung von Glukokortikoiden allgemein als erste Wahl bei Indikation zur Systemtherapie anzusehen ist, sind viele weitere Therapieansätze v. a. auf persönliche Erfahrungen der Behandler und Fallberichte begründet [29]. In einer aktuellen Befragung dermatologischer Wundexperten wurde keine der bekannten systemischen Therapieansätze als deutlich effektiv erachtet [12]. Interessanterweise scheinen Fumarsäureester zu guten Erfolgen bei NL zu führen und sind – wenn auch off-label – durchaus im klinischen Einsatz. In einer prospektiven, jedoch nicht placebokontrollierten Studie zeigte sich insbesondere für Fälle mit ulzerierten Läsionen von NL ein positiver Effekt der Fumarsäureester [30]. Für andere Systemtherapien wie Rheologika, Dapson oder Antimalaria-Mittel, die für andere entzündliche Dermatosen erfolgreich eingesetzt werden, existieren nur einzelne Fallberichte [23]. Diese schwache Datenlage gilt auch für die Anwendung von Biologika, wenn auch für anti-TNF-α Agentien wie Infliximab oder Etanercept eindrucksvolle Einzel-Erfolge gerade bei therapieresistenten Fällen mit Ulzeration in der Literatur zu finden sind [31, 32]. Der Einsatz eines Januskinase-Inhibitors (Ruxolitinib) bei einer Patientin mit Polycythemia vera zeigte einen eindrucksvollen Nebeneffekt auf die bei dieser Patientin ebenfalls vorliegende ulzerierte NL [33]. Die Anwendung von Biologika bleibt zumindest zum derzeitigen Zeitpunkt jedoch den Patienten mit schwerem Verlauf und ohne Ansprechen auf gängigere Systemtherapien vorbehalten. Randomisierte multizentrische Studien mit entsprechender Anzahl behandelter Patienten sind für weitere Beurteilungen erforderlich.

▶ **Tab. 1** Therapieoptionen bei Necrobiosis lipoidica (beachte die meist fehlende Zulassung für die Indikation NL).

Lokal	Systemisch
Topische oder intraläsionale Glukokortikoide	Systemische Glukokortikoide
Topische Calcineurin-Inhibitoren	Fumarsäureester
Lichttherapie (PUVA, UVA-1, PDT)	TNF-α-Inhibitoren
Kompressionstherapie	Kleinere Fallserien und Einzelfallberichte zu Pentoxifyllin, Ciclosporin, Chloroquin, Clofazimin, Thalidomid
hyperbare O_2-Therapie	
Exzision und Hauttransplantation	

Zusammenfassung

Zusammenfassend kann festgehalten werden: Der typische NL-Patient ist weiblich und mittleren Alters. Diabetes mellitus kann ebenfalls als häufiges Charakteristikum eines NL-Patienten angesehen werden. Weitere Assoziationen von NL mit Schilddrüsenfunktionsstörungen und metabolischem Syndrom sollten zumindest anamnestisch erfragt bzw. weiter abgeklärt werden. Männliche Patienten scheinen hinsichtlich des Auftretens ulzerierter NL-Läsionen stärker gefährdet zu sein, ebenso NL-Patienten mit Diabetes oder komplizierenden Co-Morbiditäten wie Bluthochdruck oder Übergewicht. Im Rahmen eines laufenden Projektes der AG Wunde der Deutschen Dermatologischen Ge-

Dieses Dokument wurde zum persönlichen Gebrauch heruntergeladen. Vervielfältigung nur mit Zustimmung des Verlages.

sellschaft kann ein Fragebogen zur weiteren Datensammlung über Patienten mit (ulzerierter) NL bei den Autoren angefordert werden.

Auch wenn derzeit keine spezifischen Therapierichtlinien existieren und placebokontrollierte randomisierte Studien aufgrund der Seltenheit der Erkrankung fehlen, so gibt es einige therapeutische Ansätze zur Therapie der NL. Die Anwendung von topischen Glukokortikoiden, Kompressionstherapie, Calcineurin-Inhibitoren und Phototherapie gelten als etablierte und wirkungsvolle Optionen in der lokalen Behandlung der NL. Glukokortikoide und Fumarsäureester bilden die erste Wahl für eine systemische NL-Therapie. Alternative Optionen wie der Einsatz von Biologika können bei Therapieresistenz versucht werden, müssen aber bez. Effektivität und Sicherheit in randomisierten Studien überprüft werden. Der Ulzerationsstatus der Erkrankung könnte für zukünftige Studien einen interessanten Punkt hinsichtlich der Therapiewirksamkeit und des Erfolges darstellen.

Interessenkonflikt

Die Autoren geben an, dass kein Interessenkonflikt besteht.

Referenzen

[1] Oppenheim M. Dermatitis atrophicans lipoides. Zbl f Dermat 1930; 32: 179

[2] Urbach E. Eine neue diabetische Stoffwechseldermatose: Nekrobiosis lipoidica diabeticorum. Archiv für Dermatologie und Syphilis 1932; 166: 273 – 285

[3] Reid SD, Ladizinski B, Lee K et al. Update on necrobiosis lipoidica: a review of etiology, diagnosis, and treatment options. J Am Acad Dermatol 2013; 69: 783 – 791

[4] Ngo B, Wigington G, Hayes K et al. Skin blood flow in necrobiosis lipoidica diabeticorum. Int J Dermatol 2008; 47: 354 – 358

[5] Holland C, Givens V, Smoller BR. Expression of the human erythrocyte glucose transporter Glut-1 in areas of sclerotic collagen in necrobiosis lipoidica. J Cutan Pathol 2001; 28: 287 – 290

[6] Oikarinen A, Mörtenhumer M, Kallioinen M et al. Necrobiosis lipoidica: ultrastructural and biochemical demonstration of a collagen defect. J Invest Dermatol 1987; 88: 227 – 232

[7] Burillo-Martinez S, Maroñas-Jimenez L, Morales-Raya C et al. Necrobiosis lipoidica of the glans penis: a case report and literature review. J Dtsch Dermatol Ges 2016; 14: 1040 – 1041

[8] Weidenthaler-Barth B. Clinical and histological spectrum of palisaded granulomatous dermatitides: Granuloma anulare, necrobiosis lipoidica, rheumatoid nodules, and necrobiotic xanthogranuloma. Hautarzt 2017; 68: 536 – 541

[9] Lynch JM, Barrett TL. Collagenolytic (necrobiotic) granulomas: part II – the 'red' granulomas. J Cutan Pathol 2004; 31: 409 – 418

[10] Schulman JM, LeBoit PE. Adipophilin expression in necrobiosis lipoidica, granuloma annulare, and sarcoidosis. Am J Dermatopathol 2015; 37: 203 – 209

[11] de Oliveira ARFM, Almeidinha YD, de Oliveira Filho J et al. Granulomatosis disciformis in a non-diabetic patient. An Bras Dermatol 2017; 92: 438 – 439

[12] Erfurt-Berge C, Dissemond J, Schwede K et al. Updated results of 100 patients on clinical features and therapeutic options in necrobiosis lipoidica in a retrospective multicentre study. Eur J Dermatol 2015; 25: 595 – 601

[13] Muller SA, Winkelmann RK. Necrobiosis lipoidica diabeticorum. A clinical and pathological investigation of 171 cases. Arch Dermatol 1966; 93: 272 – 281

[14] Mistry BD, Alavi A, Ali S et al. A systematic review of the relationship between glycemic control and necrobiosis lipoidica diabeticorum in patients with diabetes mellitus. Int J Dermatol 2017; 56: 1319 – 1327

[15] O'Toole EA, Kennedy U, Nolan JJ et al. Necrobiosis lipoidica: only a minority of patients have diabetes mellitus. Br J Dermatol 1999; 140: 283 – 286

[16] Hammer E, Lilienthal E, Hofer SE et al. Risk factors for necrobiosis lipoidica in Type 1 diabetes mellitus. Diabet Med 2017; 34: 86 – 92

[17] Souza AD, El-Azhary RA, Gibson LE. Does pancreas transplant in diabetic patients affect the evolution of necrobiosis lipoidica? Int J Dermatol 2009; 48: 964 – 970

[18] Jockenhöfer F, Kröger K, Klode J et al. Cofactors and comorbidities of necrobiosis lipoidica: analysis of the German DRG data from 2012. J Dtsch Dermatol Ges 2016; 14: 2772 – 2784

[19] Borgia F, Russo GT, Villari P et al. Necrobiosis lipoidica associated with Hashimoto's thyroiditis and positive detection of ANA and ASMA autoantibodies. Clin Case Rep 2015; 3: 539 – 541

[20] Mahmoudi H, Daneshpazhooh M, Kamyab K et al. Ulcerated necrobiosis lipoidica: A cutaneous granulomatous reaction associated with systemic B-cell lymphoma. Indian J Dermatol Venereol Leprol 2018; 84: 481 – 484

[21] Vanhooteghem O, André J, de la Brassinne M. Epidermoid carcinoma and perforating necrobiosis lipoidica: a rare association. J Eur Acad Dermatol Venereol 2005; 19: 756 – 758

[22] Erfurt-Berge C, Bauerschmitz J. Malignant tumours arising in chronic leg ulcers: three cases and a review of the literature. J Wound Care 2011; 20: 396 – 400

[23] Dissemond J, Erfurt-Berge C, Goerge T et al. Systemische Therapien des Ulcus cruris. J Dtsch Dermatol Ges 2018; 16: 873 – 892

[24] Clayton TH, Harrison PV. Successful treatment of chronic ulcerated necrobiosis lipoidica with 0.1 % topical tacrolimus ointment. Br J Dermatol 2005; 152: 581 – 582

[25] De Rie MA, Sommer A, Hoekzema R et al. Treatment of necrobiosis lipoidica with topical psoralen plus ultraviolet A. Br J Dermatol 2002; 147: 743 – 747

[26] Berking C, Hegyi J, Arenberger P et al. Photodynamic therapy of necrobiosis lipoidica – a multicenter study of 18 patients. Dermatology 2009; 218: 136 – 139

[27] Kaae J, Philipsen PA, Wulf HC. Photodynamic therapy of necrobiosis lipoidica using methyl aminolevulinate: A retrospective follow-up study. Photodiagnosis Photodyn Ther 2018; 22: 223 – 226

[28] Feily A, Mehraban S. Treatment Modalities of Necrobiosis Lipoidica: A Concise Systematic Review. Dermatol Reports 2015; 7: 5749

[29] Peckruhn M, Tittelbach J, Elsner P. Update: Treatment of necrobiosis lipoidica. J Dtsch Dermatol Ges 2017; 15: 151 – 157

[30] Kreuter A, Knierim C, Stucker M et al. Fumaric acid esters in necrobiosis lipoidica: results of a prospective noncontrolled study. Br J Dermatol 2005; 153: 802 – 807

[31] Suarez-Amor O, Perez-Bustillo A, Ruiz-Gonzalez I et al. Necrobiosis lipoidica therapy with biologicals: an ulcerated case responding to etanercept and a review of the literature. Dermatology 2010; 221: 117 – 121

[32] Guedes R, Leite I, Baptista A et al. Ulcerative Necrobiosis Lipoidica: Is There a Place for Anti-TNFalpha Treatment? Case Rep Med 2012; 2012: 854738

[33] Lee JJ, English JC. Improvement in Ulcerative Necrobiosis Lipoidica After Janus Kinase-Inhibitor Therapy for Polycythemia Vera. JAMA Dermatol 2018; 154: 733 – 734

Dieses Dokument wurde zum persönlichen Gebrauch heruntergeladen. Vervielfältigung nur mit Zustimmung des Verlages.