Thieme

How I do it – HRCT des Thorax

Karina Hofmann-Preiß, Okka W. Hamer

HINWEIS

Die Beiträge in der Rubrik „How I do it“ sind als Anregung und Orientierungshilfe zu verstehen. Es bleibt jeder/jedem Kollegin/Kollegen überlassen, von diesem Schema abzuweichen, sofern man sich mit der Indikationsfrage befasst hat und sachliche Gründe für ein alternatives Vorgehen sprechen.

Einleitung

Mit der Einführung der Spiraltechnik in die Computertomografie (CT) Ende der 1980er-Jahre wurde es möglich, die gesamte Lunge in einer Atemanhaltephase darzustellen. Aufgrund der gerätetechnischen Einschränkungen waren aber nur Schichtdicken von 8–10 mm möglich. Bei diesen Schichtdicken entstehen erhebliche Partialvolumeneffekte. Die „Röntgendichte“ von Strukturen, die deutlich kleiner als die Schichtdicke sind und von normalem Lungengewebe umgeben werden, wird im Voxel gemittelt und sinkt dadurch. Kleine Läsionen werden dadurch kontrastärmer und zunehmend unscharf dargestellt, in ungünstigen Fällen können sie vollständig verschwinden.

1982 stellten Todo et al. [1] erstmals eine Untersuchungstechnik vor, die sie als „High Resolution CT (HRCT)“ bezeichneten. Dabei wurden einzelne Schichten mit einer Schichtdicke von 1,5 mm angefertigt. Die erste klinische Anwendung der HRCT wurde 1985 publiziert. Damals wurden je 2 Einzelschichten im Ober-, Mittel- und Unterfeld der Lunge erstellt. Diese sog. „sequenzielle“ HRCT-Technik war bis zur Einführung von 16-Schicht-CT-Geräten im Jahr 2002 die einzige Möglichkeit, dünne Schichten der Lunge anzufertigen.

Erst mit der neuen Gerätegeneration, die eine Untersuchung des gesamten Thorax in weniger als 10 Sekunden und damit in einer Atemanhaltephase erlaubt, bestanden die technischen Voraussetzungen, einen Volumendatensatz der gesamten Lunge zu akquirieren, aus dem kontinuierliche Schichten von ≤ 1,5 mm rekonstruiert werden konnten. Aktuell definiert das American College of Radiology [2] ein HRCT als CT-Untersuchung mit einer Schichtdicke von 0,625–1,5 mm und einer Bildrekonstruktion mit kantenbetontem Algorithmus.

Radiologische Diagnostik diffuser Erkrankungen des Lungenparenchyms und von Rundherden – aktueller Wissensstand

Zur differenzialdiagnostischen Einordnung diffuser Lungenparenchymerkrankungen ist die Erkennung kleinster Veränderungen, die Zuordnung pathologischer Befunde zu den Strukturen des pulmonalen Lobulus, die Unterscheidung von Bronchiolektasen, Bronchiektasen, Honigwaben, zystischen Läsionen bzw. Emphysem sowie die Verteilung der Befunde in der Lunge von wesentlicher Bedeutung. Dazu sind Volumendatensätze erforderlich, die aus kontinuierlichen Schichtrekonstruktionen ≤ 1,5 mm bestehen [3, 4].

Die Darstellung der Lunge mit kontinuierlichen dünnen Schichten ist auch für die Dignitätsbeurteilung nicht nur, aber insbesondere von Rundherden ≤ 8 mm obligatorisch, da die Sensitivität der PET-Untersuchung bei Rundherden dieser Größe deutlich sinkt. Die PET wird für diese Fälle nicht empfohlen [5]. Hingegen liefern nicht nur das Wachstumsverhalten von Rundherden, sondern vor allem auch ihre Gewebequalität, Außenkontur und Lokalisation wesentliche Hinweise auf die Dignität (▸ **Abb. 1**).

Volumen-HRCT versus sequenzielle HRCT

Sowohl bei der Beurteilung von Lungenrundherden als auch in der Primärdiagnostik und im Follow-up interstitieller Lungenerkrankungen ist heute die Volumen-HRCT (= Spiraltechnik) als Standard anzusehen. Nur daraus lassen sich multiplanare Rekonstruktionen (MPR) erstellen, die einerseits pulmonale Strukturen, Luftwege und Gefäße kontinuierlich in allen 3 Raumebenen darstellen und andererseits weitere Nachverarbeitungen sowie Auswertungen mit CAD-Systemen (CAD = „computer-assisted detection“) ermöglichen [3].

Sequenzielle HRCT-Protokolle sind in der Primärdiagnostik heute obsolet, da sie Schichtlücken enthalten und folglich die Lunge nur unvollständig abbilden. Bei einer Schichtdicke von 1 mm und Schichtabstand 10 mm werden z. B. nur 10 % der Lunge dargestellt. Fleckförmig ausgeprägte Erkrankungen oder Rundherde ≤ 8 mm können bei einer solchen Untersuchungstechnik sowohl hinsichtlich der dominanten Lokalisation als auch der Ausprä-

Dieses Dokument wurde zum persönlichen Gebrauch heruntergeladen. Vervielfältigung nur mit Zustimmung des Verlages.

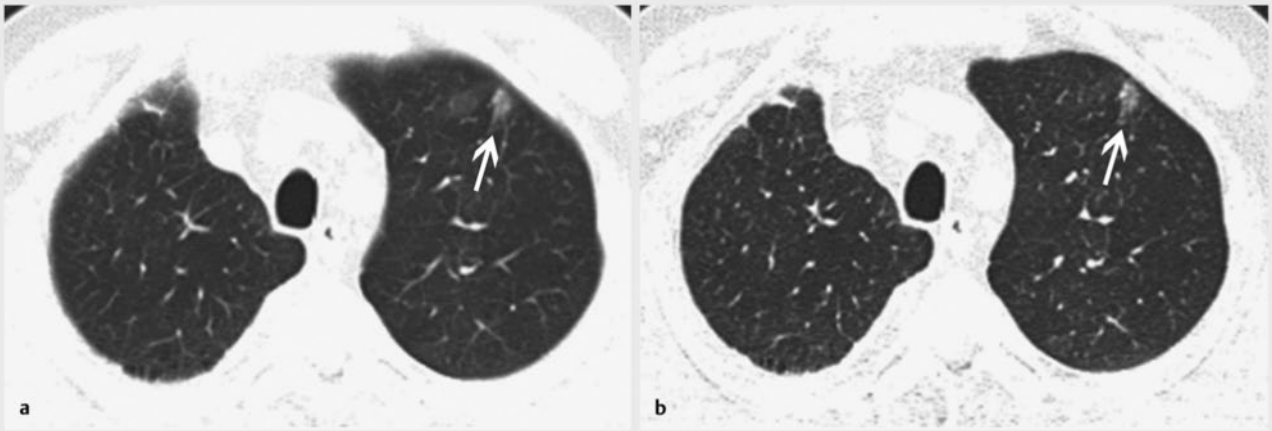

▶ **Abb. 1** CT-Schicht auf Höhe der Oberlappen. Die HRCT zeigt deutlicher als die 5-mm-Rekonstruktion, dass der Rundherd (Pfeile) semisolide ist und damit ein hohes Malignitätspotenzial aufweist.
a Schichtdicke 5 mm mit Rundherd (Pfeil).
b Schichtdicke 1 mm mit Rundherd (Pfeil).

gung des Lungenbefalls falsch eingeschätzt oder übersehen werden.

Full-Dose- versus Low-Dose-Protokolle

Interstitielle Lungenerkrankungen sind meist benigne, aber chronische Erkrankungen. Um die Strahlenexposition der Patienten bei Mehrfachuntersuchungen zu verringern, sollte man bei der Auswahl des Untersuchungsprotokolls zwischen der Erstuntersuchung und Follow-up-Untersuchungen unterscheiden:

- Bei der Erstuntersuchung setzt man bei Erwachsenen i. d. R. die dosismodulierte Full-Dose-Technik ein, um eine Diagnosestellung mit optimaler Bildqualität zu ermöglichen.
- Verlaufskontrollen sollten in BMI-adaptierter Low-Dose-Technik durchgeführt werden, da es i. d. R. nur noch um die Beurteilung der Dynamik einer bereits bekannten Veränderung geht. Dasselbe gilt für die Verlaufskontrolle von Rundherden.

Noch gibt es keine einheitliche Definition der Low-Dose-HRCT. Aktuell kann die Forderung des ESR/ERS-White-Papers als Standard für eine Low-Dose-CT-Untersuchung angesehen werden: Dort wird eine Effektivdosis von 1 mSv für normalgewichtige Patienten (BMI ≤ 24 kg/m^2) gefordert [6] – vergleichbare Dosiswerte werden auch von der ATS angegeben [3]. Dies würde gewährleisten, auch bei 10 Untersuchungen eine kumulative effektive Dosis von 15 mSv nicht zu überschreiten.

Ein Low-Dose-Volumen-HRCT-Protokoll unterscheidet sich bezüglich der apparativen Voraussetzungen, des Scanmodus und der Schichtkollimation nicht vom Full-Dose-Volumen-HRCT-Protokoll. Die Dosismodulation ist bei Niedrigdosis-Untersuchungen jedoch nicht zu empfehlen [7]. Um reproduzierbare, gute Untersuchungsergebnisse zu erhalten, eignen sich Protokolle mit einer an den BMI des Patienten angepassten, fixen Dosiseinstellung am besten. Bei Niedrigdosisuntersuchungen eignen sich die häufig in Protokollempfehlungen verwendeten „Stellschrauben" Röhrenspannung (kV) und Strom-Zeit-Produkt (mAs) nicht, um vergleichbare Ergebnisse hinsichtlich Dosis und Untersuchungsqualität zu erreichen. Je nach Gerät unterscheidet sich nämlich die Höhe der Dosis, die sich aus einer bestimmten Einstellung der kV und mAs ergibt, deutlich [7]. Eine bessere Vergleichbarkeit bietet der CTDIvol-Wert, der sich aus Aufnahmespannung, mAs-Produkt und Pitch-Faktor ergibt. In der Praxis hat es sich bewährt, 4 unterschiedliche Protokolle vorzuhalten (s. u.).

Durchführung einer Volumen-HRCT-Untersuchung

Der Algorithmus und die Untersuchungsprotokolle für eine Volumen-HRCT-Untersuchung des Thorax sind in ▶ **Abb. 2** dargestellt.

Patientenvorbereitung

Der Patient sollte vor der Untersuchung einige Minuten hyperventilieren, um das Lungenparenchym optimal zu entfalten. Die meisten Untersuchungen werden in Rückenlage in tiefer Endinspiration durchgeführt. Bei der Lagerung muss sich der Patient im Isozentrum der Gantry befinden. Liegt er dezentriert, können insbesondere bei Low-Dose-Untersuchungen erhebliche Artefakte durch die Formfilter des CT-Gerätes auftreten. Erlaubt das CT-Gerät keine Scanzeiten < 10 s, ist die sorgfältige Instruktion des Atemkommandos von wesentlicher Bedeutung

Dieses Dokument wurde zum persönlichen Gebrauch heruntergeladen. Vervielfältigung nur mit Zustimmung des Verlages.

Volumen-HRCT Thorax

Patientenvorbereitung/Lagerung
Hyperventilation, Lagerung auf dem Rücken im Isozentrum

Erst- oder Folgeuntersuchung

Erstuntersuchung
Full Dose, Dosismodulation,
ohne KM/+ KM (KV Reduktion möglich)

Folgeuntersuchung(en)
Low Dose BMI-adaptiert, ohne Dosismodulation,
ohne KM/+ KM (KV Reduktion möglich)

Akquisitionsparameter: Full-Dose- und Low-Dose-HRCT

	Mindestanforderung	Empfehlung	Anmerkungen
Untersuchungsbereich	Apex bis Rezessus		lückenlose Erfassung
Scanmodus	Spirale		
Schichtzahl CT-Scanner	≥ 16		
Rotationszeit	≤ 1 s	≤ 0,5 s	kürzest mögliche Rotationszeit
Scanzeit	≤ 15 s	≤ 10 s	bei Scanzeit > 15 s Scanrichtung kaudokranial
Schichtkollimation	≤ 1,25 mm	≤ 0,75 mm	Minimierung Partialvolumeneffekt
Pitch	≤ 1,75	0,9–1,1	
Spannung	120–130 kV	bei Nativuntersuchung kV nicht reduzieren	niedrigere Spannungen nachteilig für den Kontrast

Zieldosis: Full-Dose-HRCT
mit Dosismodulation

CTDIvol	DLP	effektive Dosis**
10 mGy*	350 mGy × cm*	≤ 6,3 mSv*

Zieldosis Low-Dose-HRCT, gewichtsadaptiert
ohne Dosismodulation

BMI (kg/m²)	CTDIvol (mGy)	DLP (mGy × cm)	effektive Dosis** (mSv)
≤ 21	≤ 1,2	≤ 43	≤ 0,77
22–28	≤ 1,7	≤ 60	≤ 1,08
29–34	≤ 2,4	≤ 85	≤ 1,53
> 34	≤ 3,4	≤ 120	≤ 2,16
DRW	3*	≤ 100*	≤ 1,8*

Dokumentation Volumen-HRCT Weichteilfenster

	Mindest-anforderung	Empfehlung
Faltungskern	Bodykernel (glättend)	
Rekonstruk-tionsverfahren	FBP	wenn verfügbar IR mittlere Stufe, insbesondere bei Low-Dose-Protokoll
Schichtdicke axial	≤ 3 mm	
MPR koronal	≤ 3 mm	aus Rohdatensatz
Fenster-einstellung	C: 30–60 HU W: 300–500 HU	C: 45 HU W: 400 HU

Dokumentation Volumen-HRCT Lungenfenster

	Mindestanforderung	Empfehlung
Faltungskern	▶ Full-Dose: Lungenkernel (scharf) ▶ Low-Dose: Kernel mit mittlerer Kantenbetonung	
Rekonstruk-tionsverfahren	FBP	wenn verfügbar IR mittlere Stufe (insbesondere bei Low-Dose-Protokoll), aller-dings nur additiv zu FBP
Schichtdicke axial	≤ 1,5 mm	
Schicht-inkrement axial	≤ 0,7 mm	
MPR koronal und sagittal	≤ 1,5 mm	aus Rohdatensatz
MIP (sinnvoll)	Schichtdicke 5–10 mm, keine Überlappung	
MinIP (optional)	Schichtdicke 5–10 mm, keine Überlappung	
Fenster-einstellung	C: –300 bis –700 HU W: 1500–2000 HU	C: –450 HU W: 1600 HU

Dieses Dokument wurde zum persönlichen Gebrauch heruntergeladen. Vervielfältigung nur mit Zustimmung des Verlages.

für die Untersuchungsqualität. Zudem empfiehlt sich bei diesen Geräten die Untersuchung in kaudokranialer Scanrichtung, um Atemartefakte zu verringern.

Kontrastmittelgabe

Zum Nachweis oder Ausschluss einer diffusen Lungenparenchymerkrankung oder zur Beurteilung eines Lungenrundherdes ist eine Kontrastmittelgabe primär nicht indiziert. Bei unklarer Ausgangssituation können aber das Mediastinum, die Hili und die großen mediastinalen Gefäße deutlich besser mit Kontrastmittel beurteilt werden. Das Kontrastmittel verursacht zwar eine geringe diffuse Dichteanhebung des Lungenparenchyms, die Beurteilbarkeit wird dadurch aber nicht signifikant beeinträchtigt.

Eindeutig kontraindiziert ist eine Kontrastmittelgabe jedoch

- bei der Diagnostik und Begutachtung *benigner* berufsbedingter Lungenerkrankungen und
- bei der quantitativen Lungenparenchymanalyse zur Bestimmung des Schweregrades eines Lungenemphysems (die leicht erhöhten Dichtewerte infolge der Kontrastmittelgabe würden das Ergebnis verfälschen).

Volumen-HRCT-Schichtkollimation

Bei der Volumen-HRCT sind – im Gegensatz zur Einzelschicht-CT – die verwendete Schichtkollimation und die aus den gewonnenen Rohdaten rekonstruierte Schichtdicke nicht mehr zwangsläufig identisch. Aufgrund der erforderlichen Interpolation der im Spiralmodus akquirierten Daten ist die effektive Schichtdicke um den Faktor 1,3 bis 1,6 größer. Erst bei einem Pitch ≤ 1 und einer Schichtkollimation ≤ 0,75 mm ist der gewonnene Datensatz annähernd isotrop, sodass auch feine pulmonale Strukturen in multiplanaren Rekonstruktionen (MPR) ohne relevanten Partialvolumeneffekt in allen Raumebenen in gleicher Qualität zu erkennen sind.

Akquisition der Bilder

Die gesamte Lunge vom Apex bis zum kostophrenischen Rezessus muss erfasst sein. Bei ateminsuffizienten Patienten sollte die Untersuchung in kaudokranialer Scanrichtung durchgeführt werden, um Atemartefakte zu verringern.

◀ ▶ **Abb. 2** Volumen-HRCT-Untersuchung des Thorax (nach [7]). * gemäß diagnostischer Referenzwerte 2016; s. www.bfs.de, ** Konversionsfaktor 0,018 mSv/mGy × cm; DRW = diagnostischer Referenzwert, FBP = Filtered Back Projection, IR = iterative Rekonstruktion, KM = Kontrastmittel, kV = Röhrenspannung in Kilovolt, MPR = multiplanare Rekonstruktion, MIP = Maximum Intensity Projection, MinIP = Minimum Intensity Projection, C = Fenstermitte, W = Fensterweite.

Rekonstruktionsalgorithmus

Zur Verbesserung der Ortsauflösung sollten die Bilder mit einem kantenbetonten Lungenkernel berechnet werden. Diese Technik verstärkt bei dünnen Schichten allerdings das Bildrauschen. Bei Low-Dose-Untersuchungen hat es sich in der Praxis daher als günstig erwiesen, auf eine übermäßige Kantenbetonung zu verzichten. Die Schärfe der Kontur nimmt gegenüber der kantenbetonteren Rekonstruktion zwar etwas ab, das Bildrauschen sinkt jedoch erheblich [7].

Iterative Rekonstruktionsverfahren

Iterative Rekonstruktionsverfahren (IR) reduzieren das Bildrauschen im Vergleich zur herkömmlichen Filtered Back Projection (FBP) deutlich und werden deshalb in Kombination mit dosisreduzierten Protokollen eingesetzt. Sie liefern je nach Hersteller, Verfahren und Iterationsstufe jedoch sehr unterschiedliche Ergebnisse (▶ **Abb. 3**). Vor allem bei Dichteunterschieden in der Lunge wird der Bildeindruck unterschiedlich stark verändert. Auch die Ergebnisse der Volumetrie von Lungenrundherden variieren erfahrungsgemäß je nach Gerät und IR-Technik. Um die Untersuchungen unabhängig von der anfertigenden Institution vergleichen zu können, sollte die IR daher derzeit in der Diagnostik interstitieller Lungenerkrankungen und bei der (Verlaufs-)Beurteilung von Lungenrundherden nur zusätzlich zur FBP eingesetzt werden. Zur Darstellung des Mediastinums hingegen kann die IR eingesetzt werden, da sie insbesondere bei Low-Dose-Untersuchungen die Bildqualität deutlich verbessert.

Dokumentation der Bilddaten

Rekonstruktionen

Für eine HRCT sollten die Bilder im Lungenfenster in axialer Schichtführung mit einer effektiven Schichtdicke von ≤ 1,5 mm und einer Schichtüberlappung von ca. 30 % als MPR kraniokaudal dokumentiert werden. Aus einem solchen Datensatz können auch nachträglich noch Schichtrekonstruktionen in allen Raumebenen erstellt werden. Voraussetzung für eine gute Bildqualität der MPR ist die Akquisition eines nahezu isotropen Datensatzes (s. o.).

Sinnvoll ist die Ausspielung von Maximum-Intensitäts-Projektionen (MIP) und optional von Minimum-Intensitäts-Projektionen (MinIP). MIP und MinIP sind Volumendarstellungen. Die MIP nutzt die Voxel mit den höchsten Dichtewerten, hebt also die „hellen" Strukturen hervor, die MinIP nutzt die mit den geringsten Dichtewerten, hebt also die „dunklen" Strukturen hervor. Folgerichtig liegt die Stärke von MIP im Nachweis von Lungenrundherden (▶ **Abb. 4**). MinIP eignen sich zur Darstellung der Luftwege, hypodenser Parenchymveränderungen wie Emphysem (▶ **Abb. 5**) und Bronchiektasen sowie zur Erkennung einer inhomogenen Lungendichte. Je nach Befund und Fragestellung können MIP und MinIP daher hilfreiche ergänzende Rekonstruktionen sein.

Dieses Dokument wurde zum persönlichen Gebrauch heruntergeladen. Vervielfältigung nur mit Zustimmung des Verlages.

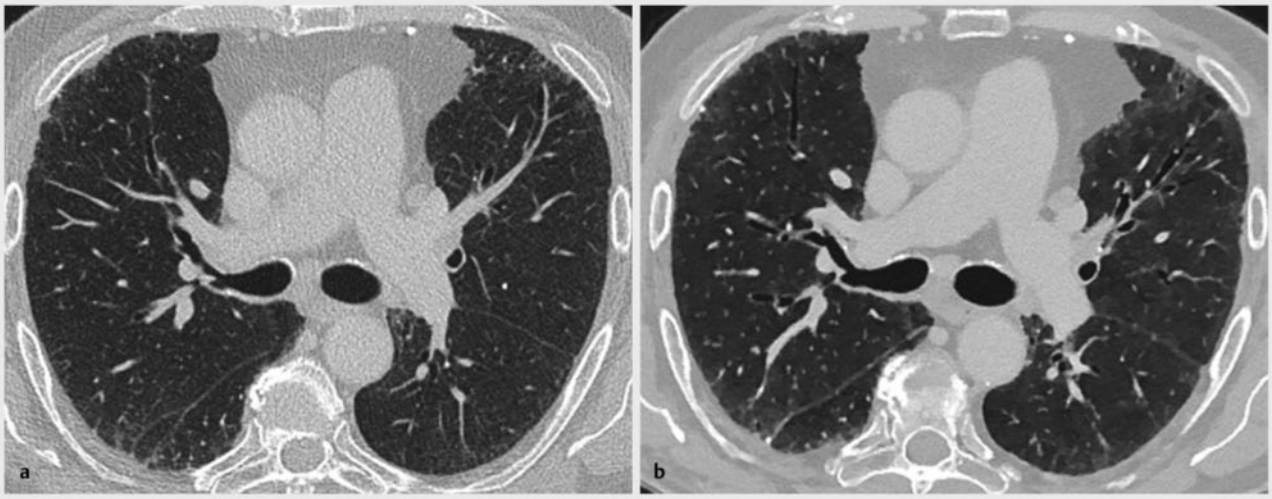

▶ **Abb. 3** CT-Schichten auf Höhe des Truncus pulmonalis im Abstand von 7 Monaten. Aufgrund des deutlich unterschiedlichen Bildeindrucks ist eine verlässliche Verlaufsbeurteilung nicht möglich.
a Schichtdicke 1 mm mit herkömmlicher Filtered Back Projection.
b 7 Monate später, Schichtdicke 1 mm, iterative Rekonstruktionsverfahren, Scanner eines anderen Herstellers.

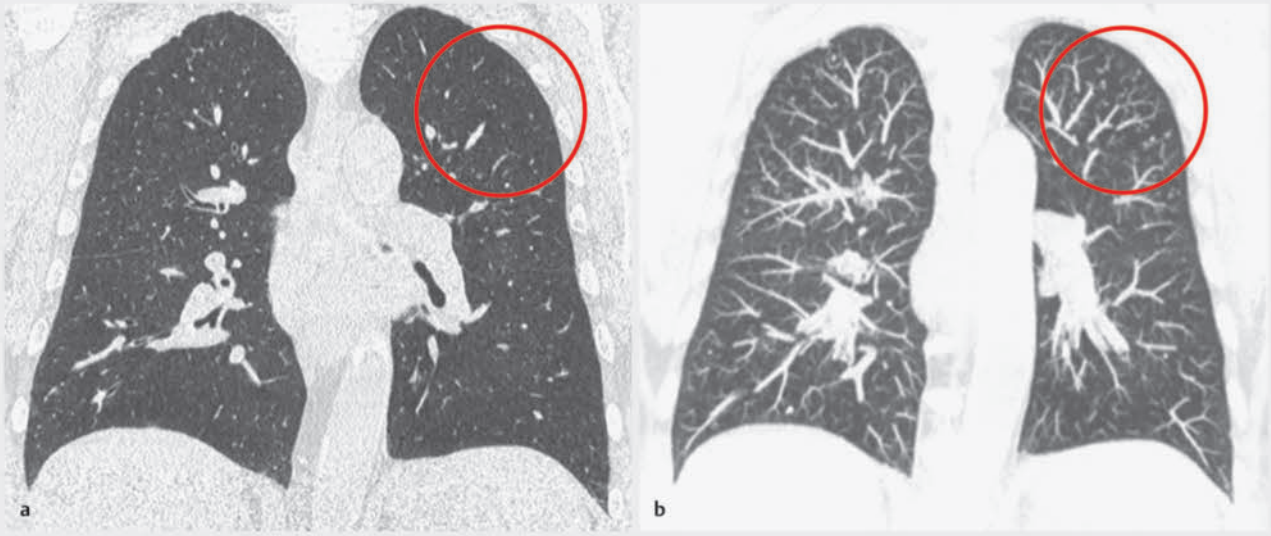

▶ **Abb. 4** Koronare Rekonstruktion. Die multiplen Mikronoduli in beiden Oberlappen lassen sich auf der MIP wesentlich besser erkennen als auf der MPR, wo sie kaum von Gefäßanschnitten differenzierbar sind.
a 1 mm dicke multiplanare Rekonstruktion.
b 5 mm dicke Maximum-Intensitäts-Projektion.

Dieses Dokument wurde zum persönlichen Gebrauch heruntergeladen. Vervielfältigung nur mit Zustimmung des Verlages.

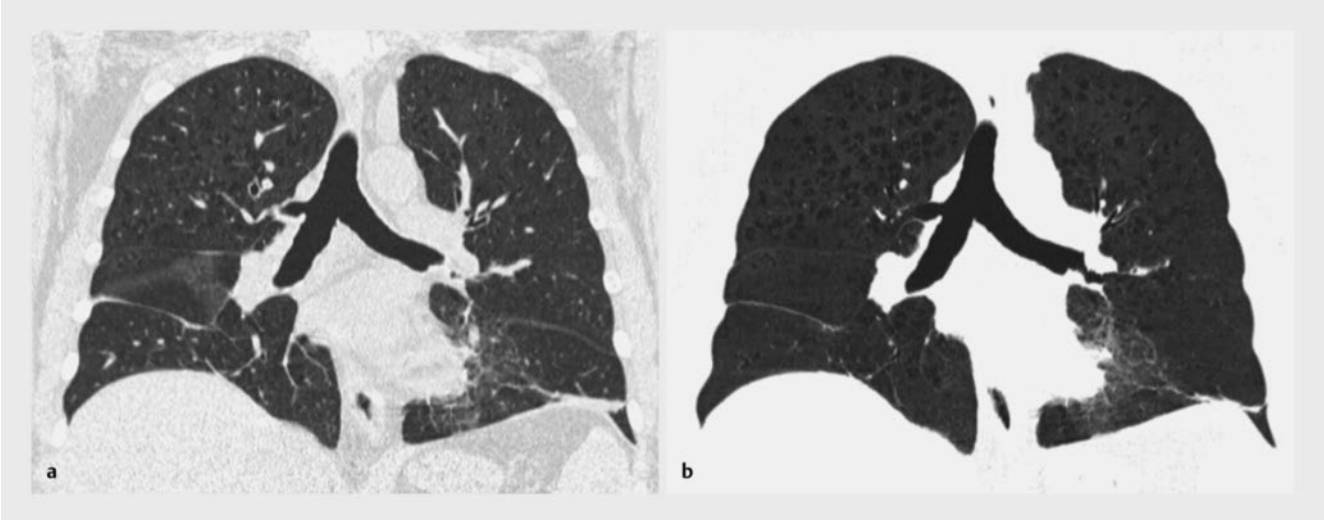

▶ **Abb. 5** Koronare Rekonstruktion. Das oberlappenbetonte zentrilobuläre Lungenemphysem lässt sich auf der MinIP wesentlich besser erkennen als auf der MPR.
a 1 mm dicke multiplanare Rekonstruktion.
b 5 mm dicke Minimum-Intensitäts-Projektion.

Fenstereinstellung

Aufgrund der extremen Dichteunterschiede ist zur Darstellung des Lungenparenchyms eine große Fensterweite W erforderlich (1500–2000 HU). Geringere Fensterweiten steigern zwar den Bildkontrast, betonen jedoch insbesondere bei Low-Dose-Untersuchungen das Bildrauschen. Durch den hohen Bildkontrast sind zudem die Pleura und Verkalkungen deutlich schwerer zu beurteilen. Für die Fenstermitte C werden in der Praxis meist Werte von − 300 bis − 700 HU eingesetzt. Günstige Kombinationen sind beispielsweise C − 500/W 2000, C − 450/W 1600 oder C − 700/W 1600. Auch wenn die Fenstereinstellungen im o. g. Rahmen prinzipiell entsprechend der individuellen Befundungsgewohnheit gewählt werden können, sollte man darauf achten, Verlaufskontrollen mit identischen Fenstereinstellungen zu befunden.

Ergänzende Untersuchungen

Untersuchung in Bauchlage

Mitunter zeigen sich in den dorsobasalen Anteilen der Unterlappen eines auf dem Rücken liegenden Patienten Verdichtungen und fragliche Retikulationen. Um zwischen einer interstitiellen Lungenerkrankung und einem Hypostasephänomen bzw. lageabhängigen Minderbelüftungen unterscheiden zu können, sind zusätzliche Aufnahmen in Bauchlage hilfreich. Ausreichend sind wenige Schichten im Bereich der auffälligen Lungenabschnitte. Der Scan selbst sollte erst mindestens 5 Minuten nach Lagerung auf dem Bauch gestartet werden, da die Umverteilung von Flüssigkeit und die Entfaltung der Lunge Zeit brauchen.

Untersuchung in Exspiration

Ergänzende Untersuchungen in Exspiration sollten zur Verringerung der Strahlenexposition in Low-Dose-Technik durchgeführt werden. Die Aufnahme in Exspiration dient meist dem Nachweis oder dem Ausschluss eines Air Trappings. In Exspiration kommt es physiologischerweise zu einem Teilkollaps des normalen Lungenparenchyms, das hierdurch an Dichte zu- und an Volumen abnimmt. Überblähte Lungenareale (Air Trapping) nehmen hingegen nicht adäquat an Dichte zu und nicht adäquat an Größe ab. Air Trapping lässt sich daher in Exspiration leichter erkennen (▶ **Abb. 6**). Für diese Untersuchungstechnik ist es sinnvoll, das Atemkommando vorher mit dem Patienten einzuüben. Als Qualitätsmerkmal einer gelungenen Untersuchung dient die „hufeisenförmige" Konfiguration der Trachea in Exspiration.

Dieses Dokument wurde zum persönlichen Gebrauch heruntergeladen. Vervielfältigung nur mit Zustimmung des Verlages.

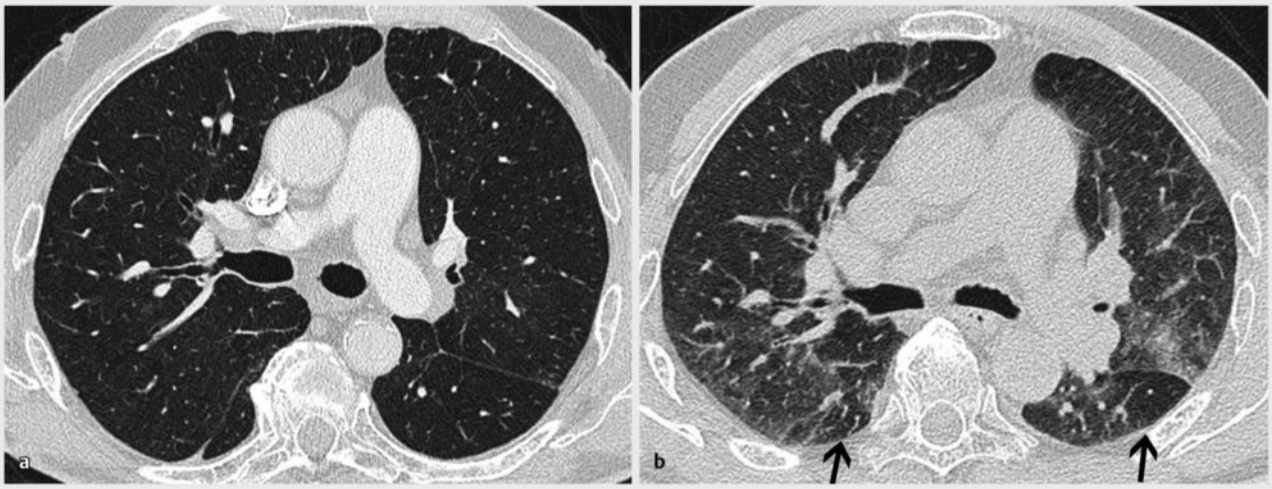

▶ **Abb. 6** CT-Schicht auf Höhe des Truncus pulmonalis.
a Aufnahme in Inspiration.
b Aufnahme in Exspiration. Nur in Exspiration lässt sich ein diskretes Air Trapping erkennen (Pfeile).

Interessenkonflikt

Die Autoren geben an, dass kein Interessenkonflikt besteht.

Korrespondenzadresse

PD Dr. Karina Hofmann-Preiss
BDT MVZ Erlangen
Wetterkreuz 21
91058 Erlangen
K.Hofmann-Preiss@bdt-erlangen.de

Literatur

[1] Todo G, Itho H, Nakano Y et al. High resolution CT (HR-CT) for the evaluation of pulmonary peripheral disorders. Jpn J Clin Radiol 1982; 27: 1319–1326

[2] ACR – SPR – STR Practice Parameter for the Performance of High-Resolution Computed Tomography (HRCT) of the Lungs in Adults Revised 2015 (Resolution 17). Im Internet: www.acr.org; Stand: 02.04.2019

[3] Raghu G, Remy Jardin M et al. Diagnosis of Idiopathic Pulmonary Fibrosis. An Official ATS/ERS/JRS/ALAT Clinical Practice Guideline. Am J Resp Crit Care Med 2018; 198: e44–e68

[4] Webb WR, Müller NL, Naidich DP. High Resolution CT of the Lung. 5th ed. Philadelphia: Wolters Kluwer/Lippincott Williams & Wilkins; 2015

[5] AWMF S3-Leitlinie. Prävention, Diagnostik, Therapie und Nachsorge des Lungenkarzinoms Langversion 1.0 – Februar 2018 AWMF-Registernummer: 020/007OL

[6] Kauczor HU, Bonomo L, Gaga M et al. ESR/ERS white paper on lung cancer screening. Eur Radiol 2015; 25: 2519–2531

[7] Nagel HD, Hering KG, Hieckel HG et al. DRG Mitteilungen: Protokollempfehlungen der AG DRauE zur Durchführung von Low-Dose-Volumen-HRCT-Untersuchungen der Lunge. RöFo 2017; 189: 553–557

Bibliografie

DOI https://doi.org/10.1055/a-0851-4573
Radiologie up2date 2019; 19: 102–108
© Georg Thieme Verlag KG Stuttgart · New York
ISSN 1616-0681

Dieses Dokument wurde zum persönlichen Gebrauch heruntergeladen. Vervielfältigung nur mit Zustimmung des Verlages.