Radiologie *up2date*

2 · 2019

Allgemeine Themen 1

Computertomografie – Untersuchungsprotokolle in der Polytraumaversorgung

Carsten Hackenbroch
Klaus Efinger

VNR: 2760512019156645796
DOI: 10.1055/a-0851-4595
Radiologie up2date 2019; 19 (2): 127–143
ISSN 1616-0681
© 2019 Georg Thieme Verlag KG

Thieme

Dieses Dokument wurde zum persönlichen Gebrauch heruntergeladen. Vervielfältigung nur mit Zustimmung des Verlages.

Unter dieser Rubrik sind bereits erschienen:

Bildgebung in der Schwangerschaft R. Loose, M. Wucherer
Heft 1/2018

Studien analysieren und verstehen J. Rojahn Heft 4/2016

Kennzahlen und Informationen zur Steuerung und Optimierung radiologischer Abteilungen (Imaging-Center) H. Busch
Heft 3/2011

Radiologische Bildgebung von Lymphknoten in Diagnostik und Verlaufskontrolle U. Mende Heft 2/2002

ALLES ONLINE LESEN

Mit der eRef lesen Sie Ihre Zeitschrift:
online wie offline, am PC und mobil, alle bereits erschienenen Artikel. Für Abonnenten kostenlos!
https://eref.thieme.de/radio-u2d

JETZT FREISCHALTEN

Sie haben Ihre Zeitschrift noch nicht freigeschaltet? Ein Klick genügt:
www.thieme.de/eref-registrierung

Dieses Dokument wurde zum persönlichen Gebrauch heruntergeladen. Vervielfältigung nur mit Zustimmung des Verlages.

Thieme

Computertomografie – Untersuchungsprotokolle in der Polytraumaversorgung

Carsten Hackenbroch, Klaus Efinger

Thieme CME · Fortbildungspunkte 3

Die Multidetektor-Computertomografie ist das bildgebende Verfahren der Wahl in der Diagnostik des polytraumatisierten Patienten. Es gibt zahlreiche etablierte und empfohlene CT-Protokolle. In der vorliegenden Publikation wird daher kein dezidiertes Polytraumaprotokoll angegeben, sondern es werden wichtige Vorgaben und Anhaltspunkte vermittelt, die individuell an die eigenen Bedürfnisse und Möglichkeiten vor Ort angepasst werden können.

ABKÜRZUNGEN

a.–p.	anterior–posterior
cCT	Computertomografie des Schädels
eFAST	Extended focused Assessment with Sonography for Trauma
EKG	Elektrokardiografie
GCS	Glasgow Coma Scale
GKCT	Ganzkörper-Computertomografie
HWS	Halswirbelsäule
i. v.	intravenös
MDCT	Multidetektor-Computertomografie
MIP	Maximumintensitätsprojektion
MPR	multiplanare Rekonstruktion
MRT	Magnetresonanztomografie
PACS	Bildarchivierungssystem
VRT	Volume-Rendering-Technik

Einleitung

Die rasante technische Entwicklung in den letzten 2 Jahrzehnten (Einführung der Mehrzeilentechnik im Jahr 1998) hat es heutzutage möglich gemacht, mit der MDCT (Multidetektor-Computertomografie) eine Ganzkörperspirale in wenigen Sekunden Scan-Zeit zu akquirieren. Durch dieses schnelle und sichere Bildgebungsverfahren ist es erst möglich geworden, den schwerverletzten Patienten frühzeitig umfassend zu diagnostizieren und ihn schnellstmöglich einer prioritätenorientierten Versorgung zuzuführen. Somit ist die moderne Bildgebung und insbesondere die CT einer der relevanten Schlüsselbereiche in der Versorgung schwerverletzter Patienten.

Mittlerweile gibt es unzählige Studien, die den Vorteil der GKCT (Ganzkörper-Computertomografie) bei stabilen, aber auch bei instabilen polytraumatisierten Patienten belegen. Der hohe Stellenwert der GKCT wurde in der im Sommer 2016 neu überarbeiteten S3-Leitlinie „Polytrauma/Schwerverletzten-Behandlung“ nochmals hervorgehoben.

Der Untersuchungsablauf bei einem polytraumatisierten Patienten und die genaue Protokollzusammenstellung unterscheiden sich von Klinik zu Klinik. Dies liegt insbesondere an der variablen Scanner-Ausstattung der jeweiligen Klinik mit den daraus resultierenden unterschiedlichen Scan-Parametern und -Geschwindigkeiten (4- bis 512-Zeiler) und dadurch bedingt auch unterschiedlichen Kontrastmittelprotokollen. Des Weiteren spielen die baulichen Voraussetzungen eine Rolle in der Patientenversorgung und der Art der Bildgebung. Ist z. B. ein CT-Scanner direkt im Schockraum integriert oder unmittelbar benachbart, kann mittlerweile auf eine initiale konventionelle Röntgendiagnostik (Röntgenaufnahme von Becken und Thorax) gemäß der 2016 überarbeiteten S3-Leitlinie verzichtet werden.

So kommt es zu einer Vielzahl etablierter und empfohlener CT-Protokolle, die aber jeweils an die eigenen Bedürfnisse und Möglichkeiten vor Ort (Scanner- und nutzerspezifisch) angepasst werden müssen. Die Arbeitsgemeinschaft Bildgebende Verfahren des Bewegungsapparats der Deutschen Röntgengesellschaft hat darüber hinaus im Jahr 2017 Protokollempfehlungen und Indikationshilfen zur GKCT bei polytraumatisierten Patienten herausgegeben.

Als gemeinsame Schnittmenge, die als Mindestanforderung allen Protokollen eigen sein sollte, haben sich ein natives cCT (Schädel-CT), ein CT der knöchernen HWS (Halswirbelsäule) und eine kontrastmittelverstärkte Darstellung von Thorax, Abdomen und Becken herauskristallisiert. Aufgrund eigener langjähriger Erfahrung und zwischenzeitlich publizierter Daten sollte der HWS-Scan, wenn möglich, in Kombination mit einer getriggerten

Dieses Dokument wurde zum persönlichen Gebrauch heruntergeladen. Vervielfältigung nur mit Zustimmung des Verlages.

Kontrastmittelgabe erfolgen. Das ermöglicht gleichzeitig, die supraaortalen Gefäße darzustellen und ihre Verletzungen (z. B. Dissektionen) frühzeitig zu diagnostizieren (supraaortale Angiografie). Als technische Mindestanforderung wird zur Minimierung von Artefakten (z. B. Pulsationsartefakten der Aortenwurzel) und für eine adäquate Scan-Zeit heutzutage ein 16-Zeilen-CT angesehen.

Merke

Anforderung an ein GKCT:

- **mindestens 16-Zeilen-CT**
- **cCT nativ**
- **GKCT mit Kontrastmitteldarstellung der supraaortalen Gefäße**

Indikation

Aufgrund der doch recht hohen Strahlenbelastung durch eine GKCT sollte die Durchführung einer solchen Untersuchung nicht leichtfertig erfolgen und der Routineeinsatz sollte bei Patienten mit geringeren Traumata unterbleiben. Bei schwerstverletzten Patienten ist die erhöhte Strahlendosis natürlich zweitrangig. Hingegen sollte sie bei leichter verletzten Patienten (nicht intubiert, stabil, wach und ansprechbar, GCS [Wert auf der Glasgow Coma Scale] 15), bei denen das Risiko akut-traumatischer Veränderungen deutlich geringer ist, mitberücksichtigt werden. Viele neuere Studien zeigen bei diesem Patientenkollektiv keinen Überlebensvorteil der GKCT gegenüber der selektiven Einzelorganuntersuchung, während sich durch die GKCT eine unnötige Überdiagnostik und vermeidbare Strahlenexposition ergibt.

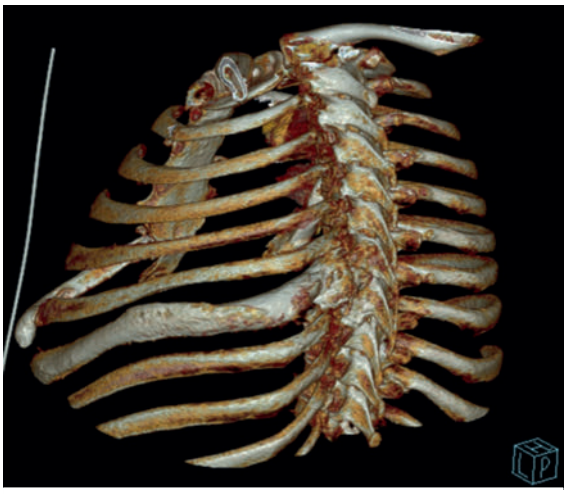

▸ **Abb. 1** Nebendiagnose bei Polytraumaspirale. Im Rahmen der immer häufigeren Durchführung von Polytraumauntersuchungen werden vermehrt nicht traumaassoziierte Befunde erhoben, die oft eine weitere Diagnosespirale triggern (Überdiagnostik). Fall einer kolbenförmigen Auftreibung der 7. Rippe links im Rahmen eines monoostotischen Rippenbefalls bei Morbus Paget. Die Diagnose erfolgte im Rahmen einer Polytraumaspirale. Relevante traumatische Läsionen lagen nicht vor.

Merke

Ein Problem der schnellen Ganzkörperbildgebung liegt in der vermehrten Diagnose von nicht outcomerelevanten Befunden sowie von nicht traumatisch bedingten Nebendiagnosen (▸ Abb. 1), die zu dokumentieren und dem klinischen Zuweiser zu übermitteln sind.

Erste Algorithmen, die die Indikationsstellung erleichtern sollen, wurden in klinischen Studien erfolgreich getestet (z. B. Manchester Trauma Imaging Protocol; ▸ **Abb. 2**), sind bisher aber nicht in Leitlinien berücksichtigt. Eine definitive Indikation zur GKCT existiert auch in der S3-Leitlinie nur teilweise. Zwar sind die Kriterien für eine Alarmierung des Schockraumteams fest geregelt, dies impliziert jedoch nicht automatisch die Durchführung einer GKCT.

Ein Abweichen vom standardisierten Ablauf einer GKCT kann bei entsprechender klinischer Konstellation im Rahmen eines fokussierten CT erfolgen. Dabei kann dann unter Umständen auf eine i. v. (intravenöse) Kontrastmittelgabe verzichtet werden. Alternativ können auch Low-Dose-CT-Untersuchungen durchgeführt werden, z. B. zur Abklärung von Wirbelkörperfrakturen. Dies betrifft insbesondere Kinder und junge Erwachsene, da diese besonders strahlensensibel sind. Die AG Bildgebende Verfahren des Bewegungsapparats der Deutschen Röntgengesellschaft hat 2017 die Unterteilung in 3 Indikationsgruppen empfohlen:

- instabile Patienten (mehrfach- und schwerstverletzte), die umgehend ein zeitoptimiertes GKCT erhalten sollten
- stabile, klinisch untersuchbare, wache und kooperative Patienten, bei denen abhängig vom Ergebnis der klinischen Untersuchung die Entscheidung zur angemessenen Diagnostik getroffen wird (Ultraschall, konventionelle Röntgendiagnostik, fokussiertes CT oder dosisoptimiertes GKCT)
- stabile, aber klinisch nicht untersuchbare Patienten, bei denen ein dosisoptimiertes GKCT erfolgen sollte

Strahlenexposition

Abhängig von der Literatur variiert die angegebene Strahlenexposition pro GKCT zwischen 10 und 30 mSv, wobei Spitzenwerte teilweise bis zu 50 mSv erreichen können (▸ **Abb. 3**). Moderne Scanner mit empfindlicheren Detektoren und die Einführung iterativer Rekonstruktionsverfahren können zu einer deutlichen Dosisreduktion führen (30–75 %; ▸ **Tab. 1**). Iterative Rekonstruktionsverfahren werden mittlerweile von allen Herstellern angeboten. Bei ihnen werden die Roh- bzw. Bilddaten

Dieses Dokument wurde zum persönlichen Gebrauch heruntergeladen. Vervielfältigung nur mit Zustimmung des Verlages.

mehrfach berechnet, um das Bildrauschen von der Bildinformation zu trennen.

Darüber hinaus bieten moderne Scanner die Möglichkeit der Modulation des Röhrenstroms und auch gleichzeitig der Röhrenspannung. Das führt zu einer deutlichen Dosiseinsparung. Zusätzlich erhöht sich aufgrund der niedrigeren Röhrenspannung als positiver Nebeneffekt auch das Kontrastverhalten des applizierten Kontrastmittels. Bedenken sollte man jedoch, dass es gerade bei adipösen Patienten oder polytraumatisierten Patienten mit körperparalleler Armlagerung und vielen anliegenden Fremdkörpern (z. B. Vakuummatratze) durch die Automatismen auch zu einer deutlichen Dosissteigerung kommen kann. Aus eigener Erfahrung erscheinen Dosiswerte von 20 mSv trotz iterativer Rekonstruktionsverfahren und moderner Scanner-Technik für ein GKCT trotzdem nach wie vor realistisch. Die zum Teil in der Literatur angegebenen Werte von 5–10 mSv scheinen im Schockraum eher zu optimistisch angesetzt. Allein die Lagerung der Arme auf bzw. neben dem Körper (und somit im Strahlenfeld) erhöht die Dosis deutlich (um ca. 3 mSv). Auch Immobilisationshilfen, wie sie im Schockraum eingesetzt werden (Spine Board), erhöhen die Dosis um bis zu 11 % und führen zu einem Verlust der Bildqualität, die durch höhere Dosis wieder ausgeglichen werden muss.

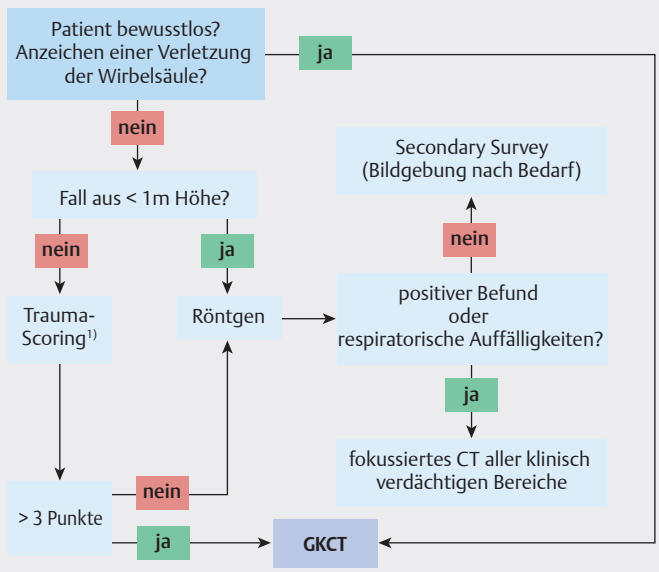

▶ **Abb. 2** Beispiel eines Algorithmus zur Schockraumbildgebung. Manchester Trauma Imaging Protocol nach Davies und Mitarbeitern.
1) Trauma-Scoring:
Klinischer Befund:
- > 2 Regionen verletzt (Kopf, HWS, Thorax, Abdomen, Becken): + 2 Punkte
- systolischer arterieller Blutdruck < 100 mmHg oder Herzfrequenz > 100/min: + 2 Punkte
- Atemfrequenz > 24/min, Sauerstoffsättigung < 93 %: + 3 Punkte
- GCS < 14: + 3 Punkte

Unfallmechanismus:
- Fall aus ≤ 5 m Höhe: − 1 Punkt
- Verkehrsunfall (im Pkw): + 1 Punkt
- Verkehrsunfall (als Fahrradfahrer oder Fußgänger): + 3 Punkte
- Fall aus > 5 m Höhe: + 3 Punkte

CT = Computertomografie; GKCT = Ganzkörper-Computertomografie

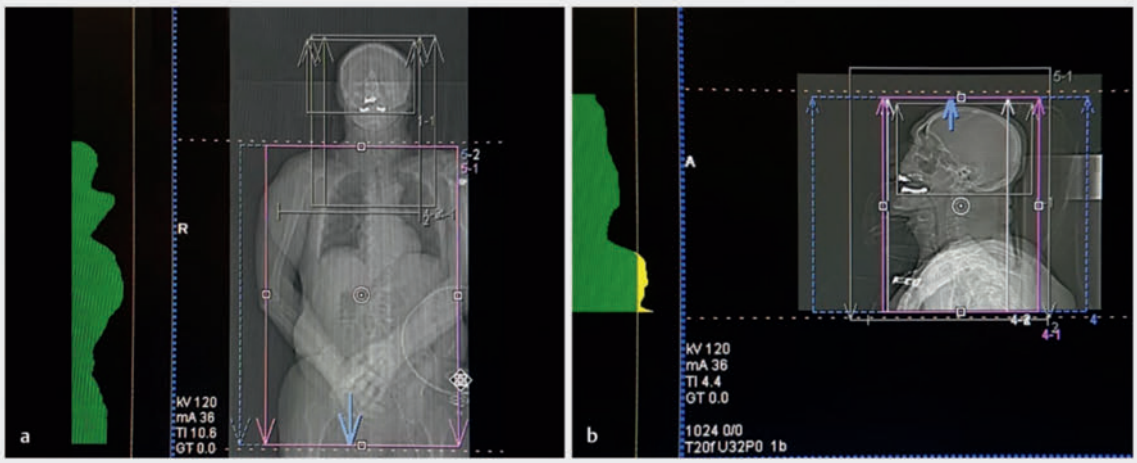

▶ **Abb. 3** Topogramm mit Darstellung der Dosisverteilung.
a A.–p. (anterior–posteriores) Topogramm.
b Sagittales Topogramm.

Dieses Dokument wurde zum persönlichen Gebrauch heruntergeladen. Vervielfältigung nur mit Zustimmung des Verlages.

▶ **Tab. 1** Möglichkeiten der Dosisreduktion in der Schockraumbildgebung.

Untersuchungs-parameter	Möglichkeiten der Dosisreduktion	Erläuterungen/Anmerkungen
Indikation	ALARA-Prinzip	GKCT versus fokussiertes CT, Konsensabsprache im Traumateam
Lagerung	Patientenzentrierung	Verbesserung der Bildqualität und Dosisreduktion durch Lagerung des Patienten genau im Isozentrum
	Patientenlagerung	wenn möglich, Lagerung der Arme über dem Kopf während der Thorax-Abdomen-Spirale, ansonsten Lagerung auf dem Bauch mit Schaumstoffmatte
Scan	kombinierte Bildgebung	▪ Nutzung von multiphasischen Kontrastmittelprotokollen (Split-Bolus-Technik) zur gleichzeitigen Akquise von arterieller und portalvenöser Phase ▪ Vermeiden überlappender Scans
Technik	Hardware	▪ automatische Röhrenstrom- und Röhrenspannungsmodulation (Cave: Bei adipösen oder polytraumatisierten Patienten mit Armlagerung neben dem Körper und vielen angrenzenden Fremdkörpern kann das jedoch auch zu einer Dosismehrbelastung führen.) ▪ Dual-Energy-CT (ermöglicht die Rekonstruktion eines virtuellen nativen Datensatzes; bei modernen Scanner-Geräten ohne Dosismehrbelastung) ▪ moderne Scanner mit empfindlicher Detektortechnik
	Software	iterative Rekonstruktionsverfahren (Cave: Gegebenenfalls wegen längerer Rekonstruktionszeit bei zeitkritischen Fragestellungen deaktivieren.)

ALARA = „as low as reasonably achievable"; CT = Computertomografie; GKCT = Ganzkörper-Computertomografie

Patientenlagerung und Planung der Untersuchung

Nach Übergabe des Patienten durch den Notarzt bzw. Rettungsdienst an das Traumateam in der Klinik erfolgt eine wirbelsäulenschonende Umlagerung des Patienten auf ein strahlendurchlässiges Wirbelsäulenprotektionssystem (z. B. Spine Board), das direkt auf der Untersuchungsliege aufliegt. Andere Lagerungshilfen, Vakuummatratzen o. Ä., sollten zur Verbesserung der Bildqualität entfernt werden (▶ **Abb. 4**). Dies muss letztlich jedoch lageabhängig jeweils vor Ort beurteilt werden.

Merke

Die sorgfältige Lagerung des Patienten auf der Scanner-Liege hat großen Einfluss auf die Bildqualität und die applizierte Strahlendosis. Daher ist eine isozentrische Patientenlagerung äußerst wichtig.

Des Weiteren ist die Strahlenbelastung bei Positionierung der Arme entlang des Körpers, wie vorher erwähnt, um 3 mSv höher, als wenn die Arme über den Kopf ausgelagert werden. Selbst das Hochlagern eines einzelnen Armes führt schon zu einer relevanten Dosisreduktion. Dieses Vorgehen ist jedoch nur bei hämodynamisch stabilen Patienten möglich, deren Verletzungsmuster dies zulässt. Bei allen anderen Patienten und insbesondere bei instabilen Patienten sollten die Arme aufgrund eigener Erfahrung langgestreckt parallel nach vorn auf den Bauch geführt werden (diagonal) oder aber, wenn nicht anders möglich, entlang des Körperstamms liegen (▶ **Abb. 5**). Zur Reduktion von Bildartefakten (▶ **Abb. 6**) durch die direkt auf dem Körperstamm aufliegenden Arme bietet sich darüber hinaus die Auflage einer 2–3 cm dicken, strahlendurchlässigen Matte an.

Kabel sowie Steckverbindungen und ähnliche, von außen aufliegende Materialien sollten so gut wie möglich aus dem Untersuchungsfeld entfernt werden; z. B. sollte ein Kohlendioxidsensor am Tubus für den Scan nach Rücksprache mit dem verantwortlichen Anästhesisten kurzzeitig entfernt werden. Vor Scan-Beginn sollte unbedingt ein Testlauf durchgeführt werden, um zu kontrollieren, ob die Kabelverbindungen und insbesondere der Beatmungsschlauch lang genug sind. Sonst kann es nämlich z. B. zu einer unfreiwilligen Extubation des Patienten während des Scan-Vorgangs kommen. Die Kontrolle der Durchgängigkeit des Kontrastmittelsystems sowie die Verifizierung der korrekten Lage des Zugangs durch einen Probebolus einer Kochsalzlösung sind ebenfalls obligat.

PRAXISTIPP

Lagerungscheck

- Patientenlagerung im Isozentrum
- Armlagerung (über dem Kopf bzw. diagonal auf dem Bauch)
- Probelauf mit Check der Kabel und des Beatmungsschlauchs
- Prüfen der Lage und Durchgängigkeit des Zugangs und des Kontrastmittelsystems
- Entfernen von Fremdkörpern aus dem Scan-Bereich (so gut wie möglich)

Dieses Dokument wurde zum persönlichen Gebrauch heruntergeladen. Vervielfältigung nur mit Zustimmung des Verlages.

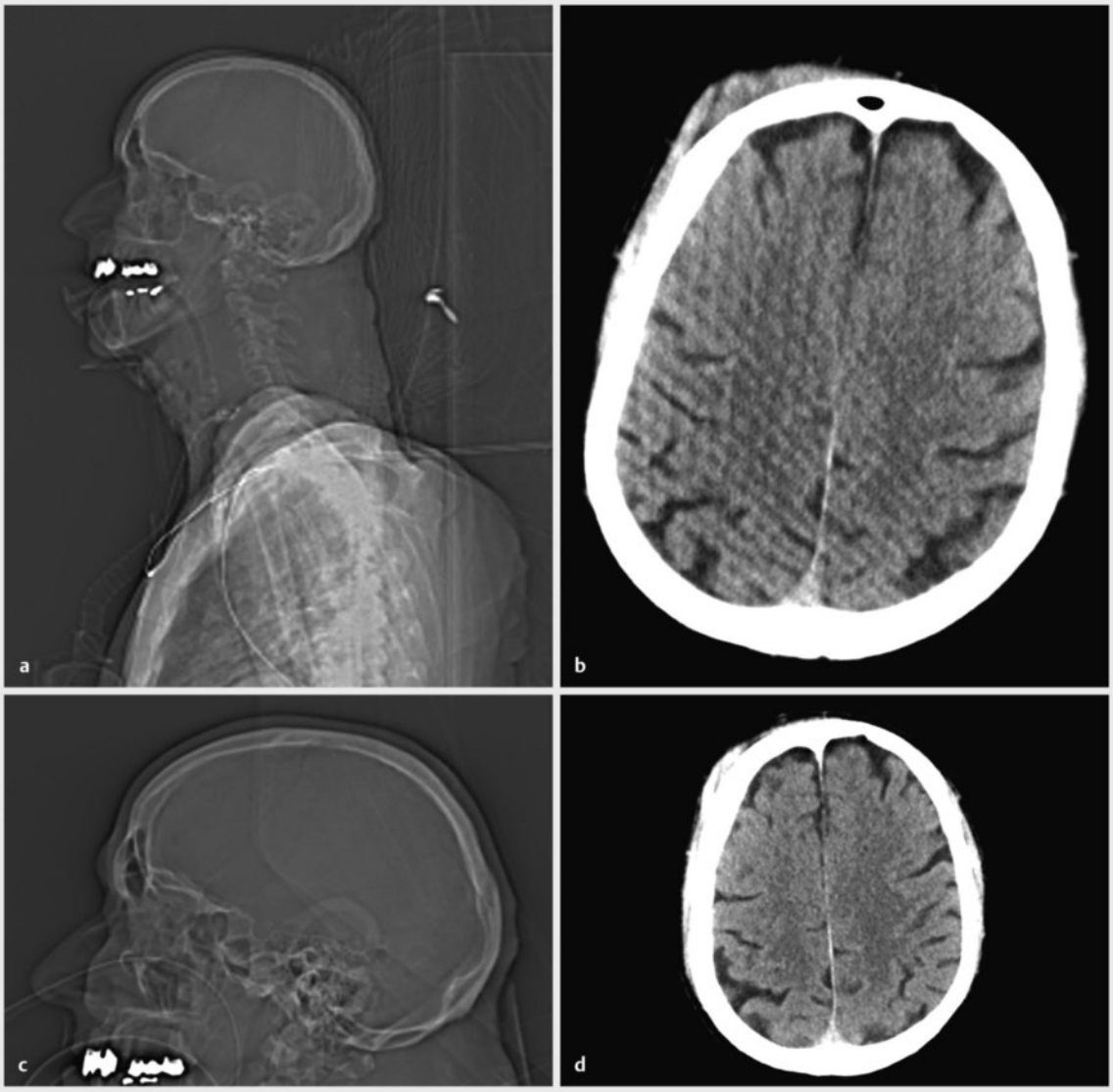

▶ **Abb. 4** Die Lagerung und die den Patienten umgebenden Lagerungshilfen und Fremdmaterialien haben einen wichtigen Einfluss auf die Bildqualität sowie die applizierte Dosis bei Verwendung von automatischer Röhrenstrom- bzw. Spannungsmodulation.
a Seitliches Topogramm eines Polytrauma-Scans mit erschwerten Lagerungsbedingungen auf dem Spine Board und ohne Kopfschale. Der Kopf liegt auf Höhe des Endes des Patiententisches.
b Korrespondierender Scan. Deutliche Artefakte im Hirnparenchym.
c Kontrolluntersuchung im Verlauf. Regelrechte Lagerung in einer Kopfschale.
d Nun artefaktfreie Darstellung des Hirnparenchyms.

In der Regel erfolgt die Lagerung auf der Untersuchungsliege mit dem Kopf in Richtung Gantry (Head first supine) Für eine optimale Planung der GKCT eignen sich 2 Topogramme (▶ **Abb. 7**):

- das erste als seitliches Topogramm des Schädels und der HWS (Scan-Richtung kaudokranial, Einstellung auf das Manubrium sterni) und
- das unmittelbar anschließende 2. Topogramm von der letzten Scan-Position (kranial) bis unterhalb des Beckens (Scan-Richtung kraniokaudal).

Im Anschluss kann die komplette GKCT-Untersuchung geplant werden.

Dieses Dokument wurde zum persönlichen Gebrauch heruntergeladen. Vervielfältigung nur mit Zustimmung des Verlages.

▶ **Abb. 5** Lagerungsbild aus dem Schockraum.

▶ **Abb. 6** Bewegungsartefakte. Bewegungen während der Untersuchung und dadurch verursachte Artefakte können eine Bildbefundung erschweren oder sogar komplett unmöglich machen. Daher ist eine gute Patientenvorbereitung (z. B. Sedierung) und -lagerung in Zusammenarbeit insbesondere mit den anästhesistischen Fachkollegen sehr wichtig.
a Koronale MPR (multiplanare Rekonstruktion) im Weichteilfenster.
b Transversale Schicht im Lungenfenster.

Dieses Dokument wurde zum persönlichen Gebrauch heruntergeladen. Vervielfältigung nur mit Zustimmung des Verlages.

▶ **Abb. 7** Topogramme mit eingezeichneten Scan-Bereichen. In diesem Fall handelt es sich um einen nativen Scan des Schädels, um eine supraaortale Angiografie und eine gemischt arteriell-venöse Untersuchung (Split-Bolus-Technik) des Körperstamms.
a A.–p. Topogramm.
b Seitliches Topogramm.

Untersuchungsablauf

Zunächst erfolgen die initiale klinische Untersuchung (Primary Survey) und zeitgleich eine Sonografie im Sinne eines eFAST, also eines Extended focused Assessment with Sonography for Trauma. Danach kann abhängig von den lokalen Gegebenheiten und vom Verletzungsgrad des Patienten eine Röntgenuntersuchung des Thorax und des Beckens durchgeführt werden. Im Konsens mit dem Traumaleader wird abhängig vom Ergebnis des Primary Survey die Indikation zur CT-Untersuchung gestellt. Abhängig vom Verletzungsgrad und vom Traumamechanismus fällt dann die Entscheidung für eine GKCT oder eine traumafokussierte CT-Untersuchung. Gleichzeitig sollten weitere Ergänzungen zum Untersuchungsprotokoll abhängig vom Traumamechanismus im Vorfeld besprochen und geplant werden. Beispiele:

- Durchführung einer Ausscheidungsphase bei Verletzungen der ableitenden Harnwege
- Angiografie der Extremitäten zur Beurteilung einer Gefäßverletzung
- nötige EKG-Triggerung (elektrokardiografische Triggerung) des Thorax zur Ausschaltung von Pulsationsartefakten der Aortenwurzel

Postprocessing und Befundung

Noch während oder unmittelbar nach dem Scan sollten das Topogramm (▶ **Abb. 8**) und die akquirierten Rohdaten auf relevante Pathologien, die eine unmittelbare Konsequenz haben, gemustert werden. Beispiele:

- Spannungspneumothorax
- Tubusfehllage
- stark dislozierte, instabile Beckenfraktur
- massive thorakale Einblutungen

Danach erfolgt die systematische Durchsicht der rekonstruierten Daten. Auch dabei unterscheidet sich die Herangehensweise abhängig von der zur Verfügung stehenden technischen Ausstattung und dem Scanner-Hersteller. In der Regel werden unterschiedliche axiale Rekonstruktionen in Weichteil- und Knochenfensterlage sowie MPR erstellt und im PACS (Bildarchivierungssystem) betrachtet. Darüber hinaus gibt es die Möglichkeit, Serverbasiert an dünnen Schichten (z. B. mit 0,6 mm Schichtdicke) an entsprechenden Befundungskonsolen den kompletten Datensatz zu betrachten, gleichzeitig nachzuverarbeiten und jeweils Rekonstruktionen zu erstellen (MPR, MIP [Maximumintensitätsprojektion], VRT [Volume-Rendering-Technik]).

Merke

Ein mündlicher Befund mit den relevantesten Diagnosen sollte innerhalb weniger Minuten an den Traumaleader übermittelt werden. Der ausführliche schriftliche Befund sollte innerhalb von 1 h vorliegen.

Dieses Dokument wurde zum persönlichen Gebrauch heruntergeladen. Vervielfältigung nur mit Zustimmung des Verlages.

▶ **Abb. 8** Topogramme zweier Polytrauma-Scans.
a Deutliche Verbreiterung des oberen Mediastinums als Zeichen einer mediastinalen Gefäßverletzung.
b Asymmetrische massive Auftreibung der Weichteile der linken Schulter. In diesem Fall lag eine Ruptur der A. axillaris vor.

Nach Abschluss der Befundung sollten alle Befunde nochmals interdisziplinär besprochen werden. Das weitere Prozedere sollte im Konsens beschlossen werden. Ein entscheidender Punkt für den Radiologen ist dabei z. B. die Notwendigkeit der Durchführung von Zusatzuntersuchungen wie einer MRT (Magnetresonanztomografie) oder einer angiografischen Intervention.

Untersuchungsprotokolle

Ein GKCT sollte aus einem nativen cCT, einer HWS-Untersuchung nach Kontrastmittelgabe zur Beurteilung der supraaortalen Gefäße und einer kontrastmittelverstärkten Untersuchung von Thorax, Abdomen und Becken bestehen. Aufgrund der vielen unterschiedlich verfügbaren Scanner-Typen kann an dieser Stelle nur eine Empfehlung für ein Protokoll gegeben werden.

Computertomografie des Schädels

Das cCT wird primär nativdiagnostisch zum Nachweis und zur Beurteilung intrakranieller Blutungen durchgeführt. Die aktuellen Empfehlungen fordern eine Kontrastmitteluntersuchung der supraaortalen Gefäße, die mindestens bis zum Circulus Willisii reichen sollte, ggf. auch die ganze Kalotte einschließt. Diese Untersuchung erfolgt in der HWS- oder der GKCT-Spirale. Es muss unterschieden werden, ob die Untersuchung in sequenzieller Technik oder in Spiraltechnik durchgeführt wird und ob der Scanner über die Möglichkeit einer Gantry-Kippung verfügt (▶ **Abb. 9**).

Scan-Bereich

Der Scan-Bereich reicht von der Schädelbasis (Foramen magnum) bis zum Kalottendach.

Dieses Dokument wurde zum persönlichen Gebrauch heruntergeladen. Vervielfältigung nur mit Zustimmung des Verlages.

Sequenzielle Technik

- **Schädelbasis axial:**
  - 3–4 mm Hirnparenchymfenster
  - 1–2 mm Knochenfenster
- **Zerebrum axial:**
  - 3–4 mm Hirnparenchymfenster
  - 2–3 mm Knochenfenster
- **Vorteil:** Aussparung der Orbita und ihrer Strukturen im Schädel-Scan (Dosisreduktion)
- **Nachteil:** MPR aufgrund der sequenziellen Technik nur mit Stufenartefakten möglich

Spiraltechnik

- **Hirnparenchymfensterung in 3 Ebenen in 3–5 mm Schichtdicke:**
  - axial, entlang der Kanthomeatallinie
  - koronal
  - sagittal
- **Knochenfenster in einer Ebene in 1–2 mm Schichtdicke:**
  - axial, entlang der Kanthomeatallinie
  - ggf. ergänzende MPR
- **Vorteil:** durch Kollimation im Submillimeterbereich perfekte Rekonstruktionsmöglichkeit in allen gewünschten Raumrichtungen (MPR)
- **Nachteil:** wenn Scanner-bedingt keine Kippung möglich, orbitale Strukturen im Untersuchungsfeld, evtl. negativer Einfluss durch Zahnmetallartefakte im Untersuchungsfeld

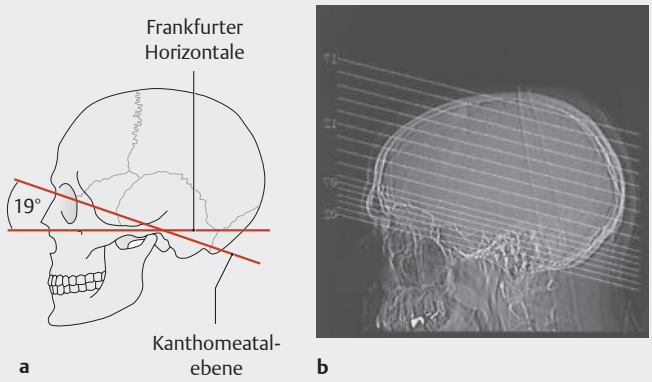

▶ **Abb. 9** Schnittebenen des Schädels im axialen CT. Axiale CT-Aufnahmen des Schädels bzw. des Gehirns werden in der Regel um etwa 19° nach dorsal gekippt (entlang der sog. Kanthomeatalebene). Diese Ebene verläuft vom Oberrand des Meatus acusticus externus zum Kanthus (Augenwinkel) und schützt den Inhalt der Orbita vor zu starker Röntgenstrahlung. Quelle: Schünke M, Schulte E, Schumacher U et al. Prometheus LernAtlas – Allgemeine Anatomie und Bewegungssystem. 4. Aufl. Stuttgart: Thieme; 2014
a Schematische Darstellung.
b CT mit Schnittebenen.

Computertomografie der Halswirbelsäule

Die Untersuchung der HWS erfolgt als Spiral-CT und sollte zur Beurteilung der supraaortalen Gefäße mit i. v. Kontrastmittel durchgeführt werden (▶ **Abb. 10**). Abhängig davon, ob als gesonderte Untersuchung (nativ oder als supraaortale Angiografie) oder aber in einer zusammen-

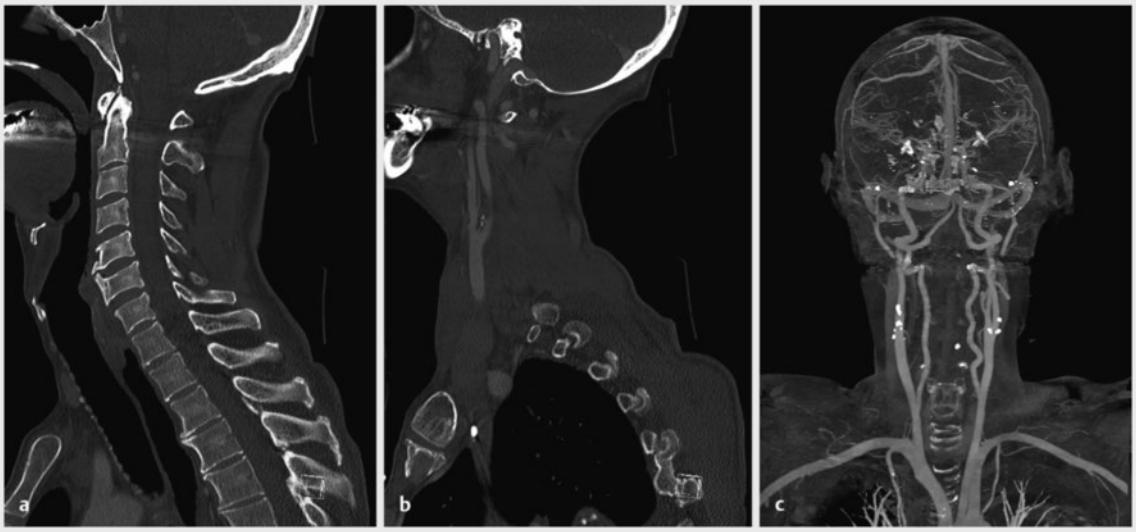

▶ **Abb. 10** CT-Untersuchung der HWS in Kombination mit einer getriggerten Kontrastmittelgabe. Es lassen sich sowohl die knöchernen als auch die vaskulären Pathologien der supraaortalen Gefäße in einem Scan beurteilen.
a Sagittale MPR, Mittellinie.
b Sagittale MPR, lateral.
c MIP nach Knochensubtraktion.

Dieses Dokument wurde zum persönlichen Gebrauch heruntergeladen. Vervielfältigung nur mit Zustimmung des Verlages.

hängenden Spirale mit der Thorax-Abdomen-Becken-Spirale durchgeführt, unterscheiden sich auch die Rekonstruktionsmöglichkeiten.

Scan-Bereich

Der Scan-Bereich umfasst die obere Thoraxapertur bzw. den Oberrand des Aortenbogens bis zur Schädelbasis, ggf. abhängig vom Verletzungsmuster bis zum Kalottendach.

Rekonstruktionen

Allen Untersuchungen gemein sollte folgende Rekonstruktion sein:

- **Knochenfenster in 3 Ebenen in 2–3 mm Schichtdicke:**
  - axial (ggf. bei Mittelgesichtstraumata erweitertes Field of View)
  - koronal
  - sagittal
- **Weichteilfenster in einer Ebene in 3–5 mm Schichtdicke:** ggf. ergänzende MPR
- **CT-Angiografiefenster in einer Ebene in 1–2 mm Schichtdicke:** ggf. ergänzende MPR und MIP

Bei Mittelgesichtstraumata bietet sich die ergänzende mittelgesichtfokussierte Rekonstruktion aus dem Datensatz der HWS-Spirale an:

- **Knochenfenster in 2 Ebenen in 2 mm Schichtdicke:**
  - koronal
  - sagittal
  - ggf. ergänzende MPR im Weichteilfenster

Computertomografie von Thorax, Abdomen und Becken

Scan-Bereich

Der Scan-Bereich muss Thorax, Abdomen und/oder Becken abdecken.

Rekonstruktionen

Unabhängig davon, in welcher Kontrastmitteltechnik und in wie vielen Phasen die Untersuchung durchgeführt wurde, sollten als Minimum folgende Rekonstruktionen vorliegen:

- **Knochenfenster in 3 Ebenen in 2–3 mm Schichtdicke (Ganzkörper):**
  - axial
  - koronal
  - sagittal
- **Weichteilfenster in 2 Ebenen in 3–5 mm Schichtdicke (Ganzkörper):**
  - axial
  - koronal
- **Lungenfenster in einer Ebene in 3–5 mm Schichtdicke (nur Lunge):** ggf. ergänzende MPR und MIP

Bei Vorhandensein einer modernen, Server-basierten Auswertekonsole können auch submillimeterdicke Schichten (0,50–0,75 mm dick) im Knochen- und Weichteilfenster im PACS archiviert und direkt an der Konsole nachbearbeitet und betrachtet werden. Bei telemedizinischer Befundung sollte die versendete Datenmenge möglichst klein gehalten werden. Dafür bieten sich Rekonstruktionen mit mitteldichtem Kernel (z. B. 40–45) als Kompromiss an. Diese können dann sowohl im Weichteil- als auch im Knochenfenster betrachtet werden.

Abhängig vom Verletzungsmuster kann das Protokoll frei ergänzt bzw. geändert werden, um weitere Fragestellungen zu klären. So werden bei Verletzungen des Urogenitaltrakts Spätaufnahmen benötigt. Bei Verletzungen der unteren Extremitäten kann das GKCT wahlweise nach kaudal verlängert werden. Abhängig von den baulichen Voraussetzungen des Scanner-Geräts kann es nötig sein, den Patienten dafür um 180° zu drehen und erneut mit den Füßen voran zu untersuchen. Gegebenenfalls ist dafür eine 2. Kontrastmittelgabe nötig (Becken-Bein-Angiografie).

Eine EKG-Triggerung des Polytrauma-Scans ist initial nicht nötig, es sei denn, die personelle und apparative Ausstattung erlaubt dies und die klinische Konstellation sowie der Primary Survey legen den Verdacht auf eine Verletzung des Herzens und der Aorta nahe.

Merke

Typische Bewegungsartefakte der Aortenwurzel (▸ Abb. 11), deren Ausmaß oft vom verwendeten Scanner-Typ abhängt, sollten dem Befunder bewusst sein: Je geringer die Zeilenzahl und die Scan-Geschwindigkeit, umso ausgeprägter sind die Artefakte.

Gegebenenfalls muss die Untersuchung mit einer EKG-Triggerung wiederholt werden.

Wertigkeit von 3-dimensionalen Rekonstruktionen

Durch Shaded Surface Display oder VRT lassen sich (bei modernen Nachbearbeitungsstationen bereits automatisiert) virtuelle 3-D-Ansichten insbesondere von knöchernen Läsionen erstellen. Dadurch können vor allem komplexe Frakturen schneller und besser erfasst werden. Die 3-D-Ansichten dienen insbesondere den klinischen Kollegen zum besseren Verständnis und zur Planung des weiteren Vorgehens (▸ **Abb. 12**).

Dieses Dokument wurde zum persönlichen Gebrauch heruntergeladen. Vervielfältigung nur mit Zustimmung des Verlages.

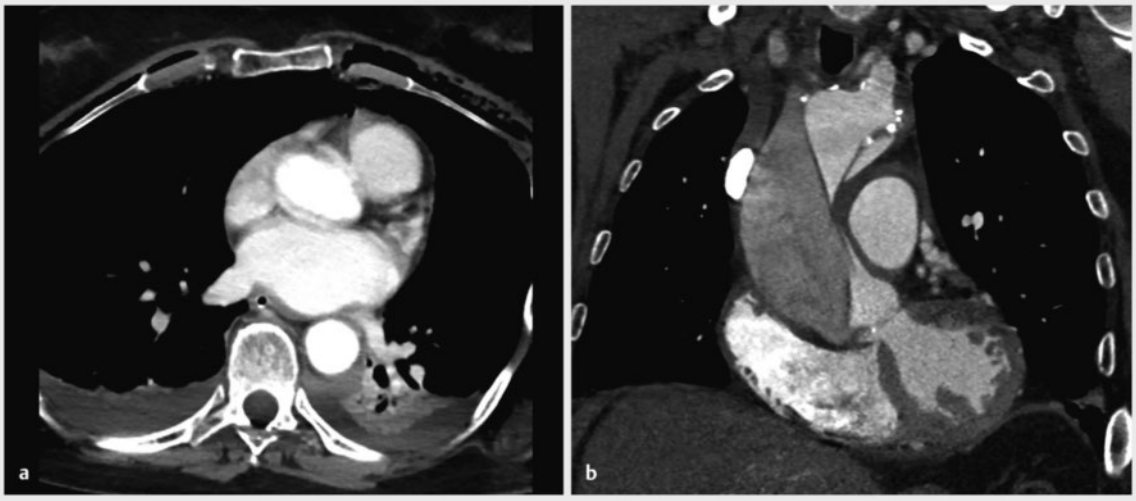

▶ **Abb. 11** Pulsationsartefakt der Aortenwurzel.
a Scan ohne EKG-Triggerung mit typischem Pulsationsartefakt der Aortenwurzel. Diese Artefakte können eine Dissektion der Gefäßwand vortäuschen, aber auch überlagern, und so eine Diagnosefindung erschweren, zum Teil sogar unmöglich machen.
b Durch EKG-Triggerung artefaktfreie Darstellung des Herzens und der Aortenwurzel, hier im Rahmen einer Stanford-A-Aortendissektion.

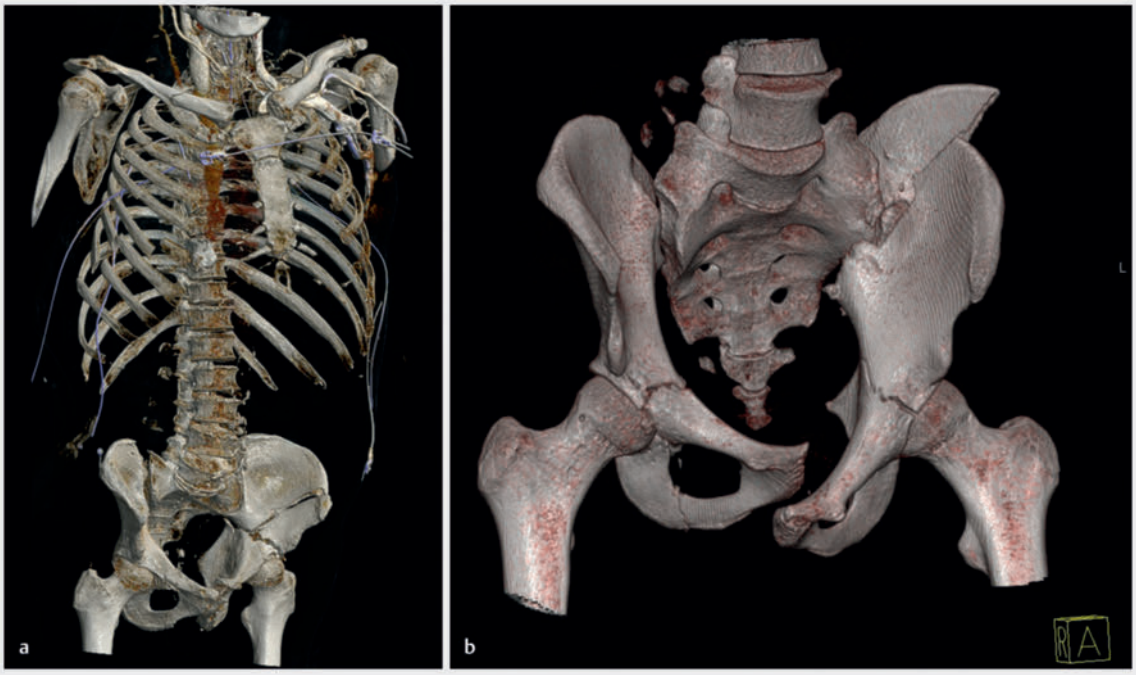

▶ **Abb. 12** 3-D-Rekonstruktionen (VRT). Diese erlauben einen schnellen Überblick und dienen der besseren räumlichen Vorstellung von den vorliegenden Frakturen und deren weiterer Versorgung.
a Patient mit Klavikulafraktur, rechtsseitiger Rippenserienfraktur und dislozierter Beckenfraktur.
b Patient mit dislozierter Beckenfraktur.

Dieses Dokument wurde zum persönlichen Gebrauch heruntergeladen. Vervielfältigung nur mit Zustimmung des Verlages.

Kontrastmittelprotokolle

Grundlagen

Wie schon oben erläutert, gibt es aufgrund der verwendeten unterschiedlichen Scanner-Typen und verschiedenen Herangehensweisen zum Teil stark variable Kontrastmittelprotokolle.

Merke

Die Gabe iodhaltiger Kontrastmittel bei einem polytraumatisierten Patienten ist alternativlos.

Nur mithilfe einer Kontrastmittelgabe können Gefäß-, Gefäßwandverletzungen und parenchymatöse Organverletzungen sicher diagnostiziert werden. Daher ist bei unklarer Allergielage oder bestehender Niereninsuffizienz eine enge klinische Kontrolle im Vorfeld mit den behandelnden klinischen Kollegen zu erörtern. Gemäß den europäischen (European Society of Urogenital Radiology) und den amerikanischen Leitlinien (American College of Rheumatology) sollte bei unklarer Nierenfunktion die kleinstmögliche für die Diagnostik notwendige Kontrastmittelmenge appliziert werden. Bei bekannter Allergie auf iodhaltige Kontrastmittel kann ein H1-Blocker i. v. direkt vor der Untersuchung gegeben werden. Prophylaktisch sind Steroide im Notfall-Setting aufgrund der langsam einsetzenden Wirkung nicht sinnvoll.

Die beim polytraumatisierten Patienten in der Regel bereits etablierten Zugänge können für eine Kontrastmittelgabe genutzt werden. Dabei sollten jedoch einige Punkte berücksichtigt werden:

- Bei Injektion mit einem Power-Injektor sollten die Zugänge vorher mit einem Bolus einer Kochsalzlösung getestet werden, um die i. v. Lage zu verifizieren.
- Eine kubitale bzw. antekubitale Lage bzw. eine Punktion einer großen Unterarmvene ist zu bevorzugen. Bei Lage am Handrücken oder Handgelenk sollten ggf. die Flussraten reduziert werden.
- Bei Kontrastmittelgabe über zentrale Venenkatheter müssen die Flussraten reduziert werden (bis auf 2,5 ml/s), es sei denn, die Katheter sind mit dem Power-Injektor kompatibel (s. Herstellerangaben).
- Die Kontrastmittelgabe über intraossäre Zugänge ist problemlos möglich, wenn auch ausreichende Studien dazu fehlen. Fallbeschreibungen geben komplikationslose Untersuchungen mit Flussgeschwindigkeiten von bis zu 5 ml/s an.

Weitere Punkte, die bei Kontrastmittelgabe beachtet werden müssen:

- **Paraproteinämie bzw. Phäochromozytom:** Eine Paraproteinämie insbesondere im Rahmen eines multiplen Myeloms oder ein bekanntes Phäochromozytom bedingen keine Einschränkung für die i. v. Gabe niedrig- oder isoosmolarer iodhaltiger Kontrastmittel.
- **Schwangerschaft:** Ein entsprechendes Trauma bedingt auch in der Schwangerschaft eine i. v. Kontrastmittelgabe. Daher muss beim Neugeborenen innerhalb der ersten Woche nach der Geburt die Schilddrüsenfunktion überprüft werden.
- **Stillzeit:** Mütter können nach der Gabe eines iodhaltigen Kontrastmittels unverändert weiter stillen.

PRAXISTIPP

Anwärmen des Kontrastmittels

Das Kontrastmittel sollte vor der Injektion auf Körpertemperatur erwärmt werden. Das verbessert die Fließeigenschaften und damit das Anflutungsverhalten: Dies gilt insbesondere für hohe Flussraten (über 5 ml/s), höher visköse Kontrastmittel und Untersuchungen in arterieller Phase.

Die Frage, welches Kontrastmittelprotokoll zu verwenden ist, ist abhängig von der zur Verfügung stehenden Scanner-Technik sowie der Vorliebe und Erfahrung des durchführenden Radiologen. Zentrenübergreifende standardisierte Protokolle existieren nicht. Daher sollen an dieser Stelle unterschiedliche Vorgehensweisen erläutert und unterschiedliche Protokolle vorgestellt werden.

Scanner mit niedriger Zeilenanzahl (z. B. 6-Zeiler) benötigen für einen Scan-Bereich von der oberen Thoraxapertur bis zum Beckenunterrand abhängig von der Kollimation zwischen 30 und 60 s. Mehrphasige Untersuchungen sind somit technisch bedingt nicht möglich. Daher ergibt sich die technische Mindestanforderung für einen 16-Zeiler im Rahmen eines GKCT.

Bei mehrphasischen Protokollen wird der komplette thorakoabdominelle Scan-Bereich in einer arteriellen und einer portalvenösen (und evtl. auch initial in einer nativen) Phase untersucht. Sie bieten den Vorteil einer guten angiografischen Darstellung und einer reinen portalvenösen Parenchymphase, in der Organlazerationen gut nachgewiesen werden können. Sie lassen auch Rückschlüsse auf die Kontrastmitteldynamik zu, führen gleichzeitig aber zu einer deutlich erhöhten Strahlenexposition. Daher verlagert sich der Schwerpunkt immer mehr zu monophasischen Untersuchungen, die eine deutliche Dosisreduktion ermöglichen. Diese Untersuchungen wiederum können ebenfalls mit unterschiedlichen Protokollen durchgeführt werden. Dabei unterscheidet man eine Single-Bolus- und eine Split-Bolus-Technik:

- **Single-Bolus-Technik:** Bei dieser erfolgt die Gabe eines einzelnen Bolus (z. B. 120 ml mit einer Flussrate von 2 ml/s). Dadurch kommt es zu einer rein portalvenösen Darstellung des Thorax-Abdomen-Becken-Scans.
- **Split-Bolus-Technik:** Bei dieser werden z. B. 150 ml gegeben, mit einer initialen Gabe von 65 ml bei einer Flussrate von 2 ml/s, gefolgt von einem 2. Bolus von 85 ml bei einer Flussrate von 3,5 ml/s. Dabei kommt

Dieses Dokument wurde zum persönlichen Gebrauch heruntergeladen. Vervielfältigung nur mit Zustimmung des Verlages.

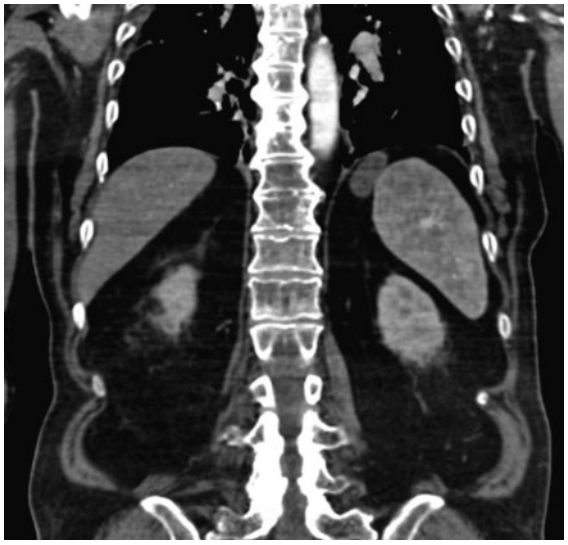

▶ **Abb. 13** Milztigerung. Fleckige inhomogene Kontrastierung der Milz bei Verwendung einer Split-Bolus-Technik, bedingt durch die überlagerte arterielle Phase. Dies kann die Beurteilbarkeit des Milzparenchyms erschweren. Kapsel und umgebendes Fettgewebe sind jedoch klar beurteilbar. In Studien wurde keine relevante Milzverletzung wegen Milztigerung übersehen.

es zu einer gleichzeitigen Überlagerung einer arteriellen und einer portalvenösen Phase. Dies erhöht deutlich die diagnostische Sicherheit bei arteriellen Gefäßverletzungen. Der Nachteil liegt in einer inhomogenen Kontrastierung der Milz (▶ **Abb. 13**), die jedoch für erfahrene Befunder keine Einschränkung der diagnostischen Sicherheit bedeutet.

Beispielprotokolle

Alle im Folgenden beschriebenen Protokolle können je nach Fragestellung abgeändert bzw. ergänzt werden, z. B. durch urografische Spätphasen oder ergänzende Bildgebung der Extremitäten, ggf. auch mit Angiografien.

- **Protokoll 1:**
  - *cCT:* nativ
  - *HWS bzw. Mittelgesicht:* nativ
  - *Kontrastmittelgabe:* 120 ml mit einer Flussrate von 2 ml/s; keine Triggerung nötig
  - *GKCT:* Scan-Bereich: obere Thoraxapertur bis zu den Trochanteres; Delay 70 s
  - *Vorteil:* homogene portalvenöse Phase; Umlagerung der Arme zur Dosisreduktion möglich
  - *Nachteil:* fehlende Darstellung der Halsgefäße und fehlende arterielle Kontrastierung der Aorta
- **Protokoll 2:**
  - *cCT:* nativ
  - *HWS bzw. Mittelgesicht:* nativ
  - *Kontrastmittelgabe:* 100–120 ml mit einer Flussrate von 4 ml/s; Triggerung in der Aorta descendens; Delay zwischen Thorax und Abdomen ca. 45 s
  - *Thorax:* arteriell
  - *Abdomen bzw. Becken:* portalvenös
  - *Vorteil:* homogene portalvenöse Phase; Umlagerung der Arme zur Dosisreduktion möglich
  - *Nachteil:* fehlende Darstellung der Halsgefäße und fehlende arterielle Kontrastierung der abdominalen Aorta, überlappende Scan-Bereiche zervikothorakal und thorakoabdominell mit erhöhter Dosis
- **Protokoll 3:**
  - *cCT:* nativ
  - *Kontrastmittelgabe:* 150 ml mit einer initialen Gabe von 65 ml bei einer Flussrate von 2 ml/s, gefolgt von einem 2. Bolus von 85 ml bei einer Flussrate von 3,5 ml/s; keine Triggerung nötig
  - *GKCT:* Scan-Bereich gesamter Schädel bzw. ab Circulus Willisii bis zu den Trochanteres; Delay 60–70 s
  - *Vorteil:* Kontrastmitteldarstellung der Halsgefäße; komplette Wirbelsäulenabbildung in einer Untersuchung
  - *Nachteil:* fehlende Umlagerungsmöglichkeit der Arme mit erhöhter Strahlenexposition; venöse Überlagerung der supraaortalen Gefäße; Inhomogenität der Milz; große Kontrastmittelmenge; evtl. niedrige Bildqualität der HWS
- **Protokoll 4:**
  - *cCT:* nativ
  - *Kontrastmittelgabe:* 120 ml mit einer initialen Gabe von 70 ml bei einer Flussrate von 4 ml/s mit anschließender Pause von 25 s, gefolgt von einem 2. Bolus von 50 ml bei einer Flussrate von 4 ml/s; Triggerung im Aortenbogen
  - *HWS bzw. Mittelgesicht:* Scan-Bereich vom Aortenbogen bis zum Circulus Willisii bzw. gesamter Schädel
  - *GKCT:* Scan-Bereich von der oberen Thoraxapertur bis zu den Trochanteres
  - *Vorteil:* Kontrastmitteldarstellung der Halsgefäße ohne relevante venöse Überlagerung (höhere Qualität der HWS-Untersuchung durch optimierte Scan-Parameter); geringere Kontrastmittelmenge als in Protokoll 3
  - *Nachteil:* fehlende Umlagerungsmöglichkeit der Arme mit erhöhter Strahlenexposition; überlappende Scan-Bereiche mit dadurch etwas erhöhter Strahlenexposition; Inhomogenität der Milz
- **Protokoll 5** (zeitoptimiert gemäß Arbeitsgemeinschaft Bildgebende Verfahren des Bewegungsapparats; ein langes Topogramm a.–p.):
  - *cCT:* nativ ohne Gantry-Kippung
  - *Kontrastmittelgabe:* ähnlich Protokoll 3 oder 120–140 ml Kontrastmittel mit konstanter Flussrate (z. B. 3 ml/s)
  - *HWS:* Scan mit 25 s Delay nach Kontrastmittelgabe
  - *GKCT:* Scan nach insgesamt 60 s Delay
  - *Vorteil:* Kontrastmitteldarstellung der Halsgefäße; schnelle Untersuchung mit wenig Zeitverzögerung
  - *Nachteil:* wie Protokoll 3

Dieses Dokument wurde zum persönlichen Gebrauch heruntergeladen. Vervielfältigung nur mit Zustimmung des Verlages.

- **Protokoll 6** (dosisoptimiert gemäß Arbeitsgemeinschaft Bildgebende Verfahren des Bewegungsapparats):
  - *cCT:* nativ, wenn möglich, mit Gantry-Kippung
  - *Pause:* mit Umlagerung der Arme über Kopf
  - *Kontrastmittelgabe:* ähnlich Protokoll 3 und 6, aber auch Triggerung wie bei Protokoll 4 möglich
  - *HWS:* Scan mit 25 s Delay oder Triggerung
  - *GKCT:* Scan nach insgesamt 60 s Delay
  - *Vorteil:* Kontrastmitteldarstellung der Halsgefäße; reduzierte Strahlenexposition durch Umlagerung der Arme
  - *Nachteil:* venöse Überlagerung der supraaortalen Gefäße (durch die Umlagerung der Arme vor der HWS-Spirale kann diese zwar mit Kontrastmittel untersucht werden, weist jedoch im oberen und mittleren HWS-Segment evtl. eine reduzierte Bildqualität auf); abhängig von der Kontrastmittelgabe (monophasisch oder Split-Bolus) reduzierte arterielle Kontrastierung oder Inhomogenität der Milz

Polytrauma-Computertomografie beim Kind

Kindliche Polytraumata sind selten und haben nur einen Anteil von 7 % an der Gesamtanzahl der polytraumatisierten Patienten. Unfälle sind jedoch die häufigste kindliche Todesursache. Die meisten Unfälle ereignen sich im Straßenverkehr. Schwerverletzte Kinder sollten, wenn möglich, direkt in ein Traumazentrum mit Kinderexpertise eingewiesen werden.

Der Ablauf der radiologischen Diagnostik des polytraumatisierten Kindes beinhaltet einen obligaten eFAST. Auf die früher geforderten standardmäßigen Röntgenuntersuchungen von Thorax und Becken kann gemäß der S3-Leitlinie verzichtet werden, wenn ein unmittelbares CT geplant ist (ähnlich wie beim Erwachsenenalgorithmus). Die Indikation zu einem GKCT oder einem fokussierten CT sollte aber insbesondere bei Kindern sehr streng gemäß dem ALARA-Prinzip erfolgen („as low as reasonably achievable"). Denn die Strahlensensitivität von Kindern ist generell viel höher als diejenige von Erwachsenen und das Risiko für die Induktion einer Tumorerkrankung im Kindesalter ist weitaus größer. Daher müssen bei Kindern alle Möglichkeiten für Dosiseinsparungen ausgenützt werden, natürlich unter Berücksichtigung der erforderlichen Bildqualität. Wichtigste Parameter sind dabei die Verwendung von speziellen Kinderprotokollen und bei allen anderen Protokollen die Reduktion von Röhrenstrom und -spannung sowie die Anwendung iterativer Rekonstruktionsverfahren. Die aktuellen diagnostischen Referenzwerte (Strahlenschutzkommission) sollten bekannt sein.

Merke

Zurzeit wird für Kinder ein gewichtsadaptiertes monophasisches Kontrastmittelprotokoll empfohlen (Dosierung 2 ml/kg Körpergewicht); biphasische Protokolle sind allerdings auch in der Literatur beschrieben.

Ob die Indikation eines GKCT nicht mehr allein aufgrund des Unfallmechanismus gestellt werden soll, sondern ob das Alter des Kindes, die Bewusstseinslage und die klinischen Untersuchungsbefunde einen höheren Stellenwert erhalten müssen, muss noch durch weitere Studien belegt werden.

KERNAUSSAGEN

- Die GKCT ist „das" bildgebende Verfahren bei schwer polytraumatisierten Patienten (stabil oder instabil).
- Sie sollte ein natives cCT, eine Darstellung der HWS mit supraaortaler Angiografie und ein kontrastmittelunterstütztes CT von Thorax, Abdomen und Becken beinhalten. Als technische Mindestanforderung wird die Durchführung eines 16-Zeilen-CT angesehen.
- Aufgrund der doch hohen Strahlenexposition muss gerade bei leichter verletzten Patienten erwogen werden, ob statt eines GKCT eine organfokussierte CT-Untersuchung erfolgen sollte.
- Eine isozentrische Patientenlagerung erhöht die Bildqualität und verringert die applizierte Strahlendosis. Auch das Hochlagern der Arme, falls möglich, reduziert die Strahlenbelastung.
- Die Gabe iodhaltiger Kontrastmittel ist bei der CT-Untersuchung polytraumatisierter Patienten unerlässlich. Das Kontrastmittel sollte vor der Injektion auf Körpertemperatur erwärmt werden.
- Im Rahmen des Postprocessing werden Rekonstruktionen der Bilddaten erstellt. 3-D-Rekonstruktionen bieten manchmal Vorteile: Sie erleichtern die Kommunikation der Befunde und die Planung des weiteren Vorgehens.
- Bei Kindern sollte die Indikation zu einem GKCT besonders streng gestellt werden, da sie strahlensensitiver sind und das Risiko für die Induktion einer Tumorerkrankung im Kindesalter weitaus größer ist.

Interessenkonflikt

Die Autoren geben an, dass kein Interessenkonflikt besteht.

Dieses Dokument wurde zum persönlichen Gebrauch heruntergeladen. Vervielfältigung nur mit Zustimmung des Verlages.

Autorinnen/Autoren

Carsten Hackenbroch

Dr. med.; Studium der Humanmedizin an der Universität Mainz. 07/2010 Facharzt für Radiologie. Seit 2017 Leiter des Zentrums für kardiovaskuläre Bildgebung am Bundeswehrkrankenhaus Ulm. Seit 2008 mehrfache Teilnahme an Auslandseinsätzen der Bundeswehr. Zertifizierung in kardiovaskulärer, muskuloskelettaler und Prostata-Bildgebung.

Klaus Efinger

Dr. med.; 1991–1993 und 1996–1999 Assistenzarzt in der Abt. Radiologie und der Abt. Neurochirurgie am Bundeswehrkrankenhaus Ulm. 2000 Assistenzarzt in der Klinik für Radiologie der Universitätsklinik Ulm. Ab 2001 Oberarzt in der Abt. Radiologie des Bundeswehrkrankenhauses Ulm. 2005–2007 Assistenzarzt in der Klinik für Neuroradiologie am Klinikum Augsburg und am Universitätsklinikum Würzburg. Seit 2008 Leitender Oberarzt der Klinik für diagnostische und interventionelle Radiologie und Neuroradiologie am Bundeswehrkrankenhaus Ulm. Seit 2001 mehrfache Teilnahme an Auslandseinsätzen der Bundeswehr im Kosovo und in Afghanistan.

Korrespondenzadresse

Dr. med. Carsten Hackenbroch
Dr. med. Klaus Efinger
Bundeswehrkrankenhaus Ulm
Klinik für diagnostische und interventionelle Radiologie und Neuroradiologie
Oberer Eselsberg 40
89081 Ulm
carstenhackenbroch@bundeswehr.org
klausefinger@bundeswehr.org

Wissenschaftlich verantwortlich gemäß Zertifizierungsbestimmungen

Wissenschaftlich verantwortlich gemäß Zertifizierungsbestimmungen für diesen Beitrag ist Dr. med. Klaus Efinger, Ulm.

Erstveröffentlichung

Dieser Beitrag basiert auf folgendem Kapitel: Hackenbroch C. CT-Untersuchungsprotokolle in der Polytraumaversorgung. In: Efinger K, Kildal D. Bildgebende Diagnostik beim Polytrauma. 1. Aufl. Stuttgart: Thieme; 2019

Literatur

[1] Auner B, Marzi I. Pediatric multiple trauma. Chirurg 2014; 85: 451–461; quiz 62–63

[2] Braunschweig R. Protokollempfehlungen der AG Bildgebende Verfahren des Bewegungsapparats (AG BVB) zur Ganzkörper-CT mehrfach verletzter bzw. polytraumatisierter Patienten. RöFo 2017; 189: 1002–1006

[3] Davies RM, Scrimshire AB, Sweetman L et al. A decision tool for whole-body CT in major trauma that safely reduces unnecessary scanning and associated radiation risks: an initial exploratory analysis. Injury 2016; 47: 43–49. doi:10.1016/j.injury.2015.08.036

[4] Euler A, Stieltjes B, Schindera ST. Automatic tube current modulation for whole-body polytrauma CT with immobilization devices: Is there an increase in radiation dose and degradation of image quality? Emerg Radiol 2017; 24: 31–37

[5] Hinzpeter R, Boehm T, Boll D et al. Imaging algorithms and CT protocols in trauma patients: survey of Swiss emergency centers. Eur Radiol 2017; 27: 1922–1928

[6] Miele V, Di Giampietro I, Ianniello S et al. Diagnostic imaging in pediatric polytrauma management. Radiol Med 2015; 120: 33–49

[7] Schünke M, Schulte E, Schumacher U et al. Prometheus Lern-Atlas – Allgemeine Anatomie und Bewegungssystem. 4. Aufl. Stuttgart: Thieme; 2014

[8] Stedman JM, Franklin JM, Nicholl H et al. Splenic parenchymal heterogeneity at dual-bolus single-acquisition CT in polytrauma patients – 6-months experience from Oxford, UK. Emerg Radiol 2014; 21: 257–260

[9] Treskes K, Bos SA, Beenen LFM et al. High rates of clinically relevant incidental findings by total-body CT scanning in trauma patients: results of the REACT-2 trial. Eur Radiol 2017; 27: 2451–2462

[10] Treskes K, Bos SA, Beenen LFM et al. Erratum to: High rates of clinically relevant incidental findings by total-body CT scanning in trauma patients: results of the REACT-2 trial. Eur Radiol 2017; 27: 2463

[11] Vogl TJ, Eichler K, Marzi I et al. Imaging techniques in modern trauma diagnostics. Med Klin Intensivmed Notfmed 2017; 112: 643–657

Bibliografie

DOI https://doi.org/10.1055/a-0851-4595
Radiologie up2date 2019; 19: 127–143
© Georg Thieme Verlag KG Stuttgart · New York
ISSN 1616-0681

Dieses Dokument wurde zum persönlichen Gebrauch heruntergeladen. Vervielfältigung nur mit Zustimmung des Verlages.

Punkte sammeln auf CME.thieme.de

Diese Fortbildungseinheit ist in der Regel 12 Monate online für die Teilnahme verfügbar. Den genauen Einsendeschluss finden Sie unter **https://eref.thieme.de/CXCMNLD**. Sollten Sie Fragen zur Online-Teilnahme haben, finden Sie unter **https://cme.thieme.de/hilfe** eine ausführliche Anleitung. Wir wünschen viel Erfolg beim Beantworten der Fragen!

Unter **https://eref.thieme.de/CXCMNLD** oder über den QR-Code kommen Sie direkt zur Startseite des Wissenstests.

VNR 2760512019156645796

Thieme CME · Fortbildungspunkte 3

Frage 1

Welche Mindestanforderung sollten alle Polytraumaprotokolle erfüllen?

A kontrastmittelverstärktes cCT, CT der HWS und native Darstellung von Thorax, Abdomen und Becken
B natives cCT, CT der HWS und Röntgenaufnahmen von Thorax und Abdomen
C kontrastmittelverstärktes cCT und kontrastmittelverstärkte Darstellung von Thorax, Abdomen und Becken
D natives cCT, CT der HWS und kontrastmittelverstärkte Darstellung von Thorax, Abdomen und Becken
E MRT-Aufnahmen von Schädel, HWS, Thorax, Abdomen und Becken

Frage 2

Welche Maßnahme führt *nicht* zu einer Dosisreduktion in der Schockraumbildgebung?

A sorgfältige Indikationsstellung in Abwägung von GKCT versus fokussierter CT
B Armlagerung körperparallel
C Nutzung von multiphasischen Kontrastmittelprotokollen in Split-Bolus-Technik
D automatische Röhrenstrom- und Röhrenspannungsmodulation
E iterative Rekonstruktionsverfahren

Frage 3

Welche Maßnahme gehört *nicht* zum obligatorischen Lagerungscheck vor Beginn des Scan-Vorgangs?

A Extubation des Patienten
B Patientenlagerung im Isozentrum
C Probelauf mit Check der Kabel und des Beatmungsschlauchs
D Prüfen der Lage und Durchgängigkeit des Zugangs und des Kontrastmittelsystems
E Entfernen von Fremdkörpern aus dem Scan-Bereich

Frage 4

Welche Aussage bez. einer CT-Polytraumaspirale ist *falsch*?

A Eine CT-Polytraumaspirale sollte erfolgen bei stabilem, aber nicht untersuchbarem Patienten.
B Eine CT-Polytraumaspirale sollte immer erfolgen, sobald die Kriterien einer Schockraumalarmierung erfüllt sind, unabhängig von der Klinik des Patienten.
C Eine CT-Polytraumaspirale sollte erfolgen bei instabilem Patienten.
D Eine CT-Untersuchung sollte nach Konsensusbesprechung fokussiert erfolgen bei stabilem, klinisch untersuchbarem, wachem und kooperativem Patienten.
E Abhängig vom klinischen Gesamtbild kann ein dosis- oder ein zeitoptimiertes Untersuchungsprotokoll gewählt werden.

Frage 5

Welche Aussage bez. einer CT-Polytraumaspirale ist *nicht* richtig?

A Die Dosis einer GKCT-Spirale ist nicht höher als die einer normalen Thorax-Abdomen-Becken-Untersuchung.
B Eine Kontrastmittelgabe ist bei einer Polytraumaspirale indiziert, da nur so aktive Blutungen, Organlazerationen und Gefäßverletzungen abgrenzbar sind.
C Eine Schockraumspirale besteht aus einem nativen cCT, einer HWS-Untersuchung (wenn möglich, mit Kontrastmittel) und einer Thorax-Abdomen-Becken-Untersuchung mit Kontrastmittel.
D Vermehrte Schockraumdiagnostik bedingt auch eine vermehrte Überdiagnostik.
E Eine Schockraumspirale hat oft Dosiswerte zwischen 25 und 35 mSv.

▸ **Weitere Fragen auf der folgenden Seite …**

Dieses Dokument wurde zum persönlichen Gebrauch heruntergeladen. Vervielfältigung nur mit Zustimmung des Verlages.

Punkte sammeln auf CME.thieme.de

Fortsetzung…

Frage 6

Welche Aussage zu Pulsationsartefakten der Aortenwurzel trifft zu?

A Zu Pulsationsartefakten der Aortenwurzel kommt es nur bei Verletzung der Aorta.
B Der verwendete Scanner-Typ hat keinen Einfluss auf das Ausmaß der Pulsationsartefakte.
C Je höher die Zeilenzahl und die Scan-Geschwindigkeit des CT, desto ausgeprägter sind die Artefakte.
D Eine EKG-Triggerung ist bei jedem Polytrauma-Scan durchzuführen, um Pulsationsartefakte der Aortenwurzel zu vermeiden.
E Pulsationsartefakte können eine Dissektion der Gefäßwand vortäuschen, aber auch überlagern.

Frage 7

Welche Aussage trifft zu?

A Der Stellenwert der konventionellen Radiografie (Röntgen) steht in der Schockraumdiagnostik an erster Stelle, z. B. zum Ausschluss eines Pneumothorax.
B Die Sonografie ist das erste bildgebende Verfahren, das bei einem polytraumatisierten Patienten im Schockraum zur Anwendung kommt (eFAST).
C Wenn ein CT-Scanner im Schockraum steht, sind keine anderen Bildgebungsverfahren mehr nötig, da die Schockraumspirale alle Fragen beantwortet.
D Der Chirurg vor Ort entscheidet allein über die durchzuführende Bildgebung.
E Vor i. v. Gabe eines Kontrastmittels im Rahmen eines Polytrauma-Scan ist die zystatinbasierte Bestimmung der geschätzten glomerulären Filtrationsrate obligat.

Frage 8

Was ist bei Kontrastmittelgabe bei einer Polytraumapatientin in Schwangerschaft oder Stillzeit zu beachten?

A In der Schwangerschaft darf unter keinen Umständen ein Kontrastmittel verabreicht werden.
B Kontrastmittelgabe in der Schwangerschaft hat keinerlei Auswirkungen auf Mutter und Fetus.
C Wird bei Trauma in der Schwangerschaft eine i. v. Kontrastmittelgabe durchgeführt, muss beim Neugeborenen innerhalb der ersten Woche nach der Geburt die Schilddrüsenfunktion überprüft werden.
D Stillenden Müttern darf kein Kontrastmittel verabreicht werden.
E Erhält eine stillende Mutter ein Kontrastmittel, darf sie danach nicht mehr weiterstillen.

Frage 9

Welche Aussage zu monophasischen CT-Kontrastmittelprotokollen für den thorakoabdominellen Scan-Bereich ist *nicht* korrekt?

A Sie ermöglichen eine deutliche Dosisreduktion gegenüber mehrphasischen Protokollen.
B Sie können in Single-Bolus- oder Split-Bolus-Technik durchgeführt werden.
C Die Single-Bolus-Technik ermöglicht eine rein portalvenöse Darstellung des Thorax-Abdomen-Becken-Scans.
D Bei der Split-Bolus-Technik kommt es zu einer inhomogenen Kontrastierung der Milz, die die diagnostische Sicherheit extrem einschränkt.
E Durch die gleichzeitige Überlagerung einer arteriellen und einer portalvenösen Phase erhöht sich bei Split-Bolus-Technik die Sicherheit, arterielle Gefäßverletzungen diagnostizieren zu können.

Frage 10

Welche Aussage zum derzeit für Kinder empfohlenen Kontrastmittelprotokoll ist *unzutreffend*?

A Es sollte ein monophasisches Kontrastmittelprotokoll gewählt werden.
B Das Kontrastmittelprotokoll sollte geschlechtsadaptiert sein.
C Die empfohlene Dosis beträgt 2 ml/kg Körpergewicht.
D Das Kontrastmittelprotokoll sollte gewichtsadaptiert sein.
E Es sollten alle Möglichkeiten der Dosiseinsparung genutzt werden.

Dieses Dokument wurde zum persönlichen Gebrauch heruntergeladen. Vervielfältigung nur mit Zustimmung des Verlages.