Frauenheilkunde *up2date*

2 · 2020

Gynäkologische Onkologie 2

Mammakarzinom und Schwangerschaft

Eva-Maria Grischke
Andreas Hartkopf

VNR: 2760512020158721320
DOI: 10.1055/a-0854-2182
Frauenheilkunde up2date 2020; 14 (2): 135–147
ISSN 1439-3719
© 2020 Georg Thieme Verlag KG

Thieme

Dieses Dokument wurde zum persönlichen Gebrauch heruntergeladen. Vervielfältigung nur mit Zustimmung des Verlages.

Unter dieser Rubrik sind bereits erschienen:

Nachsorge in der gynäkologischen Onkologie G. Emons
Heft 1/2020

Adjuvante endokrine Therapie beim primären Mammakarzinom N. Krawczyk, T. Fehm, E. Ruckhäberle Heft 1/2020

Ovarielle Keimstrang-Stromatumoren G. Emons Heft 6/2019

Endometriumkarzinom: Risikofaktoren, Diagnostik, Therapie und Nachsorge G. Emons Heft 6/2019

Lymphonodektomie beim Vulvakarzinom: Wann und wie vorgehen? W. Weikel Heft 4/2019

Immunonkologie beim triple-negativen Mammakarzinom
A.-S. Heimes, K. Almstedt, M. Schmidt Heft 4/2019

Mammakarzinom: Neuerungen in Früherkennung und Diagnostik M. Wunderle, M. O. Schneider, A.-L. Brandl, R. Erber, E. Balbach, A. Hartmann, R. Schulz-Wendtland, S. M. Jud, M. P. Lux, C. Rauh, C. C. Hack, M. W. Beckmann, F. Heindl
Heft 1/2019

Primäre Prävention – Mamma- und Genitalkarzinome
C. Preuß, F. Heindl, A. Hein, M. C. Koch, P. Gaß, M. W. Beckmann, M. P. Lux, J. Emons Heft 1/2019

Krebsfrüherkennung des weiblichen Genitales F. A. Stübs, M. C. Koch, M. W. Beckmann Heft 6/2018

Uterine Sarkome: Symptomatik und therapeutische Maßnahmen bei einer heterogenen Tumorentität D. Denschlag
Heft 3/2018

Herausforderungen in der Therapie der Patientin mit Vulvakarzinom K. Prieske, L. Wölber Heft 2/2018

Systemtherapie des Ovarialkarzinoms E.-M. Grischke, S. Kommoss, F. A. Taran Heft 2/2017

Interdiziplinäre Notfallsituationen in der Behandlung gynäkologischer Malignome M. Mögele, S. Buchholz, O. Ortmann
Heft 5/2015

Seltene Tumoren: mesenchymale Tumoren des Uterus
P. Harter, B. Ataseven, F. Heitz, A. du Bois Heft 5/2015

Das Endometriumkarzinom G. Emons Heft 1/2015

Vulvakarzinom: primäre und adjuvante Therapie S. Mahner, L. Wagner, F. Trillsch, D. Grimm, F. Jänicke, C. Petersen, L. Wölber
Heft 4/2014

Dermatologische Nebenwirkungen der Zytostatika C. Walter, H. Burow, E.-M. Grischke Heft 3/2014

Zielgerichtete Therapien in der Behandlung des Mammakarzinoms J. Engel, O. Ortmann Heft 5/2013

Reproduktive Faktoren und das Ovarialkarzinomrisiko
S. Schüler, A. Ignatov, O. Ortmann Heft 5/2013

B3-Läsionen der Mamma – Besonderheiten in Diagnostik und Therapie S. Föger, I. Gruber, K. Siegmann-Luz, A. Staebler, M. Hahn Heft 4/2013

Borderline-Tumoren des Ovars S. Kommoss, F. Taran, B. Krämer Heft 4/2013

Seltene maligne Ovarialtumore S. Polterauer, C. Grimm, H. Kölbl, A. Reinthaller Heft 3/2013

Mastitis non-puerperalis D. Böhm, C. Solbach, H. Kölbl
Heft 3/2012

Kolibris der Brustsprechstunde – seltene Malignome der Brust
C. Solbach Heft 3/2012

Aktuelles Therapiekonzept beim primären Ovarialkarzinom
P. Wagner, C. Bachmann, S. Becker, T. Fehm Heft 2/2012

ALLES ONLINE LESEN

Mit der eRef lesen Sie Ihre Zeitschrift: online wie offline, am PC und mobil, alle bereits erschienenen Artikel. Für Abonnenten kostenlos!
https://eref.thieme.de/frauen-u2d

IHR ONLINE-SAMMELORDNER

Sie möchten jederzeit und überall auf Ihr up2date-Archiv zugreifen? Kein Problem! Ihren immer aktuellen Online-Sammelordner finden Sie unter:
https://eref.thieme.de/ZLJ7F

JETZT FREISCHALTEN

Sie haben Ihre Zeitschrift noch nicht freigeschaltet? Ein Klick genügt:

www.thieme.de/eref-registrierung

Dieses Dokument wurde zum persönlichen Gebrauch heruntergeladen. Vervielfältigung nur mit Zustimmung des Verlages.

Thieme

Mammakarzinom und Schwangerschaft

Eva-Maria Grischke, Andreas Hartkopf

Die Häufigkeit, in der es zu einer Koinzidenz von Mammakarzinom und Schwangerschaft kommt, beträgt 0,7–3,9%. Dies ergibt sich nicht zuletzt aus der normalen Altersverteilung für Frauen mit einer Mammakarzinomerkrankung. So treten 10% aller Mammakarzinome bei Frauen unter 45 Jahren auf. Zahlen aus Europa beschreiben ein Durchschnittsalter von 33 Jahren, bei einem mittleren Gestationsalter von 21 Wochen zum Zeitpunkt der Diagnosestellung.

Epidemiologie

Bösartige Erkrankungen in der Schwangerschaft sind insgesamt selten, für das Mammakarzinom ist von einer Inzidenz von 0,33 pro 1000 auszugehen.

Das Mammakarzinom ist das häufigste Karzinom bei Frauen mit einem Alter unter 35 Jahren. Die zunehmende Inzidenz (3% aller Mammakarzinome werden in der Schwangerschaft diagnostiziert) resultiert nicht zuletzt daraus, dass eine Alterszunahme in der Gruppe der potenziell schwangeren Patientinnen zu verzeichnen ist. Dabei sind 2 Faktoren zu beachten:

- Mammakarzinome in der Schwangerschaft sind nicht aggressiver, die Verläufe sind nicht schlechter,
- aber die Diagnosestellung erfolgt häufig erst in einem fortgeschrittenen Tumorstadium.

Während ältere Studien von einer zeitlichen Verzögerung im Durchschnitt von 6 Monaten ausgegangen sind, bestätigen neuere Studien ein Zeitintervall von max. 1–2 Monaten bis zur eigentlichen Diagnosestellung. Ursachen für eine verzögerte Diagnostik sind eine erschwerte Beurteilbarkeit durch schwangerschaftsspezifische Veränderungen wie:

- Hypervaskularisation des Drüsenkörpers
- zunehmende Ödemneigung
- keine Zyklusdynamik bzw. Zyklusabhängigkeit

Merke

Die Diagnosestellung von Mammakarzinomen in der Schwangerschaft erfolgt häufig erst in einem fortgeschritteneren Stadium.

Die häufigste Differenzialdiagnose bzw. Fehldiagnose lautet Mastitis. Dennoch ist die Rate an inflammatorischen Karzinomen nicht höher als außerhalb einer Gravidität und beläuft sich in der Regel auf 3%. Bereits 1991 erhobene Daten zeigen, dass trotz des etwas fortgeschrittenen Tumorstadiums (Tumorgröße < 2 cm bei Schwangeren nur in 31%, bei Nichtschwangeren 50%) sich das 5-Jahres-Gesamtüberleben in beiden Gruppen nicht unterscheidet. In dieser Gruppe war das 5-Jahres-Gesamtüberleben für nodal-negative Patientinnen in beiden Gruppen 82%, bei nodal-positiven Patientinnen in der Schwangerschaft 47% und bei nicht schwangeren 59%. Dies bestätigt ebenfalls, dass sich eine Erkrankung in der Schwangerschaft nicht von einer Erkrankung außerhalb einer Schwangerschaft unterscheidet [1, 2].

Merke

Mammakarzinome unterscheiden sich, wenn in der Schwangerschaft diagnostiziert, biologisch nicht von denen außerhalb der Schwangerschaft.

Diagnostik des Mammakarzinoms in der Schwangerschaft

Da während einer Schwangerschaft keine besonderen Früherkennungsmaßnahmen bezüglich der Brust stattfinden, insbesondere keine routinemäßige bildgebende Diagnostik, werden 90% aller Mammakarzinome in der Schwangerschaft in der Regel durch die Patientin selbst über die Palpation entdeckt. Umso wichtiger ist es deshalb, zu Beginn einer Schwangerschaft eine entsprechend orientierende klinische Untersuchung, ggf. auch eine Ultraschalluntersuchung, durchzuführen. Dies sollte selbstverständlich auch risikoadaptiert, d.h. unter Berücksichtigung von im Vorfeld berichteten Erkrankungen der Brust und einer entsprechenden Familienanamnese erfolgen.

Dieses Dokument wurde zum persönlichen Gebrauch heruntergeladen. Vervielfältigung nur mit Zustimmung des Verlages.

Möglichkeiten der klinischen und apparativen Diagnostik

Neben der Palpation und Beurteilung der Brust bez. Größe, Asymmetrie oder auch Sekretion oder Rötung steht die Ultraschalluntersuchung zur Verfügung. Dies ist die geeignetste Methode, die problemlos jederzeit durchgeführt werden kann. Damit ist sie die Methode der Wahl.

Merke

Generell kann die Diagnostik analog dem Vorgehen außerhalb der Schwangerschaft durchgeführt werden.

Eine Mammografie ist prinzipiell möglich, wenn ein entsprechender Röntgenschutz des Bauches gewährleistet ist. Die Strahlenbelastung beträgt für den Fetus 50 mrad, wobei die maximale Grenzdosis in der Schwangerschaft bei einer Dosierung von 10 rad liegt. Damit kann auch die Mammografie zu jedem Zeitpunkt der Schwangerschaft unter Berücksichtigung der entsprechenden Sicherheitskautelen durchgeführt werden [3].

Das 3. Standbein in der üblichen bildgebenden Diagnostik der Mamma stellt das MRT dar. Die Schwangerschaft ist per se keine Kontraindikation für eine Mamma-MRT-Untersuchung. Insbesondere bei jungen Frauen mit mammografisch dichtem Drüsenkörper ist sie ein ideales Verfahren, kann allerdings in der Schwangerschaft nicht uneingeschränkt durchgeführt werden. Dies resultiert aus der Notwendigkeit des zum Einsatz kommenden Kontrastmittels Gadolinium. Darüber hinaus bestehen aktuell nur wenig Erfahrungen im Hinblick auf die diagnostische Aussagefähigkeit des MRT in der Schwangerschaft. Die zur MRT erforderliche Bauchlage stößt insbesondere im 2. und 3. Trimenon der Schwangerschaft auf Grenzen, da die Bauchlage der Schwangeren nicht uneingeschränkt zuzumuten ist.

PRAXISTIPP

Jede suspekte Veränderung der Brust, die länger als einen Monat besteht, sollte durch weitere bildgebende Verfahren abgeklärt werden. Dafür stehen neben der Palpation die Mammografie in 2 Ebenen sowie die Mammasonografie zur Verfügung.

Zur weiteren Abklärung sollte auch in der Schwangerschaft eine definitive histologische Klärung durch eine Stanzbiopsie erfolgen [4, 5].

Praktisches Vorgehen bei histologisch nachgewiesenem Mammakarzinom

Jede suspekte Veränderung sollte stanzbioptisch abgeklärt werden – ebenso wie auch außerhalb der Schwangerschaft. Im Weiteren sollte die Mammografie in 2 Ebenen mit Bleischürze erfolgen sowie die entsprechende Mammasonografiekontrolle. Besteht eine Indikation generell zur Mamma-MRT-Untersuchung, so kann auch diese unter Berücksichtigung der Einschränkungen erfolgen. Neben der Erfassung des Lokalbefundes und der Bestimmung der Tumorbiologie am Stanzpräparat (Grading, ER, PR, HER2-Status, Ki-67) wird empfohlen, durch eine Umfelddiagnostik eine distante Metastasierung auszuschließen bzw. zu diagnostizieren.

PRAXISTIPP

In Abhängigkeit der Risikosituation, d. h. risikoadaptiert, ist in der Schwangerschaft eine bildgebende Diagnostik zum Ausschluss einer distanten Metastasierung möglich. Ob eine Röntgenthorax- oder auch eine MRT-Untersuchung zu empfehlen ist, muss von der Tumorbiologie und der Größe, d. h. ob es sich um eine Low-Risk- oder High-Risk-Situation handelt, und ggf. vorhandener klinischer Beschwerdesymptomatik abhängig gemacht werden [6, 7].

Bei Bestätigung der Karzinomdiagnose sollte in jedem Falle eine Ultraschalluntersuchung der Leber und je nachdem, ob es sich um eine Low- oder High-Risk-Situation handelt, eine Röntgenthorax-Untersuchung erfolgen. Auch diese ist mittels Abdeckung der Schwangerschaft durch Bleischürze möglich. Die maximal zulässige Strahlendosis für den Fetus ist abhängig vom Gestationsalter. Die Dosis für die 8., 24. und 36. Schwangerschaftswoche nach geschätzter maximaler Belastung des Fetus und der geschätzten Dosis mit adäquater Abschirmung ist in ▶ **Tab. 1** aufgeführt. Bestehen Beschwerden im Bereich der Wirbelsäule bzw. generell skelettal, können die Symptome mittels MRT abgeklärt werden (Ganzkörper-MRT vorzugsweise ohne Kontrastmittel) [6, 7]. Vermieden werden sollten dabei die Knochenszintigrafie sowie die Ganzkörper-CT-Untersuchung.

Ein Knochenszintigramm sollte erst nach der Entbindung erfolgen. Die Rationale für die Abklärung der Wirbelsäule, insbesondere der tragenden Skelettanteile, rechtfertigt sich, falls eine ossäre Wirbelsäulenmetastasierung vorhanden ist, durch die Gefahr für eine drohende Querschnittsfraktur. In dieser Situation sind stabilisierende Maßnahmen zu empfehlen, wie die Anpassung von Orthesen oder orthopädisch-operative Maßnahmen, die zu einer entsprechenden Konsolidierung bzw. Stabilisierung führen.

Dieses Dokument wurde zum persönlichen Gebrauch heruntergeladen. Vervielfältigung nur mit Zustimmung des Verlages.

▶ **Tab. 1** Maximale Strahlendosis des Fetus – gestationsabhängig.

Zeit nach Konzeption (Wochen)	geschätzte max. Dosis des Fetus	geschätzte Dosis des Fetus mit adäquater Abschirmung
8	0,03 Gy	0,03 Gy
24	0,28 Gy	0,16 Gy
36	1,43 Gy	0,20 Gy

VORGEHENSWEISE

Bei Verdacht auf Mammakarzinom in der Schwangerschaft

- Eine klinische Untersuchung der Mamma ist integraler Bestandteil zu Beginn der Schwangerschaft (nach Mutterschaftsrichtlinien).
- Jede Veränderung, die länger als 1 Monat besteht, sollte weiter abgeklärt werden
  - durch eine ergänzende Ultraschalluntersuchung
  - durch eine Mammografie in 2 Ebenen mit Bleischürze
  - bei Verdacht auf Vorliegen eines Malignoms durch Stanzbiopsie
  - ggf. Staging:
    - Ultraschall der Leber
    - Röntgenthorax
    - MRT der Wirbelsäule ohne Kontrastmittel

FALLBEISPIEL

32-jährige 0-Para, Erstgravida mit Diagnose eines Mammakarzinoms in der 22. SSW. Histopathologisch zeigte sich ein duktal invasives Mammakarzinom, partiell schleimbildend. Die Patientin wünschte ein primär operatives Vorgehen in Form einer Mastektomie mit axillärer Lymphonodektomie. Es handelte sich dabei um ein Tumorstadium pT2 pN0 G2 M0 R0 L0 V0 ER-Score 8, PR-Score 2, HER2 negativ, Ki-67 von 25 %. Die Patientin erhielt in der Folge 4 Zyklen einer EC-Chemotherapie, wobei es 4 Wochen nach der letzten Applikation zu vorzeitigen Wehen und einem vorzeitigen Blasensprung in der 29 + 4 SSW kam. Bei pathologischem CTG wurde eine Sectio caesarea durchgeführt. Sie wurde von einem Mädchen mit 1360 g, „small for date“, aber sonst vital ohne weitere Hinweise für eine Kardiotoxizität entbunden. Die Patientin wünschte keine weitere Chemotherapie und erhielt in der Folge eine endokrine Therapie mit GnRH-Analoga und Tamoxifen.

In diesem Falle ist sowohl von fetaler als auch maternaler Seite das therapeutische Vorgehen gemäß den Vorgaben erfolgt. Die vorzeitige Entbindung war von geburtshilflicher Seite erforderlich. Eine genetische Testung auf das Vorliegen einer BRCA1/2-Mutation war aufgrund des Alters der Patientin in jedem Falle dringend empfohlen worden.

Therapiemöglichkeiten

Gestationsaltersabhängige Therapie

Generell unterscheiden sich die einzelnen Therapiemaßnahmen beim Mammakarzinom in der Schwangerschaft nicht von einem therapeutischen Vorgehen außerhalb einer Schwangerschaft. Auch in der Schwangerschaft sind die üblichen multimodalen Therapiekonzepte in entsprechender Sequenz einzusetzen – allerdings unter Berücksichtigung der jeweiligen Toxizitäten. Dies beinhaltet die Wahl und den Zeitpunkt der Systemtherapie und die operative Intervention, durchaus auch mit Sentinel-Node-Biopsie. Möglich ist dabei sowohl ein ablatives operatives Vorgehen als auch eine brusterhaltende operative Intervention.

Cave

In der Schwangerschaft sollten in keinem Fall eine Radiatio bzw. Radiotherapie und auch keine endokrine Therapie durchgeführt werden.

Ein Therapiealgorithmus in Abhängigkeit des Gestationsalters (< 12.–14. SSW, 12.–34. SSW, sowie nach der 40. SSW) der Tumorbiologie auch in Abhängigkeit der lokalen Operabilität ist in ▶ **Abb. 1** und **Abb. 2** aufgelistet.

Operative Therapiemaßnahmen in der Schwangerschaft

In der Schwangerschaft können sowohl brusterhaltende operative Interventionen als auch ablative Verfahren angewandt werden. Die Leitlinie, basierend auf der dazu vorliegenden Literatur, gibt pauschal die Empfehlung an „OP wie bei Nichtschwangeren“ [8, 9]. Wählt man einen Brusterhalt, muss berücksichtigt werden, dass die hierzu erforderliche Strahlentherapie erst nach Abschluss der Schwangerschaft möglich ist [10].

Auch die Möglichkeit einer Sentinel-Biopsie wird als machbar bezeichnet. Dies ist möglich mit standardmäßiger Technetium-Markierung. Daraus resultieren maximale Strahlenbelastungen bis 4,3 mGy.

Dieses Dokument wurde zum persönlichen Gebrauch heruntergeladen. Vervielfältigung nur mit Zustimmung des Verlages.

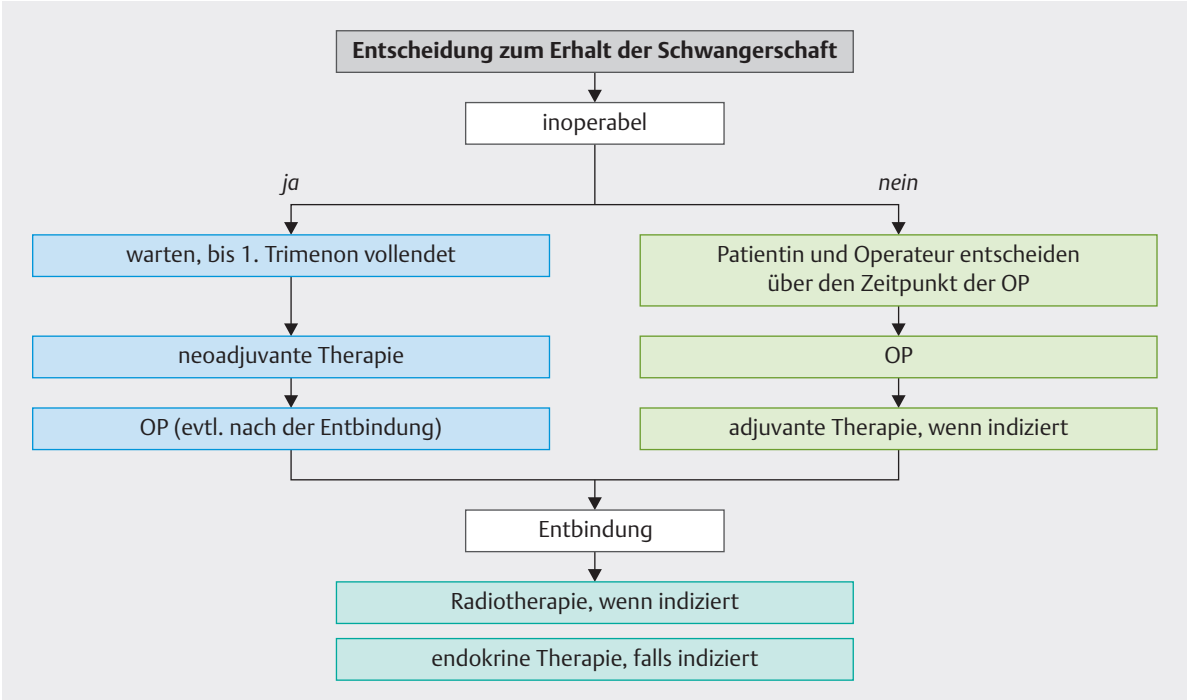

▶ **Abb. 1** Therapierichtlinien in der 12.–14. Schwangerschaftswoche (bei Diagnosestellung).

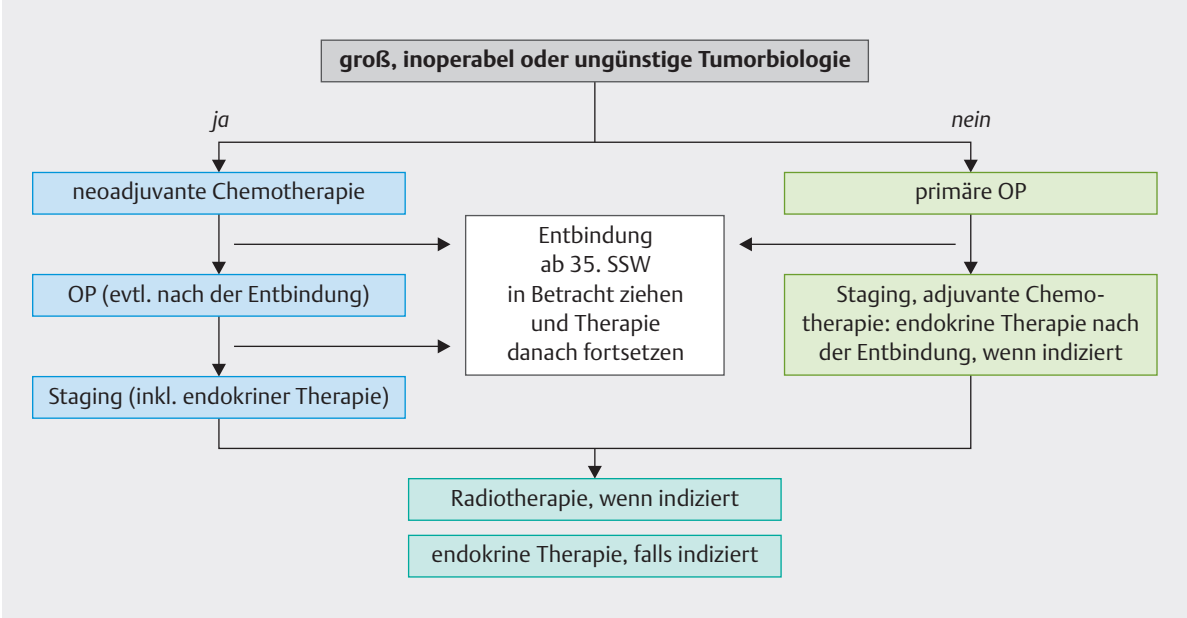

▶ **Abb. 2** Therapierichtlinien in der 12.–34. Schwangerschaftswoche (bei Diagnosestellung).

Dieses Dokument wurde zum persönlichen Gebrauch heruntergeladen. Vervielfältigung nur mit Zustimmung des Verlages.

Cave

Die Blaumarkierung ist bei der Sentinel-Node-Biopsie wegen möglicher auftretender anaphylaktischer Reaktionen kontraindiziert.

Zur Frage der diagnostischen Aussagefähigkeit ist zu berücksichtigen, dass keine Daten zur Sensitivität und Spezifität einer Technetium-Markierung bei Einsatz in der Schwangerschaft vorliegen.

FALLBEISPIEL

Eine 28-jährige 1-Para, 2-Gravida stellt sich mit Erstdiagnose eine Mammakarzinoms links in der 24. SSW vor. Klinisches Tumorstadium cT2 cN3 cM0 G3-NST ER-Score 8, PR-Score 4, HER2 negativ, Ki-67 von 60–70 %. In diesem Falle war wegen der doch relativ großen Tumorlast, des positiven Nodalstatus und der Aggressivität des Tumors zunächst die Entscheidung für den Beginn einer Chemotherapie mit Epirubicin und Cyclophosphamid getroffen worden. Die Patientin hatte 4 Zyklen erhalten, wobei es nach 4 weiteren Wochen zu einem Spontanpartus in der 39. SSW kam. Männliches Neugeborenes mit guten Apgar-Werten und einem Gewicht von 3420 g. Im Anschluss erhielt die Patientin noch 4 Zyklen einer taxanhaltigen Chemotherapie in Form von Docetaxel in 3-wöchentlichen Intervallen nach Standarddosierung. Die in der Folge durchgeführte brusterhaltende Therapie zeigte ein sehr gutes Ansprechen in Form einer kompletten histopathologischen Remission des Primärtumors: ypT0 ypN1a (3/12) cM0 L0 V0 R0.

Im Anschluss erhielt die Patientin die typische Radiatio bei Brusterhalt unter Einbeziehung der Lymphabflussgebiete. Im Weiteren war die typische endokrine Therapie mit Tamoxifen geplant. Unter Berücksichtigung des jugendlichen Alters wurde die genetische Testung empfohlen. Die Entscheidung zur Durchführung einer primären Chemotherapie resultierte aus dem fortgeschrittenen Tumorstadium und den tumorbiologischen Zeichen einer hohen Proliferation. Aufgrund der berechneten Zeitschiene war die Epirubicin/Cyclophosphamid-haltige Chemotherapie exakt zum Geburtstermin, unter Berücksichtigung des entsprechenden 3-wöchentlichen Intervalls, beendet. Bei der Patientin als Zweitgebärende mit unauffälligem Geburtsverlauf im Rahmen der ersten Entbindung war ein, zumindest aufgrund des Schwangerschaftsverlaufes, problemloser Partus zu erwarten. Zum Zeitpunkt der Entbindung lag keine Neutropenie vor.

PRAXISTIPP

Nach einer Sentinel-Node-Biopsie mittels Technetium-Markierung sollte die Patienten für 24 Stunden auf das Stillen verzichten.

Neoadjuvante/adjuvante Systemtherapien

Überlegungen zum Einsatz einer Chemotherapie in der Schwangerschaft

Eine Chemotherapie ist bei entsprechender Wahl des Zytostatikums sowohl im adjuvanten als auch im neoadjuvanten Setting möglich [10, 11]. Eingeschränkt bzw. ausgeschlossen wird allerdings das 1. Trimenon der Schwangerschaft. Im Falle einer Neoadjuvanz ist das entsprechende Monitoring zur Überprüfung des Therapieansprechens analog dem Vorgehen außerhalb einer Schwangerschaft zu garantieren. Dies bedeutet die problemlose Ultraschalluntersuchung, ggf. auch eine Mamma-MRT-Untersuchung (▸ **Abb. 3**).

Merke

Eine Chemotherapie kann im 2. und 3. Trimenon einer Schwangerschaft durchgeführt werden.

Welche Zytostatika können verabreicht werden unter Berücksichtigung der fetalen Entwicklung?

Generell verabreicht werden können **Anthrazykline** in Kombination mit Cyclophosphamid. Anthrazykline sind plazenta- und milchgängig. Eine potenzielle fetale Kardiotoxizität ist zu berücksichtigen. Aus diesen und auch in der Folge noch aufgelisteten Gründen ist deshalb eine engmaschige Betreuung während der Chemotherapie auch vonseiten des Pränataldiagnostikers und Geburtshelfers erforderlich.

PRAXISTIPP

Eine Entbindung sollte möglichst in einem Perinatalzentrum erfolgen, um eine Überwachung des Kindes postpartal zu ermöglichen.
Sofern es möglich ist, ist eine Entbindung im Nadir zu vermeiden, d. h. in der Phase, in der potenziell eine Neutropenie auftreten kann.

Potenziell können in der Neonatalphase nach erfolgter Therapie mit Anthrazyklinen beim Neugeborenen Herzrhythmusstörungen auftreten. Auch eine kardiale Abklärung beim Neugeborenen ist zu empfehlen, zumindest in Form von Ausschluss möglicher Rhythmusstörungen mit ggf. einer kurzfristigen Monitorüberwachung und Durchführung einer Echokardiografie.

Dieses Dokument wurde zum persönlichen Gebrauch heruntergeladen. Vervielfältigung nur mit Zustimmung des Verlages.

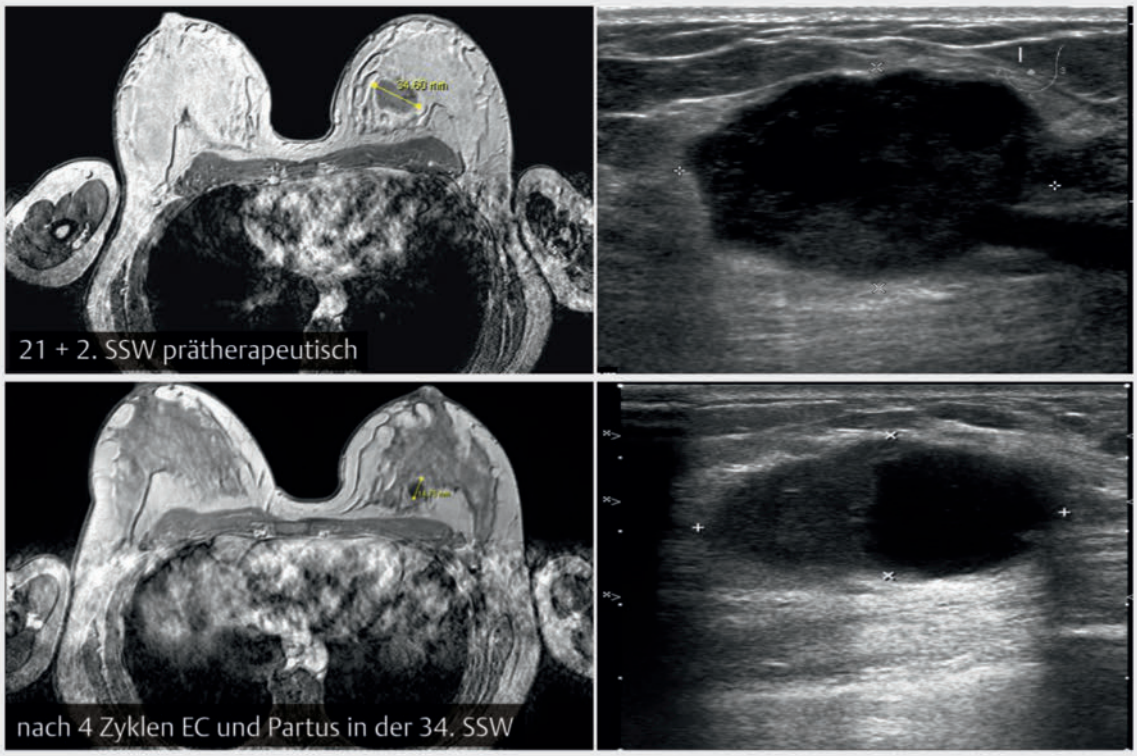

weitere Therapie: 4 Zyklen Taxotere und operative Therapie

▶ **Abb. 3** Verlaufskontrolle bei primärer Chemotherapie in der Schwangerschaft mittels MRT und Ultraschall. Gutes Ansprechen nach 4 Zyklen Epirubicin/Cyclophosphamid-Mamma-MRT vor operativer Intervention. Postoperativ ist die komplettierende Taxantherapie geplant.

Cyclophosphamid weist eine hohe Teratogenität im 1. Trimenon auf. Diese Substanz ist ebenfalls im 2. und 3. Trimenon plazentagängig, aber gut einzusetzen.

Merke

Verabreicht werden können vorzugsweise Anthrazykline und Cyclophosphamid in Form des am häufigsten auch außerhalb der Schwangerschaft angewandten EC-Therapieschemas.

5-Fluorouracil ist ebenfalls plazentagängig, allerdings bei etwas unklarer Datenlage. Da 5-Fluorouracil in der Primärbehandlung des Mammakarzinoms keine wesentliche Rolle mehr spielt, muss dieser Ansatz nicht weiterverfolgt werden.

Mittlerweile liegen ausreichend Erfahrungen mit **Taxanen** in der Schwangerschaft vor, sodass der Einsatz von der AGO mit der Empfehlung einfach + ausgewiesen ist (AC bzw. EC mit doppelplus ++ ausgewiesen). In einer Übersichtsarbeit aus 2019 wurden 16 Studien mit 50 Schwangerschaften erfasst. Dabei betrug das mittlere Gestationsalter bei Geburt 35,9 SSW, das mittlere Geburtsgewicht 2380 g. In 76,7 % kam es zur Geburt eines gesunden Neugeborenen. In den übrigen Fällen wurden vor allem Probleme wie Dystrophie, Frühgeburtlichkeit, aber auch ein Hydrozephalus und passagere Neutropenien beschrieben. Methotrexat (MTx) als Antimetabolit ist kontraindiziert.

Das zu Beginn der Chemotherapie-Ära beim Mammakarzinom fast routinemäßig eingesetzte **CMF-Schema**, bestehend aus Cyclophosphamid, Methotrexat und 5-Fluorouracil, hat heute keinen therapeutischen Stellenwert mehr.

Für **Carboplatin** existieren Daten, insbesondere im Rahmen des therapeutischen Einsatzes beim Ovarialkarzinom. Durch den Einsatz von **Cisplatin** wird meist ein gehäufter fetaler Hörverlust beschrieben. Somit scheint Carboplatin sicherer zu sein, allerdings sind bei einem Einsatz potenzielle Organtoxizitäten sowie Neutro- und Thrombopenien zu berücksichtigen.

Merke

Auf potenzielle Risiken durch die Chemotherapie in Form einer neonatalen Neutro-Thrombopenie und kardialer Auffälligkeiten sollte geachtet werden [11].

Dieses Dokument wurde zum persönlichen Gebrauch heruntergeladen. Vervielfältigung nur mit Zustimmung des Verlages.

PRAXIS

Adjuvante Systemtherapie im 2. und 3. Trimenon

- Chemotherapie
  - adjuvant oder neoadjuvant
  - nicht im 1. Trimenon
  - anthrazyklinhaltige Kombinationschemotherapie (EC, AC, nach AGO ++)
  - Taxane (nach AGO +)
- keine endokrine Therapie, da wenige Fallberichte:
  - Goldenhar-Syndrom, Fehlbildung der Genitalien
  - Mausmodell: neonatale Fehlbildungen im Genitaltrakt

Einsatz von Antikörpern und Targeted Therapien in der Schwangerschaft

Anders als außerhalb der Schwangerschaft können Antikörper und Biologika in Form von „Small Molecules" in der Schwangerschaft nicht eingesetzt werden. Bei einer im Tierversuch nachgewiesenen Plazentagängigkeit ist die erhöhte Rate an Abortgeschehen und eine erhöhte Fehlbildungsrate bei Einsatz dieser Substanzklasse zu erklären. Eine kurze Übersicht ist in ▸ **Tab. 2** dargestellt.

Dabei liegen für die Therapie mit Antikörpern relativ viele Berichte zum Einsatz von **Trastuzumab** vor. Dieser Antikörper ist plazentagängig via Pinozytose. Es existieren mittlerweile mehrere publizierte Fallberichte, in denen Trastuzumab sowohl im adjuvanten als auch im metastasierten Stadium angewandt wurde. Da dieser Antikörper möglicherweise zu einer VEGF-Expression führt und es damit zu einem Einfluss auf die Regulation der Permeabilität des Amnions kommt, lassen sich Beobachtungen wie eine reduzierte Fruchtwassermenge dadurch erklären. Zusätzlich scheint die fetale Nierenfunktion reduziert zu sein. Es führt wie in den vereinzelten Publikationen beschrieben zu einer Entwicklung eines Oligo- bis Anhydramnions und einer intrauterinen Wachstumsstörung (IUGR-Wachstum). Assoziiert ist diese Veränderung mit einer hohen Frühgeburtsrate (in den Studien bis zu 78 %) und entsprechend zu einer Lungen-Nieren-Funktionsstörung beim Neugeborenen (43 %). Generell ist deshalb keine Applikation in der Gravidität zu empfehlen.

Merke

Trastuzumab sollte auf keinen Fall adjuvant oder neoadjuvant eingesetzt werden.

Pertuzumab sollte aufgrund des Wirkmechanismus nur in Kombination mit Trastuzumab eingesetzt werden und muss deshalb nicht weiter verfolgt werden.

Bevacizumab als VEGF-Antikörper bzw. Antiangiogenese-Antikörper ist ebenfalls plazentagängig via Pinozytose. Im Tierversuch waren gehäuft skelettale Fehlbildungen aufgetreten, eine erhöhte Abortrate und intrauterine Wachstumsretardierungen. Beim Menschen liegen zumindest keine publizierten Erfahrungen vor.

Der Tyrosinkinasehemmer **Lapatinib** weist als „Small Molecule" sehr wahrscheinlich eine gewisse Plazentagängigkeit auf. Auch hier zeigen Tierversuche eine erhöhte Abortrate. Im Weiteren sind im Tierversuch skelettale Fehlbildungen und Wachstumsretardierungen beschrieben.

Merke

Auch der Einsatz von Antikörpern wie Bevacizumab oder Small Molecules ist in der Schwangerschaft kontraindiziert.

In einem publizierten Fallbericht wurde die Substanz bis zur 12. SSW verabreicht. Nach Entbindung in der 36. SSW war das Follow-up zunächst über 18 Monate unauffällig. Bei einer Patientin (am eigenen Zentrum betreut), die bei erheblichem Remissionsdruck durch die metastasierte Erkrankung Lapatinib auf eigene Intention während der gesamten Schwangerschaft einnahm, zeigte sich mit Ausnahme der Frühgeburtlichkeit und einer fetalen Wachstumsretardierung keine Auffälligkeit. Dennoch sollte die Substanz in der Schwangerschaft nicht eingesetzt werden.

▸ **Tab. 2** Risiken beim Einsatz von Biologika in der Schwangerschaft.

Trastuzumab	Lapatinib	Bevacizumab
▪ plazentagängig (via Pinozytose) ▪ im Affenmodell keine Reproduktionstoxizität ▪ 9 publizierte Fallberichte (adjuvant und metastasiert)	▪ wahrscheinlich plazentagängig ▪ ein publizierter Fallbericht: verabreicht bis zur 12. SSW., Entbindung 36. SSW, unauffälliges Follow-up (18 Monate)	▪ plazentagängig (via Pinozytose) ▪ keine Erfahrungen beim Menschen
Fazit: keine generelle Applikation in der Gravidität zu empfehlen	Fazit: kontraindiziert	Fazit: kontraindiziert

Dieses Dokument wurde zum persönlichen Gebrauch heruntergeladen. Vervielfältigung nur mit Zustimmung des Verlages.

FALLBEISPIEL

30-jährige Erstgebärende, bei der bereits in der 19. SSW ein Mammakarzinom diagnostiziert wurde. Fortgeschrittenes Tumorstadium, sodass man sich zunächst für eine Epirubicin/Cyclophosphamid-haltige Chemotherapie in typischer Form (4 Zyklen, 3-wöchentliche Intervalle) entschied. Nach abgeschlossenen 4 Zyklen hatte man bei gutem Tumoransprechen (initial cT3-Tumorstadium, cN2) sich für eine operative Intervention ablativ mit axillärer Lymphonodektomie entschieden. Histopathologisch zeigte sich ein Tumorstadium ypT1b ypN2a (6/10) L1 V0 R0 zunächst cM0 ER-positiv, PR-negativ, HER2-positiv. Wegen unstillbarem Erbrechen wurde in der 36. SSW relativ zeitnah zur operativen Intervention der Mamma eine primäre Sectio caesarea durchgeführt. Das entbundene Neugeborene war unauffällig. Die zu diesem Zeitpunkt durchgeführte komplettierende Staging-Diagnostik gezielt auch wegen der Emesis hatte den Nachweis einer zerebralen Filialisierung ergeben. Dies war letztendlich auch die Ursache für die extreme Emesis. In der Folge waren eine neurochirurgische Resektion und Ganzhirnbestrahlung durchgeführt worden. Unter Berücksichtigung des HER2-positiven Status wurde bei zusätzlich diagnostizierter hepatischer und pleuraler Metastasierung eine Chemotherapie in Form einer Taxangabe (Nab-paclitaxel) mit Trastuzumab + Pertuzumab verabreicht. Das Tumoransprechen war sehr gut.

Anmerkung

Symptome wie Emesis, Hyperemesis können sowohl schwangerschaftsbedingt, nebenwirkungsbedingt, aber auch krankheitsbedingt sein. Postpartal wurde deshalb auch bei anhaltender Symptomatik eine entsprechende gezielte zerebrale Diagnostik zusammen mit der Umfelddiagnostik durchgeführt. Im Weiteren kam es auf die Kombinationstherapie bestehend aus Taxan- und Antikörpergabe zu einem guten Tumoransprechen.

Endokrine Therapie

Endokrine Therapieformen sind in der Schwangerschaft generell kontraindiziert. Hier bestehen wenig Fallberichte über das Auftreten eines sogenannten Goldenhar-Syndroms sowie über Fehlbildung insbesondere im Mausmodell im Genitaltrakt.

Merke

Endokrine Therapien sind generell erst nach Entbindung einsetzbar, da genitale Fehlbildungen und das Goldenhar-Phänomen beschrieben sind.

Besonderheiten zum fetalen Monitoring und der Entbindung unter Chemotherapie

Eine Systemtherapie in Form einer Chemotherapie kann wie oben geschrieben potenziell mit einem höheren Risiko für den Fetus vergesellschaftet sein. Dies ist auch im breiten Spektrum zwischen der 14. und 36. SSW verständlicherweise variabel. Neben einem onkologischen Monitoring der Patientin sollte üblicherweise auch von fetaler Seite ein Monitoring pränataldiagnostisch und geburtshilflich erfolgen.

PRAXISTIPP

Fetale Wachstumskontrollen sind begleitend zu einer Chemotherapie engmaschig erforderlich sowie ein gezielter Organultraschall des Fetus. Denn substanzunabhängig besteht ein erhöhtes Risiko für eine IUGR und daraus resultierend ein erhöhtes Risiko für eine Frühgeburt.

Eine Behandlung in der Schwangerschaft bedeutet generell ein erhöhtes Risiko für das Auftreten einer intrauterinen Wachstumsretardierung (IUGR) und damit ein erhöhtes Risiko für eine Frühgeburtlichkeit. Damit assoziiert ist ein niedrigeres Geburtsgewicht. Vereinzelt werden wegen der Plazentagängigkeit der Zytostatika passagere Leukopenien der Neugeborenen beschrieben. Empfohlen wird deshalb eine Entbindung in einem Perinatalzentrum, um ein entsprechendes Monitoring der Neugeborenen zu garantieren. Wie bereits erwähnt, sollte insbesondere nach Anthrazyklingabe auch eine kardiale Abklärung bzw. ein Monitoring der Neugeborenen erfolgen, insbesondere unter dem Aspekt von potenziell auftretenden Herzrhythmusstörungen. Wurden Chemotherapien im 1. Trimenon verabreicht, besteht ein Risiko von fetalen Malformationen in immerhin 14–19 %der Fälle.

PRAXIS

Mammakarzinom und Schwangerschaft

- Besonderheiten bei Einsatz einer Chemotherapie
- höheres Risiko für:
  - IUGR
  - Frühgeburtlichkeit
  - niedriges Geburtsgewicht
  - passagere Leukopenie der Neugeborenen
  - fetale Malformationen in 14–19 %, wenn Chemotherapie im 1. Trimenon verabreicht wurde
  - nach Anthrazyklinen fetale Kardiotoxizität beschrieben

Dieses Dokument wurde zum persönlichen Gebrauch heruntergeladen. Vervielfältigung nur mit Zustimmung des Verlages.

Einsatz supportiver Therapiemaßnahmen

Für den Einsatz von Kortikoiden gilt, dass eine Verabreichung im 1. Trimenon nur in geringer Dosierung erfolgen sollte. Setrone sind zur Antiemese essenziell. Hier liegen Erfahrungen insbesondere in Form des **Ondansetron** für das 2. und 3. Trimenon vor, die einen Einsatz erlauben. Ein Einsatz im 1. Trimenon der Schwangerschaft ist kontraindiziert, da ein erhöhtes Risiko für orofaziale Fehlbildungen besteht.

Merke

Zur Antiemese sind Setrone, vorzugsweise Ondansetron, im 2. und 3. Trimenon einsetzbar. Für das 1. Trimenon besteht ein erhöhtes Risiko, insbesondere für das Auftreten von Kiefer-Gaumen-Spalten und generell orofazialen Fehlbildungen.

Auf die Gabe von **Wachstumsfaktoren** (G-CSF bzw. Granulozyten-Kolonie stimulierender Faktor) zur Prävention bzw. Therapie einer durch die Chemotherapie induzierten Neutropenie sollte verzichtet werden. Da diese Substanzen plazentagängig sind, zeigte sich im Tierversuch bereits eine erhöhte Abort- und Fehlbildungsrate. Die Produktmonografien der zugelassenen Präparate beinhalten deshalb den Hinweis, dass ein Einsatz während einer Schwangerschaft nicht empfohlen wird. Die Substanzen wurden bei Zulassung der Präparate nicht bei Schwangeren oder in der Stillperiode untersucht. In einer Übersichtsarbeit aus dem Jahre 2012 findet sich die Bemerkung, dass G-CSF mittlerweile klinischen Einsatz findet ohne „adverse events“, allerdings mit dem Hinwei, dass sich die Erfahrungen nur auf geringe Fallzahlen beziehen. Weiterführende Angaben finden sich dazu nicht, sodass in den aktuellen Leitlinien immer noch Zurückhaltung besteht.

SUPPORTIVE THERAPIE

Antiemese

- Setrone (5-HT3 Antagonisten)
  - Ondansetron nicht im 1. Trimenon einsetzbar
  - Tropisetron (im Tierversuch) erhöhte Fehlbildungsrate
- Kortikoide
  - dosisabhängig im 1. Trimenon, erhöhtes Risiko für Gaumenspalte

Wachstumsfaktoren – G-CSF

- Filgrastim, Pegfilgrastim*
  - plazentagängig
  - im Tierversuch: Abortgeschehen, erhöhte Fehlbildungsrate

* Die Produktmonografien der zugelassenen Präparate beinhalten den Hinweis, dass ein Einsatz während einer Schwangerschaft nicht empfohlen wird. Die Substanzen wurden bei Zulassung der Präparate nicht bei Schwangeren oder in der Stillperiode untersucht. In einer Übersichtsarbeit aus dem Jahre 2012 findet sich der Hinweis, dass G-CSF mittlerweile klinischen Einsatz findet ohne „adverse events“, allerdings mit dem Hinweis, dass die Erfahrungen nur auf geringen Fallzahlen beruhen. Weiterführende Angaben finden sich dazu nicht, sodass in den aktuellen Leitlinien immer noch Zurückhaltung besteht.

Entbindung

Entbindungsmodus und Zeitpunkt

Generell ist zu empfehlen, den Zeitpunkt der Entbindung in das gesamte Behandlungskonzept einzuplanen bzw. bei der Wahl der Therapieschritte zu berücksichtigen. Der Einsatz einer Epirubicin-Cyclophosphamid-haltigen Chemotherapie ist sowohl präoperativ in der Schwangerschaft (neoadjuvant bzw. als primäre Therapie) als auch postoperativ (adjuvant) problemlos durchzuführen. Geplant werden sollten dabei 4 Zyklen der konventionellen Therapie mit Epirubicin 90 mg/m^2 Körperoberfläche in Kombination mit Cyclophosphamid 600 mg/m^2 Körperoberfläche in der Regel in 3-wöchentlichen Intervallen. Eine taxanhaltige Chemotherapie ist in der Schwangerschaft möglich.

Merke

Eine vorzeitige Beendigung der Schwangerschaft verbessert den mütterlichen Erkrankungsverlauf nicht [2].

Unter Berücksichtigung des Fetal Outcomes ist, wenn möglich, eine Frühgeburtlichkeit zu vermeiden. Die Entbindung wird in der Regel erst bei ausreichender kindlicher Reife, d. h. nach der 37. Schwangerschaftswoche angestrebt. Der Entbindungsmodus ist jeweils von der geburtshilflichen Situation und dem aktuellen Schwangerschaftsverlauf abhängig. Eine Entbindung im Nadir, d. h. bei potenziell auftretender Neutropenie, sollte vermieden werden.

Stillen

Zur Frage des Stillens sollten folgende Parameter berücksichtigt werden:

- Bei erforderlicher Fortführung bzw. Komplettierung der adjuvanten Chemotherapie sollte tendenzmäßig abgestillt werden, unter Berücksichtigung der Toxizitäten und der Tatsache, dass die genannten eingesetzten Substanzen in die Muttermilch übertreten.
- Postoperativ können prinzipiell ein Milchstau oder eine Mastitis begünstigt werden.
- Eine erforderliche Strahlentherapie nach Partus ist mit Stillen auf der betroffenen Seite nicht vereinbar (generell auf der Gegenseite möglich).

Dieses Dokument wurde zum persönlichen Gebrauch heruntergeladen. Vervielfältigung nur mit Zustimmung des Verlages.

Schlussfolgerung

Ein in der Schwangerschaft diagnostiziertes Mammakarzinom ist biologisch nicht aggressiver als eine Erkrankung außerhalb der Schwangerschaft. Durch eine verzögerte Diagnosestellung liegt häufig bereits ein fortgeschritteneres Tumorstadium vor. Diagnostik und operative Therapie unterscheiden sich nur in wenigen Punkten von einem Vorgehen außerhalb der Schwangerschaft. Eine Chemotherapie ist ab dem 1. Trimenon sowohl neo- als auch adjuvant möglich. Eine Kombination aus Epirubicin und Cyclophosphamid ist die am besten überprüfte Zytostatika-Kombination. Aus der Gruppe der Supportiva kann als Antiemetikum Ondansetron eingesetzt werden, allerdings nicht im 1. Trimenon (im 1. Trimenon auch keine Chemotherapie indiziert). Eine interdisziplinäre Betreuung während der Schwangerschaft und die Geburt in einem Perinatalzentrum sind vorzugsweise zu empfehlen. Eine Strahlentherapie ebenso wie endokrine Therapieformen sind in der Schwangerschaft kontraindiziert.

Bei der Diagnose Mammakarzinom in der Schwangerschaft ist von geburtshilflicher Seite eine Chemotherapie, aber auch eine operative Intervention vertretbar. Während bei einem erforderlichen Down-Staging insbesondere auch bei einem ausgedehnten axillären Lymphknotenbefall eine primäre Chemotherapie favorisiert wird, kann bei Präferenz vonseiten der Patientin für ein operatives Vorgehen auch dieser Weg gewählt werden.

Merke

Die Therapie eines Mammakarzinoms in der Schwangerschaft erfordert eine intensive Interdisziplinarität.

Zu berücksichtigen ist das geburtshilfliche Monitoring inklusive fetaler Ultraschallverlaufskontrollen, die Durchführung einer Chemotherapie unter Berücksichtigung potenzieller Nebenwirkungen und das Monitoring bez. des Tumoransprechens mittels Ultraschall, ggf. auch mittels MRT.

KERNAUSSAGEN

- Ein in der Schwangerschaft diagnostiziertes Mammakarzinom verhält sich unter Berücksichtigung der Tumorbiologie nicht aggressiver im Vergleich zu einer Erkrankung außerhalb einer Schwangerschaft. Mammakarzinome werden bedingt durch mehrere Faktoren in der Schwangerschaft allerdings häufig später diagnostiziert.
- Für die Therapieplanung ist das Gestationsalter zum Zeitpunkt der Diagnosestellung von Bedeutung.
- Einsetzbare Verfahren zur Diagnosestellung sind die Mammografie in 2 Ebenen mit Bleischürze, die Ultraschalluntersuchung, die Stanzbiopsie sowie ggf. eine Mamma-MRT-Untersuchung.
- Operativ sind Brusterhalt, ablative Verfahren und die axilläre Sentinel-Lymphknotenexstirpation mit Technetium-Detektion möglich.
- Eine Chemotherapie ist sowohl neo- als auch adjuvant ab dem 2. und 3. Trimenon möglich. Die umfangreichsten Erfahrungen liegen für Epirubicin in Kombination mit Cyclophosphamid vor; mittlerweile gibt es auch ausreichende Erfahrung für Taxane.
- Supportive Maßnahmen sollten eine ausreichende Antiemese beinhalten, die Verabreichung von Ondansetron ist aufgrund der vorliegenden Erfahrungen im 2. und 3. Trimenon möglich.
- Auf die Verabreichung von Wachstumsfaktoren wie G-CSF sollte verzichtet werden.
- Eine Entbindung im Nadir ist zu vermeiden, ebenso eine Frühgeburtlichkeit.
- Die Betreuung während der Schwangerschaft sollte interdisziplinär erfolgen (Onkologe, Senologe, Pränataldiagnostiker, Geburtshelfer).
- Die Entbindung sollte unter Berücksichtigung erforderlicher neonataler Überwachung nach Chemotherapie in einem Perinatalzentrum erfolgen.

Dieses Dokument wurde zum persönlichen Gebrauch heruntergeladen. Vervielfältigung nur mit Zustimmung des Verlages.

Interessenkonflikt

Erklärung zu finanziellen Interessen
Forschungsförderung erhalten: nein; Honorar/geldwerten Vorteil für Referententätigkeit erhalten: nein; Bezahlter Berater/interner Schulungsreferent/Gehaltsempfänger: nein; Patent/Geschäftsanteile/Aktien (Autor/Partner, Ehepartner, Kinder) an im Bereich der Medizin aktiven Firma: nein; Patent/Geschäftsanteile/Aktien (Autor/Partner, Ehepartner, Kinder) an zu Sponsoren dieser Fortbildung bzw. durch die Fortbildung in ihren Geschäftsinteressen berührten Firma: nein.

Erklärung zu nichtfinanziellen Interessen
Die Autorinnen/Autoren geben an, dass kein Interessenkonflikt besteht.

Autorinnen/Autoren

Eva-Maria Grischke

Prof. Dr. med. 1982–2000 Universitäts-Frauenklinik Heidelberg, 2000–2007 Chefärztin in München. Seit 2007 tätig an der Universitätsfrauenklinik Tübingen. Habilitation 1993 an der Universität Heidelberg, 1999 apl. Professor an der Universität Heidelberg. 2002 apl. Professor an der LMU München, 2009 apl. Professor an der Universität Tübingen. Schwerpunkte: gynäkologische Onkologie (operative Therapie und Systemtherapie), Palliativmedizin.

Andreas Hartkopf

Prof. Dr. med. 2007–2008 Assistenzarzt Universitätsklinik Heidelberg, 2009–2014 Assistenzarzt, Department für Frauengesundheit, Universität Tübingen. Seit 2013 Leiter der AG Tumorzelldisseminiation am Department für Frauengesundheit, Universitätsklinik Tübingen. 2014 Venia Legendi. 2016 apl. Professor an der Universität Tübingen. 2019 Leiter der Sektion translationale und systemische Gynäkoonkologie, Universitätsklinikum Tübingen.

Korrespondenzadresse

Prof. Dr. med. Eva-Maria Grischke
Universitäts-Frauenklinik Tübingen
Calwerstr. 7
72076 Tübingen
eva-maria.grischke@med.uni-tuebingen.de

Wissenschaftlich verantwortlich gemäß Zertifizierungsbestimmungen

Wissenschaftlich verantwortlich gemäß Zertifizierungsbestimmungen für diesen Beitrag ist Prof. Dr. med. Eva-Maria Grischke, Tübingen.

Literatur

[1] Loibl S, Schmidt A, Gentilini O et al. Breast cancer diagnosed during pregnancy: Adapting recent advances in breast cancer care for pregnant patients. JAMA Oncol 2015; 1: 1145–1153

[2] Loibl S, Han SN, von Minckwitz G et al. Treatment of breast cancer during pregnancy: an observational study. Lancet Oncol 2012; 13: 887–896

[3] Di Florio-Alexander RM, Slanetz PJ, Moy L et al. ACR Appropriateness criteria((R)) breast imaging of pregnant and lactating women. J Am College Radiol 2018; 15: S263–S275

[4] Nicklas AH, Baker ME. Imaging strategies in the pregnant cancer patient. Semin Oncol 2000; 27: 623–632

[5] Hogge JP, De Paredes ES, Magnant CM, Lage J. Imaging and management of breast masses during pregnancy and lactation. Breast J 1999; 5: 272–283

[6] Han SN, Amant F, Michielsen K et al. Feasibility of whole-body diffusion-weighted MRI for detection of primary tumor, nodal and distant metastases in women with cancer during pregnancy: a pilot study. Eur Radiol 2018; 28: 1862–1874

[7] Peccatori FA, Codacci-Pisanelli G, Del Grande M et al. Whole body MRI for systemic staging of breast cancer in pregant women. Breast 2017; 35: 177–181

[8] Kuerer HM, Gwyn K, Ames FC, Theriault RL. Conservative surgery and chemotherapy for breast cancinoma during pregnancy. Surgery 2002; 131: 108–110

[9] Han SN, Amant F, Cardonick EH et al. Axillary staging for breast cancer during pregnancy: feasibility and safety of sentinel lymph node biopsy. Breast Cancer Res Treat 2018; 168: 551–557

[10] Kal HB, Struikmans H. Radiotherapy during pregnancy: fact and fiction. Lancet Oncol 2005; 6: 328–333

[11] Loibl S, Han S, Mayer K et al. Neoadjuvant chemotherapy for patients with breast cancer during pregnancy (BCP). J Clin Oncol 2014; 32 (no. 15 suppl): 1071)

[12] Ring AE, Smith IE, Jones A et al. Chemotherapy for breast cancer during pregnancy: An 18-year experience from five London teaching Hospitals. J Clin Oncol 2005; 23: 4192–4197

Bibliografie

DOI https://doi.org/10.1055/a-0854-2182
Frauenheilkunde up2date 2020; 14: 135–147
© Georg Thieme Verlag KG Stuttgart · New York
ISSN 1439-3719

Dieses Dokument wurde zum persönlichen Gebrauch heruntergeladen. Vervielfältigung nur mit Zustimmung des Verlages.

Punkte sammeln auf CME.thieme.de

Diese Fortbildungseinheit ist in der Regel 12 Monate online für die Teilnahme verfügbar. Den genauen Einsendeschluss finden Sie unter **hhps://cme.thieme.de**. Sollten Sie Fragen zur Online-Teilnahme haben, finden Sie unter **https://cme.thieme.de/hilfe** eine ausführliche Anleitung. Wir wünschen viel Erfolg beim Beantworten der Fragen!

Unter **https://eref.thieme.de/CXCNDGR** oder über den QR-Code kommen Sie direkt zur Startseite des Wissenstests.

VNR 2760512020158721320

Thieme CME · Fortbildungspunkte 3

Frage 1

Welche bildgebenden diagnostischen Verfahren können bei einem erstmalig diagnostizierten Mammakarzinom in der Schwangerschaft eingesetzt werden?

A Ganzkörper-CT
B Mammografie mit entsprechendem Röntgenschutz des Bauches
C Knochenszintigramm
D PET-CT
E Low-dose CT

Frage 2

Welche Aussage zur Biologie des Mammakarzinoms trifft zu?

A 20 % aller Mammakarzinome werden in der Schwangerschaft diagnostiziert.
B Die Prognose einer Mammakarzinomerkrankung ist in der Schwangerschaft schlechter als außerhalb der Schwangerschaft.
C Die Prognose einer Mammakarzinomerkrankung in der Schwangerschaft ist nicht schlechter, aber die Diagnosestellung erfolgt häufig erst in fortgeschrittenen Stadien.
D In der Schwangerschaft können suspekte Veränderungen der Brust nicht abgeklärt werden. Weitere therapeutische Maßnahmen können erst nach Beendigung der Schwangerschaft stattfinden.
E Auch in der Schwangerschaft finden regelmäßige bildgebende diagnostische Verfahren, analog dem Mammografie-Screening, statt.

Frage 3

Welche Aussage zur Vorgehensweise nach Diagnose eines Mammakarzinoms in der Schwangerschaft trifft zu?

A Bei Bestätigung einer Karzinomdiagnose sollte in jedem Falle eine stanzbioptische Sicherung, eine Mammografie in 2 Ebenen mit Bleischürze und eine Mammasonografie durchgeführt werden.
B Bei Bestätigung einer Karzinomdiagnose sollte in jedem Falle eine Ganzkörper-CT-Untersuchung erfolgen.
C Bei Diagnose eines Mammakarzinoms kann bei Knochenbeschwerden keine weitere Diagnostik durchgeführt werden.
D Bei Knochenschmerzen sollte die gesamte Wirbelsäule geröntgt werden.
E Ein Mamma-MRT kann in der Schwangerschaft nicht durchgeführt werden, da das Kontrastmittel Gardolinium nicht eingesetzt werden darf.

Frage 4

Welche Aussage zur Sentinel-Markierung (Markierung des Sentinel-Lymphknotens) trifft in der Schwangerschaft zu?

A Eine Sentinel-Markierung ist mit blauem Farbstoff möglich.
B Sentinel-Markierungen sind in der Schwangerschaft prinzipiell nicht möglich.
C Eine Sentinel-Markierung in der Schwangerschaft führt zu falsch positiven Ergebnissen, da durch die Hormonumstellung Gewebsveränderungen vorliegen.
D Eine Sentinel-Markierung mittels Technetium ist bei einer geringen Strahlenbelastung möglich.
E Die Strahlenbelastung beträgt dabei weit über 30 mGy.

▸ **Weitere Fragen auf der folgenden Seite …**

Dieses Dokument wurde zum persönlichen Gebrauch heruntergeladen. Vervielfältigung nur mit Zustimmung des Verlages.

Punkte sammeln auf CME.thieme.de

Fortsetzung...

Frage 5

Welche Aussage zu ablativen Therapiemaßnahmen in der Schwangerschaft trifft zu?

A Beide operativen Verfahrensweisen, sowohl das ablative wie auch das brusterhaltende Verfahren, sind möglich.
B Ausschließlich ein ablatives Vorgehen ist in der Schwangerschaft erlaubt, da sowohl während der Schwangerschaft als auch im Wochenbett keine entsprechende Strahlentherapie durchgeführt werden darf.
C Operative Therapiemaßnahmen sind in der Schwangerschaft nur im 2. und 3. Trimenon möglich.
D Auch inflammatorische Karzinome sollten in der Schwangerschaft primär operativ versorgt werden.
E Eine Strahlentherapie nach Brusterhalt kann auch während der Schwangerschaft erfolgen.

Frage 6

Welche Aussage zur Systemtherapie trifft beim Mammakarzinom in der Schwangerschaft zu?

A Der Einsatz einer Chemotherapie ist generell zu jedem Zeitpunkt der Schwangerschaft möglich.
B Adjuvante Chemotherapien können ab dem 2. und 3. Trimenon mit bestimmten Substanzen durchgeführt werden.
C Eine adjuvante endokrine Therapie mit Tamoxifen ist uneingeschränkt möglich.
D Sogenannte Biologika, d. h. Targeted Therapien in Form von Antikörpern oder auch Tyrosinkinasehemmern, sind uneingeschränkt möglich.
E Anthrazykline und Cyclophosphamid dürfen während der gesamten Schwangerschaft nicht eingesetzt werden.

Frage 7

Welche Aussage zum Einsatz einer Chemotherapie im 2. und 3. Trimenon der Schwangerschaft trifft *nicht* zu?

A Epirubicin und Cyclophosphamid können in der Kombination in der Schwangerschaft im 2. und 3. Trimenon mit entsprechender Überwachung eingesetzt werden.
B Eine entsprechende fetale Überwachung ist postpartal zu empfehlen, deshalb sollte die Entbindung in einem Perinatalzentrum erfolgen.
C Der Einsatz von Taxanen ist möglich, die AGO gibt eine Empfehlung mit +.
D Bei Anthrazyklinen ist eine potenzielle fetale Kardiotoxizität zu berücksichtigen.
E Methotrexat ist ebenfalls eine in der Schwangerschaft zulässige Substanz.

Frage 8

Welche Aussage trifft zum Einsatz von Biologika bzw. Targeted Therapien in der Schwangerschaft zu?

A Trastuzumab ist plazentagängig und kann zu einer Fruchtwasserverminderung in Form einer Oligo- bis Anhydramnie führen.
B Lapatinib als Kinasehemmer zeigt im Tierversuch eine erhöhte Abortrate und skelettale Fehlbildungen, kann dennoch problemlos eingesetzt werden.
C Der Einsatz von Bevacizumab als VEGF-Antikörper ist nicht plazentagängig und deshalb einsetzbar.
D Für den Einsatz von Biologika gibt es bereits zahlreiche Erfahrungen.
E Eine Targeted Therapie ist uneingeschränkt innerhalb wie außerhalb der Schwangerschaft möglich, da es sich bei den Wirkstoffen um biologische Substanzen handelt.

Frage 9

Welche Aussage zum Einsatz von Supportiva trifft zu?

A Setrone (5-HT3-Antagonisten) können generell uneingeschränkt eingesetzt werden.
B In der Gruppe der Setrone liegen ausreichende Daten zu Ondansetron vor, das im 2. und 3. Trimenon indiziert ist.
C Wachstumsfaktoren (G-CSF) können ebenfalls uneingeschränkt eingesetzt werden.
D Kortikoide können ebenfalls uneingeschränkt eingesetzt werden.
E Im Rahmen einer Therapie mit Epirubicin und Cyclophosphamid werden keine Antiemetika benötigt.

Frage 10

Welche Aussage zum Entbindungszeitpunkt trifft zu?

A Die Frühgeburtsrate ist trotz Chemotherapie in der Schwangerschaft nicht erhöht.
B Die Entbindung sollte in jedem Falle vor dem errechneten Entbindungstermin stattfinden.
C Der Entbindungszeitpunkt sollte sich nach der erforderlichen und geplanten Strahlentherapie orientieren.
D Eine vorzeitige Beendigung der Schwangerschaft ohne geburtshilfliche Indikation verbessert den mütterlichen Erkrankungsverlauf nicht.
E Eine Entbindung im Leukozytennadir nach Chemotherapie muss nicht beachtet werden.

Dieses Dokument wurde zum persönlichen Gebrauch heruntergeladen. Vervielfältigung nur mit Zustimmung des Verlages.