Thieme

Empfehlung für die trianguläre, SG-überbrückende EX-Fix-Montage mit „langer“ statt „kurzer“ Montage

Eine Anleitung als Bildergeschichte

Dankward Höntzsch

Schrittweise „OP-Technik“ für die lange trianguläre, SG-überbrückende EX-Fix-Montage

Mit einem Steinmann-Pin im Calcaneus (1 in ▸ **Abb. 2** und **7**) und einer Schanz'schen Schraube weit proximal an der Tibia anterior-medial (2 in ▸ **Abb. 2**) fängt es an. Die Reihenfolge ist egal (▸ **Abb. 1** und **2**).

Die Enden des Steinmann-Pins und der Schanz'schen Schraube werden mit Pin-zu-Rohr-Backen verbunden, aber noch soweit offen gelassen, dass alle Backen noch rutschen und sich drehen können (▸ **Abb. 3**)!

Jetzt kommt ein sehr wichtiger Schritt (▸ **Abb. 4**). Es kann lateral und medial ausbalanciert gezogen und manipuliert werden, damit in allen Ebenen und Richtungen reponiert wird: Varus-Valgus, Ante-Rekurvation (durch Anheben und Senken) und Innen- und Außenrotation. Anfänglich ein bisschen zu viel ziehen und dann nachlassen hilft bei der Reposition. Es wird oft zu wenig gezogen. Mit dieser dreiecksförmigen Montage – besonders mit der langen Montage – kann man einfacher und effizienter korrekt reponieren als mit jeder unilateralen Montage. Wenn alle zufrieden sind, werden diese 3 Backen fest angezogen. Mit dem BV wird kontrolliert. Der Vorgang kann bei Bedarf wiederholt werden (▸ **Abb. 4**).

Die 2. Schanz'sche Schraube wird von einer vorgelegten oder aufgesteckten Pin-zu-Rohr-Backe aus Gründen der Material- und Platzersparnis durch das Backenloch gezielt an genau der gewünschten, richtigen und besten Stelle eingebracht (▸ **Abb. 5**).

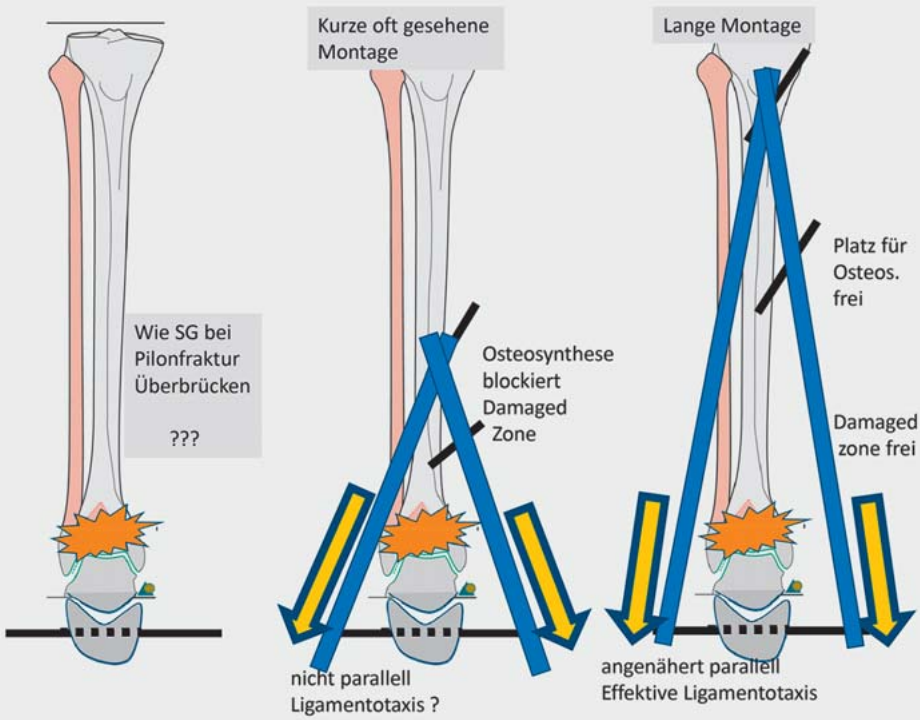

▸ **Abb. 1** „Langes“ (rechts) statt „kurzes“ (Mitte) Dreieck.

Dieses Dokument wurde zum persönlichen Gebrauch heruntergeladen. Vervielfältigung nur mit Zustimmung des Verlages.

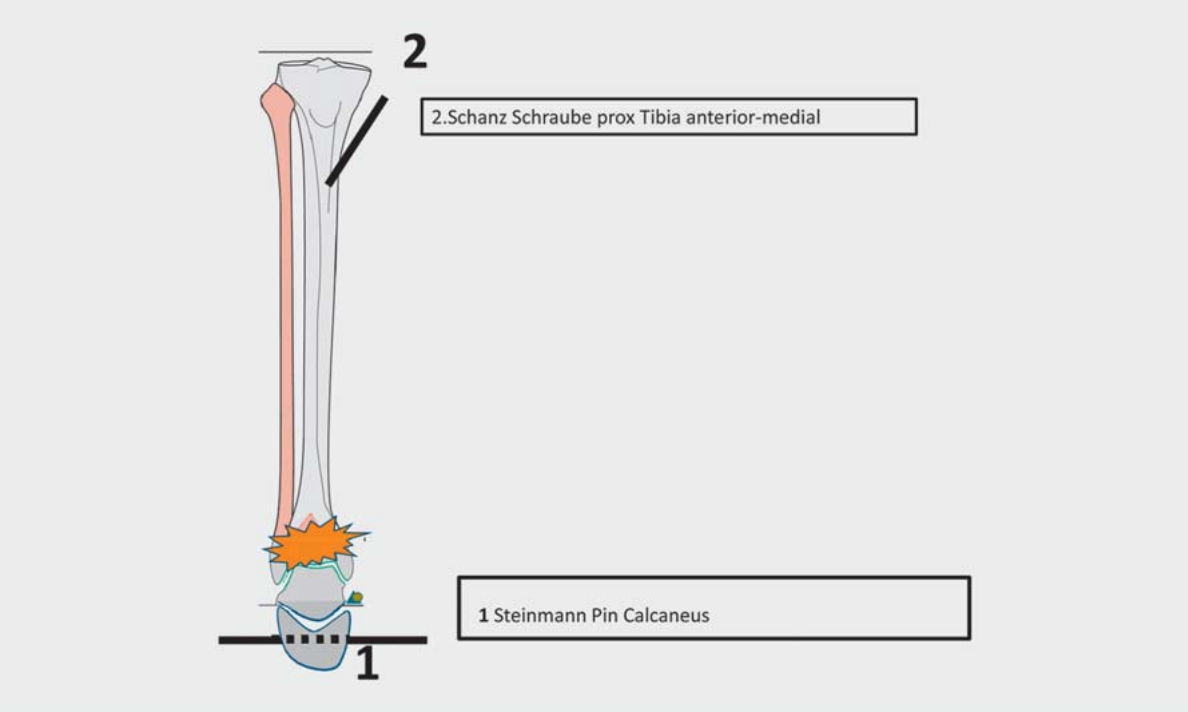

▶ **Abb. 2** Steinmann-Pin im Calcaneus (1). Schanz'sche Schraube **weit proximal** an der Tibia anterior-medial (2).

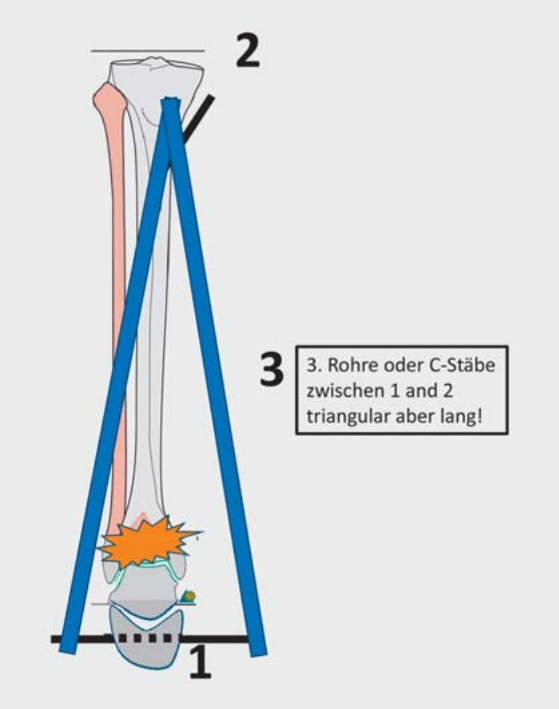

▶ **Abb. 3** Langes „Dreieck".

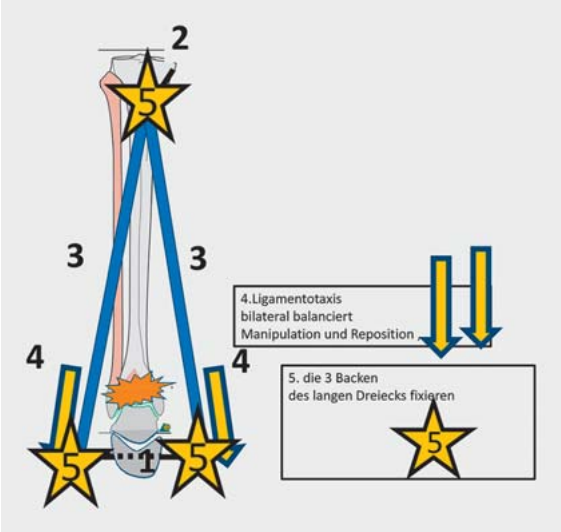

▶ **Abb. 4** Es kann lateral und medial ausbalanciert gezogen und manipuliert werden.

Dieses Dokument wurde zum persönlichen Gebrauch heruntergeladen. Vervielfältigung nur mit Zustimmung des Verlages.

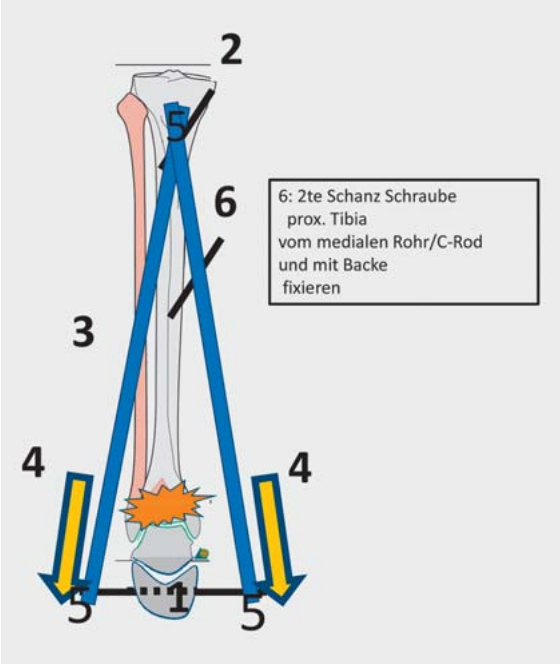

▶ **Abb. 5** Die 2. Schanz'sche Schraube an genau der besten Stelle von anterior-medial.

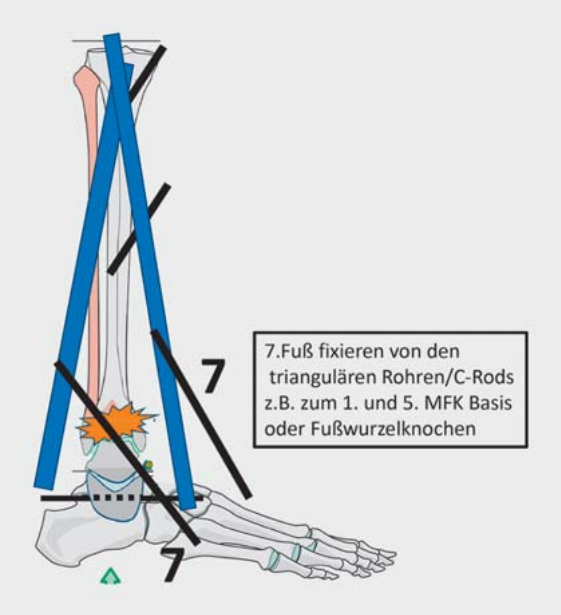

▶ **Abb. 6** Stabilisierung des Fußes in guter Stellung.

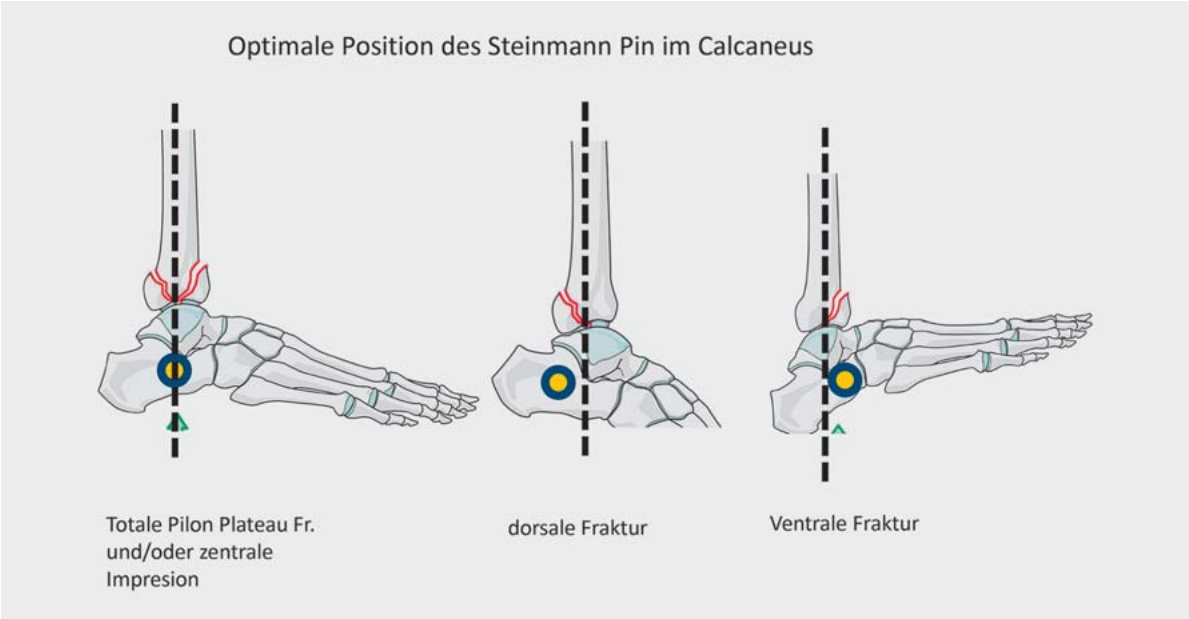

▶ **Abb. 7** Mit der Position des Steinmann-Pins kann man je nach Frakturmuster ein bisschen spielen.

Vom Dreieck aus kann dann mit 1 oder 2 Schanz'schen Schrauben der Fuß in Neutralstellung fixiert werden. (▶ **Abb. 6**). Entweder zu einem Fußwurzelknochen oder zu den Basen (nicht Schaft- wegen der Frakturgefahr) des 1. und 5. Mittelfußknochens. Die Schanz'schen Schrauben müssen lang sein und eher auch eine Nummer dünner! Bei Bildern aus Tübingen sehen Sie manchmal gebogene Schanz'sche Schrauben, die selbst **vor** dem Einbringen gebogen werden! Aber das ist ein anderes Thema.

Dieses Dokument wurde zum persönlichen Gebrauch heruntergeladen. Vervielfältigung nur mit Zustimmung des Verlages.

Fazit und Vorteile

- Bei langem Dreieck sind die Rohre/C Rods mehr Richtung parallel.
- Die Ligamentotaxis ist dadurch effektiver.
- Die Verletzungszone wird geschont.
- Der Weg für eine Osteosynthese ist freier.
- Das lange Dreieck kann intraoperativ besser belassen werden.

Korrespondenzadresse

Dankward Höntzsch
hoentzsch@t-online.de

Bibliografie

DOI https://doi.org/10.1055/a-0855-4563
OP-JOURNAL 2019; 35: 67–70 © Georg Thieme Verlag KG Stuttgart · New York ISSN 0178-1715

Dieses Dokument wurde zum persönlichen Gebrauch heruntergeladen. Vervielfältigung nur mit Zustimmung des Verlages.