

# Ein Fall von kutaner Lupus erythematoses-ähnlicher Tattoo-Reaktion (diskoider Lupus erythematoses bei rotem Tattoo): Histopathologie, Komplikationen und Therapie

## A Case of Cutaneous lupus erythematosus-like Tattoo Reaction (Discoid Lupus erythematosus in Red Tattoo): Histopathology, Complications and Therapy

### Autoren

K. Sawallich, P. von den Driesch

### Institut

Klinik für Dermatologie und Allergologie, Zentrum für Dermatologie, Klinikum Stuttgart, Stuttgart

### Bibliografie

DOI <https://doi.org/10.1055/a-0864-4244> |

Online-Publikation: 8.5.2019 |

Akt Dermatol 2019; 45: 398–401

© Georg Thieme Verlag KG Stuttgart · New York

ISSN 0340-2541

### Korrespondenzadresse

Prof. Dr. Peter von den Driesch, Klinik für Dermatologie und Allergologie, Zentrum für Dermatologie, Klinikum Stuttgart, Prießnitzweg 24, 70374 Stuttgart  
PDriesch@klinikum-stuttgart.de

### ZUSAMMENFASSUNG

Die kutane Lupus erythematoses-ähnliche Tattoo-Reaktion (diskoider Lupus erythematoses bei rotem Tattoo) ist die Diagnose einer seltenen, typischerweise histologisch gestellten Erkrankung, die bei Patienten im Rahmen von Tätowierungen mit rotem Farbstoff auftreten kann. Es kommt zu Schwellungen mit Induration, Juckreiz und Ausbildung

von erhabenen, hyperkeratotischen Plaques im Bereich rot tätowierter Tattoos. Histologisch ist die kutane Lupus erythematoses-ähnliche Tattoo-Reaktion gekennzeichnet durch eine Interface-Dermatitis sowie eine lymphozytenreiche, perivaskuläre und periadnexielle Entzündung, die sehr an einen chronisch diskoiden Lupus erythematoses erinnert. Symptome eines systemischen Lupus erythematoses treten nicht auf. Therapeutisch sind läsionale oder orale Steroide empfohlen.

### ABSTRACT

The cutaneous lupus erythematosus-like tattoo reaction (discoid Lupus erythematosus in red tattoo) is a rare histologically diagnosed disease, which can occur in patients with a red tattoo. The disease is characterized by edema, itching and hyperkeratotic plaques in red tattoo areas. Histologically, the cutaneous lupus erythematosus-like tattoo reaction is marked by an interface dermatitis and perivascular and periadnexial lymphocytic infiltrates and can be suggestive for a chronic discoid lupus erythematosus. Symptoms of systemic lupus erythematoses do not occur. Therapeutically, intralesional or oral corticosteroids are recommended.

### Anamnese

In unserer Klinik stellte sich ein 37-jähriger Patient vor. Er habe sich vor 7 Wochen ein Tattoo mit rotem Farbstoff am rechten Unterarm stechen lassen. Seit 4 Wochen seien bei allgemeinem Wohlbefinden im Bereich der rot tätowierten Areale starker Juckreiz, Schwellung und Blasenbildung aufgetreten. Allergien seien keine bekannt. Er habe keine Vorerkrankungen und keine Dauermedikation.

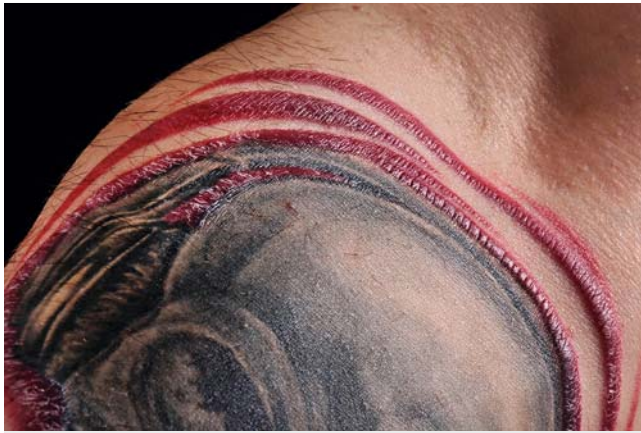### Dermatologischer Befund

Zum Zeitpunkt der Erstvorstellung imponierten am rechten Unterarm im Bereich der rot tätowierten Areale erhabene, stark

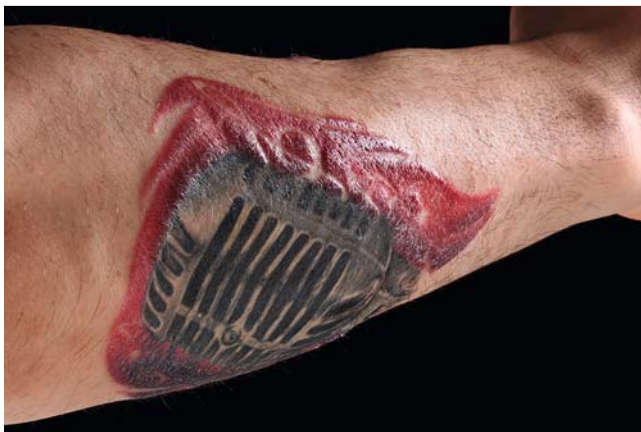juckende, hyperkeratotische Plaques (► **Abb. 1** und ► **Abb. 2**). Klinische Symptome eines systemischen Lupus erythematoses lagen nicht vor.

### Histopathologischer Befund

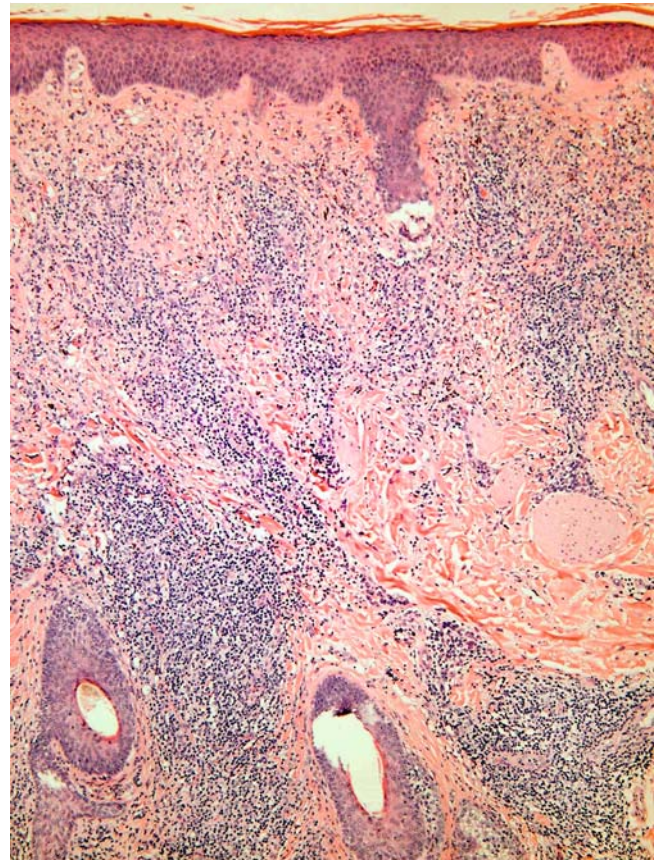
Nach Entnahme einer Probebiopsie stellten sich histologisch tiefreichende, lymphozytär betonte Entzündungsinfiltrate dar, bis ins tiefe Korium reichend. Diese waren sowohl perivaskulär als auch periadnexiell zu sehen. Des Weiteren bestanden ausgeprägte Pigmentinkontinenz und eine deutliche Basalzelldegeneration als Zeichen der Interface-Dermatitis. Im oberen und mittleren Korium Nachweis roter Pigmentbestandteile, umgeben von einer kräftigen, lymphozytär dominierten Ent-



► **Abb. 1** Erhabene, stark juckende, hyperkeratotische Plaques im Bereich der rot tätowierten Areale am rechten Unterarm des Patienten.



► **Abb. 2** Schrägaufnahme der hyperkeratotischen Plaques im Bereich der rot tätowierten Areale des Tattoos.



► **Abb. 3** Histologischer Nachweis tiefreichender, lymphozytär betonter Entzündungsinfiltrate, bis ins tiefe Korium reichend.

zündungsreaktion, welche auch periadnexiell nachweisbar war (► **Abb. 3–5**).

## Therapie und Verlauf

Der Patient wurde mit einer oralen Steroid-Stoßtherapie sowie topischem Steroid therapiert. Das beste Therapieansprechen zeigte sich jedoch mit einem Therapieversuch der Volon A-Unterspritzung, bei der es bereits nach einer Sitzung zu einer deutlichen Abflachung der erhabenen Plaques kam (► **Abb. 6**). Zudem erhielt der Patient symptomatische antipruriginöse Therapie.

## Diskussion

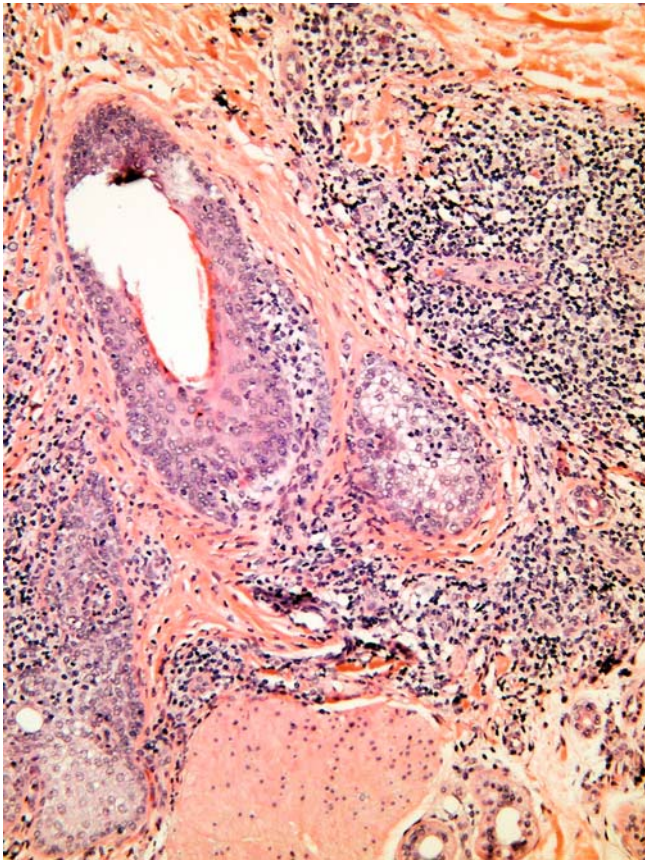
Die kutane Lupus erythematosodes-ähnliche Tattoo-Reaktion ist eine seltene, auf die Haut begrenzte Erkrankung, die insbesondere im Rahmen von Tätowierungen mit rotem Farbstoff auftreten kann. Erstmals wurde die Erkrankung bereits 1949 als „Discoid Lupus erythematosus“ in red tattoos beschrieben [1].

Weitere Fälle zu diskoidem Lupus erythematosus in red tattoos sind in der Literatur beschrieben [2–5]. Prädilektionsstellen sind v. a. rote Tattoo-Areale. Klinisch zeigen sich erhabene, stark juckende, hyperkeratotische Plaques.

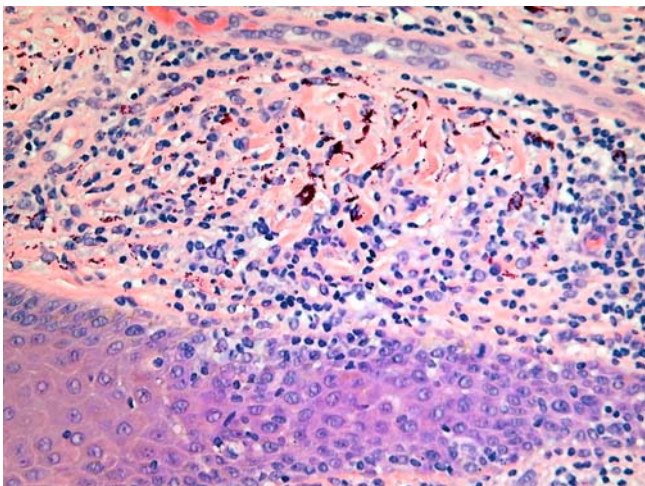
Zeichen oder Symptome eines systemischen Lupus erythematosodes liegen typischerweise nicht vor. Histologisch imponieren eine perivaskuläre und periadnexielle Entzündung sowie eine Interface-Dermatitis [3, 4].

Die kutane Lupus erythematosodes-ähnliche Tattoo-Reaktion ist eine von vielen Komplikationen, die im Rahmen von Tätowierungen auftreten können.

Tätowierungen haben in den letzten Jahren zunehmend an Popularität und sozialer Akzeptanz gewonnen, insbesondere bei jüngeren Menschen [5]. Etwa 25% der deutschen Männer und Frauen im Alter zwischen 25 und 34 Jahren tragen Tätowierungen [5, 6]. Mit der zunehmenden Zahl der Tätowierungen steigt auch die Anzahl der beobachteten Komplikationen [5]. Dermatologen sind zunehmend mit Tätowierungskomplikationen konfrontiert. Komplikationen, die im Rahmen von Tätowierungen auftreten, sind vielfältig und reichen von Infektionen [7], allergischen Reaktionen, Granulombildungen, lichenoiden Reaktionen auf Farbpigmente in einem Tattoo, Pseudolymphomen bis hin zur Entwicklung maligner Tumoren (malignes Melanom bzw. Plattenepithelkarzinom) [5, 8–12] (► **Tab. 1**).




► **Abb. 4** Histologisch lympho-histiocytaire Entzündungsreaktion, die sowohl perivaskulär als auch periadnexiell nachweisbar ist.



► **Abb. 5** Ausgeprägte Pigmentablagerungen und deutliche Basalzelldegeneration als Zeichen der Interface-Dermatitis.

Temporäre und permanente Tätowierungen werden unterschieden, bei beiden Formen können allergische Reaktionen auftreten. Roter Farbstoff löst am häufigsten allergische Reaktionen aus [5, 13, 14]. Die meisten Komplikationen treten auf Henna auf, welches hauptsächlich für temporäre Tattoos verwendet wird, und auf para-Phenylendiamin [5, 15].



► **Abb. 6** Befund nach Volon A-Unterspritzung (deutlichen Abflachung der erhabenen Plaques).

► **Tab. 1** Tätowierungskomplikationen [5, 8 – 12, 15].

#### Infektionen

Allergische Reaktionen (v. a. auf para-Phenylendiamin, Henna)

Pseudolymphombildung

Granulombildung

Lichenoide Reaktionen

Fremdkörperreaktionen

Maligne Tumoren (malignes Melanom, Plattenepithelkarzinom)

Bei permanenten Tätowierungen werden hingegen Pigmente aus Salzen und anorganischen Metallen eingesetzt [13].

Differenzialdiagnostisch kommen Fremdkörperreaktionen, die Narbensarkoidose sowie eine Pigmentablagerung mit unspezifischer Entzündung in Betracht. Mögliche Auslöser für Fremdkörperreaktionen sind Quecksilber, Chrom, Kobalt oder Mangan [5, 13] sowie Inhaltsstoffe der schwarzen Tätowier-

farbe Dibutylphthalat [16]. Verlaufsformen der Fremdkörperreaktionen sind klassisch oder sarkoid granulomatös [5, 13].

Das histologische Muster ist bei der Lupus-ähnlichen Dermatitis oberflächlich und tief perivaskulär und zeigt eine diffuse Pigmentablagerung [5]. Bei der sarkoidalen Reaktion hingegen ist das histologische Muster nodulär und zeigt eine noduläre Pigmentablagerung [5].

Therapeutisch kommen bei entzündlichen Reaktionen in Tätowierungen topische, intraläsionale und systemische Kortikosteroide in Betracht [5, 14]. Hydroxychloroquin (Quensyl®) ist das am häufigsten verwendete Mittel bei der Behandlung von kutanem Lupus. Viele Patienten mit kutanem Lupus sprechen auf Hydroxychloroquin-Behandlung an [17]. Daher wäre auch der Einsatz bei der kutanen Lupus erythematoses-ähnlichen Tattoo-Reaktion zu erwägen.

Die kutane Lupus erythematoses-ähnliche Tattoo-Reaktion ist eine seltene Diagnose, die auch als histologische Differenzialdiagnose zum Lupus erythematoses bedacht werden sollte. Sie gilt als eine wichtige Differenzialdiagnose bei der Vielzahl der bekannten Tattoo-Reaktionen und -Komplikationen, deren Häufigkeit im Rahmen der zunehmenden Beliebtheit von Tattoos vermutlich weiter steigen wird.

## Interessenkonflikt

Die Autoren geben an, dass kein Interessenkonflikt besteht.

## Literatur

- [1] Madden JF. Reactions in tattoos, chronic discoid lupus erythematosus. *Arch Derm Syphilol* 1949; 60: 789–793
- [2] Lubeck G, Epstein E. Complications of tattooing. *Calif Med* 1952; 76: 83–85
- [3] Fields JP, Little WD Jr, Watson PE. Discoid lupus erythematosus in red tattoos. *Arch Dermatol* 1968; 98: 667–669
- [4] Jolly M. Discoid lupus erythematosus after tattoo: Koebner phenomenon. *Arthritis Rheum* 2005; 53: 627
- [5] Körner R, Pföhler C, Vogt T et al. Histopathology of body art revisited – analysis and discussion of 19 cases. *J Dtsch Dermatol Ges* 2013; 11: 1073–1080
- [6] Brähler E. Verbreitung von Tätowierungen, Piercings und Körperhaarentfernung in Deutschland. Pressemitteilung der Universität Leipzig 2009
- [7] Shinohara MM, Nguyen J, Gardner J et al. The histopathologic spectrum of decorative tattoo complications. *J Cutan Pathol* 2012; 39: 1110–1118
- [8] Sarma DP, Dentlinger RB, Forystek AM et al. Poorly differentiated squamous cell carcinoma arising in tattooed skin. *Case Rep Med* 2010; 2010: 431813
- [9] Varga E, Korom I, Varga J et al. Melanoma and melanocytic nevi in decorative tattoos: three case reports. *J Cutan Pathol* 2011; 38: 994–998
- [10] Camilot D, Arnez ZM, Luzar B et al. Cutaneous pseudolymphoma following tattoo application: report of two new cases of a potential lymphoma mimicker. *Int J Surg Pathol* 2012; 20: 311–315
- [11] Papageorgiou PP, Hongcharu W, Chu AC. Systemic sarcoidosis presenting with multiple tattoo granulomas and an extra-tattoo cutaneous granuloma. *J Eur Acad Dermatol Venereol* 1999; 12: 51–53
- [12] Kuo WE, Richwine EE, Sheehan DJ. Pseudolymphomatous and lichenoid reaction to a red tattoo: a case report. *Cutis* 2011; 87: 89–92
- [13] Sowden JM, Byrne JP, Smith AG et al. Red tattoo reactions: X-ray microanalysis and patch-test studies. *Br J Dermatol* 1991; 124: 576–580
- [14] Cruz FA, Lage D, Frigério RM et al. Reactions to the different pigments in tattoos: a report of two cases. *An Bras Dermatol* 2010; 85: 708–811
- [15] Kind F, Scherer K, Bircher AJ. Contact dermatitis to para-phenylenediamine in hair dye following sensitization to black henna tattoos – an ongoing problem. *J Dtsch Dermatol Ges* 2012; 10: 572–578
- [16] Lehner K, Santarelli F, Vasold R et al. Black tattoo inks are a source of problematic substances such as dibutyl phthalate. *Contact Dermatitis* 2011; 65: 231–238
- [17] Callen JP. Chronic cutaneous lupus erythematosus. Clinical, laboratory, therapeutic, and prognostic examination of 62 patients. *Arch Dermatol* 1982; 118: 412–416