Online publiziert: 10.05.2019

Varizenchirurgie: Belastender als andere Verfahren?

Varicose vein surgery: more complications than other procedures?

Autoren
Guido Bruning, Johanna Buhr

Institut
Krankenhaus Tabea GmbH & Co. KG
im Artemed-Klinikverbund, Hamburg

Schlüsselwörter
Varizenchirurgie, endovenöse Therapie, Sklerosierungstherapie, Komplikationen, Lebensqualität

Key words
varicose vein surgery, endovenous vein therapy, foam sclerotherapy, complications, quality of life

eingereicht 18.09.2018
akzeptiert 14.03.2019

Bibliografie
DOI https://doi.org/10.1055/a-0887-6161
Phlebologie 2019; 48: 170–175
© Georg Thieme Verlag KG Stuttgart · New York
ISSN 0939-978X

Korrespondenzadresse
Johanna Buhr
Krankenhaus Tabea GmbH & Co. KG
im Artemed-Klinikverbund
Kösterbergstraße 32
22587 Hamburg
Tel.: 040 86692–111
Fax: 040 86692–300
E-Mail: Jbuhr@tabea-krankenhaus.de

Englische Version unter:
https://doi.org/10.1055/a-0887-6161

ZUSAMMENFASSUNG

Sämtliche in der Varizenchirurgie angewandten Verfahren beherbergen Risiken. Die Risiken der klassischen operativen Sanierung der Varikosis mittels Stripping sind in der Literatur sehr ausführlich beschrieben.
Bei den neueren therapeutischen Optionen, wie z. B. den endovenösen Therapien oder der Schaumsklerosierung werden die möglichen Komplikationen erst in jüngerer Zeit systematisch ausgewertet. Dementsprechend liegen derzeit im Vergleich wenige Daten hierzu vor.
Betrachtet man die Lebensqualität des Patienten in den neuesten Vergleichsstudien und Metaanalysen, zeigt sich, dass perioperativ kaum Unterschiede in der Mobilität, Mortalität und Lebensqualität des Patienten bei den unterschiedlichen Therapieverfahren bestehen [1].
Insgesamt ist davon auszugehen, dass die klassische operative Sanierung der Varikosis mittels Crossektomie, Stripping und Miniphlebektomien im Vergleich zu den endovenösen Therapieverfahren sowohl mit einem erhöhten Blutungsrisiko, also auch mit einem erhöhten postoperativen Infektionsrisiko einhergeht. Grundsätzlich ist das Blutungsrisiko, als auch das Infektionsrisiko jedoch auch bei der Operation als niedrig einzuschätzen.
Das perioperative Nervenverletzungsrisiko scheint bei beiden Verfahren ähnlich häufig zu sein, wobei repräsentative Daten aus Vergleichsstudien fehlen.
Das postoperative Thromboserisiko mit ggf. konsekutiver Lungenarterienembolie ist unseres Erachtens nach bei den endovenösen Verfahren höher einzustufen als nach einer klassischen operativen Sanierung der Varikosis.
Kosmetisch beeinträchtigende, postinflammatorische Hyperpigmentierungen im OP-Gebiet treten häufiger nach endovenösen Therapieverfahren und nach Sklerosierungstherapien auf.

ABSTRACT

All methods used in varicose vein therapy go along with a certain amount of risk. Varicose vein surgery is widely spread, and the health risks are described at great length in literature.
Referring to the health risks of new methods such as endovenous therapy or foam sclerotherapy one can barely find any reliably facts and figures.
Overall, varicose vein surgery including crossectomy, stripping and phlebectomy is accompanied with a higher risk of bleeding and postinterventional infection. Generally, these risks are estimated to be marginal.
The risk of perioperative nerve injury appears to be similar in both therapeutic methods. Yet the poor amount of available data regarding endovenous therapy has to be pointed out.
The risk of postoperative thrombosis and pulmonary embolism as well as cosmetically affecting proinflammatory hyperpigmentation appear more often after endovenous therapy and foam sclerotherapy than in varicose vein surgery.
Complications, such as stripping of the deeper great vein or artery during varicose vein surgery or recovered broken metal parts in the vena cava after endovenous therapy are extremely rare events.
Nevertheless, current metanalysis rarely describe any disparity concerning mobility, mortality and health-related quality of life by comparison to the various varicose vein therapies.

Dieses Dokument wurde zum persönlichen Gebrauch heruntergeladen. Vervielfältigung nur mit Zustimmung des Verlages.

Einleitung

Der Ursprungsgedanke der operativen Sanierung der Varikosis, in der heutigen Variante, wurde erstmals durch Babcock 1907 postuliert. Die Operationstechniken haben sich seitdem jedoch deutlich verbessert und die Risiken minimiert.

Der heutige Anspruch an die operative Sanierung der Varikosis ist sowohl ein kosmetisch, als auch funktionell hervorragendes Ergebnis bei niedriger Komplikationsrate.

Diese Anforderungen können insbesondere durch die operative Sanierung der Varikosis in Tumeszenzlokalanästhesie (TLA) oder in Allgemeinanästhesie mit begleitender TLA erreicht werden. Sowohl die postoperative Hämatomausbildung, als auch die Schmerzsymptomatik können so signifikant reduziert werden [2]. Durch die mikrochirurgische Seitenastexhairese mittels Phlebektomie-Häkchen lassen sich auch kosmetisch hervorragende Resultate erzielen [3].

Das Ziel der heutigen Operationstechnik ist eine niveaugleiche Ligatur der Vena saphena magna (VSM) an der Vena femoralis; beziehungsweise eine crossennahe Ligatur der Vena saphena parva (VSP) an der Vena poplitea. Das Nahtmaterial sollte nicht resorbierbar, nicht verrottend sein. Zusätzlich sollten zur Vermeidung einer Rezidivvarikosis alle Seitenäste ligiert werden (V. pudenda, V. epigastrica superficialis, V. circumflexa ilium superficialis, V. accessoria anterior) und anschließend die Endothelstümpfe mittels Naht oder Elektrokoagulation verschlossen werden. Eine Erweiterte Crossektomie mit Verfolgung der Crossenäste und Ligatur nach der ersten Aufteilung wird empfohlen [4].

Dem Phlebologen stehen alternativ zu der klassischen operativen Sanierung der Varikosis heute eine Vielzahl unterschiedlicher Verfahren zur Verfügung. In erster Linie sind hier die thermischen endovenösen ablativen Verfahren (Radiofrequenzablation und Laserablation), als auch die nicht thermischen endovenösen Verfahren (Cyanacrylatverklebung oder Verödung mittels Mechanochemischer Ablation (MOCCA)) zu nennen. Die Schaumsklerosierung der Stammvarikosis mittels aufgeschäumtem Polidocanol 1 % oder 2 % stellt eine weitere Alternative dar.

Durch die Modernisierung der Operationstechniken hat sich die Komplikationsrate der operativen Sanierung der Varikosis deutlich verringert. Die Datenlage hinsichtlich der Komplikationen durch operative Sanierung der Varikosis ist insgesamt relativ umfassend, es müssen jedoch sowohl die relativ alte Datenlage, als auch die häufig fehlende Tumeszenzlokalanästhesie bei der Interpretation berücksichtigt werden.

Die Datenlage zu den neuen, endovenösen Techniken ist dagegen schwach und unzureichend. Insbesondere was die Offenlegung der Komplikationsraten angeht.

Nachfolgend stellen wir einen Vergleich der Komplikationsrate zwischen der operativen Sanierung der Varikosis und den endovenösen Verfahren auf. Typische Komplikationen der Varizenbehandlung sind: Postoperative Infektionen bzw. Wundheilungsstörungen, tiefe Beinvenenthrombosen, Nervenläsionen, Serome, Thrombophlebitiden, Blutungen und Hyperpigmentierungen.

Blutungsrisiko

Das Blutungsrisiko bei der operativen Sanierung der Varikosis ist gering. Unter der Verwendung von Tumeszenzlokalanästhesie liegt der Blutverlust bei einer Crossektomie in der Regel bei unter 100 ml. Da sich perioperativ also kein signifikanter Hb-Abfall zeigt, stellt die Operation auch für Patienten mit einem niedrigen Ausgangs-Hb eine gute Option dar. Bei einem Hb-Wert von unter 10 mg/dl sollte jedoch eine individuelle Einzelfallentscheidung getroffen werden.

Großgefäßverletzungen mit starken intraoperativen Blutungen stellen ein äußerst seltenes Ereignis in der Varizenchirurgie dar [5]. Bei den ca. 40 000 Operationen die in den letzten 15 Jahren an unserer Klinik durchgeführt worden, kam es zu keiner Großgefäßverletzung mit nachfolgendem Transfusionsbedarf.

Der Vollständigkeit halber sei erwähnt, dass in der Literatur Einzelfälle beschrieben sind, in denen versehentlich die tiefe Vene oder Arterie durchtrennt oder gestrippt wurde [6]. Diese sind jedoch absolute Raritäten und unseres Erachtens auf mangelnde Operationserfahrung zurückzuführen.

Sowohl bei thermoablativen als auch bei nicht thermoablativen endovenösen Verfahren ist das Blutungsrisiko im Vergleich noch geringer, da die Venen nicht proximal durchtrennt oder freigelegt werden, sondern distal punktiert werden. Ein minimales Blutungsrisiko besteht hier allenfalls bei gleichzeitiger Seitenastexhairese.

Postoperative Thrombose

In der Literatur wird ein postoperatives Thrombembolierisiko von ca. 0,5 % beschrieben [7]. Das deckt sich mit unseren Erfahrungen. Da jedoch meist nur Patienten mit symptomatischen Thrombosen vorstellig werden und sich einer adäquaten Therapie unterziehen, können auch nur aus diesem Patientenklientel Daten erhoben werden.

Im Vergleich haben beispielsweise offene bauchchirurgische Eingriffe ein postoperatives Thromboserisiko von ca. 1,6–5 % [8, 9].

In der Varizenchirurgie ist bei einfachen Eingriffen, Patienten unter 70 Jahren ohne vorbestehende thromboembolische Ereignisse oder Risikoprofile und einer Operationsdauer unter 60 Minuten in der Regel keine perioperative Thromboseprophylaxe mit niedermolekularem Heparin erforderlich. Auch in allen anderen Fällen reicht erfahrungsgemäß die perioperative Thromboseprophylaxe mit einer Dauer von 7 Tagen aus. Die unmittelbare postoperative Kompressionstherapie und sofortige Mobilisation in Kombination mit einer risikoadaptieren medikamentösen Thromboseprophylaxe bedingen das niedrige postoperative Thromboseprofil nach operativer Sanierung der Varikosis.

Bei den endovenösen thermisch-ablativen Verfahren besteht das Risiko der EHIT (Endovenous Heat Induced Thrombosis). Es beschreibt das Wachstum des durch die endovenöse Ablation gewollt induzierten Thrombus in der Vena saphena magna, bzw. Vena saphena parva in die Vena femoralis bzw. Vena poplitea hinein. Hierbei werden vier Grade der EHIT unterschieden. Grad 4 repräsentiert den vollständigen Verschluss einer tiefen Beinvene – die tiefe Beinvenenthrombose [10]. Studien und Publikationen zu dem Risiko postoperativer tiefer Beinvenenthrombosen nach endovenösen thermischen Ablationen, beschreiben ein Thromboserisiko von ca. 1–1,8 % [11–13]. Das ist ein deutlich höheres Thromboserisiko als nach der klassischen operativen Sanierung der Varikosis. Insbesondere im Hinblick auf diese Datenlage sollte der oft postulierte Verzicht auf einen postoperativen Kompressionsstrumpf kritisch diskutiert werden. Dieser dient auch nach einer Operation

Dieses Dokument wurde zum persönlichen Gebrauch heruntergeladen. Vervielfältigung nur mit Zustimmung des Verlages.

ab dem ca. dritten postoperativen Tag nur der Thromboseprophylaxe und der Ödemreduktion.

Thrombembolische Ereignisse nach erfolgter Schaumsklerosierung der Varikosis werden häufig beschrieben. Die Prozentabgaben variieren zwischen 1–3 % [14]. Somit ist das postinterventionelle Thromboserisiko nach Schaumsklerosierung höher als nach einer operativen Sanierung der Varikosis.

Barker et al. [7] beschreibt in den ersten 30 postinterventionellen Tagen jedoch eine niedrigere Inzidenz thrombembolischer Ereignisse nach Schaumsklerosierung und ein insgesamt (nach 90 Tagen) ähnlich hohes Risiko für thrombembolische Ereignisse nach der operativen Sanierung, der endovenösen Therapie und einer Schaumsklerosierung.

Das postoperative Thromboserisiko nach mechanisch chemischer Ablation (MOCCA) ist als ähnlich hoch wie nach der Schaumsklerosierung einzuschätzen. Aussagekräftige Daten fehlen jedoch auch hier.

Bei der Cyanoacrylat Verklebung der Vena saphena magna oder der Vena saphena parva gibt es Einzelfälle, in denen der nicht resorbierbare Kleber bis in Endorgane oder die tiefe Vene oder Arterien vorgedrungen ist und so zu großen Komplikationen geführt hat [15]. In der Literatur finden sich keine Prozentangaben, sodass eine Risikoeinschätzung im Hinblick auf posttherapeutische Thromboembolien nicht möglich ist. In wieweit der nicht resorbierbare Kleber auf Dauer Komplikationen macht ist derzeit auch noch nicht überschaubar.

Postoperative Serombildung

Eine typische Komplikation nach der operativen Sanierung der Varikosis ist das postoperative Serom, eine Ansammlung von Lymphflüssigkeit im Wundgebiet.

Meist ist hierbei die Leiste betroffen, aber auch andere Körperstellen mit wenig Unterhautfettgewebe wie z. B. die Schienenbeinkante können betroffen sein. Bei der operativen Sanierung einer Rezidivvarikosis kann ein Serom gehäuft auch am medialen Oberschenkel oder im Bereich der Scheinbeinkante auftreten.

Schlanke Patienten haben bemerkenswerterweise ein deutlich höheres Risiko ein postoperatives Serom auszubilden als adipöse Patienten. Bei einem BMI < 30 liegt die Wahrscheinlichkeit ein Serom zu entwickeln bei 4,2 %, liegt der BMI jedoch > 30 reduziert sich die Wahrscheinlichkeit ein Serom zu entwickeln auf 2,3 % [16].

Die Wahrscheinlichkeit ein postoperatives Serom zu entwickeln ist bei der operativen Sanierung eines Crossenrezidivs im Vergleich zu einer initialen Varizenoperation deutlich erhöht. Die scharfe Durchtrennung der Narbenplatte verursacht mehr Lymphgefäßläsionen und begünstigt so die Seromentstehung in der Leiste. Dies trifft auch auf Rezidive nach endovenöser Thermoablation zu, da auch hier in der Leiste teilweise erhebliche Verwachsungen bestehen, sodass eine invasivere Präparation erforderlich ist.

Postoperative Serome sind für die Patientin häufig lästig, insgesamt jedoch eine harmlose Komplikation. Die Punktion des Seroms mit anschließendem Druckverband stellt die erste Therapieoption dar. Zusätzlich kann aufgeschäumtes Aethoxysklerol 1 %ig oder Doxycyclin injiziert und wieder aspiriert werden, um so das Verkleben der Gewebeschichten zu forcieren.

Verbleiben diese minimalinvasiven Therapieversuche jedoch erfolglos und es kommt zu keinem deutlichen Rückgang der Seromgröße, stellen entweder die Einlage einer perkutan gestochenen Redondrainage oder die offene Wundheilung mittels Lasche und Zweischichtverband die weitere Therapie der Wahl dar (▶ **Abb. 1**–▶ **Abb. 4**). Die offene Wundbehandlung kann einen zeitlichen Umfang von mehr aus 10 Tagen erfordern und ist somit für den Patienten oft sehr langwierig. Sie führt jedoch zu einer folgenlosen Abheilung des postoperativ entstandenen Seroms. Serome im Bereich der Schienenbeinkante zeigen sich häufig besonders hartnäckig.

Das Seromrisiko ist insgesamt bei allen endovenösen Verfahren erheblich geringer einzuschätzen. Die Therapie der Seitenastvarikosis mittels Miniphlebektomien stellt hier das einzige Risiko für die Entstehung eines postoperativen Seroms dar.

Im Rahmen der endovenösen Therapie wird häufig das erfolgreiche Verschwinden der sichtbaren Varikosis nach Ablation der Stammvene postuliert. Unserer Erfahrung nach sind die Erfolgsraten jedoch weitaus geringer als angegeben. In unserer Klinik stellen sich regelmäßig Patienten nach extern erfolgter endovenöser Ablation mit persistierender Seitenastvarikosis vor. Diese müssen dann im Nachhinein mittels Miniphlebektomien oder einer Sklerotherapie beseitigt werden.

Nervenläsion

Die Verletzung von Hautnerven stellt ein typisches Risiko der operativen Sanierung der Varikosis dar.

Bei der operativen Sanierung der Vena saphena magna ist insbesondere der Nervus saphenus verletzungsgefährdet, bei der operativen Sanierung der Vena saphena parva ist der Nervus suralis verletzungsgefährdet. Durch Miniphlebektomien können auch kleinere Seitenäste von Hautnerven beschädigt werden, sodass es infolgedessen zu Sensibilitätsstörungen im betroffenen Areal kommt. Um die Komplikationsrate der postoperativen Sensibilitätsstörungen zu minimieren ist eine Stadiengerechte Therapie von Bedeutung. Die Vena saphena magna sollte in der Regel nur bis distal des Knies gestrippt werden und die Vena saphena parva bis zum distalen Insuffizienzpunkt.

Der Nervus cutaneus femoris lateralis ist insbesondere bei der operativen Sanierung der inguinalen Crossenrezidivvarikosis gefährdet. Der Nerv liegt bei der modifizierten operativen Herangehensweise nach Klein/Junod [17] mit Präparation über die Arteria femoralis und über die tiefe Vene im OP-Gebiet und kann so durchtrennt werden.

In unserer Patientenklientel zeigten sich nach zwei bis drei Monaten bei ca. 2,5 % der Patienten persistierende Sensibilitätsstörungen im Bereich des OP-Gebietes [16]. Ein Großteil der postoperativ bemerkten Sensibilitätsstörungen bilden sich im Verlauf von Wochen bis Monaten spontan zurück. Insgesamt wird jedoch ein zeitlicher Rahmen von bis zu einem Jahr postoperativ angegeben, indem sich die Sensibilitätsstörungen noch zurückbilden können.

Das perioperative Nervenverletzungsrisiko bei den nicht thermisch ablativen Verfahren (Schaumsklerosierung, mechanisch-chemischen Ablation, Cyanacrylat-Verklebung) ist bei dem Verzicht auf die operative Seitenastexhairese zu vernachlässigen.

Dieses Dokument wurde zum persönlichen Gebrauch heruntergeladen. Vervielfältigung nur mit Zustimmung des Verlages.

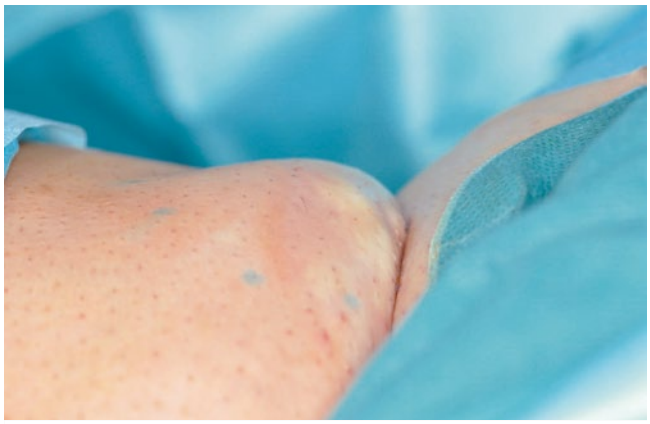

▶ **Abb. 1** Postoperatives Serom in der linken Leiste.

▶ **Abb. 2** Eröffnung des Seroms nach mehrfacher frustraner Punktion und Injektion von Aethoysklerol 1 % Schaum.

▶ **Abb. 3** Einlage einer Handschuhlasche zum kontinuierlichen Abfluss der Lymphflüssigkeit.

▶ **Abb. 4** Zweischichtverband: Die erste Schicht besteht aus 2–3 Kompressen, die dicht mit „Tapete" (Klebemull) abgeklebt werden. In diese Schicht wird ein Loch geschnitten, damit die seröse Füssigkeit ablaufen kann. Diese wird mit einer zweiten Schicht aus locker fixierten Saugkompressen aufgefangen, die der Patient selbstständig wechseln kann.

Bei den thermoablativen Verfahren besteht durch die Hitzeeinwirkung insbesondere im Bereich des Nervus saphenus und des Nervus suralis eine nicht unerhebliche Verletzungsgefahr [18, 19]. Auch hier sollte bei postoperativen Sensibilitätsstörungen ein Zeitraum von bis zu einem Jahr abgewartet werden, in dem die Nerven teilweise noch eine Selbstheilungstendenz aufweisen. Bei der Behandlung von Seitenästen bei endovenösen Therapieverfahren ist von einem ähnlich hohen Nervenverletzungsrisiko wie bei der Chirurgie auszugehen, wenn diese miniphlebektomiert werden.

Infektionsrisiko

Das perioperative Infektionsrisiko bei einer klassischen Crossektomie und Stripping ist mit ca. 1 % als gering anzusehen [16].

Eine perioperative Single-Shot-Antibiose kann prinzipiell diskutiert werden. Bei dem Vorliegen eines Ulcus cruris ist jedoch von einem deutlich erhöhten Infektionsrisiko auszugehen, sodass in diesem Fall eine perioperative Single-Shot-Antibiose stets in Erwägung gezogen werden sollte.

Das Infektionsrisiko korreliert eng mit der Operationsdauer [20]. Unserer Meinung nach besteht aus diesem Grund bei der operativen Sanierung einer Rezidivvarikosis ein erhöhtes Infektionsrisiko. Bei Rezidivoperationen ist neben dem deutlich invasiveren Vorgehen auch eine längere Operationsdauer zu erwarten. Die Infektionsgefahr steigt hier auf ca. 3 % an [16]. Bei der alleinigen Seitenastexhairese ist das Infektionsrisiko als klein einzuschätzen.

In der Publikation von Poder et al. wird das Infektionsrisiko der endovenösen Radifrequenzablation mit 0,4 % angegeben [13]. Weitere Literaturangaben zum Infektionsrisiko bei endovenösen Verfahren und Sklerosierungsbehandlung sind schwer zu finden. Daher ist eine Gegenüberstellung derzeit fast nicht möglich. Da jedoch der invasivste Anteil der operativen Sanierung der Varikosis mittels Leistenschnitt, Crossektomie und Stripping entfällt, ist von einem niedrigeren Infektionsrisiko auszugehen.

Postoperative Hyperpigmentierung und Thrombophlebitis in verbliebenen Restvenen

Postoperative Hyperpigmentierungen entstehen in der Regel durch ein Hämatom oder eine persistierende thrombophlebitische Restvene. Diese postinflammatorischen Hyperpigmentierungen stellen für den Patienten ein bedeutendes kosmetisches Problem dar.

Dieses Dokument wurde zum persönlichen Gebrauch heruntergeladen. Vervielfältigung nur mit Zustimmung des Verlages.

▶ **Abb. 5** Postoperative strangförmige persisitierende Hyperpigmentierung im Verlauf der Vena saphena magna ca. 2 Monate nach der Behandlung.

Oft persistieren sie über einen langen Zeitraum oder verbleiben sogar permanent.

Bei der thermischen Ablation entstehen postinterventionelle Hyperpigmentierungen insbesondere bei oberflächlichen Verläufen der Vena saphena magna oder der Vena saphena parva (▶ **Abb. 5**) [21].

Hyperpigmentierungen können außerdem bei der Thrombosierung von postoperativ persistierenden Seitenästen, nach erfolgter Schaumsklerosierung oder mechanisch-chemischen Ablation (MOCCA) entstehen. Postinterventionelle Hyperpigmentierungen bei der Schaumsklerosierung werden mit ca. 10–30 % in der Literatur angegeben [22]. Daten zur Cyanacrylatverklebung existieren nicht.

Insgesamt ist bei der operativen Sanierung mit kompletter Seitenastexhairese und wenig verbliebenen Restvenen von einem deutlich geringeren postoperativen Hyperpigmentierungsrisiko auszugehen als nach endovenösen Verfahren oder nach erfolgter Sklerosierungstherapie. Daten aus vergleichenden Studien liegen allerdings nicht vor.

Seltene Komplikationen

Neben den o. g. klassischen Komplikationen gibt es auch in der Varizenchirurgie seltene Komplikationen, wie z. B. die Verletzung von motorischen Nerven, das Strippen der tiefen Vene oder sogar der Arterie.

Bei den in unserem Haus überblickten 40 000 operativen Sanierungen der Varikosis kam es in zwei Fällen bei der operativen Sanierung der Vena saphena parva zu einem vorübergehenden, nicht kompletten Ausfall des Nervus peroneus. Diese Läsion führen wir auf einen Druckschaden durch den verwendeten Haken zurück. In beiden Fällen zeigten sich die motorischen Ausfälle innerhalb von 6 Monaten komplett reversibel. Nichtsdestotrotz wurden die Beschwerden von den Patienten als sehr besorgniserregend wahrgenommen.

In der Literatur wird von dem versehentlichen Strippen der tiefen Vene oder sogar Arterie berichtet [23, 24]. Unseres Erachtens hängt das Risiko hier maßgeblich von der Erfahrung des Operateurs ab; insgesamt handelt es sich jedoch um absolute Ausnahmen und kann aus unserer Klinik bisher nicht berichtet werden. Das primäre Anschlingen der epifaszialen Vene (Vena saphena magna) mit einer Ligatur und die darauffolgende Präparation bis auf die tiefe Vene erhöht den Sicherheitsgrad ausschlaggebend und schließt eine Verwechselungsgefahr nahezu aus.

Das Risiko für sogenannte Großkomplikationen wird bei den thermisch-ablativen Verfahren im Allgemeinen als gering dargestellt. Die aktuelle Literatur als auch Kongressberichte (Kollegin aus Den Haag bei dem UIP-Kongress in Monaco) berichten jedoch auch bei diesen Verfahren über schwerwiegende Komplikationen [25]. So wurden zwei Fälle von Seldinger Drähten in der Vena Cava berichtet, als auch über abgebrochene Schleusenspitzen, die sich im rechten Vorhof des Patienten wiederfanden. In allen Fällen mussten die Fremdkörper operativ entfernt werden [26]. In der Literatur findet man außerdem Beschreibungen über die postinterventionelle Ausbildung einer arteriovenösen Fistel und dem aneurysma spurium durch die versehentliche Punktion der Arterie während der Lokalanästhesie für die endoluminale Lasertherapie [27, 28].

Natürlich handelt es sich bei diesen Risiken um Raritäten, trotzdem müssen auch diese Risiken im Vergleich der Methoden benannt und berücksichtigt werden.

Bei der Schaumsklerosierung werden in der Literatur mehrere Fälle von postinterventionellen Gesichtsfeldausfällen [29] sowie transitorisch ischämischen Attacken [30] beschrieben. Frings beschreibt in der Phlebologie 2017 einen Fall von Paraplegie nach erfolgter Schaumsklerosierung [31]. Insgesamt sind also auch die Risiken nach Schaumsklerosierung nicht vernachlässigbar.

FAZIT

Zwischen den einzelnen möglich Therapieverfahren der Varikosis zeigt sich bei der operativen Sanierung im Vergleich zu den anderen Verfahren ein erhöhtes Risiko von Infektionen und Nervenverletzungen. Die endovenösen Therapieverfahren gehen postoperativ häufiger mit Hyperpigmentierungen und auch tiefen Beinvenenthrombosen einher. Insgesamt zeigt sich jedoch ein Nullsummenspiel in Bezug auf die peri- und postoperative Mortalität und Morbidität. Es lassen sich keine eindeutigen Vorteile für einzelne Verfahren in Bezug auf die peri- und postoperative Lebensqualität herausarbeiten.

Im Langzeitverlauf zeigen die endovenösen Verfahren eine erhöhte Quote von Refluxen im Crossenbereich bei derzeit gleichhäufiger klinischer Rezidivquote. Diese Refluxe korrelieren mit zunehmendem Durchmesser der endovenös behandelten Vene, so dass Patienten mit zunehmendem Durchmesser der Stammvenen wahrscheinlich mehr von einer klassischen Operation profitieren, als einem endvenösen Therapieverfahren [32, 33].

Dieses Dokument wurde zum persönlichen Gebrauch heruntergeladen. Vervielfältigung nur mit Zustimmung des Verlages.

Interessenkonflikt

Bruning: Reisekostenerstattungen der FA. Bauerfeind AG.

Literatur

[1] Brittenden J, Cotton SC, Elders A et al. A Randomized Trial Comparing Treatments for Varicose Veins. New England Journal of Medicine 2014; 371 (13): 1218–1227

[2] Faubel IS R, Augustin M, Bruning G. Langzeitergebnisse und Analysen von Zusammenhängen 5 Jahre nach Varizenstripping. Phlebologie 2010; 5: 263–269

[3] Ramlet AA. Phelbologie Leitfaden für die Praxis. Kragerer Kommunikation; 1992; 404

[4] Rafi-Reichrath L, Stenger D, Nestoris S et al. Bewährtes und Neues in der diagnostischen/operativen Phlebologie. Aktuelle Dermatologie 2005; 31 (11): 500–503

[5] Rudström H, Björck M, Bergqvist D. Iatrogenic Vascular Injuries in Varicose Vein Surgery: a Systematic Review. World Journal of Surgery 2007; 31: 228–233

[6] Casian D. Vascular trauma during sugery for varocise veins of lower limbs. Archives of the Balkan Medical Union 2013; 48: 31–33

[7] Barker T, Evison F, Benson R et al. Risk of venous thromboembolism following surgical treatment of superficial venous incompetence. VASA Zeitschrift fur Gefasskrankheiten 2017; 46 (6): 484–489

[8] Muleledhu AL, Galukande M, Makobore P et al. Deep venous thrombosis after major abdominal surgery in a Ugandan hospital: a prospective study. International Journal of Emergency Medicine 2013; 6: 43

[9] Smith BR, Diniz S, Stamos M et al. Deep venous thrombosis after general surgical operations at a university hospital: two-year data from the ACS NSQIP. Archives of surgery (Chicago, Ill : 1960) 2011; 146 (12): 1424–1427

[10] Kwak JH, Min SI, Kim S-Y et al. Delayed Presentation of Endovenous Heat-Induced Thrombosis Treated by Thrombolysis and Subsequent Open Thrombectomy. Vascular Specialist International 2016; 32 (2): 72–76

[11] Sufian S, Arnez A, Labropoulos N et al. Endovenous heat-induced thrombosis after ablation with 1470 nm laser: Incidence, progression, and risk factors. Phlebology 2015; 30 (5): 325–330

[12] Fokin AA, Borsuk DA, Kazachkov EL. [Efficacy of using rivaroxaban for treatment of heat-induced thrombosis after endovenous laser ablation]. Angiologiia i sosudistaia khirurgiia = Angiology and vascular surgery. 2016; 22 (4): 97–101

[13] Poder TG, Fisette JF, Bedard SK et al. Is radiofrequency ablation of varicose veins a valuable option? A systematic review of the literature with a cost analysis. Canadian journal of surgery Journal canadien de chirurgie. 2018; 61 (2): 128–138

[14] Cavezzi A, Parsi K. Complications of foam sclerotherapy. Phlebology 2012; 27 (1) :46–51

[15] Hill H, Chick JFB, Hage A et al. N-butyl cyanoacrylate embolotherapy: techniques, complications, and management. Diagnostic and Interventional Radiology 2018; 24 (2): 98–103

[16] Bruning G, Buhr JK, Donath M, Varizenchirurgie bei Adipositas Phelbologie 2018; 47 (2): 71–74

[17] Bruning G, Schinagl H. Die operative Sanierung des inguinalen Crossenrezidivs mittels modifiziertem Zugang nach Junod. Journal Der Deutschen Dermatologischen Gesellschaft 2011; 8: 646–649

[18] Shahid KR, Dellon AL, Amrami KK et al. Sciatic and peroneal nerve injuries after endovascular ablation of lower extremity varicosities: case reports and review of the literature. Annals of plastic surgery 2015; 74 (1): 64–68

[19] Hirsch T. Varicose vein therapy and nerve lesions. VASA Zeitschrift für Gefasskrankheiten 2017; 46 (2): 96–100

[20] Haridas M, Malangoni MA. Predictive factors for surgical site infection in general surgery. Surgery 2008; 144 (4): 496–501

[21] Mekako A, Chetter I. Cutaneous hyperpigmentation after endovenous laser therapy: a case report and literature review. Annals of vascular surgery 2007; 21 (5): 637–639

[22] Goldman MP, Sadick NS, Weiss RA. Cutaneous necrosis, telangiectatic matting, and hyperpigmentation following sclerotherapy. Etiology, prevention, and treatment. Dermatologic surgery: official publication for American Society for Dermatologic Surgery [et al] 1995; 21 (1):19–29

[23] Aleksic I, Busch T, Sirbu H et al. Successful reconstruction of stripped superficial femoral vein. J Vasc Surg 2001; 33 (5): 1111–1113.

[24] Liddicoat JE, Bekassy SM, Daniell MB et al. Inadvertent femoral artery „stripping“: Surgical management. Surgery 1975; 77 (2): 318–320

[25] van den Bos RR, Neumann M, Nijsten T. Laser fibre stabs the catheter: a serious complication of endovenous laser ablation. Phlebology 2011; 26 (3): 119–120

[26] Van Den Bos RR, Neumann M, De Roos KP et al. Endovenous laser ablation-induced complications: review of the literature and new cases. Dermatologic surgery: official publication for American Society for Dermatologic Surgery [et al] 2009; 35 (8):1206–1214

[27] Wheatcroft MD, Lindsay TF, Lossing A. Two cases of arteriovenous fistula formation between the external iliac vessels following endovenous laser therapy. Vascular 2014; 22 (6): 464–467

[28] Ostler AE, Holdstock JM, Harrison CC et al. Arterial false aneurysm in the groin following endovenous laser ablation. Phlebology 2015; 30 (3): 220–222

[29] Leong JCY, Johnston NR. Visual loss following sclerotherapy for varicose veins. BMJ Case Reports 2011; 2011:bcr0720103148

[30] Kim M, Niroumandpour M, Poustinchian B. Transient Ischemic Attack After Foam Sclerotherapy in a Woman With a Patent Foramen Ovale. The Journal of the American Osteopathic Association. 2016; 116 (5) :320–323

[31] Frings N, Brenner E, Prinz N et al. Paraplegia following sclerotherapy of leg veins. Phlebologie 2017; 46 (2): 92–97

[32] Rass K, Frings N, Glowacki P et al. Same Site Recurrence is More Frequent After Endovenous Laser Ablation Compared with High Ligation and Stripping of the Great Saphenous Vein: 5 year Results of a Randomized Clinical Trial (RELACS Study). Eur J Vasc Endovasc Surg 2015; 50 (5): 648–656

[33] Hamann SAS, Giang J, De Maeseneer MGR et al. Editor‘s Choice – Five Year Results of Great Saphenous Vein Treatment: A Meta-analysis. Eur J Vasc Endovasc Surg 2017; 54 (6):760–770

Dieses Dokument wurde zum persönlichen Gebrauch heruntergeladen. Vervielfältigung nur mit Zustimmung des Verlages.