

Diagnostik des akuten und chronischen Beckenvenenverschlusses

Diagnosis of acute and chronic iliac vein thrombosis

Autoren

Tobias Hirsch¹, Corneliu Popescu^{1,2}, Andreas Köhler³

Institute

- 1 Praxis für Innere Medizin und Gefäßkrankheiten/
Venen Kompetenz-Zentrum®, Halle (Saale)
- 2 Klinik und Poliklinik für Angiologie, Universitätsklinik
Leipzig
- 3 Gemeinschaftspraxis Kardiologie/Angiologie, Halle
(Saale)

Schlüsselwörter

Duplexsonographie, Beckenvenen, Beckenvenenstenting,
Rekanalisation der Beckenvenen, May-Thurner-Syndrom

Key words

Duplex ultrasound, iliac veins, iliac vein stenting, iliac vein
recanalization, May-Thurner syndrome

eingereicht 31.03.2019

akzeptiert 31.03.2019

Bibliografie

DOI <https://doi.org/10.1055/a-0898-2513>

Online-Publikation: 05.06.2019

Phlebologie 2019; 48: 219–227

© Georg Thieme Verlag KG Stuttgart · New York

ISSN 0939-978X

Korrespondenzadresse

Dr. Tobias Hirsch

E-Mail: info@gefaessmedizin-hirsch.de



Englische Version unter:

<https://doi.org/10.1055/a-0898-2513>

ZUSAMMENFASSUNG

Die akute Beckenvenenthrombose stellt ein dramatisches Krankheitsbild dar. Auf der einen Seite geht sie mit einem hohen Risiko für eine lebensbedrohliche Lungenembolie einher, auf der anderen Seite kann sie die Entwicklung einer Phlegmasia coerulea dolens bewirken, welche zum Verlust der betroffenen Extremität führen kann und ebenfalls eine vital bedrohliche Komplikation darstellt. Neben konservativen Behandlungsansätzen wie Kompressionstherapie und Antikoagulation stehen eine Reihe interventioneller Optionen zur Verfügung,

welche darauf abzielen, fatale Krankheitsverläufe zu verhindern und auch die Ausprägung eines postthrombotischen Syndroms zu begrenzen.

Die Prognose der Erkrankung hängt maßgeblich von der frühzeitigen sicheren Diagnosestellung ab. Sowohl in der akuten Krankheitsphase, als auch im chronischen Stadium nimmt die Duplexsonographie die Schlüsselrolle ein. Sie gibt Aufschluss über die Pathomorphologie der Becken- und Beinvenen und liefert zusätzlich hämodynamische Informationen.

Im Gegensatz zur sonographischen Befundung der tiefen und epifaszialen Beinvenen ist zur Exploration der proximalen Gefäßabschnitte neben dem Einsatz einer Linearsonde auch die Untersuchung mittels Konvexsonde erforderlich und die eingeschränkte Auflösung in der Tiefe des kleinen Beckens macht einen subtilen Umgang mit den Einstellungen des Ultraschallgerätes nötig.

Im Rahmen der Behandlung postthrombotischer Veränderungen der Beckenvenen können radiologische und funktionsdiagnostische Methoden zusätzliche Informationen liefern.

ABSTRACT

The clinical picture of acute iliac vein thrombosis can be dramatic. Iliac vein thrombosis is associated with a high risk of a life-threatening pulmonary embolism. It can also result in the development of phlegmasia cerulea dolens, a dangerous complication which can lead to the loss of the affected extremity. In addition to conservative treatment approaches, such as compression therapy and anticoagulation, there are a number of interventions that can limit the severity of post-thrombotic syndrome and prevent the disease from becoming fatal.

The prognosis of the disease depends to a large extent on an early and reliable diagnosis. Duplex ultrasound plays a key role both in the acute and chronic stages of the disease. It sheds light on the pathomorphology of the iliac and leg veins and provides information about the dynamics of blood flow.

In contrast to an ultrasound examination of the deep and epifascial veins in the leg, investigating the proximal vascular segments requires the use of both a linear and curved-array probe. A limited resolution deep inside the pelvis requires delicate handling of the settings on the ultrasound device.

Radiological and functional diagnostic methods can provide additional information for treating post-thrombotic changes in the iliac veins.

Einleitung

Die aktuellen deutschen und internationalen Leitlinien zur Behandlung der Phlebothrombose empfehlen neben der therapeutischen Antikoagulation und Kompressionstherapie in geeigneten Fällen auch den frühzeitigen Einsatz rekanalisierender Maßnahmen wie chirurgische Thrombektomie, Thrombolyse und die kathetergestützte pharmako-mechanische Thrombektomie, um das Risiko der Entwicklung eines postthrombotischen Syndroms (PTS) zu reduzieren [1, 2]

Zur Behandlung des PTS hat die technologische Entwicklung der vergangenen zwei Jahrzehnte die Etablierung der Rekanalisation und Stenting chronischer Beckenvenenverschlüsse beigetragen.

Die Inzidenz der Phlebothrombose wird mit 1–3/1000 Menschen pro Jahr in der Gesamtbevölkerung angegeben. Das Risiko eines PTS wird dabei mit 20–50 % beziffert, wobei 5–10 % der Betroffenen eine schwere Ausprägung zu erwarten haben [3, 4]. Die Prävalenz des PTS wird von verschiedenen Autoren mit 1–5 % angegeben [5, 6].

Invasive Optionen zur Therapie von Thrombose und PTS zielen maßgeblich auf die Behandlung der proximalen Becken- und Beinvenen ab. Während die herstellerunabhängige ATTRACT-Studie einen Behandlungsvorteil (Verringerung eines postthrombotischen Syndroms) durch eine katheterassistierte Thrombolyse bei der akuten Phlebothrombose nicht nachweisen konnte [7], lassen zahlreiche Untersuchungen darauf schließen, dass bei geeigneten Patientenkollektiven Rekanalisation und Stenting chronischer Beckenvenenverschlüsse eine Beschwerdelinderung bewirken können [8–10].

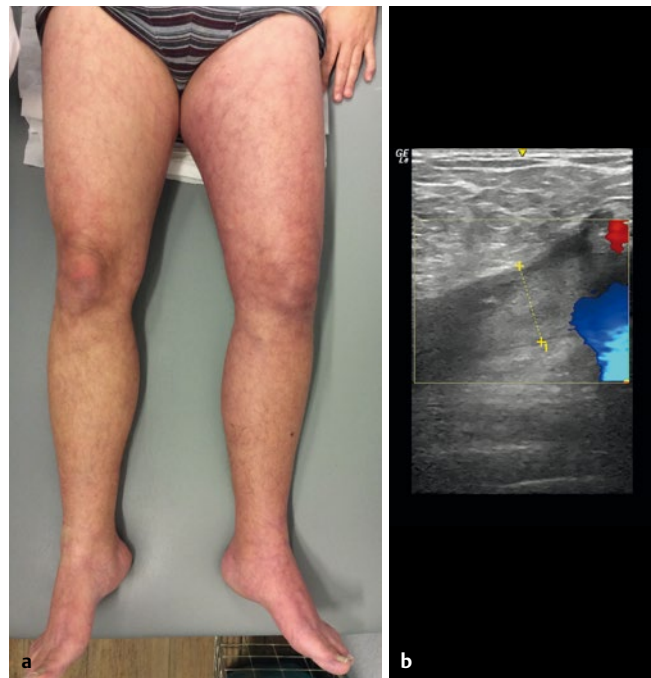
Die wenigen zur Verfügung stehenden Daten zur topographischen Manifestation postthrombotischer Veränderungen legen allerdings nahe, dass es sich bei der für eine endoluminalen Rekanalisation geeigneten isolierten Beckenvenenthrombose um eine seltene Krankheitsentität handelt [11–14].

Wenngleich die vorliegenden Studienergebnisse auf sehr gute therapeutische Ergebnisse bei hoher Sicherheit schließen lassen, handelt es sich doch um Eingriffe, die mit Strahlenbelastung und Discomfort für die Patienten verbunden sind und auch gesundheitsökonomisch wohlüberlegt erfolgen müssen. Die Untersuchung der Beckenvenen und der Vena cava inferior ist von besonderer Bedeutung bei der Therapieplanung und besitzt eine maßgebliche prognostische Bedeutung.

Die Diagnostik akuter Verschlüsse der Beckenvenen

Eine akute Thrombosierung der V. iliaca communis und/oder der V. iliaca externa mit hämodynamisch relevanter Beeinträchtigung des venösen Abstroms und damit einhergehender Druckerhöhung in den tiefen ipsilateralen Beinvenen führt beim mobilen Patienten in der Regel zu einem ausgeprägten, schmerzhaften Phlebödem des Beines, häufig mit begleitender Phlebozyanose (► **Abb. 1**).

Bei einer kompletten Thrombosierung und schlechter Kollateralisierung kann sich durch eine Behinderung des arteriellen Einstroms das schwere Krankheitsbild einer Phegmasia coerulea dolens mit potenzieller vitaler Gefährdung entwickeln. Die konsekutiven Amputationsraten betragen zwischen 25 und 50 % [15].



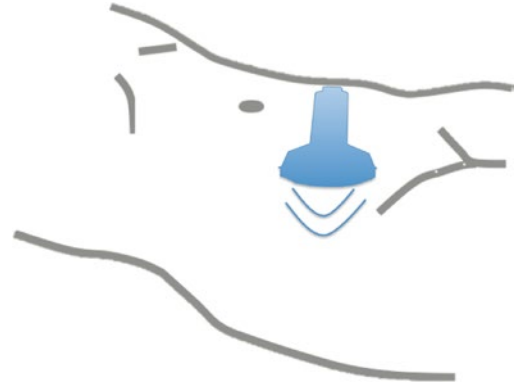
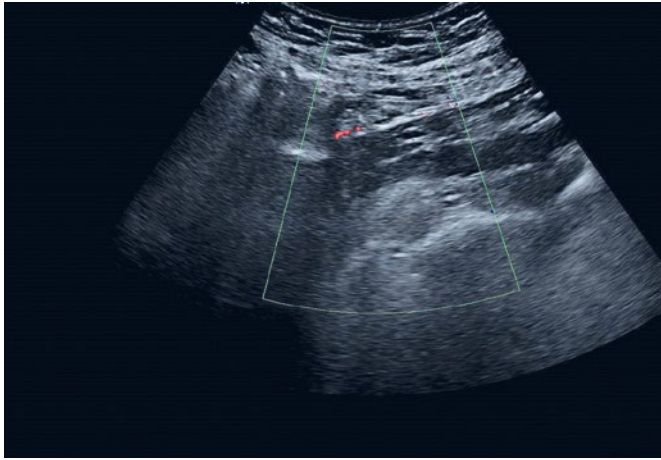
► **Abb. 1** **a** Akute Thrombose der V. iliaca externa und communis links sowie partielle thrombotische Okklusion der V. cava inferior: schmerzhaftes Ödem des linken Beines vom Innenknöchel bis zum Oberschenkel, livide Verfärbung und Umfangsdifferenz +4 cm zu Gunsten des linken Beines am Oberschenkel, venöse Claudicatio. **b** Sonographischer Befund: frischer inhomogen echoreicher Thrombus in der dilatierten V. femoralis communis. Flusssignal sistiert unmittelbar an der Gabel.

Bei bettlägerigen Patienten kann eine Schwellung allerdings auch vollständig fehlen.

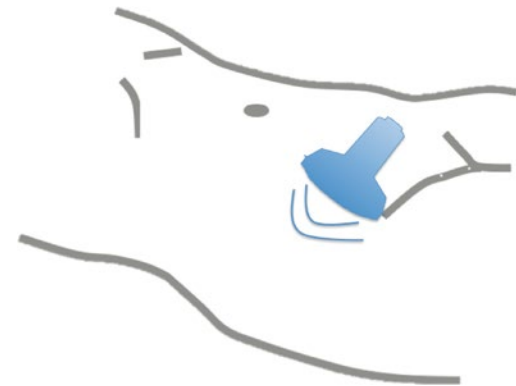
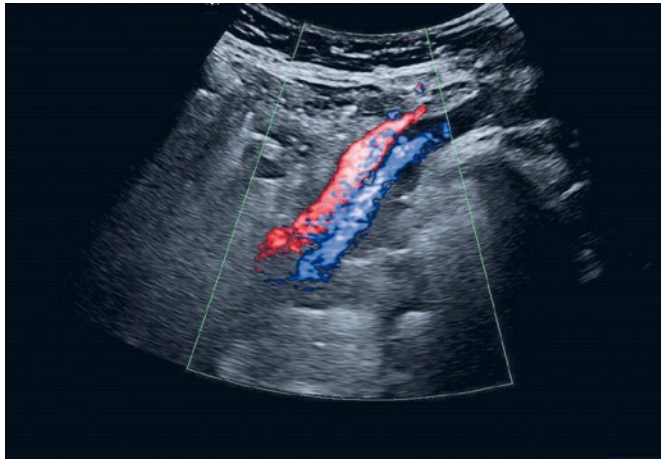
Die sonographische Exploration der akuten Becken-Beinvenen-Thrombose

Am Beginn der Diagnostik der akuten Beckenvenenthrombose sollte wie bei allen thrombembolischen Erkrankungen die Einschätzung der klinischen Wahrscheinlichkeit stehen [1]. Nur bei niedriger klinischer Wahrscheinlichkeit ist die Durchführung eines D-Dimer-Tests sinnvoll, weil dessen negatives Ergebnis nur dann, nicht jedoch bei höherer klinischer Wahrscheinlichkeit eine Thrombose mit hinreichender Sicherheit ausschließt. Bei mittlerer und hoher klinischer Wahrscheinlichkeit ist bereits der erste diagnostische Schritt eine sonographische Untersuchung der Becken- und Beinvenen.

Trotz hoher Sensitivität der CW-Doppler-Sonographie (continuous wave) für proximale Venenthrombosen ist diese Methode wegen fehlender Genauigkeit an den distalen Beinvenen und dem Versagen der Methode bei inkompletten Thrombosierungen obsolet. Die Standarduntersuchung zum Nachweis bzw. Ausschluss einer tiefen Beinvenenthrombose ist die kontinuierliche B-Bild-Kompressionssonographie der tiefen Beinvenen von der V. femoralis communis bis zum distalen Unterschenkel unter Einbeziehung der Wadenmuskulatur und bei entsprechendem klinischen Verdacht eine Ausdehnung der Sonographie bis zur Plantarregion. Die Untersuchung sollte dabei aus Sicht der Autoren proximal beginnen. Zu-



► **Abb. 2** Fehlende Flussdarstellung in den Beckenvenen durch Darmgasüberlagerung (linke Bildhälfte) und ungünstigen Dopplerwinkel (Mitte und rechte Bildhälfte).



► **Abb. 3** Darstellung der rechten A. iliaca externa (rot) und der rechten V. iliaca externa (blau) von einem suprainguinalen Schallfenster aus bei gleicher Patientin.

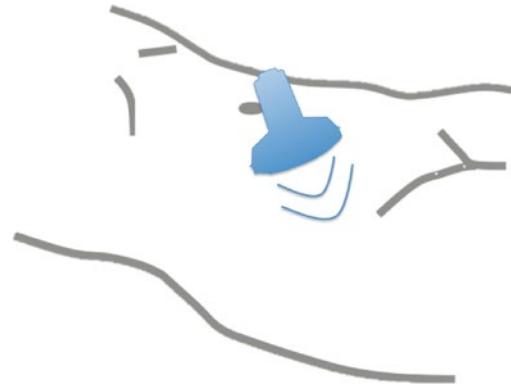
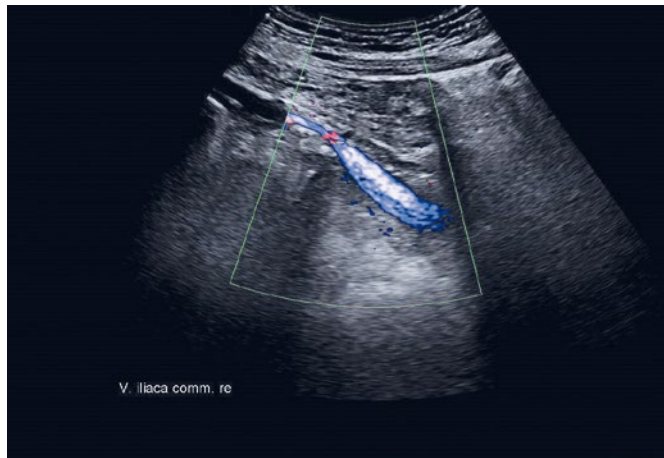
sätzlich sollten die Saphena-Stämme untersucht werden, da auch oberflächliche Thrombosen in die tiefen Beinvenen ascendieren können.

Zur Beurteilung der Beckenvenen ist die Kompressionssonographie nicht geeignet, da sich allenfalls die distalen Vv. iliaca externae ausreichend komprimieren lassen. Vor der Kompressionssonographie der Beinvenen sollten daher zuerst die auch bei unvorbereiteten und/oder adipösen Patienten gut einsehbaren distalen Abschnitte der Vv. iliaca externae in der farbkodierten Duplexsonographie (FKDS) mit Ableitung der atemmodulierten Strömungssignale dargestellt werden.

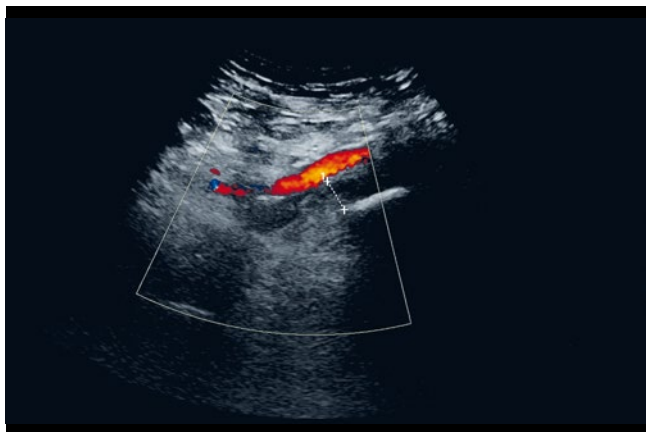
Bei einem Teil der Patienten lassen sich durch Nutzung verschiedener Schallfenster auch die proximalen Vv. iliaca externae und Vv. iliaca communes ausreichend untersuchen. Während sich bei einem senkrechten Aufsetzen der Schallsonde über der Mitte der Beckengefäßachse aufgrund von Darmgasüberlagerungen und eines nahe 90 Grad liegenden Einschallwinkels häufig keine Strö-

mung detektieren lässt (► **Abb. 2**), können die V. iliaca externa von einem suprainguinalen (► **Abb. 3**) und die V. iliaca communis von einem paraumbilikalischen Schallfenster (► **Abb. 4**) mit Kippung der Sonde in Richtung des Gefäßverlaufes besser sichtbar gemacht werden. Alternativ kann eine Platzierung des bei der Konvexsonde nicht kippbaren Farbfensters am lateralen Bildrand zu einer Optimierung des Dopplerwinkels führen. Eine niedrige Pulsrepetitionsfrequenz (PRF), d. h. ein niedriger Geschwindigkeitsbereich bei der Farbdarstellung verbessert die Sensitivität der Flussdarstellung.

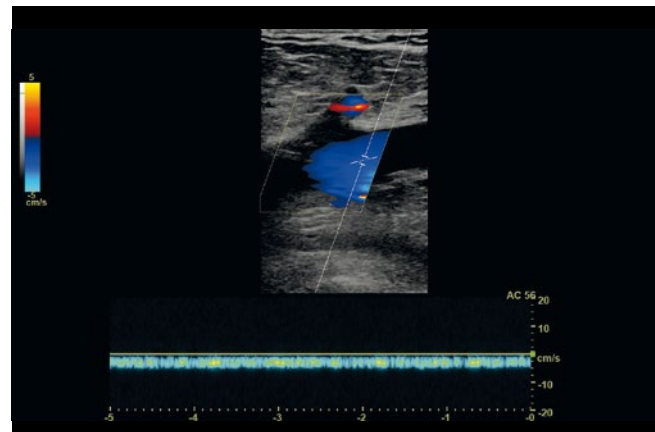
Neben der bildlichen Darstellung der Beckenvenen gibt die seitenvergleichende Messung der Blutströmung in den fast immer gut zu erreichenden distalen Vv. iliaca externae, aber auch in den Vv. femorales communes Aufschluss über das Vorliegen oder Fehlen eines nachgeschalteten, hämodynamisch wirksamen Strömungshindernisses.



► **Abb. 4** Darstellung der rechten V. iliaca communis (blau) von einem paraumbilicalen Schallfenster aus bei gleicher Patientin.



► **Abb. 5** Längsschnitt mit A. iliaca externa links und erweiterter V. iliaca externa links mit fehlendem Flussnachweis bei akuter Thrombose (direktes Zeichen).



► **Abb. 6** Blutströmung in der V. femoralis communis links mit aufgehobener Herz- und Atemmodulation bei akuter Thrombose der V. iliaca externa und V. iliaca communis links.

Sonographische Befunde bei akuter Beckenvenenthrombose

Direkte Zeichen im unmittelbaren Bereich der Thrombosierung sind eine gegenüber einem offenen Gefäß gering echoreichere Binnenstruktur, eine Erweiterung der Vene sowie ein partiell oder komplett fehlender Flussnachweis (► **Abb. 5**).

Indirekte Zeichen sind eine im Seitenvergleich zu bestimmende Erweiterung der ipsilateralen V. femoralis communis (ggf. auch V. iliaca externa) mit Aufhebung oder Abschwächung der Herz- und Atemmodulation im PW-Dopplersignal (pulsed wave) (► **Abb. 6**), eine erschwerte Kompressibilität der Beinvenen und der Nachweis einer Spontanströmung in Kollateralvenen aus dem iliakalen und pudendalen Abstromgebiet, zum Teil mit Flussumkehr.

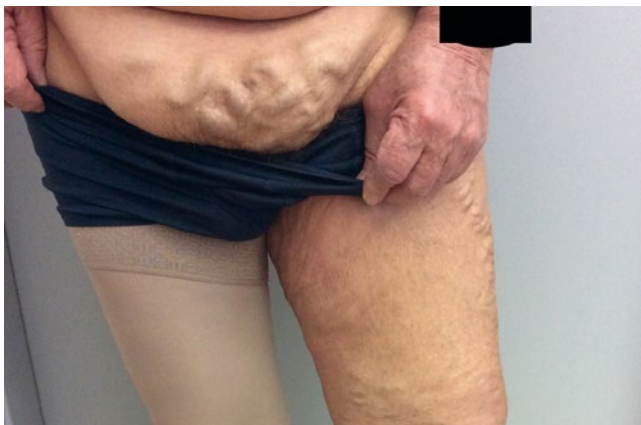Bei Nachweis einer Thrombose in den Beckenvenen oder einer Lungenembolie mit fehlender Detektion einer Becken- oder Beinvenenthrombose sollte auch die V. cava inferior untersucht werden [16].

Zusätzlich zur Bildgebung der Becken- und Beinvenen sowie der venösen und arteriellen Blutflüsse, ermöglicht die Sonographie im B-Bild-Modus die Darstellung der perivaskulären Weichteilstrukturen und ist geeignet, Ursachen einer externen Gefäßaffektion etwa durch neoplastische Prozesse wie z. B. Lymphknotenkonglomerate aufzuklären.

Der Stellenwert radiologischer Verfahren

Die indirekte magnetresonanztomographische und computertomographische Phlebographie können die V. cava und die Beckenvenen gut abbilden und stellen bei nicht konklusiven Ergebnissen der FKDS die diagnostische Methode der Wahl bei vermuteten ilia-kokavalen Thrombosen dar. Als Nachteile stehen dem der höhere zeitliche Aufwand der MR-Phlebographie und die Strahlenbelastung der CT-Phlebographie gegenüber.

Aufgrund der inzwischen weit verbreiteten sonographischen Verfahren und der Schnittbilddiagnostik (CT, MRT) hat die klassische direkte intravenöse Phlebographie für die Primärdiagnostik



► **Abb. 7** Epifasziale Kollateralisierung im Pudendalbereich und kaliberstarker korkenzieherartig gewundener Ast über der Symphyse (sog. „Spontan-Palma“) zur Vena iliaca der Gegenseite bei postthrombotischem Verschluss der Beckenvene. Zusätzliche Kollateralisierung über Äste aus dem Gebiet der Venae saphenae accessoria anterior und lateralis.

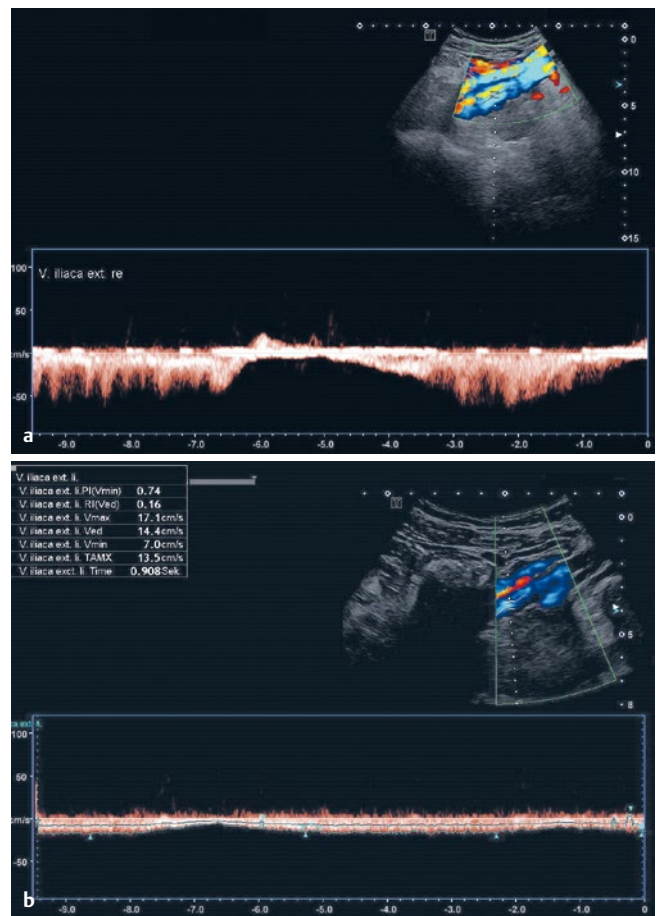
an Bedeutung verloren und wird vorwiegend nur noch im Rahmen von Interventionen eingesetzt. [17]

Die Diagnostik chronischer Verschlüsse der Beckenvenen

Während Beckenvenenthrombosen in der Regel mit einer akuten Schmerzsymptomatik einhergehen und durch ein Ödem sowie livide Verfärbung häufig der gesamten betroffenen Extremität gekennzeichnet sind, sind Patienten mit chronischen Verschlüssen oder postthrombotischen bzw. auch nicht-thrombotischen Stenosen im Bereich der Beckenvenen von Schweregefühl und Schmerzen im Bereich des proximalen Beines betroffen, aber auch des Unterbauches sowie u. U. einer bewegungsabhängigen Claudicatio venosa. Patientinnen können über Dysmenorrhoe und Dyspareunie klagen. Mitunter findet sich eine Varikose im Vulva- und Pudendalbereich. Nach postthrombotischen Verschlüssen ist häufig eine epifasziale Kollateralisierung über einen sog. „Spontan-Palma“ (benannt nach dem von Eduardo Palma entwickelten venösen Bypass-Verfahren) sichtbar (► **Abb. 7**). Überdies können auch typische Hautveränderungen im Sinne der chronischen venösen Insuffizienz im Stadium C4-C6 nach CEAP auffällig sein.

Die sonographische Exploration chronischer Beckenvenenverschlüsse

Auch bei der Beurteilung chronischer Beckenvenenverschlüsse stellt die Duplexsonographie die Basisdiagnostik dar. Dabei soll die Untersuchung sowohl Aufschluss über pathologisch-anatomische, als auch über funktionelle Aspekte geben. Die sonographische Exploration zielt darauf ab, morphologische Veränderungen an der Beckenvene darzustellen (Stenose oder Verschluss; Ausdehnung der Obstruktion bzw. Okklusion). Außerdem ist die Frage zu klären, ob und in welchem Maße die V. cava inferior mit betroffen ist. Darüber hinaus lässt sich das Ausmaß der Kollateralisierung abschätzen.

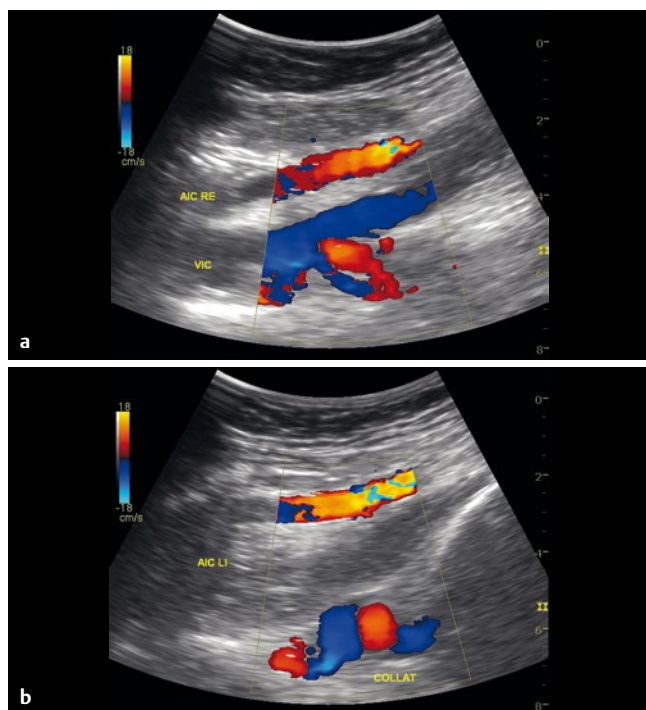


► **Abb. 8 a** Atemmoduliertes Signal der intakten distalen Vena iliaca externa rechts. **b** Deutlich gedämpfte Atemmodulation in der linken Vena iliaca externa distal eines postthrombotischen Verschlusses.

Sonographische Befunde bei chronischen Beckenvenenverschlüssen

Der Seitenvergleich der Strömungssignale wird auch zur Beurteilung postthrombotischer Veränderungen an den Beckenvenen herangezogen. Im Unterschied zur akuten Phlebothrombose ist die Atemmodulation in der postthrombotischen Beckenvene häufig nicht komplett aufgehoben, sondern kann stark abgeschwächt und verzögert nachweisbar sein (► **Abb. 8a**, ► **Abb. 8b**). Dies liegt darin begründet, dass sich im Rahmen der Ausbildung des postthrombotischen Syndroms eine kaliberstarke Kollateralisierung über die Venengeflechte des kleinen Beckens entwickelt hat.

Es ist hervorzuheben, dass die Beurteilung des venösen Abstromes auf der Gegenseite der betroffenen Beckenvene von besonderer Bedeutung ist, da er Rückschlüsse auf die Mitbeteiligung der V. cava inferior ermöglicht, welche in ihrem distalen Abschnitt nur sehr eingeschränkt eingesehen werden kann. Während sich die Flusssignale in den vorgeschalteten Vv. iliacae externae wie in den Beinvenen optimaler Weise mit einer Linearsonde mit 8–12 MHz ableiten lassen, ist zur Untersuchung der Kollateralen im kleinen Becken der Konvexsonde („Abdominalschallkopf“) der Vorzug zu geben.



► **Abb. 9** a Arteria (rot) und Vena iliaca communis (blau) rechts mit regulären Signalen. b Schallkopfnah Arteria iliaca communis links (rot) Schallköpfern kornenzieherartig verändertes Kollateralgefäß. Dazwischen die postthrombotisch okkludierte und dilatierte Vene.

Die postthrombotisch veränderte V. iliaca communis lässt sich aufgrund der eingeschränkten Auflösung in der Regel nur schemenhaft mittels Farbdoppler nachweisen. Dazu wird die begleitende Arterie als Leitstruktur aufgesucht. Im Falle eines kompletten Verschlusses ist die Darstellung der Vene nicht möglich. Dafür lassen sich die kompensatorisch erweiterten und stark kornenzieherartig gewundenen Kollateralen mit hochfrequenten Flussignalen abbilden (► **Abb. 9a**, ► **Abb. 9b**).

Limitationen der farbkodierten Duplexsonographie

Die Detektion einer Beckenvenenstenose mit der FKDS ist in der Regel möglich. Murphy et. al. veröffentlichten eine Untersuchung, in der sich die Sensitivität nicht von der MR-Phlebographie unterschied [18]. Dennoch ist die diagnostische Treffsicherheit der FKDS wegen der häufig eingeschränkten abdominalen Schallausbreitungsbedingungen begrenzt und von der Erfahrung des Untersuchers und den anatomischen Begebenheiten beim Patienten abhängig.

In einer monozentrischen Untersuchung detektierten die Untersucher im Rahmen einer venösen Standard-Ultraschalluntersuchung nur 10 von 36 in der Schnittbildgebung nachgewiesenen isolierten Beckenvenenthrombosen, was einer Sensitivität von nur 27,8 % entsprach. Differenzierte und standardisierte Untersuchungsprotokolle könnten vermutlich zu besseren Ergebnissen führen [19, 20].

Radiologische Verfahren und intravaskulärer Ultraschall (IVUS)

Thrombosen der Beckenvenen sind achtmal häufiger links als rechts festzustellen, was auf die topographische Beziehung zwischen der rechten Arteria iliaca und der Wirbelsäule zurückzuführen ist. Die österreichischen Pathologen May und Thurner wiesen an Sektionspräparaten als Folge der chronischen mechanischen Alteration eine lokale Endothelproliferation und Intimahyperplasie mit Ausbildung einer „spornartigen“ Struktur an 15–22 % der untersuchten Individuen nach [21–23].

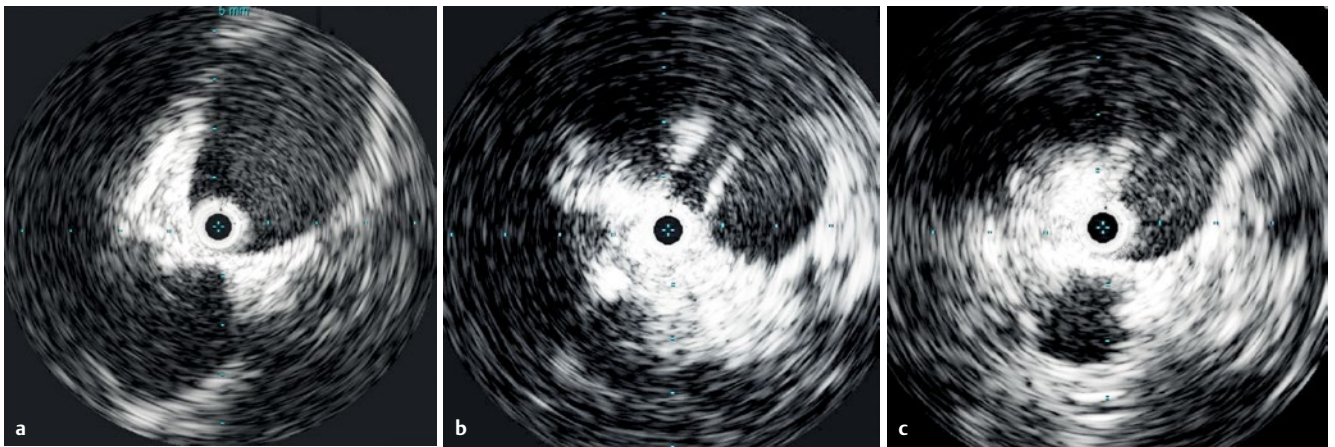
Wenngleich im Laufe der vergangenen sechzig Jahre zahlreiche Kasuistiken und Kleinserien publiziert wurden, liegen nicht allzu viele epidemiologische Daten zur Inzidenz dieses sog. „Beckenvenensporn“ vor [24–26]. Darüber hinaus sind die klinische und die prognostische Bewertung aktuell unklar [27]. Daraus ergibt sich die Notwendigkeit, vor der Durchführung eines rekanalisierenden Eingriffes weitere Informationen über die funktionelle Bedeutung eines nachgewiesenen chronischen Beckenvenenverschlusses zu gewinnen.

Die Beurteilung des postthrombotischen Stenosegrades bzw. eines nicht-thrombotischen May-Thurner-Syndroms mit der Konvexsonde ist nur in begrenztem Maße möglich. Die Phlebographie im Rahmen der präinterventionellen Befunderhebung erfolgt in gestreckter Körperhaltung und Rückenlage und lässt ebenfalls keine sichere Beurteilung einer nicht-thrombotischen Obstruktion zu. Aus diesem Grunde plädieren einige Autoren für die obligatorische Durchführung einer intravenösen Ultraschalluntersuchung (IVUS). Im Rahmen der 2017 publizierten VIDIO-Studie verglichen Gagne et al. die Ergebnisse der Phlebographie in drei Ebenen an 100 Probanden (CVI C4-C6 mit Verdacht auf iliofemorale Obstruktion) mit IVUS. In 26,3 % der Fälle ließen sich mit IVUS signifikante Stenosen ($\geq 50\%$) nachweisen, die sich der Phlebographie entzogen haben. Darüber hinaus wurde die Stenose in der radiologischen Bildgebung um durchschnittlich 11 % unterschätzt [28] (► **Abb. 10a**, ► **Abb. 10b**, ► **Abb. 10c**).

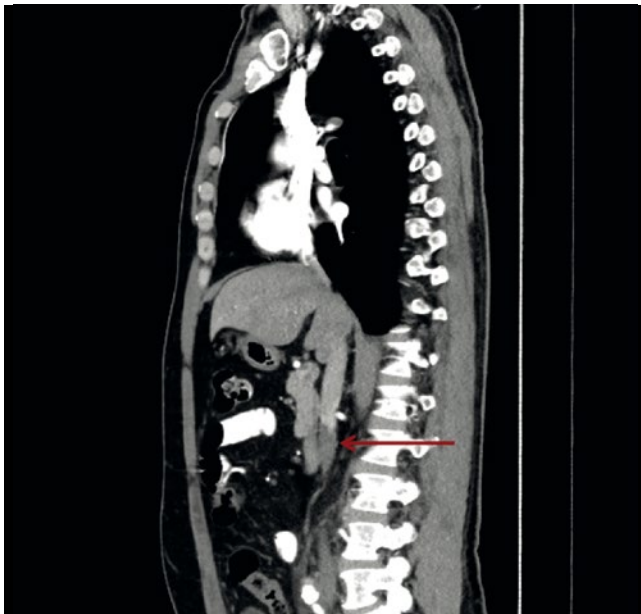
Die Arbeitsgruppe von Jalaie et al. favorisiert eine präprozedurale MR- oder CT-Phlebographie, da diese neben Stenose, Okklusion und Atresie zusätzliche Informationen über eine mögliche externe Kompression und die Kollateralisierung liefert [29] (► **Abb. 11**). Die niederländische Arbeitsgruppe um Arnoldussen, Tonder und Wittens entwickelte einen Score zur standardisierten Beurteilung der Beckenvenen und der V. cava inferior (LOVE score), wobei sich MR-Phlebographie und Duplexsonographie als gleichwertig erwiesen [30].

Phlebologische Funktionsdiagnostik

Die primäre Offenheitsrate nach Beckenveneninterventionen wird in der Literatur mit 70 % angegeben, was auch der Erfahrung am eigenen Patientengut der Autoren entspricht [14]. Daraus lässt sich die Notwendigkeit hämodynamischer Untersuchungen ableiten, welche die Identifizierung geeigneter Patienten und eine Abschätzung der Erfolgsaussichten ermöglichen. Dies ist nicht zuletzt von Bedeutung, da es sich bei einem erheblichen Teil der Zielgruppe um jüngere und fertile Frauen handelt, deren Genitalorgane nicht unkritisch einer Strahlenbelastung ausgesetzt werden dürfen. Über die prognostische Bedeutung hämodynamischer Faktoren wurden bislang nur sehr wenige Untersuchungen durchge-



► **Abb. 10** a IVUS-Sonde in der proximalen Vena iliaca (Arterie links unten). b IVUS-Sonde innerhalb der Stenose (bei 1:00 Uhr) bei May-Thurner-Syndrom. c IVUS-Sonde distal der Stenose.



► **Abb. 11** Der proximale Anteil der V. cava inferior (Patient von ► **Abb. 1**) entzieht sich dem Ultraschall. Im CT Darstellung eines Thrombus (Pfeil) mit subtotaler Lumeneinengung im distalen Verlauf.

führt. Unter 7.562 Publikationen zu Beckenvenen-Stenting und Bypass-Chirurgie fanden Kurstjens et al. nur vier Arbeiten, in denen prädiktive Aussagen aus hämodynamischen Untersuchungen vor einem Eingriff gewonnen werden sollten [31]. Die Phlebodynamometrie (PDM) und die venöse Verschlussplethysmographie (VVP, ► **Abb. 12**) geben im Routineprotokoll nur wenige zusätzliche Informationen. Während die PDM im Falle einer isolierten Beckenvenenobstruktion lediglich eine gering reduzierte bis normale Druckreduktion im Arbeitsmanöver aufweist, lässt die VVP keine Rückschlüsse über die Lokalisation einer postthrombotischen Läsion zu. Modifizierte Versuchsanordnungen der VVP und die Air-Plethysmographie könnten perspektivisch einen Ansatz bieten, wie verschiedene Arbeiten belegen [32, 33]. Lattimer und Mendoza führten wegweisende Experimente mit der Air-Plethysmographie durch.

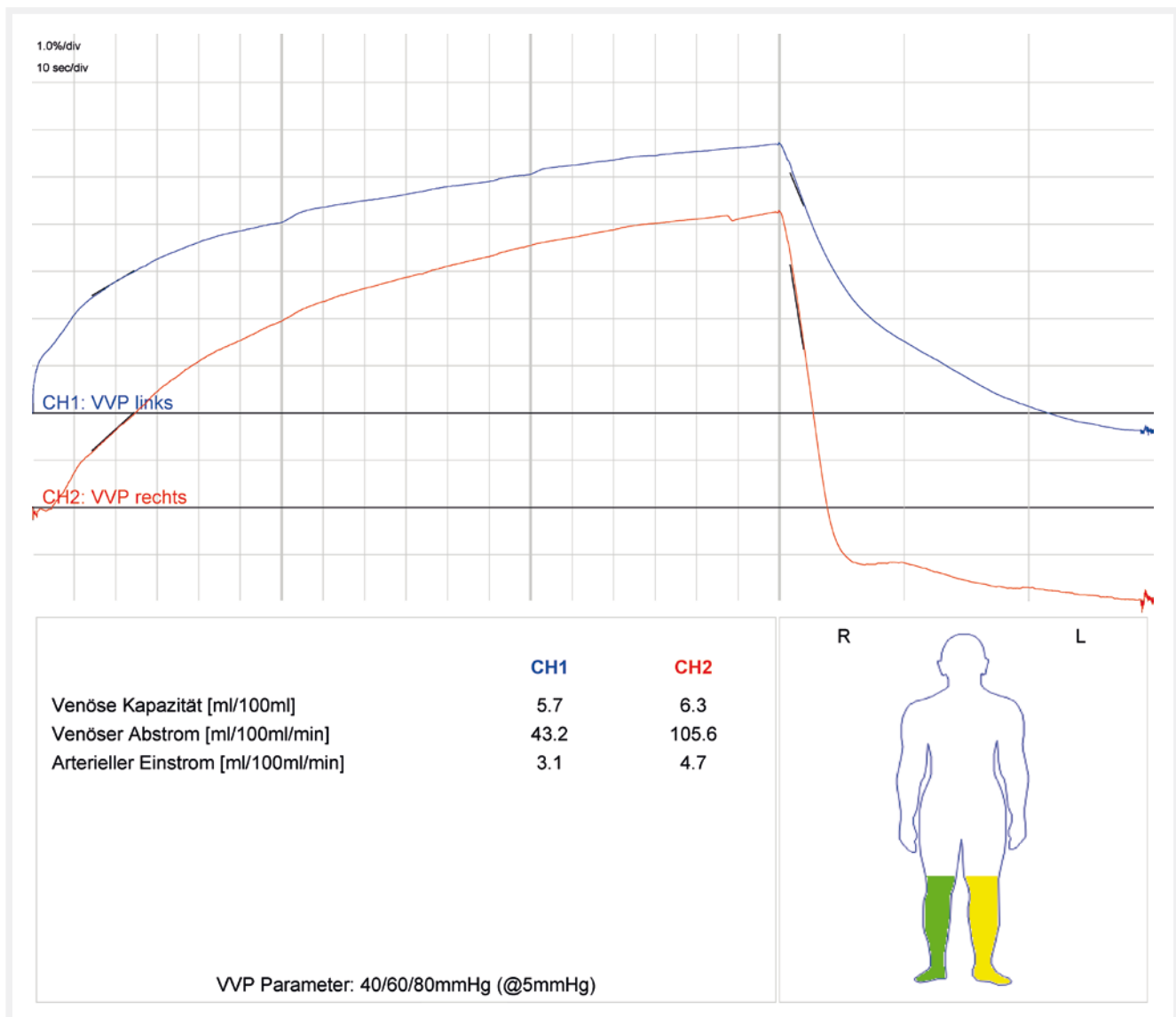
Sie konnten den venösen Drainage-Index (VDI < 11 ml/s) als Parameter identifizieren, der im Falle einer iliofemorale Obstruktion signifikant reduziert ist und geeignet sein könnte, den Effekt einer Rekanalisation der Beckenvenen vorauszusagen. Die Untersuchung kann unter Beinhochlagerung und Hinstellen durch Praxismitarbeiter durchgeführt werden oder idealerweise auf einem Kipptisch. Zusammenfassend ist allerdings festzustellen, dass das Gerät zum aktuellen Zeitpunkt in Deutschland noch nicht erhältlich ist und die Untersuchung in der Praxis noch nicht umsetzbar ist [34].

Zusammenfassung

Trotz der weiterentwickelten interventionellen Technologie zur Behandlung der Thrombose und trotz immer sicherer gewordener Antikoagulationstherapie haben Phlebothrombose, Lungenarterienembolie und postthrombotisches Syndrom nicht an Bedeutung verloren. Das liegt nicht zuletzt daran, dass der Faktor Zeit insbesondere im Falle der akuten Erkrankung von entscheidender Bedeutung ist.

Die Thrombose der Beckenvenen geht mit einem besonders hohen Risiko für eine schwerwiegende Lungenembolie einher, was sich aus dem stärkeren Gefäßkaliber und der damit zusammenhängenden größeren Thrombuslast erklärt. Zur Vermeidung dieser Komplikation ist die schnellstmögliche Einleitung der Therapie erforderlich. Die FKDS ist das Mittel der ersten Wahl zur Diagnosesicherung auch in der Untersuchung proximal des Leistenbandes. Sie ist kostengünstig, vergleichsweise gut verfügbar und liefert heutzutage eine hervorragende Gefäßdarstellung. Dabei muss vom Untersucher berücksichtigt werden, dass aufgrund der Topographie im kleinen Becken bzw. der Tiefe des Abdomens die Konvexsonde verwendet werden muss. In Einzelfällen können MR und CT die Diagnosefindung unterstützen.

MR- und CT-Phlebographie können insbesondere bei der Bewertung chronischer Beckenvenenverschlüsse und V.-cava-Prozesse nützliche Zusatzbefunde erbringen. Es ist allerdings festzustellen, dass die Untersuchungstechnik nicht in allen radiologischen Einrichtungen vorgehalten wird und letztlich spezialisierten Zentren vorbehalten ist. Invasive Methoden wie Phlebographie und IVUS sind den Fällen vorbehalten, in denen eine interventionelle bzw.



▶ **Abb. 12** Venöse Verschlussplethysmographie (VVP). Im Seitenvergleich deutliche Reduktion des venösen Abstroms links nach Beckenvenenverschluss (43 vs. 106 ml/min). Rückschlüsse auf Verschlussstage und Länge bzw. Offenheitsprognose sind nicht möglich.

operative Behandlung vorgesehen ist und im Rahmen der Eingriffsplanung spezielle Daten erhoben werden müssen wie zum Beispiel über die Länge und den Querschnitt einer Obstruktion.

FAZIT

1. Die Diagnostik der akuten und der chronischen Beckenvenenthrombose sollte primär mittels farbkodierter Duplexsonographie unter Verwendung einer Konvex-Sonde erfolgen. Ergänzend können distal des Leistenbandes mittels Linear-Schallkopf indirekte hämodynamische Informationen gewonnen werden.
2. Bei nicht schlüssigen sonographischen Befunden wie auch im Falle einer geplanten Thrombektomie bzw. Rekanalisation stellen die MR- bzw. CT-Phlebographie den nächsten diagnostischen Schritt dar.

3. Der intravaskuläre Ultraschall findet Verwendung, wenn die interventionelle Behandlung einer nicht-thrombotischen Gefäßobstruktion in Betracht gezogen wird.
4. Die klassische direkte Phlebographie ist nur noch im Rahmen einer Intervention erforderlich. Als isolierte diagnostische Methode kann sie als obsolet angesehen werden.

Interessenkonflikt

Die Autoren geben an, dass kein Interessenkonflikt besteht.

Danksagung

Die Autoren danken Herrn Priv.-Doz. Dr. med. Andreas Bach, Saale-Klinik Halle, für die Überlassung der CT-Phlebographie (► **Abb. 11**).

Literatur

- [1] https://www.awmf.org/uploads/tx_szleitlinien/065-002l_S2k_VTE_2016-01.pdf; Stand: 25.03.2019
- [2] Mazzolai L, Abovans V, Ageno W et al. Diagnosis and management of acute deep vein thrombosis: a joint consensus document from the European Society of Cardiology working groups of aorta and peripheral vascular diseases and pulmonary circulation and right ventricular function. *Eur Heart J* 2018; 39 (47): 4208–4218
- [3] Kahn SR, Ginsberg JS. Relationship Between Deep Venous Thrombosis and the Postthrombotic Syndrome. *Arch Intern Med* 2004; 164: 17–26
- [4] Kahn SR, Comerota AJ, Cushman M et al. The Postthrombotic Syndrome: Evidence-Based Prevention, Diagnosis, and Treatment Strategies – A Scientific Statement From the American Heart Association. *Circulation* 2014; 130: 1636–1661
- [5] Rabe E, Pannier-Fischer F, Bromen K et al. Bonner Venenstudie der Deutschen Gesellschaft für Phlebologie – Epidemiologische Untersuchung zur Frage der Häufigkeit und Ausprägung von chronischen Venenkrankheiten in der städtischen und ländlichen Wohnbevölkerung. *Phlebologie* 2003; 32: 1–14
- [6] Prandoni P, Kahn S. Post-thrombotic syndrome: prevalence, prognosis and need for progress. *BJH* 2009;145: 286–295
- [7] Vedantham S, Goldhaber SZ, Julian JA, Pharmacomechanical Catheter-Directed Thrombolysis for Deep-Vein Thrombosis *N Engl J Med.* 2017; 377 (23): 2240–2252
- [8] Neglén P, Hollis KC, Olivier J et al. Stenting of the venous outflow in chronic venous disease: Long-term stent-related outcome, clinical, and hemodynamic result. *J Vasc Surg* 2007; 46: 979–990
- [9] Seager MJ, Busuttill A, Dharmarajah B et al. A Systematic Review of Endovenous Stenting in Chronic Venous Disease Secondary to Iliac Vein Obstruction. *Eur J Vasc Endovasc Surg* 2016; 51: 100–120
- [10] Raju S, Neglen P. High prevalence of nonthrombotic iliac vein lesions in chronic venous disease: A permissive role in pathogenicity. *J Vasc Surg* 2006; 44: 136–144
- [11] Cogo A, Lensing AW, Prandoni P et al. Distribution of thrombosis in patients with symptomatic deep vein thrombosis. Implications for simplifying the diagnostic process with compression ultrasound. *Arch Intern Med* 1993;153 (24): 2777–2780
- [12] Johnson BF, Manzo RA, Bergelin RO et al. Relationship between changes in the deep venous system and the development of the postthrombotic syndrome after an acute episode of lower limb deep vein thrombosis: A one- to six-year follow-up. *J Vasc Surg* 1995; 21:307–313
- [13] Klitfod L, Just S, Foegh P et al. Excellent long-term results with iliac stenting in local anesthesia for post-thrombotic syndrome. *Acta Radiologica Open* 2015; 4 (9): 1–5
- [14] Hirsch T. Stenting bei chronischer Beckenvenenobstruktion. Ist der Aufwand gerechtfertigt? *Gefässchirurgie* 2018; 23: 231–238
- [15] Chinsakchai K, Ten Duis K, Moll FL et al. Trends in management of phlegmasia cerulea dolens. *Vasc Endovascular Surg* 2011; 45 (1): 5–14
- [16] https://www.degum.de/fileadmin/dokumente/arbeitskreise/vaskulaerer_ultraschall/empfehlungen/Notfallsonographie__AVU-Empfehlungen__2009-10-16.pdf; Stand: 20.03.2019
- [17] Voigts B, Abolmaali N, Stelzner C et al. Bildgebende Darstellung peripherer Venen. *Internist* 2017; 58: 796–804
- [18] Murphy E, Nguyen D, Varney E et al. Increasing the Diagnostic Sensitivity of Noninvasive Imaging Techniques Before and After Iliac Vein Stenting. *J Vasc Surg Ven Lym Dis* 2015; 1: 128
- [19] Jain AK, Soult MC, Resnick SA et al. Detecting iliac vein thrombosis with current protocols of lower extremity venous duplex ultrasound. *J Vasc Surg Venous Lymphat Disord* 2018; 6 (6): 724–729
- [20] Sloves J, Almeida JL. Venous duplex ultrasound protocol for ilio caval disease. *J Vasc Surg Venous Lymphat Disord* 2018; 6 (6): 748–757
- [21] May R, Thurner J. Ein Gefässsporn in der Vena iliaca comm. sinistra als wahrscheinliche Ursache der überwiegend linksseitigen Beckenvenenthrombose. *Ztschr f Kreislaufforschg* 1956; 45: 912
- [22] May R, Thurner J. The cause of the predominantly sinistral occurrence of thrombosis of the pelvic veins. *Angiology* 1956; 8 (5): 419–427
- [23] Cockett FB, Thomas ML. The iliac compression syndrome. *Br J Surg* 1965; 52 (10): 816–821
- [24] Johnsson KA, Göthman B, Nordström S. The iliac compression syndrome. *Acta Radiol Diagn* 1974; 15 (5): 539–545
- [25] Béliard S, Feuvrier D, Ducroux E et al. May Thurner syndrome revealed by left calf venous claudication during running, a case report. *BMC Sports Sci Med Rehabil* 2; 10: 3. doi: 10.1186/s13102-018-0092-6. eCollection 2018
- [26] Raju S. Venous insufficiency of the lower limb and stasis ulceration. Changing concepts and management. *Ann Surg* 2018; 197 (6): 688–697
- [27] Kibbe MR, Ujiki M, Goodwin AL et al. Iliac vein compression in an asymptomatic patient population. *J Vasc Surg* 2004; 39 (5) :937–943
- [28] Gagne PJ, Tahara RW, Fastabend CP et al. Venography versus intravascular ultrasound for diagnosing and treating iliofemoral vein obstruction. *J Vasc Surg Venous Lymphat Disord* 2017; 5 (5): 678–687
- [29] Jalaie H, Schleimer K, Barbaty ME et al. Interventional treatment of postthrombotic syndrome *Gefässchirurgie* 2016; 21 (Suppl 2): 37–44
- [30] Arnoldussen CWKP, Toonder I, Wittens CHA. A novel scoring system for lower-extremity venous pathology analysed using magnetic resonance venography and duplex ultrasound. *Phlebologie* 2012; (Suppl 27) 1: 163–170
- [31] Kurstjens RLM, de Wolf MAF, Kleijnen J et al. The predictive value of haemodynamic parameters for outcome of deep venous reconstructions in patients with chronic deep vein obstruction – A systematic review. *Phlebologie* 2017; 32 (8) 532–554
- [32] Rosfors S, Blomgren L. Venous occlusion plethysmography in patients with post-thrombotic venous claudication . *J Vasc Surg* 2017; 58: 722–726
- [33] Lattimer CR, Doucet S, Geroulakos G et al. Validation of the novel venous drainage index with stepwise increases in thigh compression pressure in the quantification of venous obstruction. *J Vasc Surg Venous Lymphat Disord* 2017; 5 (1): 88–95
- [34] Lattimer CR, Mendoza E. Reappraisal of the Utility of the Tilt-table in the Investigation of Venous Disease. *J Vasc Endovasc Surg* 2016; 52: 854–861