Thieme

Leser-Trélat-Syndrom assoziiert mit malignem Melanom

Sign of Leser-Trélat Associated with Malignant Melanoma

Autoren

S. Troyanova-Slavkova[1], H. Kutzner[2], L. Kowalzick[1]

Institute

1 Klinik für Hautkrankheiten und Allergologie, Helios Vogtland-Klinikum Plauen GmbH

2 Dermatopathologie Friedrichshafen

Bibliografie

DOI https://doi.org/10.1055/a-0922-2484 |

Akt Dermatol 2019; 45: 402–405

© Georg Thieme Verlag KG Stuttgart · New York

ISSN 0340-2541

Korrespondenzadresse

Prof. Dr. med. habil. Lutz Kowalzick, Klinik für Hautkrankheiten und Allergologie, Helios Vogtland-Klinikum Plauen GmbH, Postfach 100153, 08505 Plauen

lutz.kowalzick@helios-kliniken.de

ZUSAMMENFASSUNG

Das Leser-Trélat-Syndrom ist ein sehr seltenes paraneoplastisches Syndrom, gekennzeichnet durch akut exanthematisch auftretende, zahllose Verrucae seborrhoicae mit intensivem Pruritus auf nicht entzündlich veränderter Haut. Hier berichten wir über den Fall eines 68-jährigen Patienten, der aufgrund plötzlich aufgetretener, zahlreicher, juckender, dunkler seborrhoischer Keratosen bei uns vorstellig war. Während der klinischen Untersuchung fiel bei dem Patienten ein dunkel pigmentierter Naevus am linken Oberarm auf, der im Verlauf histologisch als malignes Melanom gesichert wurde. Die Pathogenese des Leser-Trélat-Syndroms ist noch nicht vollständig geklärt, das Auftreten dieses Syndroms wird v. a. bei Adenokarzinomen des Gastrointestinaltraktes, seltener bei Lymphomen und Leukämien beobachtet. Bis jetzt sind in der Literatur insgesamt 4 Fälle beschrieben, die eine Assoziation mit malignem Melanom darstellen.

ABSTRACT

Leser-Trélat syndrome is a very rare paraneoplastic syndrome characterized by acute exanthematous, innumerable seborrhoic warts with intense pruritus on non-inflammatory skin. Here we report the case of a 68-year-old patient who presented to us due to the sudden onset of numerous itchy dark seborrhoic keratoses. During the clinical examination we noticed a dark pigmented nevus on the left upper arm, which was histologically confirmed as malignant melanoma. The pathogenesis of the Leser-Trélat syndrome has not been fully elucidated, the occurrence of this syndrome is often observed in adenocarcinomas of the gastrointestinal tract, more rarely in lymphomas and leukemias. To date, 4 cases with Leser-Trélat syndrome associated with malignant melanoma have been reported in the literature.

Einleitung

Die Haut kann direkt oder indirekt an malignen Erkrankungen beteiligt sein. Direkte Beteiligung impliziert die Anwesenheit von Tumorzellen in der Haut, die durch direkte Tumorausbreitung oder eine Metastase verursacht ist. Indirekte Beteiligung wird durch eine Vielzahl von Faktoren (entzündliche, proliferative oder metabolische Faktoren) in Zusammenhang mit der Neoplasie gebracht. Diese Faktoren wie Polypeptide, Hormone, Zytokine, Antikörper oder Wachstumsfaktoren sind als Mediatoren tätig und beeinflussen die Zellkommunikation und Zellaktivität. In diesem Fall gibt es keine Anwesenheit von neoplastischen Zellen in der Haut. Diese Beteiligung wird als dermatologisches paraneoplastisches Syndrom bezeichnet [17].

Es sind mehr als 50 dermatologische Erkrankungen als potenzielle Marker für Malignität beschrieben. Sie sind das zweithäufigste paraneoplastische Syndrom nach den endokrinen Syndromen. Zu den paraneoplastischen Hauterkrankungen zählen u. a. Pruritus, Leser-Trélat-Syndrom, Erythrodermie, maligne Akanthose nigricans, Bazex-Syndrom, Dermatomyositis [15]. Es soll zwischen obligaten kutanen Paraneoplasien (wenn ein Malignom in 100 % der Fälle vorliegt) und fakultativen kutanen Paraneoplasien (Hauterscheinungen, bei denen häufiger eine Assoziation mit internen Malignomen beobachtet wurde) unterschieden werden [2, 3]. Für das Vorliegen einer Paraneoplasie sollen die klinischen Kriterien von Curth (1976) erfüllt sein. Diese bewerten die Beziehung zwischen einer zugrunde liegenden malignen Erkrankung und einer dermatologischen Entität. Ein Teil dieser Postulate besagt, dass die Malignität und das kutane Syndrom gleichzeitig erscheinen und parallel verlaufen müssen; das paraneoplastische Syndrom und der Tumor müssen nachweislich assoziiert sein und die kutane Paraneoplasie soll eine ungewöhnliche Therapieresistenz zeigen [14].

Das Leser-Trélat-Syndrom ist ein sehr seltenes paraneoplastisches Syndrom und ist nach dem deutschen Chirurgen Edmund Leser und dem französischen Chirurgen Ulysse Trélat benannt.

Dieses Dokument wurde zum persönlichen Gebrauch heruntergeladen. Vervielfältigung nur mit Zustimmung des Verlages.

▶ **Abb. 1** Multiple juckende Verrucae seborrhoicae am Rumpf, der Herd an der rechten unteren Skapula-Spitze ist deutlich entzündet.

In den 1800er-Jahren bezogen sich diese Ärzte in ihrer Darstellung allerdings auf das Vorhandensein von senilen Hämangiomen bei onkologischen Patienten. Im Jahr 1900 beschrieb der deutsche Dermatologe Holländer einen Zusammenhang von seborrhoischen Keratosen und bösartigen Tumoren. Die Bezeichnungen Leser-Trélat blieb trotzdem weiter erhalten [1]. Bisher gibt es keine standardisierten oder quantifizierten diagnostischen Kriterien, die das Vorzeichen des Leser-Trélat-Syndroms definieren. Die bisherige angewendete Definition beinhaltet akut exanthematisch auftretende, zahllose Verrucae seborrhoicae mit intensivem Pruritus auf nicht entzündlich veränderter Haut [1]. Das Leser-Trélat-Syndrom ist meistens mit einem Adenokarzinom assoziiert, häufig des Dickdarms, der Brust oder des Magens, aber auch unter anderem von Niere, Leber und Pankreas [6]. Bei mehr als 60 % aller beschriebenen Fälle liegt eine fortgeschrittene metastasierte Erkrankung zugrunde [19]. Das Zeichen von Leser-Trélat kann vorausgehen, gleichzeitig auftreten oder nach der Diagnose Malignität beginnen.

Kasuistik

Anamnese

Wir berichten über den Fall eines 68-jährigen Patienten, der aufgrund vor einigen Wochen plötzlich exanthematisch aufgetretenen und juckenden hyperkeratotischen Papeln in unserer Sprechstunde vorstellig war. Bei dem Patienten waren keine Vorerkrankungen bekannt, es bestand keine regelmäßige Einnahme von Medikamenten und insgesamt gab der Patient einen guten Allgemeinzustand an.

Dermatologischer Befund

V. a. am Rumpf und auch an den Extremitäten zeigen sich multiple, disseminierte, scharf begrenzte, rundliche und ovale, weiche, erhabene, grau-braune, breit auf der Unterfläche aufsitzende Noduli mit warziger Oberfläche, die klinisch Verrucae seborrhoicae entsprachen (▶ **Abb. 1**).

Nebenbefundlich fiel bei der Inspektion des Hautorgans am linken Oberarm ein ca. 1 cm durchmessender inhomogen pigmentierter und unregelmäßig begrenzter Melanom-verdächtiger Pigmentherd mit zentralen Regressionszeichen (▶ **Abb. 2**) auf.

Histopathologischer Befund

Die initiale histologische Begutachtung des Exzidats vom linken Oberarm beschrieb einen regressiv veränderten Nävuszellnävus. In Anbetracht der Gesamtsituation und des klinischen Verdachts auf Melanom erfolgten die zusätzliche Anfertigung von Stufenschnitten und eine Versendung des Materials zur referenzpathologischen Begutachtung. Letztendlich wurde ein oberflächlich spreitendes malignes Melanom mit 0,7 cm im größten horizontalen Durchmesser und mit einer maximalen Infiltrationstiefe von 0,8 mm (Breslow-Index, Clark-Level III),

Dieses Dokument wurde zum persönlichen Gebrauch heruntergeladen. Vervielfältigung nur mit Zustimmung des Verlages.

▶ **Abb. 2** Eine ca. 1 cm durchmessende, inhomogen pigmentierte Macula am linken Oberarm.

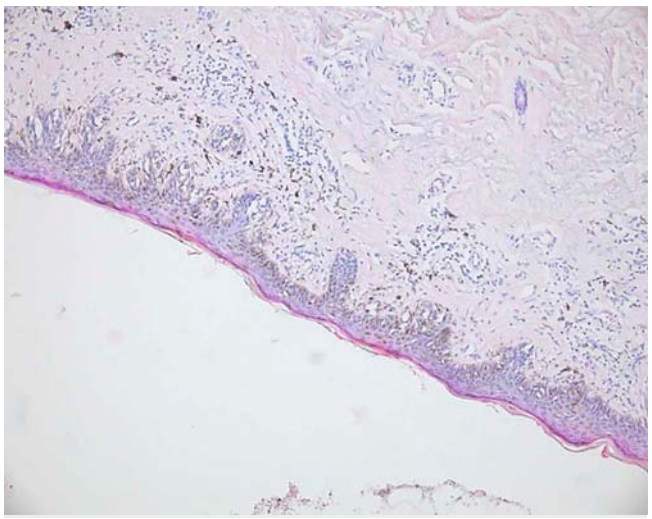

▶ **Abb. 3** Histologie eines malignen Melanoms mit einer maximalen Infiltrationstiefe von 0,8 mm (Breslow-Index; Clark-Level III).

welches auf dem Boden eines kongenitalen Nävuszellnävus entstanden war, diagnostiziert. (▶ **Abb. 3**)

Die histologische Untersuchung einer der kürettierten seborrhoischen Keratosen zeigte das typische Bild mit netzartiger Akanthose bei mäßiger Hyperkeratose und Papillomatose mit deutlicher Hyperpigmentierung der dermoepidermalen Junktionszone.

Therapie und Verlauf

Von der initialen Exzision des Melanoms am linken Oberarm bis zu der Nachexzision mit einem Sicherheitsabstand von 1 cm vergingen aufgrund der referenzpathologischen Begutachtung ca. 2 Monaten, sodass eine Biopsie des Sentinel-Lymphknotens auch aufgrund der Tumordicke < 1 mm nicht mehr diskutiert wurde. Klinisch und sonografisch waren die Lymphknoten axillär bds. nicht suspekt beschrieben worden. Auch sonst fand sich kein Hinweis auf eine Metastasierung des Melanoms.

Zum Ausschluss weiterer koexistenter Malignome bei bestehendem Verdacht auf Leser-Trélat-Syndrom mit eruptiven seborrhoischen Warzen erfolgten weitere Untersuchungen mittels bildgebender Verfahren und laborchemische Untersuchungen (beinhaltend Differenzialblutbild, Serumelektrophorese, PSA). Weder bildmorphologisch noch laborchemisch wurden pathologische Befunde beschrieben.

Bei der initialen Vorstellung und Untersuchung wurde das Auftreten von zahlreichen juckenden seborrhoischen Keratosen vom Patient angegeben. Bei der zweiten Vorstellung des Patienten zur Nachexzision des Melanoms am linken Oberarm, ca. 2 Monaten nach der ersten Vorstellung bei uns, fand sich eine Reduktion der Anzahl der Verrucae seborrhoicae und der Patient klagte kaum noch über bestehenden Juckreiz.

Diskussion

Wir berichten über den außergewöhnlichen Fall von Leser-Trélat-Syndrom in Zusammenhang mit einem malignen Melanom. Diese Konstellation wurde bis jetzt nur 4-mal zuvor in der Literatur berichtet [7, 8, 13, 19], und bei 3 von diesen Fällen handelte es sich um ein schon metastasiertes Melanom.

Die genaue Pathophysiologie, die dem Syndrom von Leser-Trélat zugrunde liegt, ist noch nicht vollständig geklärt. Es besteht jedoch der Verdacht, dass die Freisetzung von Zytokinen und Wachstumsfaktoren aus der Neoplasie das eruptive Wachstum der seborrhoischen Keratosen stimuliert. Insbesondere die Überexpression von EGFR (Rezeptor für epidermalen Wachstumsfaktor) kann zum Ausbruch dieser Läsionen beitragen [5]. Normalerweise sind die Rezeptoren für epidermalen Wachstumsfaktor (EGFR) auf den basalen Keratinozyten vorhanden und nehmen an Anzahl ab im Verlauf der Differenzierung der Keratinozyten in oberen Epidermisschichten. Es wird in einigen Arbeiten über das Leser-Trélat-Syndrom in der Immunhistochemie der seborrhoischen Keratosen eine starke Färbung für EGF-Rezeptoren in allen epidermalen Schichten außer im Stratum corneum beschrieben. Das spricht dafür, dass EGFR-Überexpression für den plötzlichen Ausbruch von seborrhoischen Keratosen verantwortlich sein kann. Deswegen schlagen manche Autoren vor, immunhistochemische Analysen bez. dem EGFR-Protein in plötzlich aufgetretenen seborrhoischen Keratosen durchzuführen [16, 19]. Es sind aber weitere systematische Analysen der EGFR-Expression in seborrhoischen Keratosen von LTS-Patienten notwendig, um diesbezüglich weitere Informationen gewinnen zu können.

EGF ist ein möglicher Progressionsfaktor für maligne Melanome [4]. Ob Melanomzellen aber selbst EGF produzieren und damit ihre Progression und/oder das Auftreten von seborrhoischen Keratosen begünstigen, oder ob die seborrhoischen Keratosen EGF produzieren und sich autokrin selbst und zusätzlich das Melanom stimulieren, oder ob schließlich eine dritte EGF-Quelle in unserem Fall sowohl das Melanom als auch seborrhoische Keratosen stimulierte, muss offen bleiben. Auch könnten ganz andere Wachstumsfaktoren eine Rolle spielen. Der enge zeitliche Zusammenhang zwischen dem Auftreten der seborrhoischen Keratosen und dem Melanom und der klinischen Besserung der ersten nach Entfernung des letzteren sprechen aber für einen Zusammenhang im Sinne eines Leser-Télat-Syndroms.

Dieses Dokument wurde zum persönlichen Gebrauch heruntergeladen. Vervielfältigung nur mit Zustimmung des Verlages.

Der Wert des Leser-Trélat-Syndroms als klinische Einheit ist umstritten. Einige Autoren geben an, dass die Assoziation seborrhoischer Keratosen mit internen Malignomen auch zufällig sein kann. Sowohl Krebs als auch seborrhoische Keratose treten häufiger bei älteren Menschen auf. Auf der anderen Seite wurde auch bei jüngeren Patienten das Leser-Trélat-Syndrom beschrieben, wie z. B. bei einer 20-jährigen Frau mit osteogenem Sarkom [10] und bei einem 20-jährigen Mann mit Rückfall akuter B-Zell-Leukämie [9].

Heaphy et al. [11] haben schon vor 10 Jahren vorgeschlagen, zwischen einem „Zeichen von Leser-Trélat" und einem „Syndrom von Leser-Trélat" zu unterscheiden. Das „Zeichen von Leser-Trélat" soll als plötzliche akute Ausbildung seborrhoischer Keratosen definiert werden, die manchmal von Pruritus oder Akanthosis nigricans (oder beidem) begleitet wird. Gemäß dieser Definition kann das Zeichen mit oder ohne okkulte Malignität vorhanden sein und ist allein anhand der Anamnese und der körperlichen Untersuchung nachweisbar. Der Begriff „Syndrom von Leser-Trélat" soll dann verwendet werden, um ein paraneoplastisches Syndrom bei Patienten mit dem „Zeichen von Leser-Trélat" zu beschreiben, bei dem nach dem Auftreten des Zeichens eine okkulte maligne Erkrankung festgestellt wurde. Abgegrenzt werden kann auch das „Pseudo-Zeichen von Leser-Trélat", bei dem präexistente seborrhoische Keratosen sich erst unter Chemotherapie entzünden [20].

Unabhängig von der Terminologie soll das plötzliche Auftreten zahlreicher seborrhoischer Keratosen die Frage nach einer zugrundeliegenden inneren Malignität aufwerfen und zu weiteren klinischen und diagnostischen Untersuchungen führen. Ärzte aller Fachrichtungen sollten sich des Leser-Trélat-Zeichens und seiner wichtigen klinischen Bedeutung bewusst sein.

Interessenkonflikt

Die Autoren geben an, dass kein Interessenkonflikt besteht.

Literatur

[1] Bernett C, Schmieder G. Leser Trelat Sign. StatPearls, Treasure Island (FL): StatPearls Publishing; 2019

[2] Blum A, Grossmann S, Rohm S et al. Facultative paraneoplasia of the skin. Dtsch Med Wochenschr 2003; 128: 2257 – 2260

[3] Blum A, Rohm S, Grossmann S et al. Obligate paraneoplasias of the skin. Dtsch Med Wochenschr 2003; 128: 2195 – 2199

[4] Bracher A, Cardona AS, Tauber S et al. Epidermal growth factor facilitates melanoma lymph node metastasis by influencing tumor lymphangiogenesis. J Invest Dermatol 2003; 133: 230 – 238

[5] Chakradeo K, Narsinghpura K, Ekladious A. Sign of Leser-Trélat. BMJ Case Rep 2016: pii: bcr2016215316. doi:10.1136/bcr-2016-215316

[6] Constantinou C, Dancea H, Meade P. The sign of Leser-Trelat in colorectal adenocarcinoma. Am Surg 2010; 76: 340 – 341

[7] Ellis DL, Kafka SP, Chow JC et al. Melanoma, growth factors, acanthosis nigricans, the sign of Leser-Trélat, and multiple acrochordons. A possible role for alpha-transforming growth factor in cutaneous paraneoplastic syndromes. N Engl J Med 1987; 317: 1582 – 1587

[8] Fanti PA, Metri M, Patrizi A. The sign of Leser-Trélat associated with malignant melanoma. Cutis 1989; 44: 39 – 41

[9] Fasoldt JJ, Brumwell ER, Lackey JN. Leser-Trélat sign presenting in a patient with recurrent pre-B-cell acute lymphocytic leukemia. Cutis 2012; 89: 33 – 35

[10] Hardy RD, Duvic M, Bleyer WA. The sign of Leser-Trelat. Med Pediatr Oncol 1997; 28: 234 – 237

[11] Heaphy MR Jr, Millns JL, Schroeter AL. The sign of Leser-Trelat in a case of adenocarcinoma of the lung. J Am Acad Dermatol 2000; 43: 386 – 390

[12] Wagner G. Akrokeratose Bazex. In: Kowalzick L, Wagner G, Hrsg. Dermatologie von Fall zu Fall: Spannende Kasuistiken aus der klinischen Praxis. Stuttgart: Thieme; 2013: 237 – 238

[13] Lee DY, Baek JH, Kim DJ et al. Leser-Trélat sign associated with malignant melanoma. Korean Journal of Dermatology 2014; 52: 895 – 899

[14] Niebauer G. Malignom und kutane paraneoplastische Syndrome. Hautarzt 1984; 35: 602 – 608

[15] Ortega-Loayza AG, Ramos W, Gutierrez EL et al. Cutaneous manifestations of internal malignancies in a tertiary health care hospital of a developing country. An Bras Dermatol 2010; 85: 736 – 742

[16] Ponti G, Luppi G, Losi L et al. Leser-Trélat syndrome in patients affected by six multiple metachronous primitive cancers. J Hematol Oncol 2010; 3: 2

[17] Ramos-E-Silva M, Carvalho JC, Carneiro SC. Cutaneous paraneoplasia. Clin Dermatol 2011; 29: 541 – 547

[18] Sardon C, Dempsey T. The Leser-Trélat sign. Cleve Clin J Med 2017; 84: 918

[19] Siedek V, Schuh T, Wollenberg A. Leser-Trelat sign in metastasized malignant melanoma. Eur Arch Otorhinolaryngol 2009; 266: 297 – 299

[20] Kowalzick L, Truhm B, Theilig M et al. Pseudo-Zeichen von Leser-Trélat: Akute Inflammation seborrhoischer Keratosen unter Chemotherapie mit Docetaxel. Akt Dermatol 2013; 39: 397 – 399

Dieses Dokument wurde zum persönlichen Gebrauch heruntergeladen. Vervielfältigung nur mit Zustimmung des Verlages.