Artikel online veröffentlicht: 07.11.2019



# Die Geschichte der operativen Arthrosetherapie

## Historic Development of the Operative Treatment of Osteoarthritis

**Authors**
**Klaus Ruhnau[1], Christoph Becher[2]**

**Affiliations**
1 Facharzt für Allgemeinchirurgie, Orthopäde & Unfallchirurg, Essen
2 HKF – Internationales Zentrum für Hüft-, Knie- und Fußchirurgie, ATOS Klinik Heidelberg, Heidelberg

**Schlüsselwörter**
Arthrose, Geschichte, Knie, Arthroskopie, Knorpelersatz, Gelenkregeneration

**Key words**
Arthrosis, History, Knee, Arthroscopy, Cartilage repair, Joint regeneration

**Bibliography**
**DOI** https://doi.org/10.1055/a-0956-8284
Online-Publikation: 7.11.2019
Akt Rheumatol 2020; 45: 32–38
© Georg Thieme Verlag KG Stuttgart · New York
ISSN 0341-051X

**Korrespondenzadresse**
Prof. Dr. med. Christoph Becher
HKF – Internationales Zentrum für Hüft-, Knie- und Fußchirurgie
ATOS Klinik Heidelberg
Bismarckstraße 9–15
69115 Heidelberg
www.hkf-ortho.de
becher@atos.de

**ZUSAMMENFASSUNG**

The operative Entwicklung der Arthrosetherapie beginnt in der Mitte des 19 Jahrhunderts. Voraussetzung für eine erfolgreiche operative Therapie waren die Einführung der Narkose und das Verständnis für eine adäquate Hygiene mit Asepis, Antisepsis und Sterilisation. Erst hiernach konnten die technischen Errungenschaften der industriellen Revolution mit der Nutzung des elektrischen Lichtes und der Röntgenstrahlen eine erfolgreiche operative Arthrosetherapie initiieren. Nach der zunehmenden Perfektionierung der Instrumente mit Etablierung der arthroskopischen Verfahren, der Individualisierung der Endoprothetik und der nicht-invasiven Diagnostik stehen seit dem Ende des 20ten Jahrhunderts die regenerativen Verfahren zur Vermeidung beziehungsweise Verzögerung einer Gelenkarthrose im Vordergrund.

**ABSTRACT**

The operative development of the treatment of osteoarthritis starts in the middle of the 19th century. A prerequisite for a successful operative management was the implementation of anesthesia and the understanding of adequate hygienic conditions with asepsis, antisepsis and sterilization. The technical developments of the industrial revolution with the use of electric light and x-ray were the start of the modern operative management of the disease. The development of adequate instruments and arthroscopic therapeutic options along with minimal invasive diagnostic tools and the individualization of arthroplasty were an enormous improvement. Since the end of the 20th century, regenerative operative treatment options have successfully evolved with the goal of the treatment of early osteoarthritic changes and prevention of a fast joint deterioration.

## Einleitung

Schon Hippokrates von Kos beschrieb vor ca. 2500 Jahren in seinem Buch „De articulis“ den Verschleiß des Gelenkes mit seinen Symptomen und der durchzuführenden Therapie. Er empfahl „Viel bewegen“ um eine Einsteifung zu verhindern. Nachdem lange Zeit die konservative Therapie mit Wärme-, Kälte-, Salben- Blutegel- und Schienenbehandlung die Therapie der Wahl war und Robert Virchow 1860 die genaue Beschreibung des Krankheitsbildes der „Arthritis deformans“ darlegte, folgten schon erste operative Ansätze durch Richard von Volkmann in seinem „Handbuch der allgemeinen und speziellen Chirurgie“. Er beschrieb die „Arthritis deformans“ als eine Krankheit des hohen Alters mit ossifizierender Hyperplasie des Knorpel der Gelenke und subchondraler Atrophie der Epiphysen. Er sah die entzündlichen Erscheinungen als sekundäre deformierende Gelenkentzündung durch schwartige Verdickung von Kapseln und Bändern und Überwucherungen der Knochenränder [1].

Die Einführung der Äthernarkose durch William Thomas Green Morten im Jahre 1846, der Händedesinfektion mit Chlorlösung durch Ignaz Phillip Semmelweis 1847,der Phenolverbände zur An-

Dieses Dokument wurde zum persönlichen Gebrauch heruntergeladen. Vervielfältigung nur mit Zustimmung des Verlages.

tisepsis durch Joseph Lister, der Dampfsterilisation durch Ernst von Bergmann 1886 und die Entdeckung der Röntgenstrahlen durch Conrad Röntgen und Marie Curie 1895 waren wesentliche Voraussetzung dafür, dass die erfolgreiche operative Therapie von Arthrosegelenken ihren Anfang nehmen konnte [2–6].

Die Deutsche Gesellschaft für Orthopädische Chirurgie wurde am 23. September 1901 in Berlin gegründet. Im Jahr 1913 hat der Münchener Internist Friedrich von Müller auf dem XVII International Congress of Medicine in London in einem Vortrag über die Differenzierung unterschiedlicher Gelenkerkrankungen die Formulierung „Arthropathia deformans" gebraucht und in dem Band 33 der „Fortschritte auf dem Gebiet der Röntgenstrahlen" das Wort „ Arthrose" [7]. Durch den ersten Weltkrieg und der damit verbundenen Verlagerung der Orthopädie auf die Behandlung von Kriegsverletzungen und deren Folgeerscheinungen geriet die zarte Pflanze der Arthrosetherapie zunächst wieder in den Hintergrund.

Die Arthrose ist weltweit die häufigste Gelenkerkrankung des erwachsenen Menschen [8]. Ob eine Arthrose vorliegt, beziehungsweise wie stark der Grad der Arthrose ausgeprägt ist, wird anhand einer radiologischen Klassifikation nach Kellgren und Lawrence (1957) bestimmt und basiert maßgeblich auf den Kriterien Gelenkspaltverschmälerung, subchondraler Sklerose, osteophytären Anbauten, Geröllzysten und Gelenkdeformitäten [9]. Die Arthrose ist eine primär nicht entzündliche degenerative Erkrankung des Gelenkknorpels, die progredient verläuft. Sie kann einzelne Kompartimente oder auch das ganze Gelenk betreffen. Dann spricht man von einer Pangonarthose [10]. Die Degeneration beginnt am Knorpel und greift im weiteren Verlauf auf den Knochen und den Kapsel-Bandapparat über [11]. Im orthopädischen Patientengut jenseits des 60ten Lebensjahres besitzen ca. 80 % Arthrosezeichen ≥ Grad 2 nach Kellgren an den großen Gelenken.

Die Lebenserwartung der Menschen in Deutschland ist in den letzten 50 Jahren von ca. 68 Jahre auf 80 Jahre im Jahr 2010 gestiegen [12]. Durch die damit verbundene Zunahme der Arthroserate insbesondere an Knie- und Hüftgelenken sowie dem zunehmendem Anspruch der Patienten an ihren Körper auch in höherem Alter, wurde der operative Handlungsbedarf immer größer. Neben der enormen Zunahme an endoprothetischen Eingriffen steigerte sich auch der Bedarf an gelenkerhaltenden, knorpelrekonstruierenden Operationen.

Folgend werden die Entwicklungen der verschiedenen operativen Therapiemöglichkeiten dargestellt.

## Endoprothetik

Der Pionier der Endoprothetik ist der Deutsche Themistocles Gluck (1853–1942). Im Jahr 1885 trug er vor der Berliner Medizinischen Gesellschaft seine Idee über den Ersatz von Gelenken mit Scharnierprothesen aus Elfenbein vor. Zudem entwickelte er zur Fixierung der Gelenke eine Mischung aus Kolophonium und Gips.

Gluck wandte seine Methode von künstlichen Gelenken wohl in insgesamt 14 Fällen an. Die Erstpublikation von Ergebnissen erfolgte 1891 [13]. Seine Technik würde man heute als Individualprothese bezeichnen, da er die Prothese in 2 Operationsschritten vornahm. Zunächst wurde das Gelenk eröffnet und das distale Femur und die proximale Tibia vermessen. Anschließend folgte die nach diesen Maßen individuelle Anfertigung einer Elfenbeinscharnierprothese, die dann in einer zweiten Operation verzapft implantiert wurde. Fünf Fälle von Gelenkersatz, alle implantiert bei Gelenktuberkulose (drei Kniegelenke, ein Ellbogengelenk, ein Handgelenk) konnte er weiterverfolgen. Drei waren bereits entfernt, je ein Knie und ein Handgelenk waren jedoch bis 1891 trotz Fistelbildung noch nicht exstirpiert [14]. Die Indikation zur Anwendung der Endoprothetik bei einer Gelenktuberkulose ist aus heutiger infektiologischer Sicht allerdings sicher als „ungünstig" zu betrachten. Das Scheitern dieser Methode lag weniger an der Idee und Umsetzung des Gelenkersatzes, sondern eher an der Indikation dazu.

Weiterhin arbeite Gluck an Möglichkeiten der Antisepsis. Er stellte fest, dass es „bei der Einheilung von Kupferamalganplomben in der Umgebung der Apparate zu einer bakterienfreien Zone kam". Weiterhin stellte er fest, dass „glühende Steinkittmasse aus Colophonium mit Bimmsstein oder Gypszusatz ebenso sterilisierend wirkte" [14].

Es zieht sich durch die ganze Entwicklung und die Geschichte der operativen Therapie der Gonarthrose, dass sehr guten innovativen Verfahren lange Zeit nicht die gebührende Anerkennung entgegengebracht wird, die diesen eigentlich gebührt. Die Endoprothesen von Themistocles Gluck waren technisch ausgezeichnet, wurden aber nicht nur aus sachlicher Kritik heraus, sondern auch aus dem persönlichen Spannungsverhältnis zu seinem Vorgesetzen Ernst von Bergmann nicht anerkannt. Das führte dann für Gluck bis zu einem Verbot Endoprothesenoperationen weiter durchzuführen [15].

Nach Themistocles Gluck entwickelte sich die Knieendoprothetik erst in den 50er und 60er Jahren des letzten Jahrhunderts weiter. Die ersten Scharnierprothesen von Walldius 1951 waren aus Metall und Acryl, sehr voluminös mit großem Knochenverlust und hoher Komplikationsrate (Sinterung, Lockerung, Prothesenbruch, Infektion), hatten aber bei einer Beugefähigkeit bis maximal 90 Grad mittelfristig durchaus zufriedenstellende Ergebnisse [16]. Auch unter dem Aspekt des „Low-Friction-Prinzips" von Charnley aus den 60er Jahren wurden seit 1970 mehr und mehr ungekoppelte Oberflächenersatzprothesen eingesetzt [17]. Da die achsgeführten Knieprothesen der 60er und 70er Jahre häufiger nicht zufriedenstellende Ergebnisse zeigten und eine Revision nach Komplikation wegen der großen Knochenverluste meist mit einer Amputation endete, besaß die Knieprothetik einen schlechten Ruf. Seit am Ende des letzten Jahrhunderts das Polyaethylen als Haltbarkeit limitierendes Problem erkannt wurde, konnte durch die Entwicklung hochvernetzter Polyäthylene eine wesentliche Verbesserung der Haltbarkeit und eine Reduktion der Lockerungsraten erzielt werden [17, 18].

Mittlerweile liegt die Haltbarkeit der Knietotalendoprothetik über 25 Jahre bei 82 % und bei der Schlittenprothese über 25 Jahre bei 70 % [19]. In wieweit die zunehmend implantierten Individualendoprothesen und die zunehmende digitalisierte OP-Planung und navigierte OP-Technik hier noch eine Verbesserung des Tragekomforts und der Haltbarkeit erreichen können bleibt abzuwarten.

## Osteotomie

Die Behandlung von fehlstellungsbedingten Arthrosen ist schon seit der 2ten Hälfte des 19ten Jahrhunderts bekannt. Die ersten Osteotomien erfolgten zur Behandlung von rachitischen und post-

Dieses Dokument wurde zum persönlichen Gebrauch heruntergeladen. Vervielfältigung nur mit Zustimmung des Verlages.

traumatischen Extremitäten-Deformitäten. John Rhea Barton war wohl der erste Chirurg der Osteotomien an unterschiedlichen Extremitäten durchgeführt hat, unter anderem 1835 die Entnahme eines Keiles aus dem Femurschaft [20].

„Der heute übliche Begriff „Osteotomie“ wurde 1838 von Josef Anton Mayer erstmals geprägt. Das wichtigste Instrument war die Stichsäge, teilweise abgelöst durch die kunstvoll gefertigten Ketten- und bald Scheibensägen, wie sie Bernhard Heine ab 1824 und die Instrumentenmacher in Paris konstruierten [21]. Mayer führte eine Keilosteotomie der proximalen Tibia bei Genu valgum durch und begründete damit als erster die Technik der Umstellungsosteotomie bei Deformierung langer Röhrenknochen [22]. Wegen der großen Infektionsraten durch Wundfieber und Hospitalbrand wurden die Osteotomien von Bernhard von Langenbeck seit 1852 in subcutaner bzw. percutaner Technik durchgeführt. Der Knochen wurde dabei an der zu osteotomierenden Stelle mehrfach durch Bohrungen geschwächt und schließlich mit einer kleinen Stichsäge vollständig durchtrennt [14]. 1894 veröffentlichte der Gynäkologe Leonardo Gigli seine Technik der weichteilschonenden Osteotomie des lateralen Os pubis von innen nach außen bei engem Geburtskanal mit einer Drahtsäge [21]. Aber erst die Arbeiten von Jackson und Coventry aus den 50er Jahren des letzten Jahrhunderts haben diese Techniken aufblühen lassen [23–26]. Seither wurde die Technik mit verschiedenen Osteotomieverfahren des proximalen Tibiakopfes, z. B. Dome-Osteotomie, Chevron-Osteotomie oder Fixateur-Externe – je nach Art der Deformierung – weiterentwickelt. Dabei wurden zur Fixation Charnley-Krampen, Steinmann-Nägel, Platten oder auch Gipsverbände eingesetzt [27, 28].

Eine neue Entwicklung wurde durch die Publikation der öffnenden biplanaren hohen tibialen Osteotomie durch Lobenhoffer und Agneskirchner eingeleitet [29]. Mit winkelstabilen Osteosyntheseplatten, die auch für die distale biplanare Femurosteotomie entwickelt wurden, wurde eine relativ komplikationsarme und exakte Umstellungsosteotomie möglich. Mit der Option die Umstellungsosteotomie navigiert vorzunehmen sind auch geringe Korrekturen, wie sie im Rahmen der regenerativen Knorpeltherapie sinnvoll sind, sehr exakt möglich [30].

## Arthroskopie

Der Beginn der Arthroskopie erfolgte mit der Erfindung des Endoskops durch den französischen Arzt Antonin Desormeaux 1853, nach dem Vorbild des ersten Lichtleiters mit einer Kerze von Philip Bossini. Aber erst die Weiterentwicklung zu einer batteriegespeisten Lichtquelle durch Maximilian Nitze im Jahre 1867 und der Erfindung der Kohlefaser-Glühlampe durch Thomas Edison 1879 machten eine erste Gelenkspiegelung möglich [31]. Die erste Spiegelung des Kniegelenkes durch Severin Nordentoft im Jahre 1912, der auch den Begriff der „Arthroskopie“ geprägt hat, war ein weiterer Meilenstein. Später verbesserte Nordentoft die Darstellung der Strukturen im Gelenk mit einem Trokar-Endoskop durch Auffüllung des Kniegelenks mit steriler Flüssigkeit [32].

Zwischenzeitlich veröffentlichte Eugen Bircher 1921 seine erste Publikation „die Arthroendoskopie“ im Zentralblatt der Chirurgie. Er war der erste Kniegelenkchirurg der die Arthroskopie zu diagnostischen Zwecken einsetzte. 1931 ließ sich Michael Burman aus dem Hospital for Joint Disease New York von der Firma Wappler ein Arthroskop in der Art eines geraden Zystoskopes mit 4mm Schleuse und 3mm Endoskop-Durchmesser anfertigen. Er füllte das Gelenk mit Ringer-Laktat-Lösung auf und inspizierte so 100 Knie-, 25 Schulter-, 20 Hüft-, 15 Ellenbogen- 4 Hand- und 3 Sprunggelenke an Leichenpräparaten [33].

Kenji Takagi der schon seit 1918 in Japan Erfahrung mit der Arthroskopie gemacht hatte und zahlreiche Endoskop-Modelle entwickelt hatte, nummerierte seine neu entwickelten Endoskope. Sein Endoskop Nr.11 hatte mit 2,7mm den dünnsten Durchmesser, mit seinem Endoskop Nr. 12 war er in der Lage kleine Biopsien unter optischer Kontrolle mit einer speziellen Biopsiezange zu entnehmen und wenn nötig auch kleinere Blutungen zu stillen.1932 gelang es ihm Bilder durch die Optik anzufertigen und 1936 sogar Farbbilder und Filme [34].

Burman berichtete bereits 1934 über eine Serie von 36 Patienten mit klinisch deutlicher Verbesserung der Arthrosesymptomatik nach arthroskopischer Lavage des Kniegelenkes [35]. 1938 veröffentlichte der Rheumatologe Ernst Vaubel das erste Buch über die Arthroskopie des Kniegelenkes. Er benutzte hierzu ein Thorakoskop vom Typ des Jakobaeus Endoskopes der Firma Georg Wolf (Berlin) um chronische Gelenkleiden zu diagnostizieren [31]. Bevor sich eine neue Initiative zur Arthrose-Therapie aufstellen konnte, musste sich die Orthopädie während des zweiten Weltkrieges fast ausschließlich der Kriegschirurgie widmen.

Mit Masaki Watanabe, einem Schüler Kenji Takagis, beginnt eine neue Ära der Arthroskopie. Watanabe tat alles, um die Arthroskopie in der westlichen Welt zu präsentieren, hatte er und sein Lehrer Takagi doch schon Erfahrung an über 1000 Arthroskopien gesammelt. 1957 verfasste er gemeinsam mit Takeda und Ikeuchi den englischsprachigen „Atlas of Arthroscopy“. Die Resonanz auf seine Vorträge in Europa und den USA war aber eher enttäuschend, weil man ihm seine Referate und Filme kaum glauben konnte [36].

Die Zeit war offensichtlich noch nicht reif für die Anwendung der Arthroskopie in der westlichen Welt. Robert Jackson war der erste westliche Orthopäde, der 1964/65 in Japan Schüler von Watanabe wurde (▶ **Abb. 1**). Jackson verbreitete seit 1968 die Arthroskopie in Nordamerika durch Workshops anlässlich der AAOS Kongresse [37]. Aus der Arthroskopie aus wissenschaftlichem Interes-

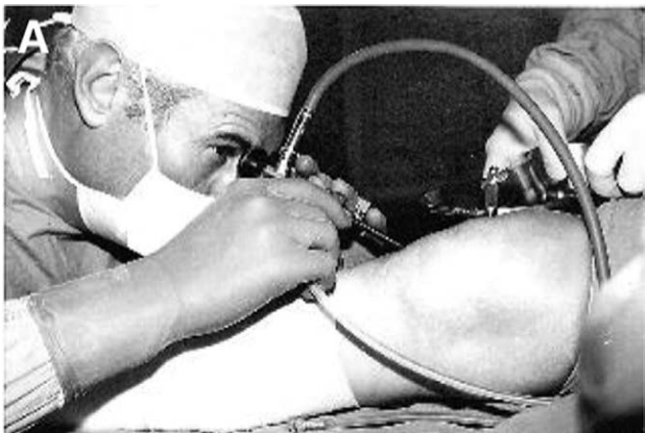

▶ **Abb. 1** R. Jackson bei Durchführung einer Arthroskopie im Jahre 1968. Quelle: Jackson RW. A History of Arthroscopy. Arthroscopy 2010; 26 (1): 91–103 with permission from Elsevier [rerif].

Dieses Dokument wurde zum persönlichen Gebrauch heruntergeladen. Vervielfältigung nur mit Zustimmung des Verlages.

se wurde nun ein zunehmend praktisch orthopädischer Eingriff, der sowohl der Diagnostik als auch der Therapie immer mehr neue Möglichkeiten erschloss. Durch die Weiterentwicklung der Arthroskope mit Stablinsensystem durch HH Hopkins und Fa. Storz im Jahre 1978 [38] und des ersten Kaltlichtarthroskops von J.Ohnsorge und der Fa. Wolf 1969 [39], aber auch die Entwicklung neuer arthroskopischer Instrumente der Fa. Wolf 1984 und des ersten Shaversystems 1981 (Dyonics Arthroplasty System) [40], kam ein enormer Schub und zunehmendes Interesse an der Arthroskopie auf. Unter diesen technischen Voraussetzungen war es nun möglich routinemäßig arthroskopische Therapie bei Gonarthose im Sinne einer Gelenktoilette mit Synovektomie, Knorpelglättung, Meniskusteilresektion und Entfernung freier Gelenkkörper durchzuführen.

Mit der Entwicklung der Video-Endoskopie-Türme wurde die Arthroskopie zu einem Routinetool in der Therapie von degenerativen und traumatischen Gelenkerkrankungen. Dabei wurde sie als Diagnostikum bis auf wenige Ausnahmen durch das MRT ersetzt.

## Arthroskopische Verfahren

Haggart und Magnuson propagierte 1940 das offene „Housecleaning". Darunter verstand man ein Debridement mit Spülung, Synovektomie, Gelenkkörperextraktion, Meniskusresektion und Abtragung von Osteophyten [41, 42]. Pridie publizierte 1959 seine Technik der offenen Knochenbohrung mit einen ¼ Zollbohrer (ca. 6,35 mm ø) zur Knochenmarkstimulation [43] und Regeneratknorpelbildung (▶ **Abb. 2**). Lenny L. Johnson [44] war nach zahlreichen präklinischen Studien der Erste, der knorpelregenerative Therapie arthroskopisch durchführen konnte. Die knochenmarkstimulierende Technik der Abrasionsarthroplastik wandte er seit 1981 an und veröffentlichte seine Ergebnisse 1986 [44]. Entgegen der später im Rahmen der Gonarthose angewandten Technik sah Johnson seine Abrasionsplastik nur bei lokal eburnisiertem Knorpeldefekt kleiner 4cm² indiziert und auch nur dann, wenn der Umgebungsknorpel maximal 2-gradig chondromalazisch verändert war. Außerdem durfte die Beinachse nicht mehr als 3 Grad varus oder valgus besitzen und das Alter 50 Jahre nicht überschreiten. Auch die Nachbehandlung war mit 6 Wochen Bodenkontakt und Motorschienenbehandlung vom ersten postoperativen Tag an für 6 Wochen, 6–8 Stunden pro Tag genau definiert.

Der Wunsch Knorpelschäden größer 1cm², also präarthrotische Deformitäten nicht nur symptomatisch zu behandeln, sondern eine Knorpelrekonstruktion zu erzielen, besteht schon seit Langem. John Richard Steadman übernahm die Indikation und Nachbehandlung eins zu eins von Johnson, machte aber statt der Abrasion mit der motorgetriebenen Fräse die knochenmark-stimulierende Technik mit einer spitzen, gebogenen Ahle, welche er sehr penibel in 3–4 mm Abstand und 2,5 mm Breite und 5 mm Tiefe in der Knochen einschlug [45]. Diese Technik der „Mikrofrakturierung" wird bis heute als der goldene Standard der knochenmarksstimulierenden Techniken angesehen. Johnson und Steadman erzielten in eigenen Studien sehr gute Ergebnisse. Mit der Abrasionsplastik wurden nach 20 Jahren postoperativ 82 % zufriedenstellende und nach Mikrofrakturierung nach 7 Jahren 92 % gute Ergebnisse dokumentiert [46, 47].

Mit der ersten autologen Chondrozytentransplantation durch Mats Brittberg 1994 (▶ **Abb. 3**), ist man dem Konzept der Knorpelrekonstruktion einen großen Schritt näher gekommen [48], auch wenn im Idealfall in der Histologie nur maximal hyalinartiger Knorpel erreicht werden kann. Dieses Verfahren, welches seine Indikation bei Knorpeldefekten größer 2,5–3 cm² besitzt und das seit nun über 30 Jahren an vielen tausend Patient praktiziert wurde und das mit über 16 Studien des höchsten Evidenz-Level zu den am besten untersuchtesten Verfahren in der Orthopädie und Unfallchirurgie gehört, sieht sich aktuell in einer kritischen Lage. Die administrati-

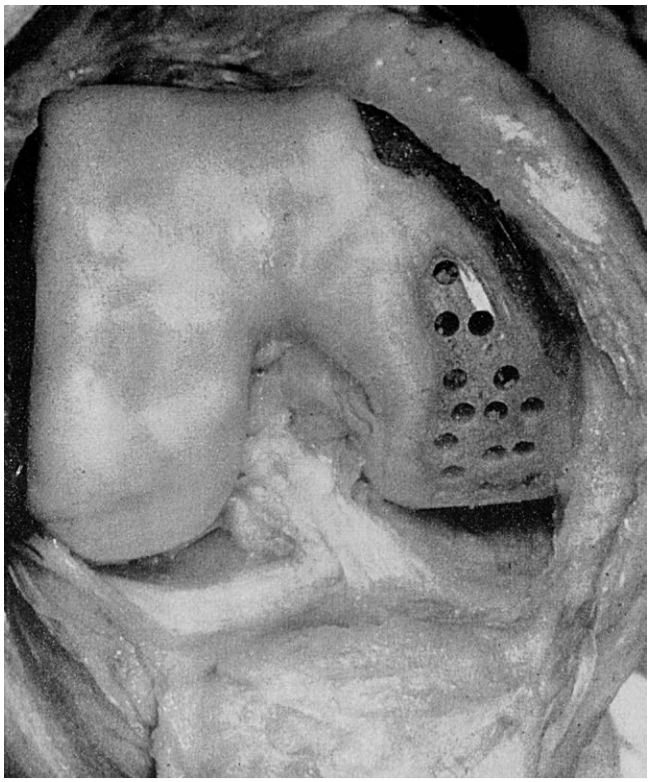

▶ **Abb. 2** Klassische Durchführung der Pridie-Bohrung. Quelle: Eyre-Brook AL. Kenneth Pridie: An Appreciation. Bristol Med Chir J 1965; 80: 37–41 [rerif].

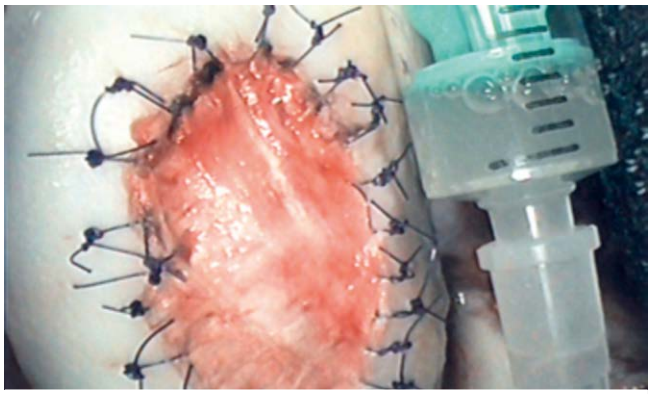

▶ **Abb. 3** Klassische Technik der ersten autologen Chondrozytentransplantation (ACT). Der Defekt wurde mit einem an den Umgebungsknorpel angenähten Periostlappen „wasserdicht" abgedeckt und die Zellen (welche in einer Suspension bereitgestellt wurden), unter den Periostlappen eingespritzt.

Dieses Dokument wurde zum persönlichen Gebrauch heruntergeladen. Vervielfältigung nur mit Zustimmung des Verlages.

ven Voraussetzungen zur Durchführung einer solchen Therapie und Repressalien durch die Krankenkassen machen eine positive Entwicklung gerade im Sinne der meist jungen Patienten immer schwerer.

Die autologe osteochondrale Transplantation hat den Sinn einen lokalen kleinen bis 3 cm² großen symptomatischen 3–4 gradigen Knorpel- beziehungsweise Knorpel-Knochenschaden einzeitig zu behandeln. Dabei wird aus einem weniger belasteten Gelenkareal, z. B. den dorsalen Femurcondylen oder der medialen Schulter der Trochlea femoris ein Knorpel-Knochenzylinder gewonnen, welcher dann pressfit in das Defektareal implantiert wird. Die osteochondrale Transplantation besitzt ihren Anfang in der autologen osteochondralen Knorpel-Kappenplastik durch John Royal Moore. Er behandelte damit seit 1938 Schenkelhalspseudarthrosen und bediente sich hierzu des vitalen Knorpelbelages des Hüftkopfes und einer dünnen hierunter liegenden Spongiosaschicht um dieses Transplantat auf den vorbereiteten Oberschenkelhals aufzusetzten [49].

Seit 1960 angewandt, ist das den Knorpel und Knochen rekonstruierendes Verfahren durch H. Wagner bekannt, der das Verfahren bei der Osteochondrosis dissecans einsetzte und sich dabei mit speziell hierzu konstruierten Instrumenten der Transplantationszylinder aus den dorsalen Femurkonylen bediente [50].

Ein weiteres einzeitiges Knorpelregenerationsverfahren stellt die Therapie mit autologen Knorpelchips dar [51]. Bei diesem Verfahren wird der Knorpeldefekt präpariert und das Debridat in ganz kleine Knorpelchips mit dem Skalpell zerkleinert, in den Defekt appliziert und mit Gel, Matrix oder Fibrinkleber fixiert.

Seit den 1990er Jahren hat sich eine deutliche Trendwende in der Indikation zur Arthroskopie bei, selbst auch nur beginnender Gonarthrose, eingestellt. Zu diesem Zeitpunkt bestand das Konzept meist darin, die arthroskopisch nachweisbaren Pathologien operativ zu sanieren. Reine Lavage und Gelenktoilette galten zunehmend als obsolet [52, 53]. In der Knorpeltherapie galt die Knorpelglättung meist mit dem Shaver, aber auch die „Versiegelung der Knorpeloberfläche“ durch Radiofrequenz Co-Ablation zur Bildung glatter Knorpelfläche und stabiler Defektränder zunächst als anerkannte knorpeltherapeutische Verfahren [54, 55]. Seit etwa dem Jahr 2000 wurden diese Verfahren immer kritischer gesehen. Die Knorpelglättung sollte nun mehr besser im „ohne Kontakt-Modus“ erfolgen und nur fransige, flottierende, instabile Knorpelfragmente entfernt werden [53].

Mit der Veröffentlichung der Moseley-Studie 2002 im New England Journal of Medicine, bei der in einer randomisierten und plazebo-kontrollierten Kontrollgruppe an 180 Osteoarthrose-Patienten zwischen Arthroskopie mit Debridement und Lavage und der Placebogruppe kein Unterschied bezüglich Schmerzen und Funktion nachgewiesen werden konnte, steht die Arthroskopie bei Gonarthrose noch mehr im Focus [56]. Obwohl diese Studie erhebliche methodische Schwächen aufweist und Debridement und Lavage bei den durchzuführenden Eingriffen nicht das führende Konzept darstellten, sind in der Folge seit November 2015 bestimmte arthroskopische Verfahren zur Behandlung der Kniegelenk-Arthrose aus dem GKV-Leistungskatalog ausgeschlossen worden [57].

**FAZIT**

Die zunehmend detaillierteren Erkenntnisse der Entstehung einer Arthrose und der damit verbundenen komplexen, insbesonderen entzündlichen Stoffwechselprozesse ermöglichen es heute immer gezieltere therapeutische Maßnahmen zur Verhütung oder Verzögerung einer Gonarthrose einzusetzen.

Dabei ist entscheidend symptomatische praearthrotische, postraumatische oder auch statische Deformitäten frühzeitig zu erkennen, um rechtzeitig eine zu einem späteren Zeitpunkt unabwendbare Arthrose eines Gelenkes mit all seinen Facetten zu verhindern oder zumindest zu verlangsamen. Hierzu sind die knorpelregenerativen Verfahren einschließlich der osteochondralen Transplantation, der autologen Chondrozytentransplantation und der Umstellungsosteotomien ein wichtiges Behandlungskonzept, um die Zahl der weiter zunehmenden endoprothetischen Eingriffe besonders auch in relativ jungen Jahren zu reduzieren.

In Zukunft wird man möglicherweise neben den oben beschriebenen Verfahren zur Behandlung praearthrotischer und früharthrotischer Gelenke durch den Einsatz von autologen oder allogenen Stammzellaufbereitungen aus der Reihe des Binde- und Stützgewebes der Arthroseentwicklung noch besser entgegentreten können [58, 59].

## Interessenkonflikt

Die Autorinnen/Autoren geben an, dass kein Interessenkonflikt besteht.

## Literatur

[1] Eulert J, Eichler J. Praktische Orthopädie – Band 25: Arthrose. Stuttgart: Georg Thieme Verlag; 1995

[2] Buchholtz A. Ernst von Bergmann. 2. Aufl. Leipzig: Verlag von F. C. W. Vogel; 1911

[3] Lister J. On the Antiseptic Principle in the Practice of Surgery. Br Med J 1867; 2: 246–248

[4] Röntgen WC. Ueber eine neue Art von Strahlen. Fortsetzung. In: Sitzungsberichte der Würzburger Physik-medic Gesellschaft. Würzburg: Verlag der Stahel'schen Buchhndlung; 1896: 132–141

[5] Schott H. Die Chronik der Medizin. Augsburg: Bechtermünz-Verlag; 1997

[6] Semmelweis IG. Die Aetiologie, der Begriff und die Prophylaxis des Kindbettfiebers Pest, Wien und Leipzig. Hartleben's Verlags-Expedition 1861

[7] Fv Müller. Differenzierung der chronischen Gelenkerkrankungen. In: XVIIth International Congress of Medicine, 1913. London: Oxford University Press; 1914: 501

[8] Felson DT. Epidemiology of hip and knee osteoarthritis. Epidemiologic reviews 1988; 10: 1–28

[9] Kellgren JH, Lawrence JS. Radiological assessment of osteo-arthrosis. Ann Rheum Dis 1957; 16: 494–502

Dieses Dokument wurde zum persönlichen Gebrauch heruntergeladen. Vervielfältigung nur mit Zustimmung des Verlages.

[10] Pap G, Meinecke I, Ätiologie und Pathogenese der Gonarthrose. In: Wirtz DC., Hrsg. AE-Manual der Endoprothetik: Knie. Berlin, Heidelberg: Springer Berlin Heidelberg; 2011: 33–46. doi:10.1007/978-3-642-12889-9_3

[11] Lüring C, Tingart M, Grifka J, Degenerative Gelenkerkrankungen. In Grifka J et al. Hrsg. Orthopädie und Unfallchirurgie: Für Praxis, Klinik und Facharztprüfung. Berlin, Heidelberg: Springer Berlin Heidelberg; 2011: 281–297. doi:10.1007/978-3-642-13111-0_16

[12] Lampert T, Kroll LE. Soziale Unterschiede in der Mortalität und Lebenserwartung. In: Robert Koch-Institut; 2014 doi:10.17886/rki-gbe-2016-017

[13] Gluck T. Referat über die durch das moderne chirurgische Experiment gewonnenen positiven Resultate, betreffend die Naht und den Ersatz von Defekten höherer Gewebe, sowie über die Verwertung resorbierbarer und lebendiger Tampons in der Chirurgie. Arch f Klin Chir 1891; 41: 187–239

[14] Anderer U, Libera J. In vitro engineering of human autogenous cartilage. J Bone Miner Res 2002; 17: 1420–1429. doi:10.1359/jbmr.2002.17.8.1420

[15] Wessinghage D. Themistocles Gluck: Von der Organexstirpation zum Gelenkersatz. Dtsch Arztebl International 1995; 92: 2180–2184

[16] Jerosch J, Heisel J. Knieendoprothetik: Indikationen, Operationstechnik, Nachbehandlung, Begutachtung. 1. Aufl. Berlin, Heidelberg: Springer-Verlag Berlin Heidelberg; 1998

[17] Wroblewski BM, Fleming PA, Siney PD. Charnley low-frictional torque arthroplasty of the hip. 20-to-30 year results. J Bone Joint Surg Br 1999; 81: 427–430

[18] Wroblewski BM, Siney PD, Fleming PA. Charnley low frictional torque arthroplasty: clinical developments. The Orthopedic clinics of North America 2005; 36: 11–16. doi:10.1016/j.ocl.2004.06.013

[19] Evans JT, Walker RW, Evans JP et al. How long does a knee replacement last? A systematic review and meta-analysis of case series and national registry reports with more than 15 years of follow-up. Lancet (London, England) 2019; 393: 655–663. doi:10.1016/s0140-6736(18)32531-5

[20] Probst J. Die historische Entwicklung der Osteotomie als chirurgisches Prinzip. In Probst Jed Bericht über die 2 Dresdner Unfalltagung Posttraumatische Korrektureingriffe nach Fehlverheilung an Becken und Unterer Extremität. Dresden; 1998: 19–28

[21] Rauch L. Korrekturosteotomien bei posttraumatischen kniegelenksnahen Deformitäten nach exakt radiologischen Kriterien: Einfluss auf Funktion und Lebensqualität. München: Technische Universität München; 2017

[22] Mayer JA. Das Neue Heilverfahren Der Fötalluxationen Durch Osteotomie. Würzburg: Verlag der Stahel'schen Buchhndlung; 1855

[23] Brunori A, Bruni P, Greco R et al. Celebrating the centennial (1894–1994): Leonardo Gigli and his wire saw. Journal of neurosurgery 1995; 82: 1086–1090. doi:10.3171/jns.1995.82.6.1086

[24] Jackson JP, Waugh W. Tibial osteotomy for osteoarthritis of the knee. J Bone Joint Surg Br 1961; 43-b: 746–751

[25] Jackson JP, Waugh W, Green JP. High tibial osteotomy for osteoarthritis of the knee. J Bone Joint Surg Br 1969; 51: 88–94

[26] Ogston A. The Operative Treatment of Genu Valgum. Edinburgh medical journal 1877; 22: 782–784

[27] Coventry MB. Osteotomy of the upper portion of the tibia for degenerative arthritis of the knee. A preliminary report. The Journal of bone and joint surgery American volume 1965; 47: 984–990

[28] Esenkaya I, Unay K, Akan K. Proximal tibial osteotomies for the medial compartment arthrosis of the knee: a historical journey. Strategies in trauma and limb reconstruction (Online) 2012; 7: 13–21

[29] Lobenhoffer P, Agneskirchner JD. Improvements in surgical technique of valgus high tibial osteotomy. Knee Surgery, Sports Traumatology, Arthroscopy 2003; 11: 132–138. doi:10.1007/s00167-002-0334-7

[30] Menetrey J, Paul M. Possibilities of computer-assisted navitation in knee para-articular osteotomies. Der Orthopade 2004; 33: 224–228. doi:10.1007/s00132-003-0598-8

[31] Strobel M, Eichhorn J, Schießler W. Arthroskopie des Kniegelenkes. Grundprinzipien – Diagnostische Arthroskopie – Arthroskopische Chirurgie. Köln: Deutscher Ärzte-Verlag; 1998

[32] Kieser C, Seydl G. Severin Nordentoft und die Priorität für die Arthroskopie. Arthroskopie 2000; 13: 197–199. doi:10.1007/s001420050158

[33] Burman M, Michael S. Arthroscopy or the direct visualization of joints: An Experimental Cadaver Study. JBJS 1931; 13: 669–695

[34] Eikelaar HR. Arthroscopy of the knee. Groningen: University of Groningen; 1975

[35] Burman MS, Finkelstein H, Mayer L. Arthroscopy of the knee joint. JBJS 1934; 16: 255–268

[36] Kieser C. Geschichte der Arthroskopie. 30 Arthroskopiekurs Arosa 2012 Arosa, Schweiz

[37] Jackson RW. A history of arthroscopy. Arthroscopy: the journal of arthroscopic & related surgery: official publication of the Arthroscopy Association of North America and the International Arthroscopy Association 2010; 26: 91–103. doi:10.1016/j.arthro.2009.10.005

[38] Hopkins HH, The modern Urological Endoscope. In: Gow JG, Hopkins HH., Hrsg. Handbook of Urological Endoscopy. Edinburgh: Churchill Livingstone; 1978: 20–33

[39] Ohnsorge J. Arthroskopie des Kniegelenkes mittels Glasfasern. Z Orthop Ihre Grenzgeb 1969; 106: 535–538

[40] Johnson LL. Arthroscopic surgery: Principles & Practice. 3. Aufl. St. Louis Missouri: Mosby; 1986

[41] Haggart GE. The Surgical treatment of degenerative arthritis of the knee joint. JBJS 1940; 22: 717–729

[42] Magnuson PB. Joint debridement. Surgical treatment of degenerative arthritis. Surg Gynecol Obstet 1941; 73: 1–9

[43] Pridie KH. A method of resurfacing osteoarthritic knee joints. J Bone Joint Surg Br 1959; 41: 618–619

[44] Johnson LL. Arthroscopic abrasion arthroplasty historical and pathologic perspective: present status. Arthroscopy: the journal of arthroscopic & related surgery: official publication of the Arthroscopy Association of North America and the International Arthroscopy Association 1986; 2: 54–69

[45] Steadman JR, Rodkey WG, Singleton SB et al. Microfracture technique forfull-thickness chondral defects: Technique and clinical results. Operative techniques in orthopaedics 1997; 7: 300–304

[46] Sansone V, de Girolamo L, Pascale W et al. Long-term results of abrasion arthroplasty for full-thickness cartilage lesions of the medial femoral condyle. Arthroscopy : the journal of arthroscopic & related surgery : official publication of the Arthroscopy Association of North America and the International Arthroscopy Association 2015; 31: 396–403. doi:10.1016/j.arthro.2014.10.007

[47] Steadman JR, Rodkey WG, Rodrigo JJ. Microfracture: surgical technique and rehabilitation to treat chondral defects. Clinical orthopaedics and related research 2001; 391: S362–S369

[48] Brittberg M, Lindahl A, Nilsson A et al. Treatment of deep cartilage defects in the knee with autologous chondrocyte transplantation. N Engl J Med 1994; 331: 889–895. doi:10.1056/nejm199410063311401

[49] Moore JR. Cartilaginous-cup arthroplasty in ununited fractures of the neck of the femur. The Journal of bone and joint surgery American volume 1948; 30a: 313–330

[50] Wagner H. Operative Behandlung der Osteochondrosis dissecans des Kniegelenke. Z Orthop Ihre Grenzgeb 1964; 98: 62–64

Dieses Dokument wurde zum persönlichen Gebrauch heruntergeladen. Vervielfältigung nur mit Zustimmung des Verlages.

[51] Christensen BB, Olesen ML, Lind M et al. Autologous Cartilage Chip Transplantation Improves Repair Tissue Composition Compared With Marrow Stimulation. The American journal of sports medicine 2017; 45: 1490–1496. doi:10.1177/0363546517694617

[52] Reichenbach S, Rutjes AW, Nuesch E et al. Joint lavage for osteoarthritis of the knee. The Cochrane database of systematic reviews 2010, doi:10.1002/14651858.CD007320.pub2: Cd007320

[53] Spahn G, Hofmann GO, Dornacher I et al. Arthroskopie bei der Gonarthrose. OUP 2015; 264–275. doi:10.3238/oup.2015.0264–0275

[54] Outerbridge RE. The etiology of chondromalacia patellae. J Bone Joint Surg Br 1961; 43-B: 752–757

[55] Voloshin I, Morse KR, Allred CD et al. Arthroscopic Evaluation of Radiofrequency Chondroplasty of the Knee. The American Journal of Sports Medicine 2007; 35: 1702–1707. doi:10.1177/0363546507304328

[56] Moseley JB, O'Malley K, Petersen NJ et al. A controlled trial of arthroscopic surgery for osteoarthritis of the knee. N Engl J Med 2002; 347: 81–88. doi:10.1056/NEJMoa013259

[57] G-BA Pd Arthroskopische Verfahren zur Behandlung der Kniegelenk-Arthrose aus GKV-Leistungskatalog ausgeschlossen. Im Internet: https://www.g-ba.de/presse/pressemitteilungen/591/

[58] Park YB, Ha CW, Rhim JH et al. Stem Cell Therapy for Articular Cartilage Repair: Review of the Entity of Cell Populations Used and the Result of the Clinical Application of Each Entity. The American journal of sports medicine 2018; 46: 2540–2552. doi:10.1177/0363546517729152

[59] Russo A, Screpis D, Di Donato SL et al. Autologous micro-fragmented adipose tissue for the treatment of diffuse degenerative knee osteoarthritis: an update at 3 year follow-up. J Exp Orthop 2018; 5: 52. doi:10.1186/s40634-018-0169-x

Dieses Dokument wurde zum persönlichen Gebrauch heruntergeladen. Vervielfältigung nur mit Zustimmung des Verlages.