Radiologie *up2date*

1 · 2020

Allgemeine Themen 1

Typische Probleme und Fehler im radiologischen Nachtdienst

Svea Storjohann
Anika Pusch
Rebecca Kessler
Michael Kirsch

VNR: 2760512020158725313
DOI: 10.1055/a-0966-5966
Radiologie up2date 2020; 20 (1): 43–63
ISSN 1616-0681
© 2020 Georg Thieme Verlag KG

Dieses Dokument wurde zum persönlichen Gebrauch heruntergeladen. Vervielfältigung nur mit Zustimmung des Verlages.

Unter dieser Rubrik sind bereits erschienen:

Bildgebende Diagnostik bei Schuss-, Stich- und Explosionsverletzungen C. Hackenbroch, K. Efinger Heft 3/2019

Computertomografie – Untersuchungsprotokolle in der Polytraumaversorgung C. Hackenbroch, K. Efinger Heft 2/2019

Bildgebung in der Schwangerschaft R. Loose, M. Wucherer Heft 1/2018

Studien analysieren und verstehen J. Rojahn Heft 4/2016

Kennzahlen und Informationen zur Steuerung und Optimierung radiologischer Abteilungen (Imaging-Center) H. Busch Heft 3/2011

Radiologische Bildgebung von Lymphknoten in Diagnostik und Verlaufskontrolle U. Mende Heft 2/2002

ALLES ONLINE LESEN

Mit der eRef lesen Sie Ihre Zeitschrift: online wie offline, am PC und mobil, alle bereits erschienenen Artikel. Für Abonnenten kostenlos! https://eref.thieme.de/radio-u2d

IHR ONLINE-SAMMELORDNER

Sie möchten jederzeit und überall auf Ihr up2date-Archiv zugreifen? Kein Problem! Ihren immer aktuellen Online-Sammelordner finden Sie unter: https://eref.thieme.de/93ISS

JETZT FREISCHALTEN

Sie haben Ihre Zeitschrift noch nicht freigeschaltet? Ein Klick genügt:

www.thieme.de/eref-registrierung

Dieses Dokument wurde zum persönlichen Gebrauch heruntergeladen. Vervielfältigung nur mit Zustimmung des Verlages.

Thieme

Typische Probleme und Fehler im radiologischen Nachtdienst

Svea Storjohann, Anika Pusch, Rebecca Kessler, Michael Kirsch

Thieme CME · Fortbildungspunkte 3

Außerhalb der Regelarbeitszeit wird der Präsenzdienst in den meisten Krankenhäusern von Weiterbildungsassistenten geleistet. Sie sind gut beraten, einerseits die wichtigsten Krankheitsbilder zu kennen, die in dieser Übersichtsarbeit dargestellt werden, und andererseits die Fälle, die sie nicht lösen können, an ihren Hintergrund weiterzuleiten.

ABKÜRZUNGEN

ACI	Arteria carotis interna
AO	Wirbelsäulen-Klassifikation der Arbeitsgemeinschaft für Osteosynthesefragen
AV	Arteria vertebralis
CCT	kraniale Computertomografie
CDD	Classification of Diverticular Disease
CRP	C-reaktives Protein
CT	Computertomografie
CTA	computertomografische Angiografie
CTPA	computertomografische pulmonale Angiografie
EKG	Elektrokardiogramm
HWK	Halswirbelkörper
HWS	Halswirbelsäule
LAE	Lungenarterienembolie
MIP	Maximal-Intensitäts-Projektion
MRA	Magnetresonanzangiografie
MR/MRT	Magnetresonanztomografie
NIHSS	Schlaganfall-Score (National Institutes of Health Stroke Scale)
SPECT	Single Photon Emission Computed Tomography
SVT	Sinus-/Venenthrombose
VPN	Virtual Private Network

HINTERGRUNDWISSEN

- Nachtdienst ist wichtig, weil man lernt, selbstständig zu entscheiden.
- Es gibt 2 Gründe, warum es Ärger geben kann: Man ist unhöflich gewesen oder hat eine Untersuchung nicht gemacht.
- Wichtig:
  - Was dem Patienten nicht schadet, sollte man nachts eher machen.
  - Professionell sein bedeutet höflich sein.
- **Immer** das eigene Suchschema abarbeiten: Röntgenthorax z. B. von außen nach innen ansehen.
- Lebensbedrohliche Diagnosen immer zuerst ausschließen.
- Was man nicht lösen kann, rechtzeitig an den Hintergrund weiterleiten.
- **Immer** erreichbar sein.

Einleitung

Radiologische Diagnostik muss heute in den meisten Krankenhäusern rund um die Uhr während 7 Tagen in der Woche verfügbar sein. Außerhalb der Regelarbeitszeit wird der Präsenzdienst meist von Weiterbildungsassistenten geleistet. Das hat Vorteile, aber auch Nachteile. Einerseits ist diese Art der selbstständigen Befundung eine gute Trainingsmöglichkeit. Andererseits möchte niemand aus Unkenntnis Fehlbefunde liefern.

Der Facharzt steht im Hintergrund bereit. Heute kann er über einen VPN-Tunnel leicht von zu Hause aus Untersuchungen sehen und besprechen. Die Entscheidung über die Facharztgegensicht bleibt jedoch auch in der Verantwortung des Weiterbildungsassistenten im Vordergrunddienst [1–4].

In den letzten 15 Jahren sind viele Publikationen erschienen, die die Fehlerhäufigkeit dieser Art der Dienstorganisation untersucht haben. Meistens liegt die Quote diskrepanter Befunde zwischen 0,8 und etwa 2 %. Einflussfaktoren sind:

- die Dauer der Weiterbildung der Befunder (am Anfang der Weiterbildung oder im 5. Jahr)
- der Zeitpunkt der Befundung (am Anfang oder am Ende einer Nacht)
- das Organsystem, in dem befundet wird (Kopf oder Abdomen)
- die Zusammensetzung der im Dienst untersuchten Patientengruppe

Dieses Dokument wurde zum persönlichen Gebrauch heruntergeladen. Vervielfältigung nur mit Zustimmung des Verlages.

Es ist sicherlich beruhigend zu wissen, dass in den vorliegenden Studien die Varianz in der Fehlerquote beim Vergleich zwischen Weiterbildungsassistenten und Fachärzten nicht höher ist als die innerhalb der beiden Gruppen bei separater Betrachtung.

Im Folgenden werden die Krankheitsbilder dargestellt, die im Nachtdienst wichtig sind.

Appendizitis

Die akute Appendizitis gehört zu den häufigsten Diagnosen in der chirurgischen Notaufnahme und führt in vielen Fällen zu einer notfallmäßigen Laparoskopie oder Laparotomie. Etwa zwei Drittel der Fälle sind klinisch-anamnestisch sicher zu diagnostizieren. Beim verbleibenden Drittel sind körperliche Untersuchung und Anamnese nicht schlüssig. Die Standardbildgebung ist dann die Abdomensonografie. Diese kann die Verdachtsdiagnose allerdings nicht immer bestätigen bzw. sicher ausschließen. In diesen Fällen sowie bei vermuteten Komplikationen (z. B. perityphlitischer Abszess [▶ **Abb. 1**], Perforation) können vor einer Operation Schnittbildverfahren die Diagnose stützen, Differenzialdiagnosen nennen oder Komplikationen nachweisen. Die CT-Diagnostik des Abdomens ist bei der akuten Appendizitis sensitiv und spezifisch.

Das Patientenklientel ist meist so vorselektiert, dass eine Kontrastmittelapplikation (oral, rektal, intravenös) sinnvoll ist und oft wertvolle Beiträge zur Differenzialdiagnostik liefert. Konsens über die Notwendigkeit der Kontrastmittelgabe besteht jedoch nicht [5]. Koronare und sagittale Rekonstruktionen sind unverzichtbar. Je jünger die Patienten sind und je weniger Begleiterkrankungen sie haben, desto sinnvoller ist jedoch die native Low-Dose-CT.

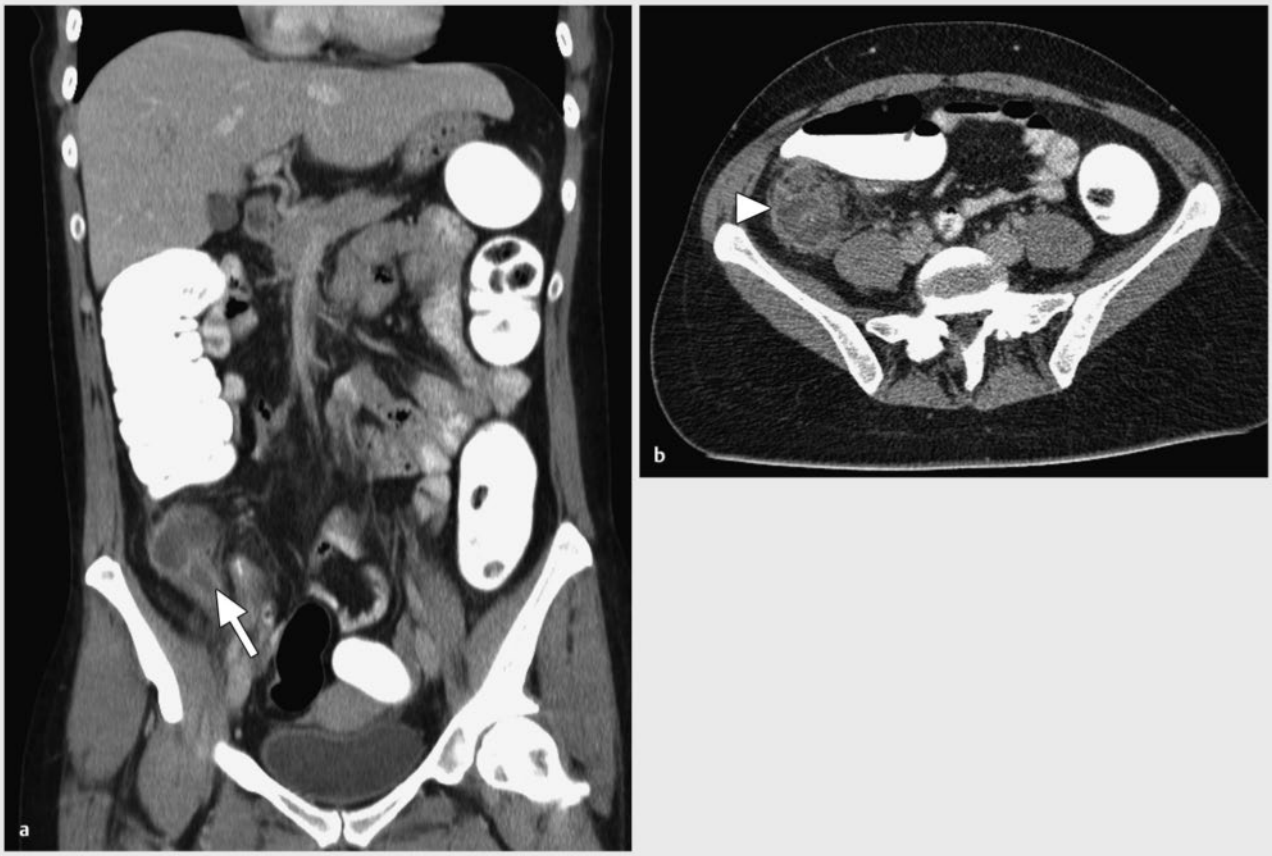

▶ **Abb. 1** Perityphlitischer Abszess. Die 41-jährige Patientin hat seit einigen Monaten Schmerzen im Unterbauch rechts. CT-Abdomen mit Kontrastmittel intravenös, oral und rektal.
a Koronare Rekonstruktion. Erweiterte und wandverbreiterte Appendix vermiformis (Pfeil). Angrenzend dichteangehobener Verhalt mit kontrastmittelaufnehmender Kapsel.
b Axiale Schichtung. Bild eines perityphlitischen Abszesses (Pfeilspitze) nach gedeckt perforierter Appendizitis.

Dieses Dokument wurde zum persönlichen Gebrauch heruntergeladen. Vervielfältigung nur mit Zustimmung des Verlages.

CT-Zeichen

Die Appendix vermiformis ist üblicherweise eine schlanke, blind endende, tubuläre Struktur. Sie geht vom Coecum im rechten Unterbauch aus. Appendikolithen können mit einer Appendizitis vergesellschaftet sein. Sie kommen jedoch auch als Zufallsbefund vor. Beim Auffinden der Appendix hilft das retrograde Verfolgen des Kolonrahmens.

Typische Befunde

Die typischen Befunde müssen nicht immer gleichzeitig vorliegen. Ihr Gesamtbild in Zusammenschau mit den übrigen klinischen Befunden ergibt die Diagnose:

- Verdickung des Appendixdurchmessers > 6 mm
- Verbreiterung der Appendixwand > 2 mm, in einer kontrastmittelgestützten Untersuchung mit kräftiger Anreicherung
- Imbibierung des umliegenden Fettgewebes bis hin zu Flüssigkeitsansammlung im rechten Unterbauch
- vermehrter und vergrößerter Lymphknotenbesatz in der Umgebung
- ein Appendikolith stützt den Diagnoseverdacht

Komplikationen einer Appendizitis sind die Perforation (gedeckt vs. frei) und der perityphlitische Abszess. Während bei gedeckter oder freier Perforation die notfallmäßige Laparoskopie oder Laparotomie indiziert ist, stellt der perityphlitische Abszess eine klassische Indikation zur radiologisch-interventionellen Therapie dar.

Atypische Befunde

Atypische Befunde kommen vor. Der häufigste Grund für eine Fehldiagnose der Appendizitis in der CT ist fehlendes interenterisches Fettgewebe bei kachektischen Patienten [6]. Hierdurch wird zum einen die Auffindbarkeit der Appendix erschwert, zum anderen kann auch die Imbibierung des perifokalen Fettgewebes maskiert sein.

Eine typische Schwierigkeit ist das Auffinden der Appendix bei Lagevarianten. Neben der relativ häufigen retrozäkalen Lage kann die Appendix auch – seltener – z. B. in einer inguinalen oder femoralen Hernie liegen (sog. „Amyand-Hernie“ bzw. sog. „de-Garengeot-Hernie“). Bei sehr alten und bei antibiotisch vorbehandelten Patienten kann die typische Klinik fehlen.

Eine deutlich erweiterte Appendix ohne Verbreiterung der Wand, ohne perifokale Fettgewebsimbibierung sowie ohne Entzündungszeichen in der Laborchemie kann eine Mukozele der Appendix sein. In diesem Fall muss eine Koloskopie zum Ausschluss maligner Prozesse durchgeführt werden.

Es können auch nur Teile der Appendix entzündlich beteiligt sein (z. B. Spitzenappendizitis, Stumpfappendizitis bei Z. n. Appendektomie). Sehr selten kann die Appendix doppelt angelegt sein, sodass sich beide Appendizes entzünden können (synchron vs. metachron).

Differenzialdiagnosen

An Differenzialdiagnosen sind zu berücksichtigen:

- viszeralchirurgisch z. B. Gastroenteritis, mesenteriale Adenitis, Ileus (z. B. auf dem Boden eines Malignoms), Divertikulitis, sekundäre Appendizitis aufgrund eines Zäkumkarzinoids, chronisch entzündliche Darmerkrankungen, Appendicitis epiploica, Meckel-Divertikulitis, Mukozele
- gynäkologisch z. B. tuboovarieller Abszess, extrauterine Gravidität, stielgedrehte Ovarzyste, Ovulationsschmerz, Endometriose
- urologisch z. B. Urolithiasis, Harnblasenentzündung, Pyelonephritis, Hodentorsion

Fragen an den Radiologen

- Liegt eine Appendizitis vor oder besteht eine andere abdominelle Erkrankung?
- Bestehen Komplikationen?
- Kommt eine interventionelle Therapie (Drainage) in Betracht?

PRAXISTIPP

- In der Sonografie ist es leichter eine Appendizitis zu sehen als eine gesunde Appendix.
- Im Zweifel hilft eine CT-Diagnostik. Dabei sucht man den Kolonrahmen bis zum Zäkum retrograd ab (auch sagittal und koronar rekonstruiert). Das besondere Augenmerk gilt dabei der tubulären, blind endenden Appendix.

Ileus

Der Ileus ist ein häufiges Krankheitsbild bei Patienten, die mit den Symptomen eines akuten Abdomens vorgestellt werden. Die Verdachtsdiagnose wird auf Grundlage klinischer Zeichen und der Anamnese des Patienten gestellt. In der radiologischen Diagnostik dient die konventionelle Röntgenaufnahme des Abdomens vor allem der initialen Triage von Patienten, die mittels CT weiter abgeklärt werden sollten [7]. Die CT ist der konventionellen Röntgenaufnahme in Sensitivität und Spezifität in vielen Aspekten überlegen [8]:

- Nachweis der Ileusursache
- Lokalisation des Kalibersprungs beim mechanischen Ileus
- Beurteilung von Komplikationen

Für die detaillierte Beurteilung des CT-Bildes ist es äußerst wertvoll, wenn der befundende Radiologe einen umfassenden Einblick in die klinische Präsentation, die Eigenanamnese, die Befunde der klinischen Untersuchung und die Laborbefunde des Patienten hat und mit den zuweisenden Kollegen im Dialog steht.

Dieses Dokument wurde zum persönlichen Gebrauch heruntergeladen. Vervielfältigung nur mit Zustimmung des Verlages.

CT-Zeichen

Bildgebendes Korrelat des klinischen Ileusbildes sind distendierte, flüssigkeitsgefüllte Darmschlingen, teils mit Luft-Flüssigkeits-Spiegeln. Vereinfacht gilt die 3-6-9-Regel: Distensionen des Dünndarms über 3 cm, des Kolons über 6 cm und des Zäkums über 9 cm gelten als pathologische Erweiterungen. Dabei ist für die weitere differenzialdiagnostische Aufarbeitung die Unterscheidung in Dünndarmileus, Dickdarmileus und kombinierten Dünn- und Dickdarmileus entscheidend. Ebenso müssen auch mechanische und paralytische Genese unterschieden werden.

Mechanischer Dünndarmileus

Die typischen CT-Zeichen des mechanischen Dünndarmileus (▸ **Abb. 2**) sind proximale distendierte Dünndarmschlingen, oft mit Luft-Flüssigkeits-Spiegeln, sowie distale kollabierte gas- und flüssigkeitsfreie Dünndarmschlingen („Hungerdarm"). Der Übergang der distendierten in die kollabierten Schlingen ist als abrupter Kalibersprung zu erkennen, der nachgeschaltete Kolonrahmen ist oft entleert [9]. Zusätzlich kann das „Faeces-Zeichen des Dünndarms" nachweisbar sein (Auftreten faecesartigen, partikulierten, gasdurchsetzten Stuhls im Dünndarm [10]), wobei dieses dann häufig den Punkt des Kalibersprungs markiert. Bei einer mechanischen Obstruktion des Dünndarms sollte nach Möglichkeit die *einfache mechanische Obstruktion (Adhäsion, Bride)* von einer *komplizierten Obstruktion mit Strangulation des Dünndarms bzw. Ausbildung einer geschlossenen Schlinge* unterschieden werden. Bei einer komplizierten Obstruktion wird eine Darmschlinge variabler Länge an benachbart liegenden Abschnitten durch dasselbe Passagehindernis obstruiert und infolgedessen in der Perfusion gestört. Hieraus ergeben sich spezielle Bildgebungscharakteristika: Es finden sich – u- oder c-förmig radial aufgespannt – eine oder mehrere Schlingen mit prominenten Mesenterialgefäßen, die zu einem Zentrum konvergieren. Im Zen-

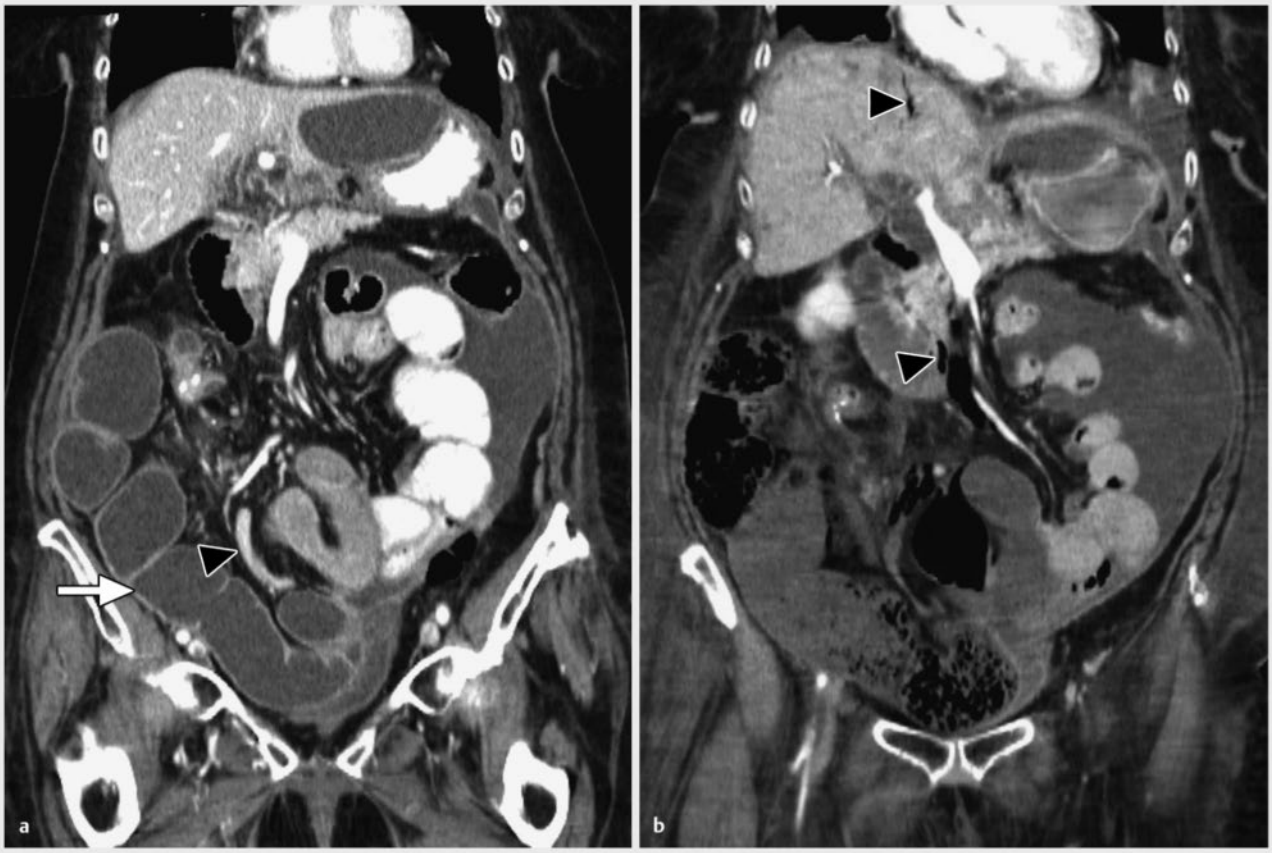

▸ **Abb. 2** Subileus bei Peritonealkarzinose. 63-jährige Patientin mit multiplen abdominellen Voroperationen bei Ovarialkarzinom mit Peritonealkarzinose. CT-Abdomen mit Kontrastmittel intravenös und oral.
a Klinisch chronischer Ileus, aktuell exazerbiert. Bild eines Subileus mit massiv distendierter Dünndarmschlinge (Pfeil) im Mittel- und Unterbauch und Kalibersprung (Pfeilspitze). Spärliche Kontrastmittelpassage.
b Am Folgetag akute Verschlechterung mit Aspiration und Kreislaufdepression. Nun transmurale Ischämie der zuvor distendierten Dünndarmschlinge mit Nachweis von Luft in den mesenterialen Venen und „portal gas" (Pfeilspitzen).

Dieses Dokument wurde zum persönlichen Gebrauch heruntergeladen. Vervielfältigung nur mit Zustimmung des Verlages.

trum kann eine Wirbelbildung („whirl-sign“) nachweisbar sein. Die Prominenz der Gefäße ist Folge einer venösen Kongestion, die auch zu einer Imbibierung des abhängigen Mesenteriums sowie einer zirkulären Wandverdickung und Hyperperfusion der entsprechenden Dünndarmschlingen führt [11].

Insbesondere bei der komplizierten mechanischen Dünndarmobstruktion sowie bei verzögerter Diagnosestellung eines mechanischen Ileus kann es zu Komplikationen kommen. Vor allem eine Minderperfusion des Darms mit Zeichen der mesenterialen Ischämie sowie Darmperforation und Peritonitis müssen hier genannt werden und sind in der Beurteilung und Befundübermittlung besonders hervorzuheben.

Mechanischer Dickdarmileus

Der mechanische Dickdarmileus zeigt sich analog zum mechanischen Dünndarmileus mit Distension des Kolonrahmens über 6 cm proximal des Passagehindernisses, abruptem Kalibersprung und distal gelegenem entleerten Dickdarm/Rektum. Bei kompetenter Ileozäkalklappe liegt eine Obstruktion im Sinne einer geschlossenen Schlinge vor. Bei Inkompetenz der Ileozäkalklappe staut sich der Dickdarminhalt in den Dünndarm zurück und es entsteht ein kombinierter Dünn- und Dickdarmileus.

Bei der Beurteilung des Abdomen-CTs beim Ileus sollten die basal miterfassten Lungenschichten auf Zeichen einer Aspiration beurteilt werden. Eine deutliche Magendistension mit Rückstau in den Ösophagus kann darauf hinweisen. Liegen diese Befunde vor, müssen sie in der Beurteilung besonders erwähnt werden. Sofern noch keine Magensonde gelegt wurde, sollte sie empfohlen werden.

Fragen an den Radiologen

- Handelt es sich um einen mechanischen oder paralytischen Ileus?
- Beim mechanischen Ileus: Wo ist der Kalibersprung lokalisiert? Was ist die Ursache des Kalibersprungs?
- Gibt es Komplikationen oder Befunde, die die konservative Therapie/operative Versorgung komplizieren?

PRAXISTIPP
Hauptaufgabe des Radiologen ist es, sich differenzialdiagnostisch hinsichtlich eines mechanischen oder paralytischen Ileus festzulegen.

Divertikulitis

Die Divertikulitis ist eine potenziell lebensbedrohliche Komplikation der Divertikulose. Die Divertikulose ist eine der häufigsten gastrointestinalen Erkrankungen Europas und Nordamerikas, die insbesondere ältere Patienten betrifft. Die Prävalenzen betragen 5–10 % bei über 45-Jährigen und 80 % bei den über 85-Jährigen [12]. Divertikel sind mukosale und submukosale Ausstülpungen durch die muskulären Darmwandschichten. Durchtritte von Blutgefäßen sind Prädilektionsstellen. Begünstigend wirken altersbedingte Wanddegenerationen und ein erhöhter intraluminaler Druck [13, 14]. Häufigste Lokalisation sind das Colon sigmoideum und das Colon descendens. In seltenen Fällen kann der gesamte Kolonrahmen betroffen sein.

Die Divertikulose selbst ist asymptomatisch. Bei etwa 4 % der Betroffenen entwickelt sich jedoch eine lokale Inflammation [15]. Auf dem Boden einer Obstruktion des Divertikelhalses (z. B. durch einen Koprolithen) kommt es zu einer perifokalen Entzündung und im weiteren Verlauf zur Perforation sowie Infektion. Aus dieser können sich ein Abszess (▸ **Abb. 3**) und eine generalisierte Peritonitis entwickeln. Typischerweise präsentiert sich das akute Geschehen klinisch mit Schmerzen im linken Unterbauch und Fieber. Laborchemisch zeigen sich unspezifische Entzündungszeichen (Leukozytose, CRP-Erhöhung). Schreitet die Erkrankung fort, entsprechen die Symptome denen einer generalisierten Peritonitis. Die Ursachen sind dann nicht mehr ohne Weiteres zu unterscheiden. Mögliche Differenzialdiagnosen des akuten Abdomens im Rahmen einer Divertikulitis sind u. a. eine Appendizitis, entzündliche Darmerkrankungen, ein Tuboovarialabszess, Entzündungen des Harntrakts, Nierensteine und eine Darmischämie.

CT-Zeichen

Für die definitive Diagnose der Divertikulitis ist eine radiologische Bildgebung unerlässlich. Die CT ist mit einer Sensitivität von 94 % und einer Spezifität von 99 % dabei die Methode der Wahl [16].

Neben der oralen und intravenösen Kontrastmittelgabe zum Ausschluss anderer möglicher Ursachen des akuten Abdomens ist bei Verdacht auf eine Divertikulitis die rektale Applikation indiziert. Colon sigmoideum und Colon descendens müssen ausreichend kontrastiert sein. In der CT stellen sich reizlose Divertikel als gas- und/oder stuhlgefüllte Aussackungen der Kolonwand dar. Bei einer fokalen Entzündung ist die Divertikelwand ödematös verdickt. Schreitet die Entzündung fort, zeigt die unkomplizierte Divertikulitis eine Fettgewebsimbibierung angrenzend an das betroffene Divertikel.

Dieses Dokument wurde zum persönlichen Gebrauch heruntergeladen. Vervielfältigung nur mit Zustimmung des Verlages.

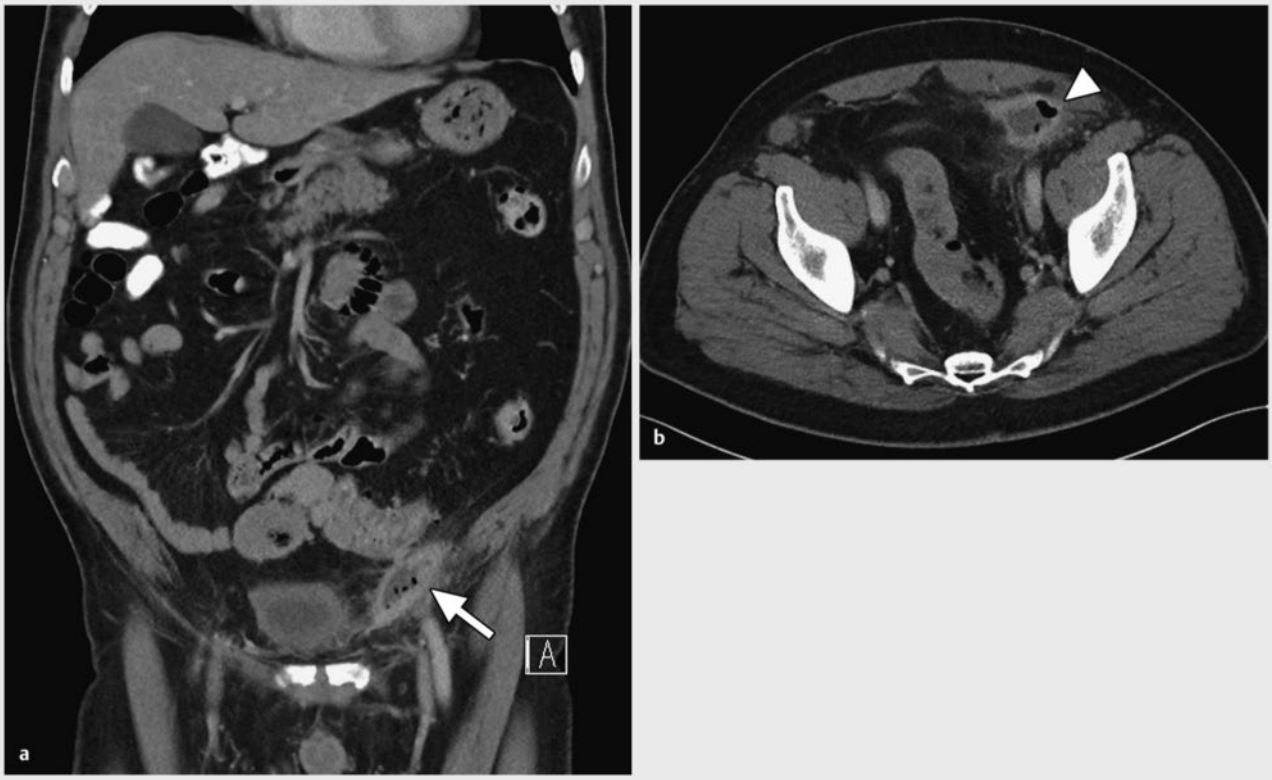

▶ **Abb. 3** Sigmadivertikulitis. 69-jährigen Patient mit gedeckt perforierter Sigmadivertikulitis und Makroabszess als Zufallsbefund. CT des Abdomens mit oraler und intravenöser Kontrastierung.
a Koronare Rekonstruktion. Sigmadivertikulitis mit Makroabszess (Pfeil).
b Axiale Schichtung. Wandständig kontrastmittelanreichernder Verhalt (> 1 cm) im Unterbauch links mit Lufteinschluss (Pfeilspitze). Entzündliche Fettgewebsimbibierung.

Kommt es im Zuge der Entzündung zu einer Perforation, Abszessbildung, Peritonitis oder Ausbildung einer Fistel (häufig zu Harnblase, Vagina) liegt eine komplizierte Divertikulitis vor. Hinweis auf eine Perforation geben extraluminale Luft oder orales Kontrastmittel. Ein Abszess präsentiert sich als kapsulierte Flüssigkeitsansammlung, die zentral hypodens imponiert und Luft-Flüssigkeits-Spiegel aufweisen kann. Häufigste Lokalisation der Divertikulitis ist das Colon sigmoideum. Das entscheidende Kriterium zur Differenzierung einer Divertikulitis von anderen entzündlichen abdominellen Prozessen sind Divertikel im betroffenen (oft wandverdickten) Darmsegment.

Klassifikation

Entscheidend für das therapeutische Vorgehen ist die Einteilung der Divertikulitis. Eine gängige Klassifikation ist die CDD (Classification of Diverticular Disease [17]). Lokale Prozesse können konservativ mittels Antibiotika und Rehydrierung behandelt werden, während der komplizierte Krankheitsverlauf (ab Typ 2b) eine interventionelle (z. B. Abszessdrainage) oder operative Behandlung erfordert.

Fragen an den Radiologen

- Stadium der Divertikulitis?
- Abszess?
- Peritonitis?

PRAXISTIPP

- Immer das *Sigma* auf Divertikel (Luftblasen intraluminal!) und extraluminale Luft absuchen.
- Eine Wandverdickung von Darmabschnitten kann eine venöse Kongestion, aber auch ein Tumor sein. Abklärung empfehlen!

Dieses Dokument wurde zum persönlichen Gebrauch heruntergeladen. Vervielfältigung nur mit Zustimmung des Verlages.

Konkremente der ableitenden Harnwege

Die Prävalenz der Urolithiasis liegt in Deutschland bei ca. 5 % der Bevölkerung. Die Erkrankung bleibt häufig asymptomatisch. Sie kommt daher auch als Zufallsbefund in der bildgebenden Diagnostik vor. Ein Stein*abgang* in die ableitenden Harnwege führt jedoch zu vielfältigen Symptomen, die die Patienten auch nachts in die Notaufnahme führen. Die Symptome reichen von kolikartigen Flankenschmerzen, Nierenklopfschmerz, Harnstau mit Olig- oder Anurie, Mikro- oder Makrohämaturie, Pyelonephritis bis zur Urosepsis und akutem Nierenversagen.

Die bildgebende Diagnostik kann bei Verdacht auf eine Urolithiasis Steine direkt nachweisen, zusätzlich ist oft eine Aussage hinsichtlich der Größe und Lokalisation von Konkrementen möglich. Die Sonografie ist die Methode der ersten Wahl. Bei sichtbarem Harnstau und gleichzeitig fehlendem Steinnachweis ist dann die *native* CT die weiterführende Diagnostik. Mit dem Ziel der Verringerung der Strahlenexposition wird ein „Low-Dose-Protokoll" verwendet (Low-Dose-CT: 0,97–1,9 mSv vs. reguläre Nativ-CT: 4,5–5 mSv [18]).

CT-Zeichen

Die native CT hat eine hohe Sensitivität (94–100 % [19]) und Spezifität (92–100 %) für den Nachweis fast aller Harnsteine, unabhängig von ihrer Zusammensetzung (mit Ausnahme von Indinavir-Steinen [20] und Matrixsteinen).

Direktes Zeichen einer Urolithiasis ist die Abgrenzbarkeit eines hyperdensen Konkrements (▸ **Abb. 4**). Indirekte Zeichen sind die Erweiterung des Nierenbeckenkelchsystems und je nach Steinlokalisation des vorgeschalteten Ureters bei Harnstau (Grad 1–4). Zusätzlich können eine Imbibierung des perirenalen Fettgewebes und eine aufgetriebene, vergrößerte Niere bei Stauungsnephritis ge-

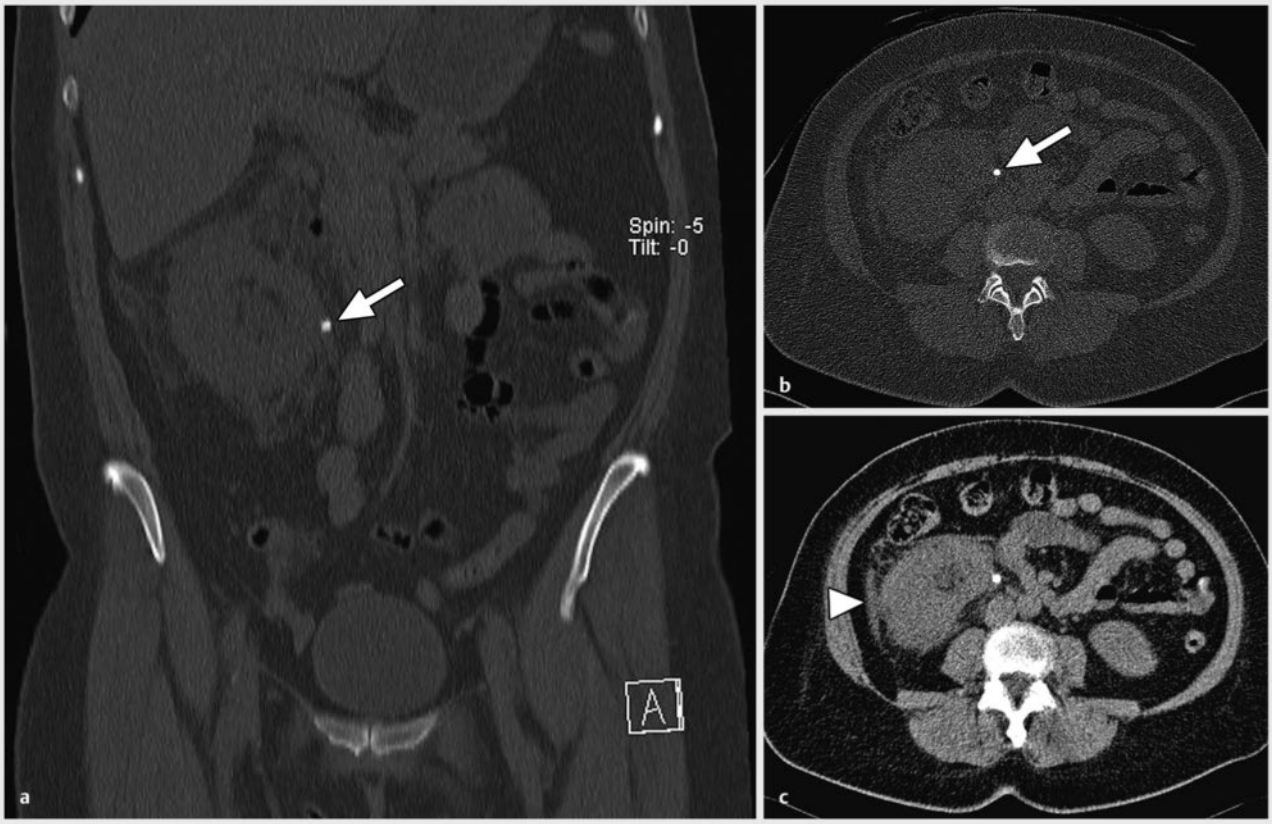

▸ **Abb. 4** Konkrement der ableitenden Harnwege. 34-jähriger Patient mit kolikoformen Flankenschmerzen rechts, Fieber und erhöhten Entzündungsparametern. Low-Dose-CT zur Steinsuche. Nachweis eines kalkdichten Konkrements im proximalen Ureter rechts. Harnstau rechts (Grad 3).
a Koronare Rekonstruktion im Knochenfenster mit Nachweis des kalkdichten Konkrements (Pfeil).
b Axiale Rekonstruktion im Knochenfenster mit Nachweis des kalkdichten Konkrements (Pfeil).
c Axiale Schichtung im Weichteilfenster zum Ausschluss anderer intraabdomineller pathologischer Veränderungen. Auftreibung der Niere rechts mit Randunschärfe und Flüssigkeitsimbibierung des perirenalen Fettgewebes (Pfeilspitze) als Zeichen einer begleitenden Nephritis.

Dieses Dokument wurde zum persönlichen Gebrauch heruntergeladen. Vervielfältigung nur mit Zustimmung des Verlages.

sehen werden. Zeigen sich größere Mengen freier perirenaler Flüssigkeit bei Nachweis einer Ureterolithiasis, so muss differenzialdiagnostisch an eine Fornix- oder Kalyxruptur mit Ausbildung eines Urinoms gedacht werden – hierbei handelt es sich um einen urologischen Notfall. In Verdachtsfällen ist eine weitere Abklärung mittels Kontrastmittel-CT in der Ausscheidungsphase möglich.

Bei fehlendem Nachweis eines Konkrements und gleichzeitigen indirekten Zeichen sollte an einen abgegangenen Stein und an Indinavir- sowie Matrixsteine gedacht werden. Fehlen alle CT-morphologischen Hinweise auf eine Urolithiasis, hilft oft ein genauerer Blick auf alle abgebildeten Organe und Strukturen zur Abklärung möglicher Differenzialdiagnosen (z. B. Appendizitis, Divertikulitis, Cholezystitis). Diese finden sich in über 10 % der nativen CT-Untersuchungen mit der Frage „Konkrement?“.

Klassifikation des Harnstaus

- Grad 1: Erweiterung des Nierenbeckens ohne Erweiterung der Nierenkelche
- Grad 2: Erweiterung des Nierenbeckens mit leichter Dilatation der Kelchhälse und Nierenkelche, Nierenparenchym unauffällig
- Grad 3: deutliche Erweiterung des Nierenbeckens, der Kelchhälse und Nierenkelche, Nierenparenchym verschmälert
- Grad 4: ausgeprägte Erweiterung des Nierenbeckens mit konsekutivem Verlust des Nierenparenchyms

Fragen an den Radiologen

- Wie groß ist der Stein?
- Wo liegt der Stein genau?
- Liegt ein Harnstau (Gradeinteilung) vor?
- Lassen sich reaktive Veränderungen der Niere – z. B. als perirenale Fettgewebsimbibierung – abgrenzen?
- Liegen anatomische Normvarianten der Harnorgane vor?

PRAXISTIPP
Bei fehlendem Steinnachweis, aber vorliegenden indirekten Zeichen sollte an Indinavir- oder Matrixsteine gedacht werden, auch ein Blick auf die Harnblase bei möglicherweise abgegangenem Stein darf nicht vergessen werden.

Pulmonalarterienembolie

Die Lungenarterienembolie (LAE) ist die dritthäufigste der akuten kardiovaskulären Erkrankungen und bedarf wegen ihrer akuten Lebensbedrohlichkeit einer zuverlässigen Diagnostik und einer schnellen risikoadaptierten Therapie [21, 22]. Die LAE resultiert typischerweise aus einer tiefen Venenthrombose (TVT) der unteren Extremitäten [23].

Weil sie einfach verfügbar und kosteneffektiv ist sowie eine hervorragende Sensitivität und Spezifität aufweist, ist die computertomografische pulmonale Angiografie (CTPA) das Verfahren der Wahl bei Verdacht auf eine LAE. Außerdem kann die CTPA auch Differenzialdiagnosen der LAE nachweisen oder ausschließen. Die Lebensbedrohlichkeit, vor allem durch eine Rechtsherzbelastung und den konsekutiven obstruktiven Kreislaufschock, erfordert eine frühe Risikoeinschätzung unter Einbeziehung von Bildgebung und klinischen Parametern.

Die Indikation zur CTPA bei Verdacht auf LAE wird nach klinischer Einschätzung der Vortestwahrscheinlichkeit mittels Wells-Score oder Geneva-Kriterien unter Berücksichtigung von Kontraindikationen (Strahlenschutz, Kontrastmittel) gestellt. D-Dimere (evtl. mit altersadaptierten Cut-off) im Referenzbereich schließen eine LAE bei niedriger oder intermediärer Vortestwahrscheinlichkeit aus. Eine CTPA ist dann nicht notwendig [24].

Untersucht wird kontrastmittelgestützt mit Bolus-Tracking im Pulmonalarterienhauptstamm.

CT-Zeichen

Computertomografisch finden sich Füllungsdefekte in den Pulmonalarterien. Sie können das Gefäß ganz oder teilweise (partieller Füllungsdefekt, umgeben von Kontrastmittel) ausfüllen. Begleitend kann der Pulmonalarterienhauptstamm erweitert sein (> 29 mm bei Männern, > 27 mm bei Frauen) bzw. das Verhältnis von Hauptstammdurchmesser zu Aortendurchmesser > 1 betragen. Auch Zeichen der Rechtsherzbelastung werden gesehen. Lungeninfarkte sind periphere, keilförmige Verdichtungen mit breiter pleuraler Basis („Hampton’s Hump“, selten). Seltene, aber mögliche *Differenzialdiagnosen* zu Kontrastmittelaussparungen im Lungenkreislauf sind Tumorthromben/-embolien, primäre Sarkome der Pulmonalarterien, pulmonale Vaskulitiden und Strömungsartefakte (insbesondere bei Patienten mit kongenitalen Herzfehlern mit Shunts).

Fragen an den Radiologen

- Liegt eine Pulmonalarterienembolie vor?
- Wenn ja, auf welcher Höhe (Hauptstamm vs. Segmentarterie, ▸ **Abb. 5**)?

PRAXISTIPP
Die Pulmonalvenen sind möglicherweise nicht kontrastiert und durch die Einmündung in den linken Vorhof zu identifizieren (auf den Schichten verfolgen!).

Dieses Dokument wurde zum persönlichen Gebrauch heruntergeladen. Vervielfältigung nur mit Zustimmung des Verlages.

▶ **Abb. 5** Lungenarterienembolie. 53-jähriger Patient mit akuter Dyspnoe unklarer Genese und Beatmungspflichtigkeit. CT-Thorax arteriell. Nachweis einer Lungenarterienembolie rechts.
a Kontrastmittelaussparung auf Segmentebene des rechten Lungenmittellappens (Pfeil). Daneben gelegen flau kontrastiertes Segment (Pfeilspitze) der Pulmonalvene (**Cave:** kann Lungenarterienembolie vortäuschen).
b Fortsetzung nach zentral mit hier frei flottierendem, filiformem Thrombus (Pfeil).

Aortendissektion

Das Leitsymptom der Aortendissektion ist der plötzlich auftretende, starke, reißende Schmerz im Rücken, Brust- oder Bauchraum, für den klinisch keine andere Ursache eruiert werden kann. Weitere Symptome ergeben sich aus dem Perfusionsdefizit von Organen und können sich in einem Blutdruck- oder Pulsdefizit, einer Synkope oder Bewusstseinsstörung und/oder einem fokalneurologischen Defizit meist zusammen mit akutem Schmerz manifestieren [25].

Zu den Differenzialdiagnosen der Aortendissektion bzw. dem akuten Aortensyndrom gehören häufig ein Myokardinfarkt, seltener die Lungenarterienembolie. Ein nachgewiesener Myokardinfarkt oder nicht vorhandene Schmerzen schließen eine Aortendissektion nicht aus. An seltenen Ursachen thorakaler Schmerzen sind Bandscheibenvorfälle, eine Pleuritis oder ein Pneumothorax zu berücksichtigen. Die Bildgebung folgt auf Anamnese, EKG, die Bestimmung kardialer Biomarker sowie der D-Dimere und auf die körperliche Untersuchung (z. B. Puls und Blutdruck im Bereich der Extremitäten). Alternative Bildgebung ist die MR-Angiografie.

CT-Zeichen

Der Nachweis der Aortendissektion gelingt in der EKG-getriggerten CT-Angiografie durch die Darstellung der von den übrigen Wandschichten separierten Intima, die nach Ablösung als Dissektionsmembran ein meist zweigeteiltes oder sogar dreigeteiltes (Mercedes-Stern-)Lumen bedingt [26]. Das eigentliche, wahre Gefäßlumen der Aorta ist oft kleiner als das falsche Lumen und weist im Gegensatz zum falschen Lumen (sofern vorhanden) Kalzifikationen auf. Häufig werden der Truncus coeliacus, die A. mesenterica superior und die rechte Nierenarterie noch vom wahren Lumen perfundiert. Das falsche Lumen kann (z. T.) thrombosiert sein oder flottierende Thromben aufweisen. Darüber hinaus weist das falsche Lumen in der axialen Schichtung eine rundliche bis halbmondförmige Konfiguration mit keil- bis schnabelförmigen Ausläufern auf, die das wahre Lumen von außen umgreifen.

Klassifikation

Die DeBakey-Klassifikation unterscheidet 3 Kategorien:

- Beim DeBakey-Typ I erstreckt sich die Dissektionsmembran, ausgehend von der Aorta ascendens, über den Aortenbogen bis in die distal gelegene Aorta descendens.
- Beim DeBakey-Typ II handelt es sich um eine proximale Aortendissektion im Bereich der Aorta ascendens und des Aortenbogens.
- Beim DeBakey-Typ III beschränkt sich die Erkrankung auf die Aorta descendens.

Im Hinblick auf die Patientengefährdung und Therapie wird die Aortendissektion vereinfacht nach der Stanford-Klassifikation eingeteilt. Hier unterscheidet die Schnitt-

Dieses Dokument wurde zum persönlichen Gebrauch heruntergeladen. Vervielfältigung nur mit Zustimmung des Verlages.

▶ **Abb. 6** Aortendissektion. Bei dieser 53-jährigen Patientin ist ein Aortenaneurysma anamnestisch bekannt. Aktuell Schmerzen zwischen den Schulterblättern, Kreislaufdysregulation. CT-Angiografie Thorax und Abdomen mit akuter Aortendissektion Stanford-Typ A. Beweisend ist das vorliegende Hämatoperikard. Falsches Lumen nicht perfundiert. Kein Re-Entry.
a Koronare Rekonstruktion. Thorakale Dissektion mit intramuralem Hämatom rechts betont (Pfeil).
b Axiale Schichtung auf Klappenebene. Perikardialer Blutsaum (Pfeil). Wandhämatom der Aorta descendens (Pfeilspitze).

bildgebung nach Lokalisation des Beginns bzw. Entrys der Aortendissektion in

- einen proximalen Typ A im Bereich von Aorta ascendens und Aortenbogen und
- einen distalen Typ B, der distal der linken A. subclavia liegt.

Fragen an den Radiologen

- Lokalisation und Verlauf der Dissektionsmembran?
- Stanford-Klassifikation?
- Blutiger Perikarderguss bzw. Perikardtamponade (▶ **Abb. 6**) als Hinweis auf paravalvuläre Verletzungen und Beteiligung der Koronarien?
- Aortale Gefäßabgänge (supraaortal, Truncus coeliacus, A. mesenterica superior und inferior, Nierenarterienabgänge, Iliakalverzweigung) verschlossen oder perfundiert, vom wahren oder falschen Lumen abgehend?

PRAXISTIPP
Bei Patienten mit der Arbeitsdiagnose Aortendissektion ist eine EKG-getriggerte CT-Angiografie erforderlich.

Wirbelsäulenverletzungen

Die Wirbelsäule hat statische, dynamische und protektive Funktionen durch ein Zusammenspiel von ossären Strukturen, Bandscheiben, Gelenken und Bändern. Wirbelsäulenverletzungen entstehen i. d. R. durch große Krafteinwirkungen wie Stürze aus großer Höhe oder Verkehrsunfälle mit Stauchung, Distraktion oder Rotation der Wirbelsäule. Bei polytraumatisierten Patienten (Injury Severity Score [ISS] > 16) beträgt die Inzidenz von Wirbelsäulenverletzungen bis zu 34 % (TraumaRegister DGU, Jah-

Dieses Dokument wurde zum persönlichen Gebrauch heruntergeladen. Vervielfältigung nur mit Zustimmung des Verlages.

resbericht 2014). In 7,5 % der Fälle kommt es zu vorübergehenden oder bleibenden neurologischen Defiziten durch Schädigungen des Myelons [27]. Verletzungen der Aorta sind ebenfalls möglich und entsprechend zu untersuchen (Dissektion).

Der klinische Verdacht auf eine Wirbelsäulenverletzung besteht bei neurologischen Symptomen wie Parästhesien oder Paresen sowie bei starken Rückenschmerzen oder Klopfschmerz über der Wirbelsäule. Bei instabilen Verletzungen können Querschnittssymptome, Harn- und Stuhlinkontinenz auftreten. Jedoch besteht nicht immer eine wegweisende klinische Symptomatik, da (noch) nicht dislozierte Wirbelsäulenverletzungen keine neurologischen Symptome bieten müssen oder bewusstlose Traumapatienten nicht entsprechend neurologisch untersucht werden können. Bis zum sicheren Ausschluss einer Verletzung ist eine Immobilisation der Wirbelsäule nötig (Stiffneck, Vakuummatratze).

Im Rahmen der Polytraumadiagnostik ist die CT die Methode der Wahl, da sie schnell verfügbar ist, sich knöcherne Strukturen gut beurteilen lassen und Rekonstruktionen in verschiedenen Ebenen zur Erleichterung der Diagnostik angefertigt werden können.

CT-Zeichen

Frakturzeichen

Zeichen einer Fraktur in der CT sind neben sichtbaren Fragmenten mit Frakturspalten Konturunterbrechungen oder Stufenbildungen der Kortikalis, Höhenminderungen oder Verformungen von Wirbelkörpern. Die Wirbelkörperhinterkanten und Wirbelbögen müssen auf ihre Intaktheit und ein regelrechtes Alignment (Ausrichtung) überprüft werden. Für den sicheren Frakturausschluss ist eine Darstellung der Wirbelsäule in (rekonstruierter) axialer, sagittaler und koronarer Schnittführung unerlässlich.

Bandscheibenverletzungen

Neben den Frakturen sind auch Bandscheibenverletzungen auszuschließen (▸ **Abb. 7**). Hier ist vor allem auf die Weite der Zwischenwirbelräume im Vergleich zu den angrenzenden Segmenten zu achten. Ist der Zwischenwirbelraum in einem Segment weiter oder einseitig aufgeklappt, kann dies auf eine Bandscheibenzerreißung hinweisen. Zusätzlich müssen die Facettengelenke jeweils beidseits in sämtlichen Segmenten auf eine regelrechte Artikulation überprüft werden. Des Weiteren sollte beachtet werden, ob ein prävertebrales Hämatom als Hinweis auf ein schwerwiegendes Trauma vorliegt.

Prädilektionsstellen

Prädilektionsstellen für Verletzungen sind die Übergänge von beweglichen zu starren Wirbelsäulenabschnitten, also kraniozervikaler, zervikothorakaler und thorakolumbaler Übergang, die in über 50 % der Fälle therapiebedürftiger Wirbelsäulenverletzungen betroffen sind. Am häufigsten finden sich Frakturen des 2. Halswirbelkörpers und 1. Lendenwirbelkörpers.

Klassifikation

Im klinischen Alltag ist die AO-Wirbelsäulen-Klassifikation Standard, die auf der Klassifikation nach Magerl et al. basiert [28]. Sie unterscheidet Kompressions- (Typ-A-Verletzung), Distraktions- (Typ B) oder Translationsverletzungen (Typ C).

Zur Beurteilung der Stabilität von Wirbelsäulenverletzungen wird das Drei-Säulen-Modell nach Denis herangezogen [29]. Danach besteht die ventrale Säule aus den vorderen zwei Dritteln des Wirbelkörpers und der Bandscheibe sowie dem Lig. longitudinale anterius, die mittlere Säule aus dem hinteren Drittel des Wirbelkörpers und der Bandscheibe sowie dem Lig. longitudinale posterius und die dorsale Säule aus den Wirbelbögen und -fortsätzen einschließlich der Facettengelenke sowie der posterioren Bänder. Sind mindestens 2 der 3 Säulen verletzt, liegt eine Instabilität vor, die i. d. R. eine operative Therapie erfordert. Stabile Wirbelsäulenverletzungen hingegen können konservativ behandelt werden.

Fragen an den Radiologen

- Wo sind die Verletzungen lokalisiert?
- Ist die Wirbelsäulenverletzung stabil oder instabil?
- Kommt es durch Alignmentstörungen oder Fragmente im Spinalkanal bereits zu einer Kompression des Myelons?
- Gibt es Hinweise auf eine Bandscheibenverletzung oder Luxation?

PRAXISTIPP

- Auf regelrechtes Alignment der Hinterkanten (harmonische Krümmung ohne Sprünge) achten.
- Vor allem nicht oder gering dislozierte Wirbelfrakturen oder Bandscheibenläsionen in den ersten axialen Schichten können übersehen werden. Koronar und sagittal rekonstruieren!

Dieses Dokument wurde zum persönlichen Gebrauch heruntergeladen. Vervielfältigung nur mit Zustimmung des Verlages.

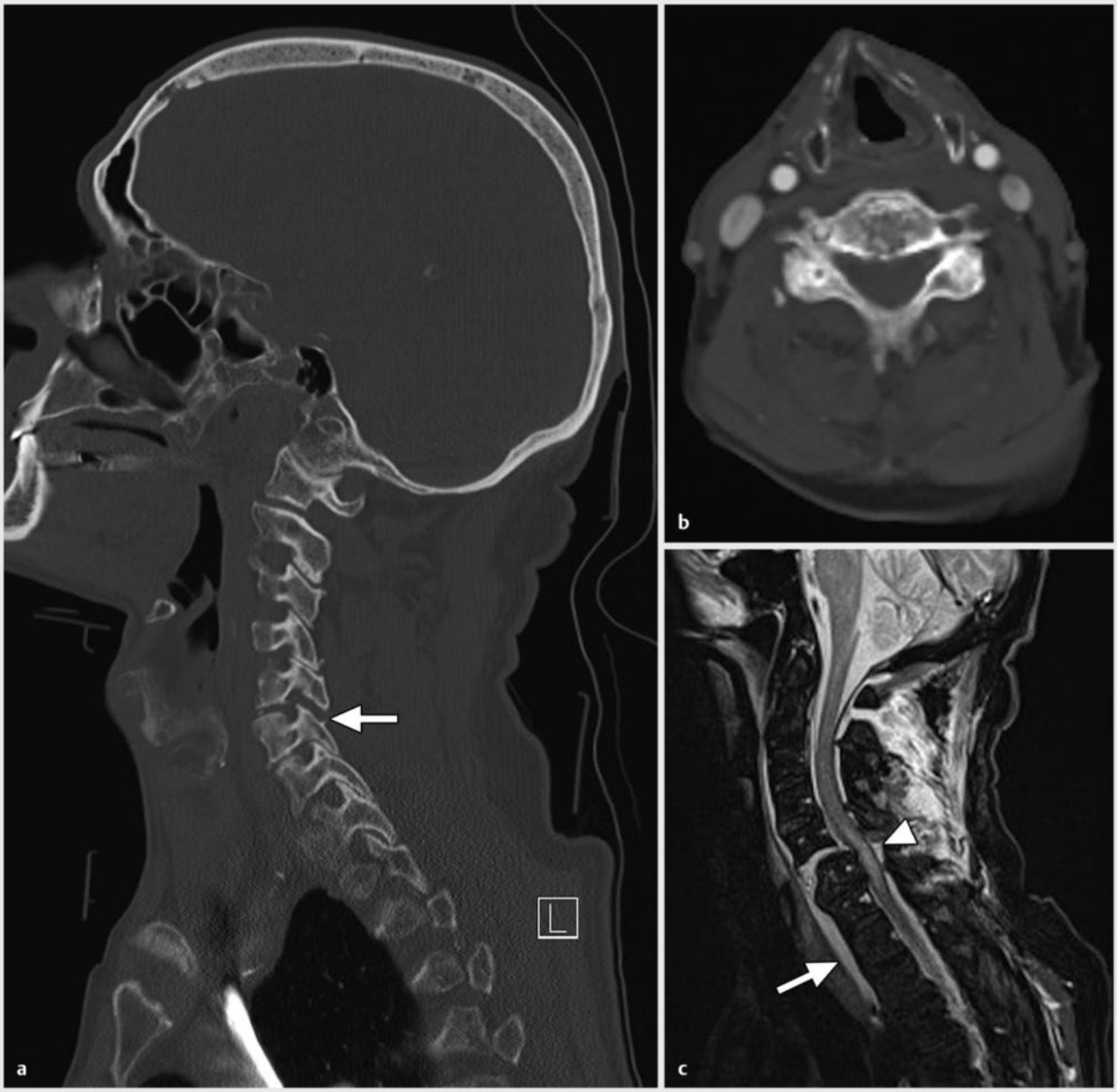

▶ **Abb. 7** Wirbelsäulentrauma. 85-jähriger Patient nach Verkehrsunfall mit Frontalanprall gegen einen Baum. Anfangs Schmerzen thorakal, im Verlauf einer Stunde Tetraplegie.
a CT der HWS in sagittaler Rekonstruktion. Facettengelenksluxation mit asymmetrischer Erweiterung des Gelenkspalts HWK 5/6 rechts (Pfeil). Geringer Dorsalversatz der Hinterkanten.
b CT-Angiografie. Begleitende Dissektion der A. vertebralis links bei fehlender Kontrastierung des Lumens.
c MRT T2w TIRM sagittal. Bandscheibenzerreißung HWK 5/6 mit Ruptur des vorderen und hinteren Längsbandes bei hyperintensem Signal und zunehmendem Versatz der Hinterkanten. Prävertebrales Hämatom (Pfeil) mit Kompression des Myelons und Myelopathiezeichen (Pfeilspitze) in gleicher Höhe. Hämatom der autochthonen Rückenmuskulatur.

Dieses Dokument wurde zum persönlichen Gebrauch heruntergeladen. Vervielfältigung nur mit Zustimmung des Verlages.

Hirninfarkt

Die Diagnostik bei Patienten mit Verdacht auf einen akuten Schlaganfall sollte möglichst nicht verzögert werden, da die Therapieoptionen nur in einem begrenzten Zeitfenster nach Symptombeginn zur Verfügung stehen. Die Bildgebung spielt eine entscheidende Rolle für die Identifizierung von Patienten, die für eine intravenöse Thrombolyse und/oder eine mechanische Thrombektomie infrage kommen. Für eine intravenöse Thrombolyse benötigen die Neurologen den Ausschluss einer intrakraniellen Blutung und anderer Ursachen für die Symptomatik. Die Abschätzung der Größe des bereits untergegangenen Hirngewebes ist ebenfalls nötig. Für die mechanische Thrombektomie wird zusätzlich eine CT-Angiografie zur Lokalisation eines verschließenden Thrombus der hirnzuführenden Arterien angefertigt. Der interventionelle Neuroradiologe benutzt diese Bildgebung für die transarterielle Zugangsplanung. Hierfür muss der Patient evtl. in ein Zentrum mit entsprechender Expertise verlegt werden.

Mit weiterführenden Bildgebungen, wie z. B. der Perfusions-CT, ist man in der Lage, die Größe der Gesamtischämie abzugrenzen und das potenziell zu rettende Gewebe (Penumbra) davon zu differenzieren.

Für Schlaganfallpatienten mit einer nur gering ausgeprägten klinischen Symptomatik, für die die o. g. aggressiven Therapieoptionen nicht gerechtfertigt sind, hat die Bildgebung eine geringere zeitliche Dringlichkeit. Um Patienten zu identifizieren, die von einer Thrombolyse oder Thrombektomie profitieren können, nutzen die Neurologen einen Schlaganfall-Score (NIHSS) mit einem entsprechenden Grenzwert.

CT-Zeichen des ischämischen Schlaganfalls

Ischämisches Hirngewebe hat aufgrund der vermehrten Wasseraufnahme im Rahmen des zytotoxischen Ödems eine geringere Dichte als normales Hirngewebe. Dies gilt für die graue und für die weiße Substanz. Aufgrund des höheren Sauerstoffbedarfs werden ischämische Areale in der grauen Substanz früher erkennbar. Dies zeigt sich z. B. in der Aufhebung des Dichteunterschiedes zwischen grauer und weißer Substanz (▸ **Abb. 8**). Um dies zu erkennen, muss die gesamte Hirnrinde sorgfältig abgesucht werden. Auch die tiefen grauen Kerne (Basalganglien) verlieren ihren Kontrast zur umgebenden weißen Substanz, wenn sie ischämisch sind. Der Seitenvergleich hilft i. d. R., die z. T. subtilen Veränderungen zu erkennen. Es kommt zu einer Volumenzunahme des Kortex, was sich in einem Verstreichen der Sulci und ihrer nur noch unscharfen Abgrenzbarkeit manifestiert.

Als indirektes Zeichen einer Ischämie sind in der nativen Untersuchung Thromben, vor allem in der A. cerebri media, durch eine Dichteanhebung (bis 80 HE) in Abschnitten des Gefäßes ggf. als hyperdense intraluminale Struktur zu erkennen („dense media sign“).

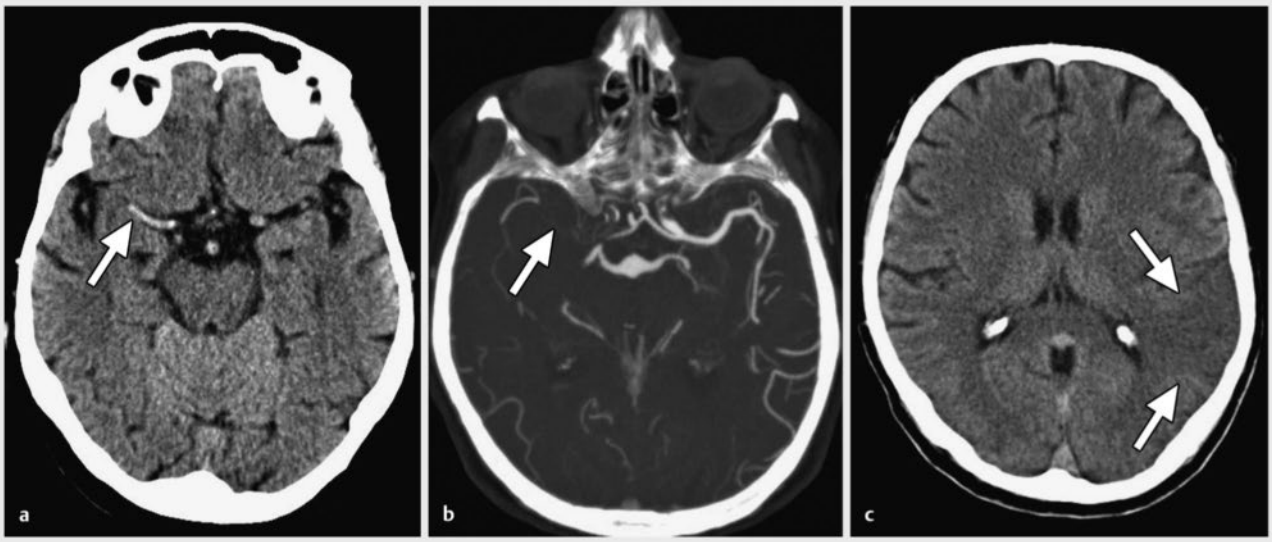

▸ **Abb. 8** Schlaganfall.
a CCT nativ bei einer 65-jährigen Patientin mit akut aufgetretener Hemiparese links. Hyperdenses Mediazeichen (Pfeil).
b CT-Angiografie mit Abbruch der A. cerebri media rechts im M1-Segment (Pfeil) bei der gleichen Patientin wie in **a**.
c 78-jähriger Patient mit Hemiparese rechts und Aphasie. CCT nativ. Frische Infarktdemarkierung im mittleren Stromgebiet der A. cerebri media links. Hier hypodens aufgehobener Mark-Rinden-Kontrast mit verstrichenen Sulci (Pfeile).

Dieses Dokument wurde zum persönlichen Gebrauch heruntergeladen. Vervielfältigung nur mit Zustimmung des Verlages.

In der CT-Angiografie können mittels 2-D- und 3-D-Rekonstruktionen die Position eines Thrombus und die Länge eines Verschlusses bestimmt werden. Tandemläsionen (weitere Verschlüsse/Stenosen im gleichen Gefäßterritorium), wie z. B. eine Stenose der extrakraniellen ACI, sind in dieser Technik nachweisbar. Die Angiografie gibt auch wichtige Informationen zur Kollateralisierung eines Verschlusses und mögliche Zugangswege für die mechanische Thrombektomie [30].

PRAXISTIPP

Infarkte in der Hirnrinde erkennt man am scheinbaren Verschwinden derselben (Hirnrinde hat dann gleiche Dichte wie das anliegende Marklager, ▸ **Abb. 8**). Insbesondere kleine Infarkte immer in einer weiteren Ebene verifizieren!

Infarzierungen in den tiefen grauen Kernen erkennt man bei sorgfältigem Seitenvergleich. Dabei auf ein gleichzeitiges „dense media sign“ achten!

Untersuchungstechnik bei Hirninfarkt

Nativ 2 axiale Schichtdicken (z. B. 4,5 und 1,5 mm) nutzen.

- Dicke Schichten erlauben eine gute Differenzierung von grauer und weißer Substanz sowie den Nachweis von Blutungen.
- Dünne Schichten erhöhen die räumliche Auflösung und verringern den Partialvolumeneffekt, wodurch möglicherweise kleine Infarkte und auch kleinere intraarterielle Thromben besser sichtbar werden [31].
- Zur Verifizierung suspekter Befunde sollten sekundäre sagittale und koronare Rekonstruktionen angefertigt werden.
- Die Betrachtung der nativen Bilder im sog. „Schlaganfall-Fenster“ verbessert die Differenzierung zwischen grauem und weißen Hirngewebe und erhöht die Sensitivität. Dabei wird die Fensterweite auf etwa 40 reduziert und die Fenstermitte auf die Dichte der weißen Substanz (etwa 40) eingestellt [32].
- Die CT-Angiografie erfolgt mittels Bolustracking vom Aortenbogen bis nahe an den Vertex.

Fragen des Radiologen an den Neurologen

- Ist der Patient ein Kandidat für eine intravenöse Thrombolyse oder eine Thrombektomie bzw. rechtfertigt das Ausmaß der Symptome eine solche Therapie?
- Ist ein Verschluss der Hirnbasisarterien zu erwarten?
- Wie hoch ist der NIHSS (National Institutes of Health Stroke Scale)?

Dissektion der hirnversorgenden Gefäße

Dissektionen der hirnversorgenden Gefäße treten meistens spontan auf und sind eine wichtige Ursache ischämischer Schlaganfälle [33]. Vor allem bei jungen Patienten sind sie in bis zu 30 % der Fälle Ursache einer zerebralen Ischämie. Dissektionen entstehen häufig nach Traumata oder nach zervikalen Manipulationen und weitaus seltener sekundär im Rahmen von Erkrankungen des Bindegewebes wie z. B. dem Marfan-Syndrom oder einer fibromuskulären Dysplasie. Pathogenetisch reißt die Tunica intima der Gefäßwand ein und es entsteht ein subintimales Wandhämatom, das zu einer Stenose des Gefäßes führen kann. Daneben kann sich entweder ein Aneurysma dissecans bilden oder das intramurale falsche Lumen wird – bei einem zweiten Einriss der Tunica intima – perfundiert, sodass das Blut wieder in das wahre Gefäßlumen zurückfließen kann. Vor allem die extrakraniellen Anteile der hirnversorgenden Arterien sind aufgrund der hohen Beweglichkeit des Halses von Dissektionen betroffen. Intrakranielle Dissektionen sind selten [34].

Eine typische Lokalisation ist die A. carotis interna (ACI) direkt proximal des Eintritts in die Schädelbasis. Nach Schädelbasisfrakturen können auch die Pars petrosa oder die Pars cavernosa betroffen sein. An der A. vertebralis (AV) sind die Atlasschleife und der Eintritt in die Foramina transversaria (meist auf Höhe HWK 6) Prädilektionsstellen. Die klinischen Symptome ergeben sich aus der Lokalisation. Dissektionen der ACI führen zu einseitigen Kopf- und Gesichtsschmerzen, zu Hirnnervenparesen und seltener zum Horner-Syndrom. Außerdem treten zerebrale und retinale Ischämien auf. Im AV-Stromgebiet kommt es zu Kopf- und Nackenschmerzen und Ischämien im hinteren Stromgebiet, sehr häufig in der lateralen Medulla oblongata (Wallenberg-Syndrom).

Alternative Methoden

Die Akutdiagnostik umfasst meist primär eine native CT des Kopfes und anschließend eine Darstellung der zervikalen und intrakraniellen Gefäße mittels CTA. Alternativ ist eine Bildgebung mittels MRT und MRA möglich. Auch eine duplexsonografische Beurteilung oder eine Angiografie der Gefäße ist möglich.

CT-Zeichen

Zur genauen Beurteilung sollten zusätzlich zu den transversalen Schichtungen multiplanare Rekonstruktionen der CTA in Maximal-Intensitäts-Projektion (MIP) angefertigt werden. Ein typisches Wandhämatom stellt sich in der CTA als wandständige, hypodense Kontrastmittelaussparung des Gefäßlumens dar (▸ **Abb. 9**). Die Stenose erscheint filiform und spitz zulaufend konfiguriert („Zipfelmütze“). In der maximalen Ausprägung ist das Gefäß verschlossen und die Kontrastierung bricht ab. Bei einem Aneurysma dissecans sind irreguläre Aussackungen der Gefäßwand („Pseudoaneurysmen“) zu erkennen, bei

Dieses Dokument wurde zum persönlichen Gebrauch heruntergeladen. Vervielfältigung nur mit Zustimmung des Verlages.

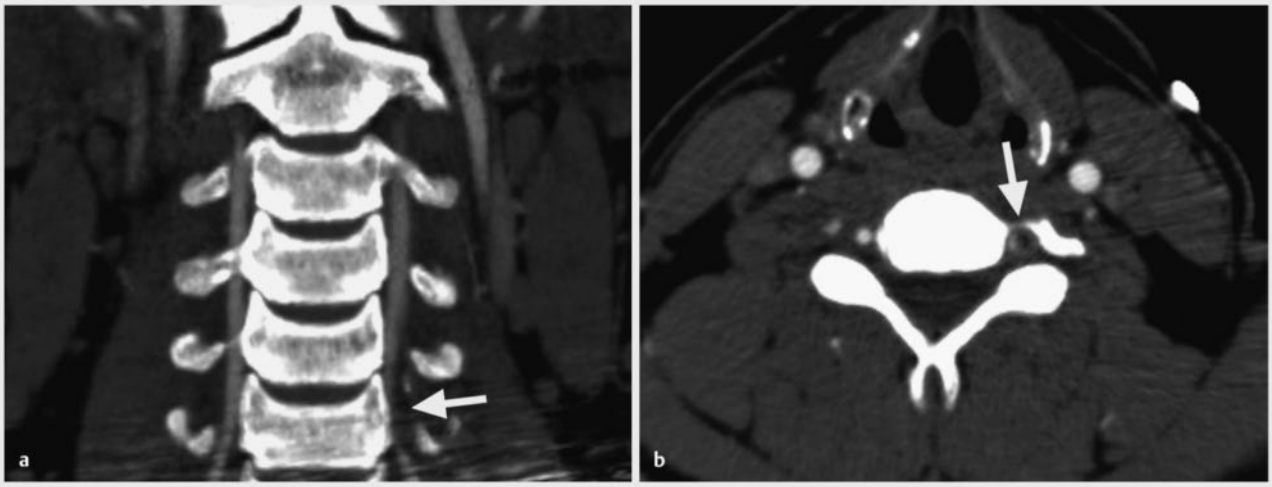

▶ **Abb. 9** Dissektion der hirnversorgenden Gefäße. CT-Angiografie im Rahmen einer Polytraumauntersuchung bei einem 45-jährigen Patienten nach Verkehrsunfall. Traumatische Dissektion der A. vertebralis links. Im Seitenvergleich kurzstreckig Entrundung und schmalkalibrige Darstellung des Gefäßlumens. Hypodense Verbreiterung der Gefäßwand als Korrelat des intramuralen Hämatoms.
a Koronare Rekonstruktion mit schmalem Lumen der A. vertebralis links (Pfeil).
b Axiale Schichtung mit Wandhämatom (Pfeil).

einer Perfusion des falschen Lumens innerhalb der Gefäßwand zeigen sich wahres und falsches Lumen kontrastiert. Die Tunica intima ist als hypodense Membran abgrenzbar, die beide Lumen voneinander trennt. Das wahre Lumen lässt sich u. a. durch eine Kontinuität zum nicht dissezierten Gefäßbereich abgrenzen.

Im Nativbild sind meist keine Veränderungen zu erkennen. Lediglich im Rahmen auftretender Komplikationen kann sich eine hypodense Infarktdemarkierung in abhängigen Hirnregionen zeigen.

Fragen an den Radiologen

- Wo ist die Dissektion lokalisiert?
- Gibt es einen Gefäßverschluss?
- Sind bereits Komplikationen aufgetreten (Ischämie)?

PRAXISTIPP
Die filiform zulaufende Stenose („Zipfelmütze"), eine Dissektionsmembran und die aneurysmatischen Veränderungen („Pseudoaneurysma") sind CT-Zeichen der Dissektion!

Sinus-/Venenthrombose

Klinisch unspezifische neurologische Symptome wie Kopf- und Nackenschmerzen, fokale neurologische Defizite, epileptische Anfälle oder auch kognitive Beeinträchtigungen sind in der Akutdiagnostik ein häufiger Anlass für eine zerebrale CT-Bildgebung. Differenzialdiagnostisch sollte dabei auch die Sinus-/Venenthrombose (SVT) bedacht werden, insbesondere bei jungen Patienten mit einer Schlaganfallsymptomatik. Prädisponierende Faktoren für eine SVT sind jegliche Art prothrombotischer Veränderungen der Blutzusammensetzung, Autoimmunerkrankungen, orale Kontrazeption, aber auch Dehydrierung und Infektion insbesondere im Bereich der Nasennebenhöhlen und der Mastoidzellen. Frauen erscheinen häufiger betroffen als Männer mit einem erhöhten Risiko insbesondere in der zweiten Hälfte der Schwangerschaft und postpartal [35].

Die bildgebende Diagnostik ist essenziell zur Sicherung einer SVT und für das Erkennen möglicher Komplikationen. Dabei stellt die native zerebrale CT aufgrund der guten Verfügbarkeit und kurzen Untersuchungsdauer häufig den ersten Schritt der Diagnostik dar [35]. Bei Verdacht auf eine SVT sollte sich eine Darstellung der intrakraniellen venösen Gefäße anschließen, so etwa als venöse CTA vom Vertex bis zum Foramen magnum [36]. Alternativ können insbesondere bei sehr jungen Patienten sowie Schwangeren und Frauen nach der Geburt MRT und venöse MRA (TOF oder Kontrastmittel-MRA) eingesetzt werden. Bei Neugeborenen und Kleinkindern mit offener

Dieses Dokument wurde zum persönlichen Gebrauch heruntergeladen. Vervielfältigung nur mit Zustimmung des Verlages.

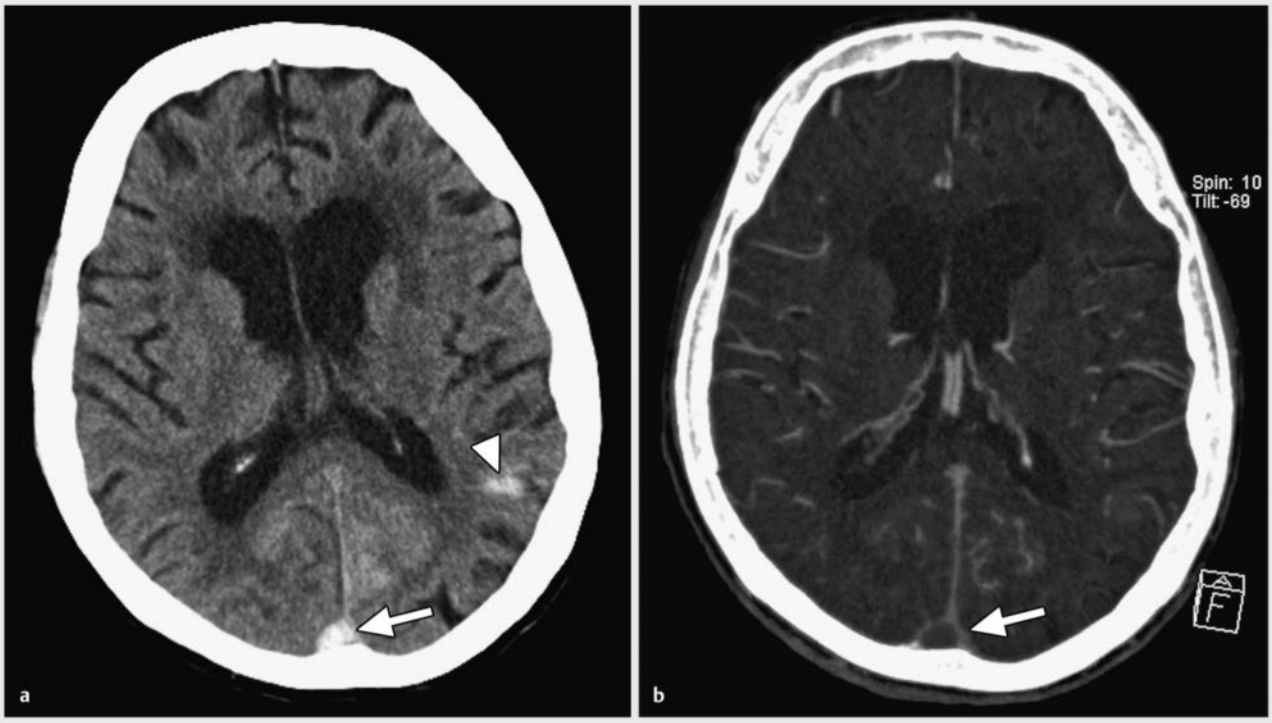

▶ **Abb. 10** Sinus-/Venenthrombose. 78-jährige Patientin mit akuter Vigilanzminderung unklarer Ursache.
a CCT nativ. Hyperdense Darstellung des Sinus sagittalis superior („filled delta sign", Pfeil). Dringender Verdacht auf Sinus-/Venenthrombose. Zusätzlich hyperdense Auflagerungen gyral im Sinne einer begleitenden Subarachnoidalblutung (Pfeilspitze).
b Venöse CT-Angiografie (MIP-Rekonstruktion). Entsprechend fehlende Kontrastierung des Sinus sagittalis superior („empty delta sign", Pfeil).

Fontanelle ist eine Ultraschalluntersuchung als primäre bildgebende Diagnostik indiziert [35].

Therapeutisch wird oral antikoaguliert. Eine Verlaufskontrolle nach 3–6 Monaten zur Beurteilung einer Rekanalisierung wird empfohlen.

CT-Zeichen

Im nativen CT-Bild kann zwischen direkten und indirekten Zeichen einer SVT unterschieden werden:

- Die Darstellung des Thrombus selbst ist ein direktes Zeichen. Dabei treten in bis zu 90% der Fälle Thromben an multiplen Lokalisationen auf. Ein frischer Thrombus führt zu einer Dichteanhebung, die als hyperdense Struktur im CT-Bild sichtbar wird, kortikale Venen zeigen sich langstreckig hyperdens (sog. „cord sign"). Ein Verschluss des dorsalen Sinus sagittalis superior kann sich als hyperdenses Dreieck (▶ **Abb. 10**) oder sog. „filled delta sign" zeigen. Dichtewerte von 62 HU und mehr gelten als dringend suspekt für eine SVT [37].
- Häufiger sind jedoch lediglich indirekte Zeichen für eine SVT nachzuweisen. Dazu zählen ein diffuses Hirnödem, das mit einer verringerten Breite der inneren und äußeren Liquorräume einhergehen kann. Andererseits kann es aufgrund des erhöhten venösen Drucks auch zu einer verminderten Liquorresorption mit erweiterten Ventrikeln kommen. Eine schwerwiegende Komplikation der SVT sind venöse Ischämien, die sich hypodens demarkieren und sich nicht an arterielle Versorgungsgebiete halten. Bei Verschluss unpaarer Sinus können sie beidseitig auftreten. 30–50% der venösen Ischämien zeigen im Verlauf hyperdense Hämorrhagien [36].

In der venösen CTA zeigt sich eine SVT als hypodenser Füllungsdefekt (sog. „empty delta sign", vgl. [38]). Zur Beurteilung insbesondere der tiefen Hirnvenen sollten dünne (bis 2 mm Schichtdicke) multiplanare Rekonstruktionen in Maximal-Intensitäts-Projektion (MIP) angefertigt werden.

Die Diagnose wird durch zahlreiche anatomische Varianten sowie Septen in den Sinus erschwert. Zusätzlich zeigen sich nach Kontrastmittelgabe die Pacchioni-Granulationen als häufigster „physiologischer" Füllungsdefekt. Diese sind meist rundlich konfiguriert und liegen wandständig an den duralen Sinus. Durch einen erhöhten Hämatokrit, z. B. bei Polycythaemia vera oder bei Dehydrierung, kann es zu einer erhöhten Dichte der venösen Sinus

Dieses Dokument wurde zum persönlichen Gebrauch heruntergeladen. Vervielfältigung nur mit Zustimmung des Verlages.

kommen. Im Unterschied zur SVT zeigen sich diese Veränderungen in allen venösen und auch arteriellen Gefäßen. In Verlaufskontrollen können partiell rekanalisierte bzw. noch partiell thrombosierte Sinus Schwierigkeiten bereiten [35].

Ist mittels nativem CT und venöser CTA keine sichere Diagnose möglich, sollte eine weitere Bildgebung mittels MRT erwogen werden.

Fragen an den Radiologen

- Liegt eine Sinus-/Venenthrombose vor?
- Welche Gefäße sind betroffen?
- Gibt es Komplikationen (venöse Infarkte, Einblutung)?

PRAXISTIPP

Dichteangehobene Sinus (≥ 62 HU) nativ und hypodense Kontrastmittelaussparungen („empty delta sign“) in der venösen Phase sind Zeichen der SVT.

KERNAUSSAGEN

- Probleme bekommt man im Nachtdienst wegen abgelehnter Untersuchungen und Unhöflichkeit gegenüber den Zuweisern. Untersuchungen, die den Patienten nicht schaden, sollte man deshalb eher großzügig annehmen.
- Fehlbefunde im Nachtdienst sind viel seltener, als man annimmt. Dies gilt auch für Weiterbildungsassistenten. Weiterbildungen im Institut, in denen viele Nachtdienstfälle angesehen werden, helfen bei der Vorbereitung auf den ersten Dienst.
- Bestimmte Fragestellungen kehren immer wieder. Hier kann man sich gezielt vorab informieren. Seltene Fragestellungen kann man am Anfang in der Vorbereitung eher ignorieren und – wenn sie doch kommen – mit dem Hintergrunddienst besprechen.

Danksagung

Die Autoren bedanken sich bei Marija Adler-Wiebe, Dr. Robin Bülow, Sascha Grothe, Fabian Laqua, Dr. Marie-Luise Kromrey, Dr. Mariann Mester, Christopher Nell, Dr. Markus Otto und Frank Schweikhard. – Die Arbeit enthält Ergebnisse aus der Dissertation von Svea Storjohann.

Interessenkonflikt

Erklärung zu finanziellen Interessen
Forschungsförderung erhalten: nein; Honorar/geldwerten Vorteil für Referententätigkeit erhalten: nein; Bezahlter Berater/interner Schulungsreferent/Gehaltsempfänger: nein; Patent/Geschäftsanteile/Aktien (Autor/Partner, Ehepartner, Kinder) an im Bereich der Medizin aktiven Firma: ja; Patent/Geschäftsanteile/Aktien (Autor/Partner, Ehepartner, Kinder) an zu Sponsoren dieser Fortbildung bzw. durch die Fortbildung in ihren Geschäftsinteressen berührten Firma: nein.

Erklärung zu nichtfinanziellen Interessen
Mitgliedschaften Michael Kirsch: DRG, DGNR

Autorinnen/Autoren

Svea Storjohann

Seit 2013 Studium der Humanmedizin an der Universität Greifswald. Doktorandin am Institut für Diagnostische Radiologie und Neuroradiologie der Universitätsmedizin Greifswald seit 2015.

Anika Pusch

Studium der Humanmedizin an der Universität Greifswald. Seit 2016 Weiterbildungsassistentin am Institut für Diagnostische Radiologie und Neuroradiologie der Universitätsmedizin Greifswald.

Rebecca Kessler

Studium der Humanmedizin an der Universität Greifswald 2003–2009. Facharztausbildung Radiologie an der Universitätsmedizin Greifswald 2009–2015. Seit 2018 Oberärztin am Institut für Diagnostische Radiologie und Neuroradiologie der Universitätsmedizin Greifswald.

Michael Kirsch

Studium der Humanmedizin 1990–1996. Facharzt für Diagnostische Radiologie und Oberarzt 2004. Subspezialisierung Neuroradiologie und Leitender OA 2006. Seit 2014 Stellvertretender Direktor am Institut für Diagnostische Radiologie und Neuroradiologie der Universitätsmedizin Greifswald.

Korrespondenzadresse

PD Dr. med. Michael Kirsch
Institut für Diagnostische Radiologie und Neuroradiologie
Universitätsmedizin Greifswald
Ferdinand-Sauerbruch-Straße 1
17475 Greifswald
Michael.Kirsch@med.uni-greifswald.de

Wissenschaftlich verantwortlich gemäß Zertifizierungsbestimmungen

Wissenschaftlich verantwortlich gemäß Zertifizierungsbestimmungen für diesen Beitrag ist PD Dr. med. Michael Kirsch, Greifswald.

Dieses Dokument wurde zum persönlichen Gebrauch heruntergeladen. Vervielfältigung nur mit Zustimmung des Verlages.

Literatur

[1] Bruni SG, Bartlett E, Yu E. Factors involved in discrepant preliminary radiology resident interpretations of neuroradiological imaging studies: a retrospective analysis. AJR Am J Roentgenol 2012; 198: 1367–1374

[2] Davenport MS, Ellis JH, Khalatbari SH et al. Effect of work hours, caseload, shift type, and experience on resident call performance. Acad Radiol 2010; 17: 921–927

[3] Mellnick V, Raptis C, McWilliams S et al. On-call radiology resident discrepancies: categorization by patient location and severity. J Am Coll Radiol 2016; 13: 1233–1238

[4] Weinberg BD, Richter MD, Champine JG et al. Radiology resident preliminary reporting in an independent call environment: multiyear assessment of volume, timeliness, and accuracy. J Am Coll Radiol 2015; 12: 95–100

[5] Karul M, Berliner C, Keller S et al. Imaging of appendicitis in adults. Rofo 2014; 186: 551–558. doi:10.1055/s-0034-1366074

[6] Levine CD, Aizenstein O, Lehavi O et al. Why we miss the diagnosis of appendicitis on abdominal CT: evaluation of imaging features of appendicitis incorrectly diagnosed on CT. AJR Am J Roentgenol 2005; 184: 855–859. doi:10.2214/ajr.184.3.01840855

[7] Thompson WM, Kilani RK, Smith BB et al. Accuracy of abdominal radiography in acute small-bowel obstruction: does reviewer experience matter? AJR Am J Roentgenol 2007; 188: W233–W238. doi:10.2214/ajr.06.0817

[8] Frager D, Medwid SW, Baer JW et al. CT of small-bowel obstruction: value in establishing the diagnosis and determining the degree and cause. AJR Am J Roentgenol 1994; 162: 37–41. doi:10.2214/ajr.162.1.8273686

[9] Paulson EK, Thompson WM. Review of small-bowel obstruction: the diagnosis and when to worry. Radiology 2015; 275: 332–342. doi:10.1148/radiol.15131519

[10] Mayo-Smith WW, Wittenberg J, Bennett GL et al. The CT small bowel faeces sign: description and clinical significance. Clin Radiol 1995; 50: 765–767. doi:10.1016/s0009-9260(05)83216-7

[11] Silva AC, Pimenta M, Guimaraes LS. Small bowel obstruction: what to look for. Radiographics 2009; 29: 423–439. doi:10.1148/rg.292085514

[12] Ferzoco L, Raptopoulos V, Silen W. Acute diverticulitis. N Engl J Med 1998; 338: 1521–1526. doi:10.1056/NEJM199805213382107

[13] Gaglia A, Probert CS. Diverticular disease. Medicine 2015; 43: 320–323. doi:10.1016/j.mpmed.2015.03.002

[14] Hong MK, Skandarajah AR, Hayes IP. Diverticulosis, diverticular disease and diverticulitis-definitions and differences. Journal of Stomal Therapy Australia 2015; 35: 8–10

[15] Shahedi K, Fuller G, Bolus R et al. Long-term risk of acute diverticulitis among patients with incidental diverticulosis found during colonoscopy. Clin Gastroenterol Hepatol 2013; 11: 1609–1613. doi:10.1016/j.cgh.2013.06.020

[16] You H, Sweeny A, Cooper ML et al. The management of diverticulitis: a review of the guidelines. Med J Aust 2019; 211: 421–427. doi:10.5694/mja2.50276

[17] Leifeld L, Germer C, Böhm S et al. S2k-Leitlinie Divertikelkrankheit/Divertikulitis. Z Gastroenterol 2014; 52: 663–710. doi:10.1055/s-0034-1366692

[18] Van Der Molen AJ, Cowan NC, Mueller-Lisse UG et al. CT urography: definition, indications and techniques. A guideline for clinical practice. Eur Radiol 2008; 18: 4. doi:10.1007/s00330-007-0792-x

[19] Weinrich JM, Bannas P, Regier M et al. Low-Dose CT for Evaluation of Suspected Urolithiasis: Diagnostic Yield for Assessment of Alternative Diagnoses. AJR Am J Roentgenol 2018; 210: 557–563. doi:10.2214/ajr.17.18552

[20] Wu DSH, Stoller ML. Indinavir urolithiasis. Curr Opin Urol 2000; 10: 557–561. doi:10.1097/00042307-200011000-00004

[21] Meinel FG, Nance JW jr., Schoepf UJ et al. Predictive value of computed tomography in acute pulmonary embolism: systematic review and meta-analysis. Am J Med 2015; 128: 747–759.e2. doi:10.1016/j.amjmed.2015.01.023

[22] Meyer M, Haubenreisser H, Sudarski S et al. Where do we stand? Functional imaging in acute and chronic pulmonary embolism with state-of-the-art CT. Eur J Radiol 2015; 84: 2432–2437. doi:10.1016/j.ejrad.2015.09.015

[23] Ruggiero A, Screaton N. Imaging of acute and chronic thromboembolic disease: state of the art. Clin Radiol 2017; 72: 375–388. doi:0.1016/j.crad.2017.02.011

[24] Konstantinides SV, Meyer G, Becattini C et al. 2019 ESC Guidelines for the diagnosis and management of acute pulmonary embolism developed in collaboration with the European Respiratory Society (ERS): The Task Force for the diagnosis and management of acute pulmonary embolism of the European Society of Cardiology (ESC). Eur Heart J 2019; ehz405. doi:10.1093/eurheartj/ehz405

[25] Torsello G, Czerny M, Grundmann R et al. S2k-Leitlinie zur Diagnostik und Therapie der Typ-B-Aortendissektion. Gefässchirurgie 2018; 23: 513–518

[26] Ardellier FD, D'Ostrevy N, Cassagnes L et al. CT patterns of acute type A aortic arch dissection: longer, higher, more anterior. Br J Radiol 2017; 90: 20170417. doi:10.1259/bjr.20170417

[27] Stephan K, Huber S, Häberle S et al. Spinal cord injury–incidence, prognosis, and outcome: an analysis of the Trauma-Register DGU. Spine J 2015; 15: 1994–2001. doi:10.1016/j.spinee.2015.04.041

[28] Magerl F, Aebi M, Gertzbein S et al. A comprehensive classification of thoracic and lumbar injuries. Eur Spine J 1994; 3: 184–201. doi:10.1007/bf02221591

[29] Denis F. Spinal instability as defined by the three-column spine concept in acute spinal trauma. Clin Orthop Relat Res 1984; 189: 65–76. doi:10.1097/00003086-198410000-00008

[30] Menon BK, Goyal M. Imaging paradigms in acute ischemic stroke: a pragmatic evidence-based approach. Radiology 2015; 277: 7–12. doi:10.1148/radiol.2015151030

[31] Riedel CH, Zoubie J, Ulmer S et al. Thin-slice reconstructions of nonenhanced CT images allow for detection of thrombus in acute stroke. Stroke 2012; 43: 2319–2323. doi:10.1161/strokeaha.112.649921

[32] Mainali S, Wahba M, Elijovich L. Detection of early ischemic changes in noncontrast CT head improved with "Stroke Windows". ISRN Neurosci 2014; 2014: 654980. doi:10.1155/2014/654980

[33] Hanning U, Sporns PB, Schmiedel M et al. CT versus MR techniques in the detection of cervical artery dissection. J Neuroimaging 2017; 27: 607–612. doi:10.1111/jon.12451

[34] Schievink WI. Spontaneous dissection of the carotid and vertebral arteries. N Engl J Med 2001; 344: 898–906. doi:10.1056/NEJM200103223441206

[35] Dmytriw AA, Song JSA, Yu E et al. Cerebral venous thrombosis: state of the art diagnosis and management. Neuroradiology 2018; 60: 669–685. doi:10.1007/s00234-018-2032-2

Dieses Dokument wurde zum persönlichen Gebrauch heruntergeladen. Vervielfältigung nur mit Zustimmung des Verlages.

[36] Bonneville F. Imaging of cerebral venous thrombosis. Diagn Interv Imaging 2014; 95: 1145–1150. doi:10.1016/j.diii.2014.10.006

[37] Leach JL, Fortuna RB, Jones BV et al. Imaging of cerebral venous thrombosis: current techniques, spectrum of findings, and diagnostic pitfalls. Radiographics 2006; 26: S19–S41. doi:10.1148/rg.26si055174

[38] Buyck P, De Keyzer F, Vanneste D et al. CT density measurement and H:H ratio are useful in diagnosing acute cerebral venous sinus thrombosis. AJNR Am J Neuroradiol 2013; 34: 1568–1572. doi:10.3174/ajnr.a3469

Bibliografie

DOI https://doi.org/10.1055/a-0966-5966
Radiologie up2date 2020; 20: 43–63
© Georg Thieme Verlag KG Stuttgart · New York
ISSN 1616-0681

Dieses Dokument wurde zum persönlichen Gebrauch heruntergeladen. Vervielfältigung nur mit Zustimmung des Verlages.

Punkte sammeln auf CME.thieme.de

Diese Fortbildungseinheit ist in der Regel 12 Monate online für die Teilnahme verfügbar. Den genauen Einsendeschluss finden Sie unter **https://cme.thieme.de**. Sollten Sie Fragen zur Online-Teilnahme haben, finden Sie unter **https://cme.thieme.de/hilfe** eine ausführliche Anleitung. Wir wünschen viel Erfolg beim Beantworten der Fragen!

Unter **https://eref.thieme.de/CXDHYL8** oder über den QR-Code kommen Sie direkt zur Startseite des Wissenstests.

VNR 2760512020158725313

Thieme CME · Fortbildungspunkte 3

Frage 1

Welche der folgenden Aussagen zur akuten Appendizitis ist richtig?

A Standardbildgebung ist die native Low-Dose-CT.
B Die CT-Diagnostik des Abdomens ist bei der akuten Appendizitis sensitiv und spezifisch.
C Kachektische Patienten lassen sich im Hinblick auf eine Appendizitis besonders gut in der CT untersuchen.
D In der Sonografie ist eine gesunde Appendix leichter zu erkennen als eine Appendizitis.
E Eine Endometriose ist keine Differenzialdiagnose der Appendizitis.

Frage 2

Welcher der folgenden Befunde ist *nicht* typisch für eine Appendizitis?

A vermehrter und vergrößerter Lymphknotenbesatz in der Umgebung
B Verbreiterung der Appendixwand > 2 mm
C Imbibierung des umliegenden Fettgewebes
D Verdickung des Appendixdurchmessers auf 2 mm
E Appendikolithen

Frage 3

Welche der folgenden Aussagen zum Ileus ist *nicht* richtig?

A Der Übergang der distendierten in die kollabierten Schlingen ist als abrupter Kalibersprung zu erkennen.
B Beim mechanischen Dickdarmileus ist der Kolonrahmen meist vollständig entleert.
C Die CT ist der konventionellen Röntgenaufnahme in Sensitivität und Spezifität in vielen Aspekten überlegen.
D Die Verdachtsdiagnose wird auf Grundlage klinischer Zeichen und der Anamnese des Patienten gestellt.
E Hauptaufgabe des Radiologen ist es, sich differenzialdiagnostisch hinsichtlich eines mechanischen oder paralytischen Ileus festzulegen.

Frage 4

Welche der folgenden Aussagen zur Divertikulitis ist richtig?

A Die Divertikulitis betrifft insbesondere ältere Patienten.
B Die Prävalenz liegt bei 80 % bei den über 65-Jährigen.
C Häufigste Lokalisation ist das Colon ascendens.
D Die CT ist bei der Divertikulitis mit einer Sensitivität von fast 100 % die Methode der Wahl.
E Eine operative Behandlung ist bei der Divertikulitis nie erforderlich.

Frage 5

Welche der folgenden Aussagen zu Konkrementen der ableitenden Harnwege ist *nicht* richtig?

A Die Prävalenz der Urolithiasis liegt in Deutschland bei ca. 5 % der Bevölkerung.
B Die Sonografie ist die Methode der ersten Wahl.
C Sensitivität und Spezifität der nativen CT liegen bei den Konkrementen der ableitenden Harnwege bei jeweils über 90 %.
D Differenzialdiagnosen finden sich in über 20 % der nativen CT-Untersuchungen mit der Frage „Konkrement?“.
E Bei fehlendem Steinnachweis, aber vorliegenden indirekten Zeichen sollte an Indinavir- oder Matrixsteine gedacht werden.

▸ **Weitere Fragen auf der folgenden Seite …**

Dieses Dokument wurde zum persönlichen Gebrauch heruntergeladen. Vervielfältigung nur mit Zustimmung des Verlages.

Punkte sammeln auf CME.thieme.de

Fortsetzung…

Frage 6

Welche der folgenden Aussagen zur Pulmonalarterienembolie (LAE) ist richtig?

A Die computertomografische pulmonale Angiografie (CTPA) gilt nicht mehr als das Verfahren der Wahl bei Verdacht auf eine LAE.

B Strömungsartefakte können von den für die LAE typischen Kontrastmittelaussparungen im Lungenkreislauf sicher unterschieden werden.

C Der Pulmonalarterienhauptstamm kann erweitert sein, bei Männern gelten dabei Werte von > 39 mm als richtungsweisend.

D D-Dimere im Referenzbereich schließen eine LAE bei niedriger oder intermediärer Vortestwahrscheinlichkeit nicht sicher aus.

E Die LAE resultiert typischerweise aus einer tiefen Venenthrombose (TVT) der unteren Extremitäten.

Frage 7

Welche der folgenden Aussagen zur Aortendissektion ist *nicht* richtig?

A Leitsymptom der Aortendissektion ist der plötzlich auftretende, starke, reißende Schmerz im Rücken, Brust- oder Bauchraum.

B Ein nachgewiesener Myokardinfarkt schließt eine Aortendissektion aus.

C Das eigentliche, wahre Gefäßlumen der Aorta ist oft kleiner als das falsche Lumen und weist im Gegensatz zum falschen Lumen (sofern vorhanden) Kalzifikationen auf.

D Bei der Stanford-Klassifikation wird zwischen einem proximalen Typ A und einem distalen Typ B unterschieden.

E Der Nachweis der Aortendissektion gelingt in der EKG-getriggerten CT-Angiografie.

Frage 8

Welche der folgenden Aussagen zu Wirbelsäulenverletzungen ist *nicht* richtig?

A Bei polytraumatisierten Patienten beträgt die Inzidenz von Wirbelsäulenverletzungen bis zu 34 %.

B Für den sicheren Frakturausschluss ist eine Darstellung der Wirbelsäule in (rekonstruierter) axialer, sagittaler und koronarer Schnittführung unerlässlich.

C Bandscheibenverletzungen sind vor allem zu erkennen, wenn man auf die Weite der Zwischenwirbelräume im Vergleich zu den angrenzenden Segmenten achtet.

D Ein prävertebrales Hämatom kann auf ein schwerwiegendes Trauma hinweisen.

E Am häufigsten finden sich Frakturen des 1. Halswirbelkörpers und 5. Lendenwirbelkörpers.

Frage 9

Welche der folgenden Aussagen zum Hirninfarkt ist richtig?

A Ischämisches Hirngewebe hat eine höhere Dichte als normales Hirngewebe.

B Ischämische Areale sind in der weißen Substanz früher erkennbar.

C Beim Hirninfarkt sollten nativ 2 axiale Schichtdicken genutzt werden.

D Bei allen Schlaganfallpatienten hat die Bildgebung eine hohe zeitliche Dringlichkeit.

E Für die Therapieoptionen spielt die genaue Größe des bereits untergegangenen Hirngewebes keine Rolle.

Frage 10

Welche der folgenden Aussagen zur Sinus-/Venenthrombose (SVT) ist *nicht* richtig?

A Die SVT kommt insbesondere bei jungen Patienten mit einer Schlaganfallsymptomatik als Differenzialdiagnose infrage.

B Bei der SVT treten in bis zu 90 % der Fälle Thromben an multiplen Lokalisationen auf.

C Kortikale Venen zeigen sich oft langstreckig hyperdens (sog. „cord sign“).

D Direkte Zeichen sind bei der SVT in der CT häufiger als indirekte Zeichen.

E In der venösen CTA zeigt sich eine SVT als hypodenser Füllungsdefekt (sog. „empty delta sign“).

Dieses Dokument wurde zum persönlichen Gebrauch heruntergeladen. Vervielfältigung nur mit Zustimmung des Verlages.