Thieme

Akute Luftnot auf See durch Fehleinschätzung von Vorerkrankungen

Acute Dyspnea at Sea Due to Misjudgement of Pre-existing Medical Conditions

Autoren
F. Heblich[1,2], C. Kübler[2], F. Jaschke[2], M. Mitterhauser[2], A. Koehler[2], B. Petutschnigg[2], M. Kroll[2]

Institute
1 Schiffsarztlehrgang GbR Kiel
2 Medical Department TUI Cruises GmbH, Hamburg

Bibliografie
DOI https://doi.org/10.1055/a-0978-0274 | Pneumologie 2020; 74: 300–303
© Georg Thieme Verlag KG Stuttgart · New York
ISSN 0934-8387
Zitierweise für diesen Artikel Flug u Reisemed 2019; 26: 54 – 57, DOI: 10.1055/a-0875-0735

Korrespondenzadresse
Dr. med. Frank Heblich, Betriebsärztlicher Dienst der Christian-Albrechts-Universität zu Kiel, Westring 383, 24118 Kiel
heblich@schiffsarztlehrgang.de

ZUSAMMENFASSUNG

Ein Gast eines Kreuzfahrtschiffs muss wegen akuter Atemnot aufgrund eines wahrscheinlich malignen und nach Entlastungspunktion rezidivierenden Pleuraergusses während der Reise ausgeschifft werden. Patienten wird – wie auch hier – häufig von ihren Haus- oder Fachärzten zur Teilnahme an einer geplanten Kreuzfahrt geraten, obwohl Komplikationen bestehender Grunderkrankungen im Bordhospital nicht immer umfassend behandelt werden können. Die diagnostischen und therapeutischen Möglichkeiten im Bordhospital sind gegenüber Kliniken an Land in vielen Bereichen deutlich eingeschränkt und eine Ausschiffung nicht überall erstrebenswert.

ABSTRACT

A guest on a cruise ship must be disembarked during the voyage due to a probable malignant pleural effusion recurring after puncture and draining part of the fluid. As in this case, patients are often advised by their general practitioners or specialists to take part in an already planned cruise, although complications of existing underlying diseases cannot always be well treated in the on-board hospital. The diagnostic and therapeutic possibilities in the on-board hospital are clearly limited in many aspects compared to hospitals ashore and disembarkation is not desirable everywhere.

Anamnese

Am Tag nach Auslaufen und gleichzeitig dem ersten Seetag einer 10-tägigen Kreuzfahrt stellte sich morgens ein 82-jähriger Patient im Hospital vor. Er klagte über massive Luftnot und Unwohlsein, die Ehefrau beunruhigte am meisten, dass er keinen zusammenhängenden Satz mehr sprechen konnte. Der Patient nahm gegen Hypertonus dauerhaft Bisoprolol 2,5 mg und Enalapril 5 mg und aufgrund der Prostatahypertrophie Tamsulosin. Wegen der akuten Problematik hatte er die Tabletten an jenem Tag jedoch noch nicht eingenommen. Im Vorjahr war ein malignes Melanom am Kopf (ca. 5 × 6 cm reizlose, hypopigmentierte Narbe) und vor 2 Monaten eines auf dem Rücken entfernt worden (unauffällige, ca. 10 cm lange, reizlose, quer verlaufende Narbe in Höhe BWK 8 rechts). Etwa 3 Wochen zuvor war ihm mitgeteilt worden, dass alle Untersuchungen auf Metastasen negativ ausgefallen waren. Weitere Vorerkrankungen gab er nicht an. Der Hausarzt hatte dem Patienten 4 Tage vor der Reise, wegen eines seit 10 Tagen bestehendem unproduktiven Hustens, noch zusätzlich NAC-Brausetabletten gegeben. Die Therapie mit Azithromycin wurde am Vortag abgeschlossen. Auf Nachfrage hatte der Hausarzt dem Patienten mehrfach zugeraten, die Seereise wie geplant anzutreten, zumal es ja an Bord ein Hospital gebe.

Diagnose

Klinischer Befund

Der bei Vorstellung im Hospital kurzatmige und schweißige Patient wurde umgehend auf der Intensiveinheit monitorisiert. Es zeigte sich ein initialer Blutdruck von 170/90 mmHg, ein arrhythmischer Puls, die Temperatur lag aurikulär gemessen bei 36,2° C. Bei der Auskultation der Lunge imponierte ein fehlendes Atemgeräusch rechts über allen Lungenfeldern.

Dieses Dokument wurde zum persönlichen Gebrauch heruntergeladen. Vervielfältigung nur mit Zustimmung des Verlages.

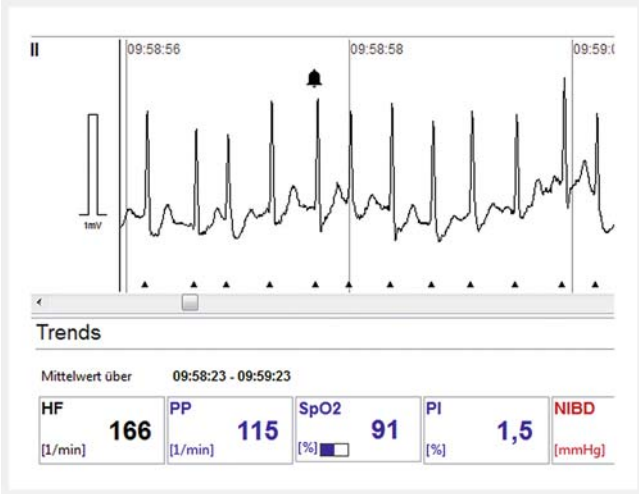

▶ **Abb. 1** EKG und Pulsoxymetrie an Tag 1.
Quelle: TUI Cruises GmbH

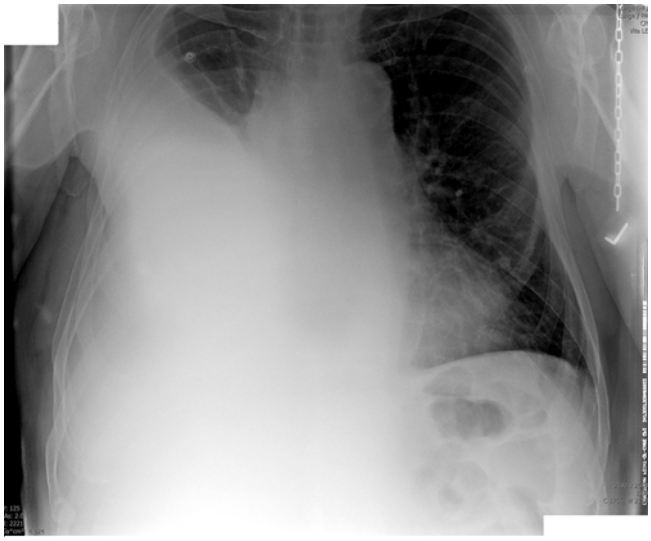

▶ **Abb. 2** Thorax p. a. an Tag 1.
Quelle: TUI Cruises GmbH

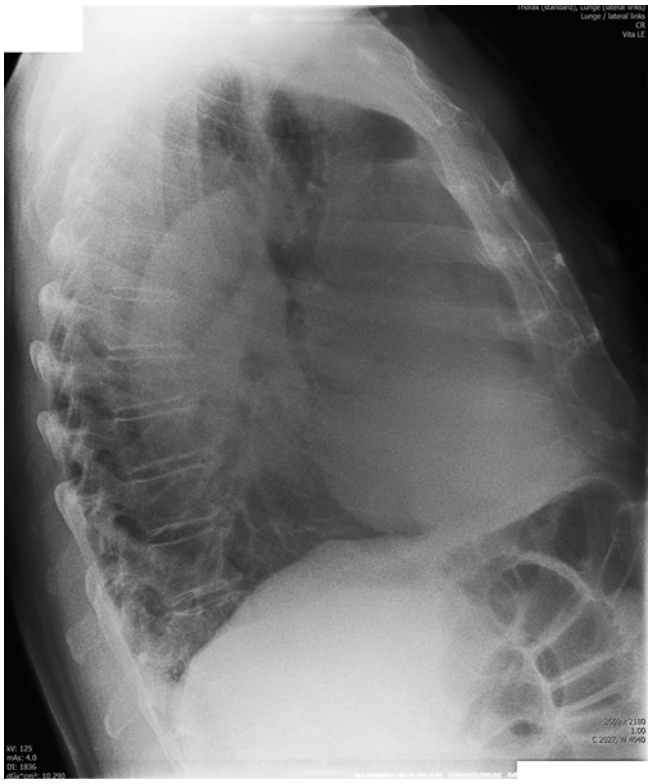

▶ **Abb. 3** Thorax seitlich an Tag 1.
Quelle: TUI Cruises GmbH

Monitoring

Das EKG zeigte eine absolute Arrhythmie mit wechselnden Herzfrequenzen (HF) von 150 – 180 Schlägen/min. Die SpO_2 lag initial bei 89 – 92 % (▶ **Abb. 1**), unter 2 l Sauerstoff über Nasensonde stieg sie auf 94 %. Der mittels Pulsoxymetrie und auch palpatorisch gemessene Puls wechselte zwischen 95 und 115 Schlägen/min. Nach Gabe von 2,5 mg Metoprolol i. v. reduzierte sich die HF am Monitor auf Werte um 130 Schläge/min, pulsoxymetrisch und palpatorisch auf Werte um 80 Schläge/min, der Blutdruck auf 114/79 – 128/85 mmHg.

Labor

Blutbild:

- Erythrozyten $5{,}22 \times 10^6$/µl,
- Hämoglobin 15,3 g/dl,
- Hämatokrit 45 %,
- MCV 86,2 fl,
- MCH 29,3 pg,
- MCHC 34 g/dl,
- Thrombozyten 210×10^3/µl,
- CRP 26,2 µg/ml,
- Leukozyten konnten gerätebedingt nicht bestimmt werden.

Eine Blutgasanalyse war an Bord nicht möglich.

Röntgenthorax

Röntgenthorax in 2 Ebenen im Stehen zeigte p. a. eine nahezu vollständige Verschattung der rechten Lunge (▶ **Abb. 2**), seitlich eine Verschattung ventral (▶ **Abb. 3**). Die vermutete Flüssigkeitsansammlung wurde mittels intercostaler Ultraschalluntersuchung bestätigt.

Es erfolgte die Diagnose V. a. Pleuritis carcinomatosa nach malignem Melanom, paroxysmale Tachyarrhythmie.

Therapie und Verlauf

Nach Desinfektion und Lokalanästhesie erfolgte eine Pleurapunktion am Oberrand der siebten Rippe in hinterer Axillarlinie mit Ableitung von 2,2 l blutig tingierten Ergusses.

Die SpO_2 erholte sich umgehend auf 94 % ohne Sauerstoffgabe. Das Röntgenbild (▶ **Abb. 4**) zeigt eine deutliche Reduk-

Dieses Dokument wurde zum persönlichen Gebrauch heruntergeladen. Vervielfältigung nur mit Zustimmung des Verlages.

▶ **Abb. 4** Thorax p. a. an Tag 1 nach Entlastung.
Quelle: TUI Cruises GmbH

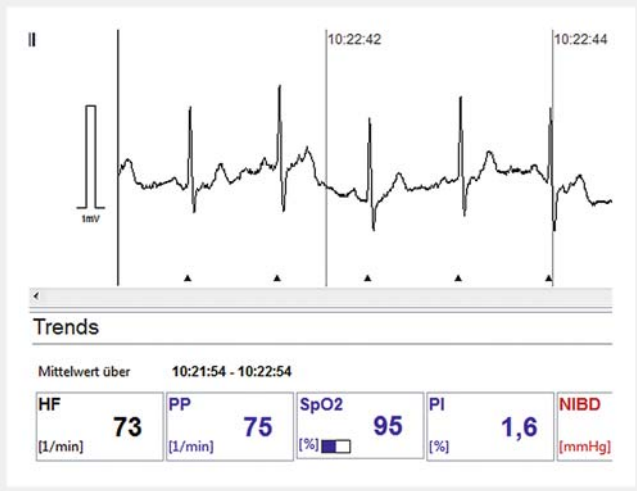

▶ **Abb. 5** EKG und Pulsoxymetrie an Tag 2.
Quelle: TUI Cruises GmbH

tion der Verschattung mit verbliebenem Resterguss. Der Weg vom Röntgen zum Bett wurde vom Patienten als noch anstrengend beschrieben, das Atmen im Liegen fiel ihm deutlich leichter. Nach anschließender Beobachtung unter Monitorkontrolle und Diskussion einer Antikoagulation aufgrund des – bisher nicht bekannten – Vorhofflimmerns wurde der Patient ohne Antikoagulanzien mit Hinweisen zur Vorgehensweise bei klinischer Verschlechterung und einem Wiedervorstellungstermin am gleichen Abend auf seine Kabine entlassen.

Abends stellte er sich bei weiter gutem Allgemeinzustand vor. Bei der Auskultation zeigten sich die linke Lunge und die Oberfelder der rechten Lunge gut belüftet, rechts basal fehlte das Atemgeräusch. Der Patient wurde mehrfach darauf hingewiesen, dass es sich trotz der vor wenigen Wochen negativen Befunde um den Ausdruck einer malignen Erkrankung handeln könnte und daher im Sinne einer frühzeitigen kausalen Therapie die Ausschiffung empfohlen wird. Sowohl der Patient als auch seine Ehefrau wollten bis zur geplanten Wiedervorstellung am Folgetag darüber nachdenken. Es erfolgte zusätzlich eine diuretische Therapie mit Furosemid und Spironolacton.

Am Morgen des zweiten Tages stellte der Patient sich beschwerdefrei vor, das Kontrollröntgen zeigte keine wesentliche Zunahme des Ergusses, im EKG fand sich ein normofrequenter Sinusrhythmus (▶ **Abb. 5**). Das Ehepaar wollte die Reise gerne fortsetzen. Vereinbart wurde daher, dass der Patient sich bei Verschlechterung sofort, aber auch am letzten Hafentag vor einem Seetag vorstellen sollte, um zu evaluieren, ob eine sichere Reise auch ohne Anbindung an landseitige Kliniken klinisch vertretbar erscheint.

Aufgrund einer Verschlechterung des Gesundheitszustands mit erneuter Dyspnoe, SpO_2 um 90 % und aufgehobenem Atemgeräusch rechts unterhalb der Mammillarlinie musste der Patient am sechsten Tag der Reise das Schiff in einem französischen Hafen verlassen. Dort sollte durch Einweisung über die Notaufnahme des örtlichen Krankenhauses die erneute Akutbehandlung erfolgen und der Patient für die Rückführung nach Hause zur definitiven Therapie stabilisiert werden.

Diskussion

Hausärzte und bei bestehenden Vorerkrankungen Fachärzte sind häufig die ersten Ansprechpartner, wenn Patienten sich Gedanken über gesundheitliche Gefährdungen infolge einer Urlaubsreise fernab der heimatlichen gesundheitlichen Versorgung machen [1]. Allerdings werden bei reisemedizinischen Überlegungen oft die Möglichkeiten der Kreuzfahrtmedizin ausgelassen [2], denn – so zitieren Patienten die beratenden Kollegen – „auf einem Kreuzfahrtschiff haben Sie ein gut ausgestattetes Hospital“. Auch in diesem Fall sei dem Patienten und seiner Gattin auf wiederholte Nachfrage von ihrem Hausarzt versichert worden, sie könnten die Reise bedenkenlos antreten.

Ausstattung Bordhospital

Tatsächlich wird auf jedem Handelsschiff, das unter die Maritime Labour Convention 2006 fällt, ein „on-board hospital“ vorgehalten [3]. Das gilt vom Containerfrachter oder Tanker mit wenigen Crewmitgliedern bis hin zu Kreuzfahrtschiffen mit mehreren Tausend Menschen an Bord. Entsprechend zeigen sich auch Unterschiede in materieller und personeller Ausstattung. Das Hospital kann auf Kauffahrteischiffen aus nur einem Raum mit standardisiertem Apothekenschrank und einer Liege bestehen [4], in dem die medizinische Betreuung durch einen Nautischen Offizier erfolgt. Im Idealfall kann ein Bordhospital auf großen Kreuzfahrtschiffen mit 2 Ärzten unterschiedlicher Fachrichtung und 3 Pflegekräften besetzt sein, denen in mehreren Räumen neben dem Untersuchungszimmer ein Eingriffsraum, eine Überwachungseinheit und ein Infektionszimmer sowie an diagnostischen Möglichkeiten neben kleinem Labor auch Ultraschall und digitales Röntgen zur Verfügung stehen.

Aber auch ein gut ausgestattetes Bordhospital, ein breit ausgebildetes Team an Ärzten und Pflegepersonal darf nicht darüber hinwegtäuschen, dass es sich eben nicht um ein „kleines

Dieses Dokument wurde zum persönlichen Gebrauch heruntergeladen. Vervielfältigung nur mit Zustimmung des Verlages.

Krankenhaus“ handelt und insbesondere keine Diagnostik und Therapie wie in einem „Krankenhaus der Maximalversorgung“ möglich ist. Eine erste Notfallversorgung – wie hier die Entlastungspunktion – ist an Bord in der Regel möglich. Eventuell auftretende Komplikationen können aber nicht immer sicher beherrscht werden, und eine definitive Therapie ist – wie in dem hier beschriebenen Fall – oftmals nicht durchführbar, sodass der Patient zu seiner eigenen Sicherheit ausgeschifft werden musste.

Schwierige Ausschiffung

Eine Ausschiffung ist jedoch nicht jederzeit und nicht überall möglich. In einigen Zielgebieten von Kreuzfahrtreisen sind medizinische Einrichtungen, die sich „hospital“ nennen, schlechter ausgestattet als das Bordhospital. In Mittelamerika konnte zum Beispiel ein wegen dekompensierter Herzinsuffizienz intubierter Patient weder in Honduras noch in Nicaragua ausgeschifft und auch in Costa Rica nur von einem Krankenhaus in der Hauptstadt San José übernommen werden. Aber auch in Europa gibt es nicht überall uneingeschränkten Zugang zum landgebundenen Gesundheitssystem. In England muss auch der vom Schiffsarzt zum Facharzt überwiesene Patient erst vom örtlichen Allgemeinarzt gesehen werden, der dann über eine Klinikeinweisung entscheidet. Das gestaltet sich vor allem am Wochenende schwierig. In Frankreich können teilweise Diskussionen erforderlich werden, ob ein Patient mit dem Rettungswagen statt mit dem bereitgestellten Taxi in die Notaufnahme gefahren wird.

Besondere Schwierigkeiten bereitet die Helikopterausschiffung von Notfallpatienten [5]. Auf den wenigsten Kreuzfahrtschiffen können Hubschrauber landen. Wenn im jeweiligen Seegebiet Helikopter zur Verfügung stehen und sie das Schiff je nach Entfernung und Wetter erreichen können, führt das dann erforderliche Windenmanöver zu einer Gefährdung aller Beteiligten auf dem Schiff sowie im Helikopter und zu maximalem Stress des an der Winde des Helikopters hängenden Patienten.

Neben den genannten Einschränkungen an Bord sollten Hausärzte oder beratende Fachärzte aber auch die oftmals lange, möglicherweise beschwerliche Anreise bedenken. Die trockene Luft im Flugzeug aber auch die Klimatisierung auf dem Schiff begünstigen insbesondere bei älteren Menschen schnell eine Dehydratation. Wenn Ärzte mit ihren Patienten über medizinische Aspekte einer Reise sprechen, so sind weitere potenzielle Probleme zu bedenken durch zum Beispiel veränderte Medikamentenwirkung bei Wechsel der Zeitzonen oder der klimatischen Umgebungsbedingungen.

FAZIT

Die reisemedizinische Beratung sollte sich auch auf Reisen mit Kreuzfahrtschiffen unter Beachtung der konkreten Reiseroute erstrecken. Eine Liste der wesentlichen Diagnosen, insbesondere aber eine Aufstellung einzunehmender Medikamente einschließlich Dosierung sollte jedem Patienten mitgegeben werden. Der in der Seefahrt allgemein gebräuchliche Begriff „Bordhospital“ erweckt zum Teil falsche Vorstellungen bei Ärzten und Patienten: Es handelt sich nicht um ein Krankenhaus, sondern um eine primäre Notfallambulanz mit Krankenstation. Ein geeignetes Krankenhaus kann unter Umständen erst in Stunden oder Tagen erreichbar sein. Die diagnostischen und therapeutischen Möglichkeiten an Bord auch großer Kreuzfahrtschiffe sind gegenüber Kliniken an Land eingeschränkt. Bei geplanten Kreuzfahrten sollte bei Patienten mit schwerwiegenden Grunderkrankungen die Reise im Hinblick auf Anreiseweg, Reiseroute und Reiseziel kritisch hinterfragt werden.

Interessenkonflikt

Die Autoren erhalten Honorare von TUI Cruises und von Schiffsarztlehrgang GbR.

Literatur

[1] Kröger E. Reisemedizin und Impfprophylaxe. Notfall & Hausarztmedizin 2007; 33: 239

[2] Stiefelhagen P. Der herzinsuffiziente Patient auf Reisen. MMW Fortschritte der Medizin 2017; 159: 10 – 12

[3] International Labour Organization MLC, 2006. Im Internet: www.ilo.org/dyn/normlex/en/f?p=NORMLEXPUB:12100:0::NO::P12100_INSTRUMENT_ID:312331

[4] Seearbeitsgesetz (SeeArbG), 2006. Im Internet: www.gesetze-im-internet.de/seearbg/SeeArbG.pdf

[5] Heblich F, Minucci G, Lützner L et al. Zerebraler Insult auf einem Kreuzfahrtschiff. Z Allg Med 2018; 94: 255 – 258

Dieses Dokument wurde zum persönlichen Gebrauch heruntergeladen. Vervielfältigung nur mit Zustimmung des Verlages.