Zahnmedizin *up2date*

1 · 2020

Implantologie 2

Differenzialdiagnostische Erwägungen zur Periimplantitis

An-Khoa Ha-Phuoc
Thomas Weischer

DOI: 10.1055/a-1027-4850
Zahnmedizin up2date 2020; 14 (1): 19–32
ISSN 1865-0457
© 2020 Georg Thieme Verlag KG

Dieses Dokument wurde zum persönlichen Gebrauch heruntergeladen. Vervielfältigung nur mit Zustimmung des Verlages.

Unter dieser Rubrik sind bereits erschienen:

Die digitale Prozesskette in der Implantologie T. Flügge Heft 6/2019

Blended-Learning in der postgraduierten oralmedizinischen Ausbildung – ein Gesamtkonzept U. Joos, U. Wegmann, C. Klümper Heft 6/2019

Implantationsassoziierte Nervschädigungen D. Kreuziger, T. Weischer Heft 5/2019

Keramikimplantate: Was wissen wir? S. Pieralli, R. Kohal, M. Bruhnke, B. Spies Heft 5/2018

Kurze und durchmesserreduzierte Implantate C. Walter Heft 2/2018

Implantatprothetische Rehabilitationen im Oberkiefer M. Fröhlich, F. Nagel Heft 6/2015

Keramische Zahnimplantate S. Röhling, M. Gahlert Heft 5/2015

Identifikation von inserierten Implantattypen C. Müller, J. Röckl Heft 3/2015

Computergestützte Implantation M. Stoetzer, B. Rahlf, N.-C. Gellrich Heft 1/2015

Indikationen zur dreidimensionalen Röntgendiagnostik in der oralen Implantologie J. Fleiner, A. Stricker Heft 4/2014

Implantologie im Alter F. Kloss, I. Grunert Heft 6/2013

Periimplantäre Infektionen G. John, F. Schwarz Heft 1/2013

Sinuslift – wann, wie und womit? C. Prechtl, K. Schlegel Heft 3/2012

Implantations- und Belastungszeitpunkt G. Wahl Heft 1/2012

Implantat-Abutment-Verbund M. Stiesch, P.-C. Pott, M. Eisenburger Heft 5/2011

Provisorische Versorgung bei Einzelzahnimplantaten T. Joda, S. Pieger, G. Heydecke Heft 2/2011

Die Extraktionsalveole als potenzielles Implantatbett M. Fröhlich Heft 6/2009

Sofortversorgung und Sofortbelastung von Implantaten M. Abboud, G. Wahl Heft 3/2009

Periimplantäre Entzündungen F. Schwarz, J. Becker Heft 1/2008

ALLES ONLINE LESEN

Mit der eRef lesen Sie Ihre Zeitschrift: online wie offline, am PC und mobil, alle bereits erschienenen Artikel. Für Abonnenten kostenlos! https://eref.thieme.de/zahn-u2d

IHR ONLINE-SAMMELORDNER

Sie möchten jederzeit und überall auf Ihr up2date-Archiv zugreifen? Kein Problem! Ihren immer aktuellen Online-Sammelordner finden Sie unter: https://eref.thieme.de/GWGJG

JETZT FREISCHALTEN

Sie haben Ihre Zeitschrift noch nicht freigeschaltet? Ein Klick genügt:

www.thieme.de/eref-registrierung

Dieses Dokument wurde zum persönlichen Gebrauch heruntergeladen. Vervielfältigung nur mit Zustimmung des Verlages.

Thieme

Differenzialdiagnostische Erwägungen zur Periimplantitis

An-Khoa Ha-Phuoc, Thomas Weischer

Mehr als 1 Million dentale Implantate werden jährlich in Deutschland gesetzt. Die Indikationen reichen dabei vom Einzelzahnersatz über die Versorgung von Lückengebissen oder Freiendsituationen bis hin zur Rehabilitation komplett unbezahnter Kiefer [1]. Die Verlustraten sind an sich gering, als Hauptursache bei Implantatverlust nach längerer Belastungsdauer gilt die Periimplantitis. Allerdings sind auch andere periimplantäre Erkrankungen möglich, die der Zahnmediziner kennen sollte. Der Beitrag soll helfen, die selteneren Pathologien einschätzen zu können.

Periimplantitis

Zum großen Teil bestehen die Implantate aus Titan oder Titanlegierungen, aufgrund der hohen Biokompatibilität, Korrosionsbeständigkeit und mechanischen Eigenschaften des Materials [2]. Seltener kommen zurzeit Keramikimplantate zum Einsatz.

Die primäre Verlustrate, d.h. ein Implantatverlust innerhalb der ersten Monate nach der Implantation, beträgt 1–2% [2]. Mögliche Ursachen können z.B. eine fehlgeschlagene Osseointegration, eine periimplantäre Mukositis, eine Periimplantitis, ein aseptischer Knochenverlust oder eine Implantatlockerung sein [3]. Die sekundäre Verlustrate, also ein Implantatverlust nach zunächst suffizienter Osseointegration und mehr als 10-jähriger Belastungsdauer, liegt bei 5%. Die Periimplantitis ist dabei die Hauptursache und folglich eine der folgenschwersten Komplikationen [2].

Merke

Die primäre und sekundäre Verlustrate dentaler Implantate ist mit 1–2% bzw. 5% insgesamt klein.

Die Periimplantitis beschreibt ein periimplantäres Entzündungsgeschehen, das auf den periimplantären Knochen übergangen ist. Hierdurch ist sie von der periimplantären Mukositis, die sich vorwiegend im Bereich des suprakrestalen Weichgewebes manifestiert, zu unterscheiden [4].

Als Risikofaktoren, welche die Ausbildung der Periimplantitis unterstützen, gelten [4]:

- parodontale Vorerkrankungen
- regelmäßiger Nikotinkonsum
- Diabetes mellitus
- Zementreste am Implantat
- mangelnde keratinisierte Gingiva
- knöcherne Restdefekte nach bukkaler Augmentation

Klinisch zeigen sich eine Blutung auf Sondierung und erhöhte Taschentiefen. Die Untersuchung kann mit konventionellen Parodontalsonden bei Applikation eines moderaten Druckes von bis zu 0,25 N erfolgen. Radiologisch sollte ein Knochenabbau ersichtlich sein (▶ **Tab. 1**).

Therapeutisches Ziel ist die Elimination der akuten Infektion sowie eine konsequente Biofilmentfernung im Bereich der periimplantären Gewebe. Hierzu können unterschiedliche nicht chirurgische und chirurgische Verfahren zur Anwendung kommen. Nicht chirurgische Verfahren können z.B. das manuelle Débridement, die Anwendung eines Er:YAG-Lasers oder eines glycingestützten Air-Polishings sein (dieses in Kombination mit CHX-Chips, lokalen Antibiotika oder einer photodynamischen Therapie). Bei ausgedehnten Läsionen oder einem Nichtansprechen der nicht chirurgischen Therapie sollten chirurgische Maßnahmen ergriffen werden. Diese beinhalten u.a. die operative Entfernung des Granulationsgewebes sowie die chemische oder mechanische Dekontamination der exponierten Implantatoberflächen. Knöcherne oder weichgewebliche Augmentationen können zudem ergänzt werden [4].

Merke

Durch eine konsequente posttherapeutische Reduktion des Biofilms soll das Entzündungsgeschehen dauerhaft eingedämmt werden. Das Therapiemonitoring erfolgt über die Messung der Taschentiefen und Bestimmung der Blutungen auf Sondierung.

Dieses Dokument wurde zum persönlichen Gebrauch heruntergeladen. Vervielfältigung nur mit Zustimmung des Verlages.

▶ **Tab. 1** Diagnostische Kriterien für periimplantäre Infektionen (S3-Leitlinie: Die Behandlung periimplantärer Infektionen an Zahnimplantaten; 2016).

Kriterium	periimplantäre Mukositis	Periimplantitis
reversibel	nein	nein
Blutung auf Sondierung	+	+
Pus	–	±
Zunahme der Sondierungstiefen*	–	+
Schmerzen	–	(+)
radiologischer Knochenabbau*	–	+
Implantatlockerung	–	(+)
mikrobiologische Tests**	unspezifisch	unspezifisch

* relativ zu einem Referenzwert (ideal: Zeitpunkt Eingliederung der Suprakonstruktion)
** bezieht sich auf konventionelle Testsysteme zur Bestimmung parodontopathogener Keime

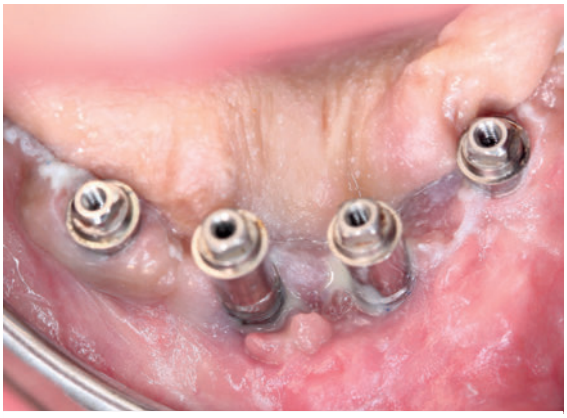

▶ **Abb. 1** Fortgeschrittene Periimplantitis der Unterkieferfrontzahnimplantate i31 und i41 mit gingivaler Schwellung und sulkulärem Pusaustritt.

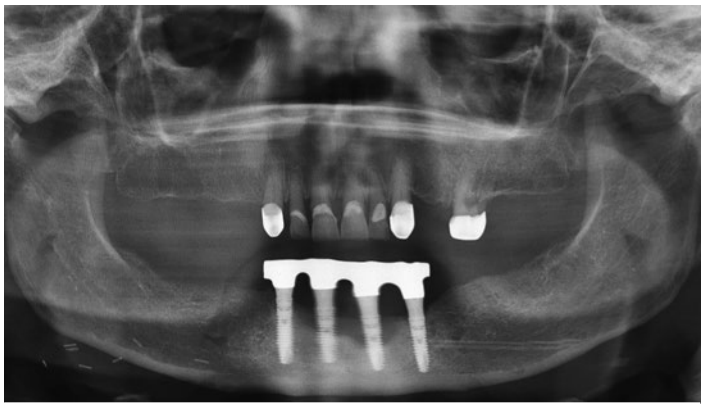

▶ **Abb. 2** OPG-Aufnahme mit sichtbarer ausgedehnter periimplantärer Osteolyse im Bereich der Unterkieferfrontzahnimplantate i31 und i41.

Bei einer Therapieresistenz mit fortschreitender Entzündung und Implantatlockerung kann eine Explantation notwendig werden (▶ **Abb. 1**, **Abb. 2**) [4].

Differenzialdiagnostische Überlegungen zur Periimplantitis

Die periimplantäre Mukositis oder Periimplantitis ist mit einer Prävalenz von 19–65% sowie 1–47% die am häufigsten beobachtete periimplantäre Veränderung [4]. Andere benigne oder maligne periimplantäre Erkrankungen sind allerdings möglich, ggf. quoad vitam von Bedeutung und in der Literatur beschrieben worden. Kenntnisse hierüber sind für den Zahnmediziner enorm wichtig.

Benigne Veränderungen

Pyogene Granulome und dentale Implantate

Über periimplantär entstandene pyogene Granulome wurde in der Literatur bereits mehrfach berichtet [5]. Allgemein sind pyogene Granulome reaktive hyperplastische Läsionen, die sich entweder auf der Hautoberfläche oder im Bereich der Mundhöhle ausbilden können. Sie finden sich vor allem im Bereich der Gingivae des Ober- und nachfolgend des Unterkiefers [6].

Junge Erwachsene (2. Lebensdekade) sowie Frauen sind dabei gehäuft betroffen. In 5% der Fälle besteht eine Schwangerschaft im 2. oder 3. Trimester. Dysregulationen im weiblichen Hormonhaushalt könnten somit mitverantwortlich für die Ausbildung dieser sein [6]. Als weitere Ursachen gelten [7]:

- schlechte Mundhygiene mit subgingivalen Plaque-Ansammlungen
- lokale chronische Entzündungen der Gingivae
- traumatische Verletzungen der Gingivae
- insuffiziente prothetische Restaurationen

Dieses Dokument wurde zum persönlichen Gebrauch heruntergeladen. Vervielfältigung nur mit Zustimmung des Verlages.

Klinisch erscheinen sie als gestielte oder breitbasig aufliegende Raumforderungen mit z. T. ulzerierter fragiler Oberfläche, die zu Kontaktblutungen neigen [6].

In Hinblick auf die periimplantär entstandenen pyogenen Granulome ergeben sich keine wesentlichen Unterschiede. Anhaltende Reizzustände wie Plaque-Akkumulationen am Implantat, eine Periimplantitis, raue Implantatoberflächen in Folge von Osteolysen oder Korrosionen am Implantat gelten als mögliche Ursachen [5]. Klinisch imponieren Schwellungen der Schleimhaut und die Ausbildung exophytischer Raumforderungen. Blutungen auf Sondierung können zudem beobachtet werden [5]. Gleichzeitig ähneln die Symptome denen einer Periimplantitis. Anders als der Name es vermuten lässt, zeigt sich bei pyogenen Granulomen i. d. R. keine Eiterbildung.

Die Diagnose erfolgt über den histopathologischen Nachweis. Dabei ist ein proliferiertes, vaskularisiertes Granulationsgewebe charakteristisch. Genau genommen sind sie daher keine richtigen Granulome. Diese sind knötchenförmige Gewebeneubildungen, die charakteristischerweise mononukleäre Zellen, Epitheloid- und Riesenzellen enthalten [6].

Merke

Beim pyogenen Granulom liegt keine bakterielle Entzündung vor. Histopathologisch ist es auch kein Granulom. Die Bezeichnung ist somit inhaltlich nicht ganz zutreffend.

Die Therapie besteht aus einer bis auf das Periost reichenden chirurgischen Exzision mit einem Sicherheitsabstand von 2 mm. Zudem sollte eine gründliche Kürettage zur Entfernung möglicher Konkremente oder Fremdkörper durchgeführt werden. Die Prothetik sollte auf die Passgenauigkeit überprüft werden [6]. Dieses Prozedere gilt auch für die periimplantär entstandenen pyogenen Granulome [5].

Merke

Pyogene Granulome werden über eine Biopsie und histopathologische Begutachtung diagnostiziert. Für die Therapie ist eine Kürettage alleine nicht ausreichend. Eine chirurgische Exzision bis auf das Periost mit Sicherheitsabstand sollte durchgeführt werden.

Periphere Riesenzellgranulome und dentale Implantate

Periphere Riesenzellgranulome sind reaktive Läsionen der Mundschleimhaut. Sie sind häufiger im Unter- als im Oberkiefer zu finden. Bei einem Geschlechterverhältnis von 2 : 1 sind Frauen doppelt so häufig betroffen wie Männer. Es wird vermutet, dass Östrogen einen Einfluss auf die Ausbildung der Granulome hat. Riesenzellgranulome können in jedem Alter vorkommen. Ein Peak findet sich allerdings in der 5.–6. Lebensdekade. Risikofaktoren können Hyperparathyreoidismus oder Hypophosphatämie sein [6].

Klinisch erscheinen sie heterogen. Zumeist sind sie dem Periost oder dem Parodontium des Alveolarkamms entsprungene weiche, leicht lilafarbene Raumforderungen mit z. T. ulzerierter fragiler Oberfläche, die zu Kontaktblutungen neigen. Radiologisch kann ein Knochenabbau ersichtlich sein. Man geht davon aus, dass sie aus Osteoklasten oder anderen Zellen des mononukleär-phagozytären Systems hervorgehen [6].

Bei den periimplantär entstandenen peripheren Riesenzellgranulomen waren Schwellungen der Schleimhaut das Hauptsymptom. Zudem konnten Blutungen auf Sondierung beobachtet werden. Radiologisch zeigten sich Osteolysen am Implantat [8]. Auch hier ist die Klinik unspezifisch und kann mit der Periimplantitis verwechselt werden (▶ **Abb. 3**, **Abb. 4**).

Merke

Anhaltende Reizzustände der Schleimhäute gelten als Hauptursache für die Entstehung von peripheren Riesenzellgranulomen.

▶ **Abb. 3** Peripheres Riesenzellgranulom an den noch nicht freigelegten Implantaten i46 und i47, zu sehen ist eine dem Alveolarkamm aufliegende exophytische, inhomogene Schleimhautveränderung.

Dieses Dokument wurde zum persönlichen Gebrauch heruntergeladen. Vervielfältigung nur mit Zustimmung des Verlages.

▶ **Abb. 4** OPG-Aufnahme eines peripheren Riesenzellgranuloms an den Implantaten i46 und i47 mit beginnender krestaler Osteolyse.

Diese können durch eine schlechte Mundhygiene mit subgingivalen Plaque-Ansammlungen sowie insuffiziente prothetische Restaurationen verursacht werden [9]. Als mögliche Ursachen der periimplantär entstandenen peripheren Riesenzellgranulome werden aufgeführt [8]:

- zu kurze interimplantäre Distanzen
- Korrosionen am Implantat
- Periimplantitis
- osteolytisch bedingte freiliegende Implantatoberflächen

Die Diagnose erfolgt über einen histopathologischen Nachweis. Dabei dominieren mehrkernige Riesenzellen und spindelförmige mesenchymale Zellen das Bild.

Riesenzellgranulome sollten mit einem Sicherheitsabstand von 2–5 mm exzidiert und das betroffene Parodontium sowie Periost mit entfernt werden. Eine gründliche Kürettage mit Entfernung möglicher Konkremente oder Fremdkörper sollte durchgeführt werden. Zudem sollte eine vorhandene Prothetik auf mögliche Passungenauigkeiten überprüft und ggf. korrigiert werden. Die Rezidivrate liegt dabei bei 1,4–12% [10].

Therapeutisch ergaben sich keine Unterschiede bei den periimplantär entstandenen Riesenzellgranulomen. Allerdings ist die Rezidivrate bei periimplantär entstandenen Riesenzellgranulomen mit 31,3–40% höher. Dieses spricht für eine höhere Aggressivität periimplantär entstandener Riesenzellgranulome. In Folge eines zu starken Knochenverlustes kann zudem eine Entfernung des Implantats notwendig werden [8].

Merke

Periphere Riesenzellgranulome werden durch einen histopathologischen Nachweis diagnostiziert. Für die Therapie ist eine Kürettage allein nicht ausreichend. Eine chirurgische Exzision unter Mitnahme des Parodontiums und Periosts mit Sicherheitsabstand sollte durchgeführt werden.

▶ **Abb. 5** Intraossäres Hämangiom im Bereich des anterioren Unterkiefers mit sichtbarer livider Schwellung der vestibulären Schleimhaut und Lockerung der Frontzähne. Durchgeführt werden eine transarterielle Embolisation und Tumorresektion, der Unterkiefer wird mit einem Beckenkammtransplantat rekonstruiert. 4 Jahre später wird im Rahmen einer geplanten Implantation im Unterkiefer ein Rezidiv entdeckt.

Hämangiome und dentale Implantate

Hämangiome sind gutartige Tumoren, die eine lokale Endothelproliferation mit sekundärer Ausbildung von Gefäßlumen zeigen. Sie werden den Hamartomen zugeordnet, d. h. dass sie i. d. R. angeboren sind und im Gegensatz zu den Neoplasien ein begrenztes Wachstum mit einem Peak im Kindesalter aufweisen. Eine Rückbildung ist in der Folge in 70–80% der Fälle möglich. Durch Traumata, Infektionen oder Entzündungen kann jedoch auch ein weiteres Wachstum provoziert werden. Die Ätiologie ist unklar, als mögliche Quelle gelten in der Embryogenese versprengte Plazentazellen [11].

Mädchen sind 2- bis 3-mal häufiger betroffen als Jungen. 60% der Hämangiome finden sich im Kopf-Hals-Bereich, wobei intraorale Manifestationen insgesamt selten sind [11]. Der Unterkieferkorpus ist dabei am häufigsten betroffen. Klinisch können schmerzlose, livide Schwellungen der Schleimhaut, Lockerungen der benachbarten Zähne sowie rezidivierende parodontale Blutungen beobachtet werden [12] (▶ **Abb. 5**).

In der Literatur konnte ein Fall mit einem periimplantär entstandenen Hämangiom gefunden werden. Dabei handelte es sich um einen 68-jährigen Mann. Das Hämangiom befand sich im Bereich der befestigten Gingiva des Oberkiefers. In Hinblick auf Geschlecht, Alter und die Lokalisation des Tumors handelt es sich somit um einen untypischen Fall. Nach Ansicht der Autoren könnten eine chronische Periimplantitis und rezidivierende Einblutungen in Folge einer Warfarin-Therapie ursächlich für die Hämangiomentwicklung gewesen sein. Korrosionen am Implantat, eine mangelnde Mundhygiene oder insuffi-

Dieses Dokument wurde zum persönlichen Gebrauch heruntergeladen. Vervielfältigung nur mit Zustimmung des Verlages.

ziente Suprakonstruktionen könnten wiederum die Periimplantitis ausgelöst haben [13].

Beweise für einen kausalen Zusammenhang einer Warfarin-Therapie mit der Ausbildung von Hämangiomen konnten allerdings noch nicht erbracht werden [13]. Im Exzidat konnten keine Metallpartikel nachgewiesen werden. Eine Korrosion als Ursache der Periimplantitis lässt sich folglich nicht beweisen [13].

Hämangiome können in kapilläre, kavernöse und gemischte Formen eingeteilt werden. Das in diesem Fall diagnostizierte kapilläre Hämangiom wurde exzidiert, der Wundgrund koaguliert. Ein Rezidiv zeigte sich nicht. Die gewählte Therapie war somit ausreichend, vor allem auch in Hinblick auf das simultan aufgetretene pyogene Granulom. Weitere Therapieoptionen wären eine Laser- oder Kryotherapie sowie medikamentöse Therapie mit systemisch oder topisch applizierten Kortikosteroiden oder β-Blockern [11].

Merke

Periimplantär entwickelte Hämangiome sind äußerst selten. Bisher wurde erst ein Fall publiziert. Die Pathogenese ist unklar. Eine lokale Exzision erscheint ausreichend für die Therapie.

Maligne Veränderungen

Plattenepithelkarzinome und dentale Implantate

In der Literatur wurde bereits mehrfach über periimplantär entstandene Plattenepithelkarzinome berichtet. Diese sind entweder de novo oder metachron nach Therapie eines Mundhöhlenkarzinoms entstanden [14].

Allgemein sind Plattenepithelkarzinome mit einem Anteil von 95 % die häufigsten Malignome der Mundhöhle. Weltweit erkranken 200 000–350 000 Menschen pro Jahr neu an dieser Entität. Männer sind dabei häufiger betroffen als Frauen. Die Erkrankung tritt bei Männern am häufigsten in der 5.–6. Lebensdekade und bei Frauen in der 5.–7. Lebensdekade auf [15].

Merke

Ein regelmäßiger Nikotin- oder Alkoholkonsum sind die Hauptrisikofaktoren für die Ausbildung von Mundhöhlenkarzinomen.

Weitere mögliche Risikofaktoren sind:
- Nachweis von humanen Papillomaviren im Blutserum
- einseitige Nahrungsgewohnheiten
- mangelnde Mundhygiene

Schleimhautveränderungen wie Leukoplakien, Erythroplakien oder ein oraler Lichen ruber sind bekannte Präkanzerosen und ebenfalls mit einem erhöhten Risiko für die Ausbildung oraler Plattenepithelkarzinome vergesellschaftet [15].

Ob dentale Implantate zur Entstehung von Mundhöhlenkarzinomen führen können, ist bis dato noch unklar. Eine bestehende Periimplantitis wird als möglicher Faktor angegeben; dieses vor dem Hintergrund, da chronische Entzündungszustände zur Entstehung maligner Tumoren beitragen können. Erklärt wird es dadurch, dass in Folge einer Entzündung oxidativer Stress im Gewebe entstehen kann. Hierdurch kann es zu einer Überproduktion von freien Radikalen, welche die DNA der Zellen schädigen können, kommen. Durch die Aktivierung von Signalübertragungswegen können nun das Zellwachstum und die Tumorausbreitung beeinflusst sowie potenzielle Onkogene aktiviert werden [16]. In Bezug auf die Periimplantitis und das orale Plattenepithelkarzinom ist dieser Zusammenhang allerdings noch nicht erwiesen.

In mehr als 50 % der in der Literatur berichteten Fälle lagen Risikofaktoren wie ein ehemaliger oder aktiver Nikotinabusus, ein ehemaliger oder aktiver Alkoholabusus, eine Leukoplakie oder ein oraler Lichen ruber vor. Unabhängig von den dentalen Implantaten hatten also mehr als die Hälfte der Betroffenen ein bereits erhöhtes Karzinomrisiko [14].

Merke

Ein Zusammenhang dentaler Implantate mit der Entstehung von Mundhöhlenkarzinomen ist nicht erwiesen. Es ist daher von einer implantatunabhängigen Prädisposition dieser Patienten auszugehen.

Plattenepithelkarzinome der Mundhöhle befinden sich in einem Großteil der Fälle (88 %) im Bereich der unteren Etage der Mundhöhle, d. h. im Bereich des seitlichen und anterioren Mundbodens, des Alveolarfortsatzes des Unterkiefers, des Zungenrandes und Zungengrundes sowie des Planum buccales. Im Oberkiefer ist vor allem der Hartgaumen betroffen [15].

Klinisch zeigen sich typischerweise exophytische Raumforderungen, ein zentrales Ulkus mit peripherem Randwall und leukoplake Auflagerungen. Auch endophytische Wuchsformen sind möglich. Im weiteren Verlauf kann es u. a. zu Zahn-/Implantatlockerungen, zervikalen Lymphknotenschwellungen, Mundöffnungseinschränkungen sowie Sprech- und Schluckschwierigkeiten kommen. Allgemein kann eine β-Symptomatik mit Müdigkeit, Nachtschweiß, Appetitlosigkeit und Gewichtsverlust eintreten [15]. Dies gilt auch für die periimplantär entstandenen Plattenepithelkarzinome [14] (s. Fallbeispiel).

Eine frühzeitige Erkennung und Therapie ist prognoseentscheidend. Jedoch kann dies gerade in frühen Stadien schwierig sein. Grundsätzlich gilt daher, dass alle länger als 2 Wochen bestehenden Schleimhautveränderungen weiter abgeklärt werden sollten. In der Infobox sind weitere mögliche Befunde aufgeführt, die eine Vorstellung bei einem Spezialisten notwendig machen [15].

Dieses Dokument wurde zum persönlichen Gebrauch heruntergeladen. Vervielfältigung nur mit Zustimmung des Verlages.

FALLBEISPIEL

Periimplantär entstandenes Plattenepithelkarzinom

Ein 83-jähriger Patient wurde mit einer ausgedehnten ulzerierten, periimplantär gelegenen Schleimhautveränderung von regio i33 bis i41 vorstellig (▶ **Abb. 6**).

4 Jahre zuvor war bei ihm an gleicher Stelle ein verruköses Plattenepithelkarzinom durch eine Unterkieferkastenresektion von regio 33–45 sicher in sano reseziert worden. Eine sekundäre Knochenrekonstruktion durch ein freies Beckenkammtransplantat sowie eine prothetische Rehabilitation durch dentale Implantatinsertionen im Ober- und Unterkiefer waren im Anschluss durchgeführt worden.

Die weitere Nachsorge war auf Wunsch des Patienten heimatnah alio loco erfolgt. Nach einem zunächst komplikationslosen Verlauf hatte in der Folge der Verdacht einer Periimplantitis im Bereich der Unterkieferimplantate bestanden. Mehrfach waren daher Revisionen im Bereich der Unterkieferimplantate alio loco durchgeführt worden. Bei einer ausbleibenden Befundverbesserung wurde der Patient schließlich in der hiesigen Klinik erneut vorgestellt.

Aufgrund der Ausdehnung des Befunds sowie der Tumoranamnese wurde eine weitere Abklärung dringend notwendig. Eine stationäre Aufnahme zur weiteren Diagnostik und Therapie wurde daher entschieden. In Folge einer bioptischen Sicherung des Befunds konnten histopathologisch Anteile eines periimplantär entstandenen invasiven Plattenepithelkarzinoms nachgewiesen werden. Die weiteren Staging-Untersuchungen (CT-Bildgebung der Kopf-, Hals- und Thoraxregion, Sonografie des Halses und des Abdomens) zeigten keine Anhalte für eine lokoregionäre oder Fernmetastasierung.

Daraufhin wurde eine operative Unterlippen-, Unterkiefer-, Mundbodenteilresektion mit Explantation der Implantate i33, i31 und i41 durchgeführt (▶ **Abb. 7**, **Abb. 8**). In der histopathologischen Begutachtung des Resektats zeigte sich ein periimplantär entstandenes R0-reseziertes invasives Plattenepithelkarzinom.

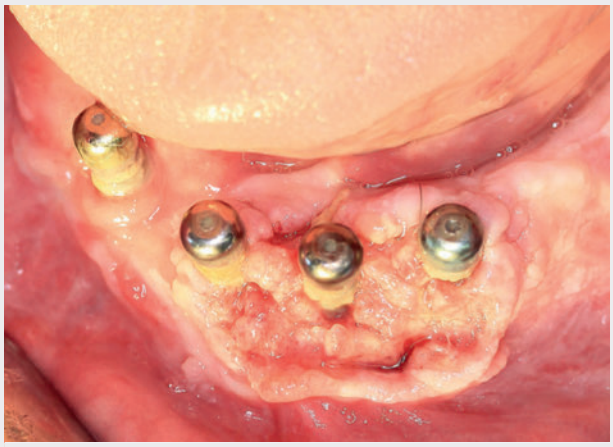

▶ **Abb. 6** Ausgedehnte ulzerierte Schleimhautveränderung periimplantär der Implantate i33 bis i41, die sich histologisch als Plattenepithelkarzinom definieren ließ.

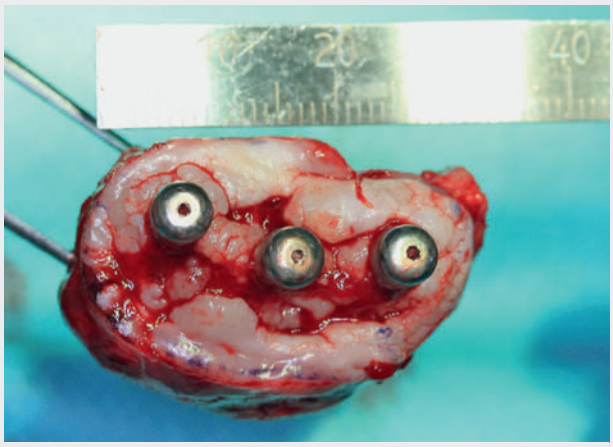

▶ **Abb. 7** 83-jähriger Patient mit Plattenepithelkarzinom: En-bloc-Resektat des anterioren Unterkiefers mit Explantation der Implantate i33, i31 und i41.

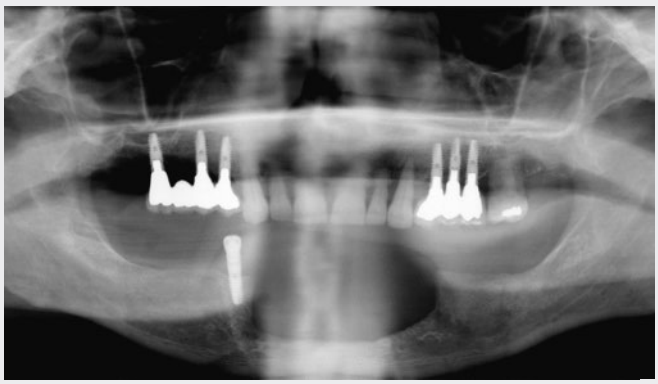

▶ **Abb. 8** 83-jähriger Patient mit Plattenepithelkarzinom: postoperative OPG-Aufnahme mit sichtbarer Defektsituation im Bereich des Unterkieferkorpus nach Tumorresektion.

Dieses Dokument wurde zum persönlichen Gebrauch heruntergeladen. Vervielfältigung nur mit Zustimmung des Verlages.

INFO

Malignomsuspekte Befunde (Plattenepithelkarzinom der Mundhöhle)

- weiße oder rote Flecken auf der Mundschleimhaut an jeglicher Lokalisation
- Vorliegen eines Schleimhautdefekts oder einer Ulzeration
- Schwellungen im Bereich der Mundhöhle
- unklare Zahnlockerung, die nicht mit einer Parodontalerkrankung assoziiert ist
- persistierendes, speziell einseitiges Fremdkörpergefühl
- Schmerzen
- Schluckstörungen oder Schmerzen beim Schlucken
- Schwierigkeiten beim Sprechen
- verminderte Zungenbeweglichkeit
- Taubheitsgefühl an Zunge, Zähnen oder Lippe
- unklare Blutungen
- Schwellungen am Hals
- Foetor
- Veränderung der Okklusion

Bei mehr als 2-wöchiger Persistenz bedürfen diese einer weiteren Abklärung (S3-Leitlinie Mundhöhlenkarzinom 2012).

Merke

Bei Malignomverdacht sollte eine zeitnahe Überweisung zu einem Spezialisten zur weiteren Diagnostik und Therapie erfolgen.

Die Diagnose wird über eine Biopsie und histopathologischen Nachweis erbracht. Ein Tumorstaging zur Ausbreitungsdiagnostik, Abklärung möglicher Metastasen (lokoregionäre oder Fernmetastasen) und Zweittumoren sollte sich anschließen. Metastasierungen erfolgen dabei vor allem in die zervikalen Lymphknoten und die Lunge [15].

Hinsichtlich der lokalen Tumorausbreitung periimplantär entstandener Karzinome bleibt unklar, ob das Risiko einer frühzeitigen Infiltration des Knochens erhöht ist. Zum einen wird gewarnt, dass bei dentalen Implantaten kein Parodontium und somit keine natürliche Barriere zum Knochen mehr vorhanden ist. Demgegenüber steht der Nachweis, dass vollständig osseointegrierte Implantate einen dichten strukturellen Verbund mit dem Knochen sowie krestal eine physiologische biologische Breite ausbilden [17].

Die Therapiefestlegung erfolgt im Rahmen einer interdisziplinären Tumorkonferenz der beteiligten Fachdisziplinen Mund-, Kiefer- und Gesichtschirurgie, Hals-Nasen-Ohrenheilkunde, Strahlentherapie, Onkologie, Pathologie und Radiologie.

Bei gegebener Operabilität sollte die Therapie oraler Plattenepithelkarzinome aus einer chirurgischen Resektion des Tumors mit Sicherheitsabstand und ggf. Ausräumung der lokoregionären Lymphknotenstationen bestehen. Abhängig vom histopathologisch bestimmten TNM-Stadium kann die Durchführung einer adjuvanten Radiochemotherapie notwendig werden [15].

Merke

Die Therapie von Mundhöhlenkarzinomen ist multimodal und interdisziplinär. Abhängig vom TNM-Stadium sind eine alleinige chirurgische Therapie, eine alleinige Strahlentherapie, die Kombination einer Strahlentherapie mit einer Chemotherapie oder die Kombination dieser Verfahren mögliche Behandlungen.

Osteosarkome und dentale Implantate

Osteosarkome im Kopf-Hals-Bereich machen weniger als 1 % aller Kopf-Hals-Malignome aus. Die Ätiologie ist weiterhin unklar. Ein Zusammenhang mit einer vorangegangenen Strahlentherapie oder einer vorbestehenden Osteodystrophia deformans wird vermutet. Das mittlere Erkrankungsalter liegt bei 33 Jahren. Männer scheinen dabei häufiger betroffen zu sein als Frauen [18].

Merke

Die Ätiologie von Osteosarkomen ist noch unklar. Eine Strahlentherapie oder eine Osteodystrophia deformans gelten als mögliche Risikofaktoren für deren Ausbildung.

Vorwiegend entstehen die Kopf-Hals-Sarkome im Bereich der Mandibula oder der Maxilla. Metastasierungen finden vor allem in die Lunge oder das Skelettsystem statt [18]. Klinisch fallen sie i. d. R. durch Schwellungen und Hypästhesien im Innervationsgebiet des N. infraorbitalis oder N. alveolaris inferior auf [19] (▸ **Abb. 9**).

▸ **Abb. 9** Fortgeschrittenes Osteosarkom im Bereich des linken Mittelgesichts mit sichtbarer derber Auftreibung im Bereich des linken Oberkiefers.

Dieses Dokument wurde zum persönlichen Gebrauch heruntergeladen. Vervielfältigung nur mit Zustimmung des Verlages.

Radiologisch kann eine Osteolyse beobachtet werden. Dieses gilt als unspezifisches Zeichen für das Vorliegen eines Osteosarkoms. Differenzialdiagnostisch könnte es sich dabei beispielsweise auch um Chondrosarkome, okklusale/parodontale Traumen oder apikale Parodontitiden handeln. Als typisch gelten eine mottenfraßähnliche Radioluzenz des Knochens oder das Vorliegen eines Sunburst-Phänomens. Dieses beschreibt eine spikuläre Periostreaktion [20].

In der Literatur wurde erst ein Fall beschrieben, in dem die Ausbildung eines Osteosarkoms mit einem dentalen Implantat in Zusammenhang gebracht wurde. Dabei handelte es sich um eine 38-jährige Patientin. Das Osteosarkom befand sich im Oberkiefer. Metastasen wurden keine angegeben [20].

Klinisch imponierte eine schmerzhafte Schwellung im Bereich des Oberkiefers. Radiologisch zeigte sich bei der Patientin eine periimplantäre Osteolyse [20]. Diese Befunde passen zu denen eines Osteosarkoms. Andererseits könnte gleichsam an das Vorliegen einer Periimplantitis gedacht werden.

Die Diagnose des Osteosarkoms erfolgt histopathologisch. Die komplette chirurgische Resektion des Tumors gilt als prognosenentscheidend. In Kombination mit einer neoadjuvanten oder adjuvanten Chemotherapie wird über 5-Jahres-Überlebensraten von ca. 40–60 % berichtet [21]. Die Prognose ist somit besser als die von Osteosarkomen der Röhrenknochen. Die Durchführung einer Strahlentherapie kann im Falle eines positiven Randstatus, der Inoperabilität oder eines Rezidivs erwogen werden [18].

Bei der Patientin wurde eine neoadjuvante Chemotherapie und anschließende R0-Resektion des Tumors durchgeführt. Bis dato ist die Patientin rezidivfrei [20].

Merke

Die Therapie von Osteosarkomen im Kopf-Hals-Bereich ist multimodal und sollte in spezialisierten Zentren durchgeführt werden. Abhängig vom TNM-Stadium sind eine chirurgische Therapie in Kombination mit einer adjuvanten oder neoadjuvanten Chemotherapie sowie eine Strahlentherapie mögliche Behandlungen.

In diesem Fall wurde zum 1. Mal über eine Sarkomentstehung in Zusammenhang mit einem dentalen Implantat berichtet. Anders verhält es sich in der orthopädischen Literatur. Hier wurde bereits mehrfach über Sarkomentstehungen nach der Implantation von Hüftendoprothesen berichtet. Als mögliche Ursache wird ein onkogenes Potenzial der verwendeten Prothesenmaterialien wie Stahl, Chrom, Kobalt, Eisen oder Titan angegeben. Beispielsweise konnte eine Genmodulation von Osteoblasten durch Titan nachgewiesen werden. Eine Aktivierung von Onkogenen wäre demnach auch denkbar. Durch Verunreinigungen im Herstellungsprozess könnten zudem onkogene Stoffe wie Monomere, Weichmacher oder Antioxidanzien ins Gewebe gelangen. Die genaue Pathogenese ist jedoch weiterhin unklar, eine eindeutige Kausalität noch nicht bewiesen [22].

Allerdings ist bei dentalen Implantaten von einer deutlich geringeren Menge an freigesetzten Stoffen auszugehen als bei Hüftendoprothesen.

Merke

In Assoziation mit dentalen Implantaten entwickelte Osteosarkome sind äußerst selten. Bisher wurde erst 1 Fall publiziert. Fremdkörperreaktionen auf Implantatmaterialien oder -verunreinigungen werden als mögliche Ursachen aufgeführt.

Plasmozytome und dentale Implantate

Das Plasmozytom ist eine maligne, den B-Zell-Lymphomen zugeordnete Erkrankung, die durch eine monoklonale Vermehrung von Plasmazellen und letztlich Immunglobulinen im Knochenmark gekennzeichnet ist. In der Folge kann es zu einer gesteigerten Osteoklastenaktivität mit Ausbildung von osteolytischen Herden kommen. Handelt es sich dabei um einen solitären Herd, spricht man von einem Plasmozytom. Im Falle eines disseminierten Befalls handelt es sich um ein multiples Myelom.

Die Ätiologie ist noch nicht verstanden. Mögliche Risikofaktoren sind [23]:

- erhöhte Exposition gegenüber ionisierender Strahlung, Pestiziden und Benzolen
- chronische Infektionen

Im Kieferbereich treten Plasmozytome gehäuft in der 4. und 6. Lebensdekade auf. Männer und Frauen sind dabei in gleichem Maße betroffen. Der posteriore Unterkiefer ist am häufigsten betroffen.

Schwellungen und Schmerzen sind die Hauptsymptome. Radiologisch sind diffuse, medulläre osteolytische Areale charakteristisch [23] (▶ **Abb. 10**).

In der Literatur konnten 2 Fälle gefunden werden, bei denen Plasmozytome in Assoziation mit einem dentalen Implantat entstanden sind. Beide Patienten waren 75 Jahre alt. Eine Patientin war weiblich und einer männlich. In beiden Fällen befand sich das Plasmozytom im Unterkiefer. Die führenden Symptome waren Schmerzen und Schwellungen. Radiologisch konnten periimplantäre Osteolysen gefunden werden. Insgesamt war die Klinik der Patienten somit unspezifisch und einer Periimplantitis ähnlich. In beiden Fällen wurde eine Radiotherapie durchgeführt. Der weitere Verlauf ist nicht bekannt [24, 25].

Dieses Dokument wurde zum persönlichen Gebrauch heruntergeladen. Vervielfältigung nur mit Zustimmung des Verlages.

Therapeutisch können eine Radiotherapie, eine radikale chirurgische Resektion oder die Kombination beider Therapien zur Anwendung kommen. Bei Tumoren, die größer als 4–5 cm sind, kann die Durchführung einer adjuvanten Chemotherapie das Outcome verbessern [23]. Eine chirurgische Resektion sollte immer dann durchgeführt werden, wenn eine akute Frakturgefahr besteht. Mithilfe von Osteosyntheseplatten kann der Kiefer dann stabilisiert werden und im Intervall eine Radiotherapie durchgeführt werden.

Prognostisch besteht bei den Plasmozytomen der Kiefer eine 5-Jahres-Überlebensrate von 60 %. Sollte allerdings ein Übergang in ein multiples Myelom stattfinden, verschlechtert sich diese Prognose auf 5,7 % [26].

Merke

Die Therapie der Wahl ist die Strahlentherapie. Eine chirurgische Resektion wird bei akuter Frakturgefahr notwendig.

Bei beiden Patienten ist die Pathogenese unklar. Titanimplantate wurden bei beiden inseriert. Es konnte gezeigt werden, dass Korrosionen am Implantat zu chronischen periimplantären Reizzuständen führen können. In der Folge konnte das Auftreten von heterotopen Riesenzellen festgestellt werden. Es wäre denkbar, dass diese Riesenzellen über Zytokine in das hämatopoetische System eingreifen und zu neoplastischen Dysregulationen im Knochenmark mit der Entstehung von Plasmozytomen führen können [27].

Traumen können ebenfalls zur Freisetzung von Zytokinen wie Interleukin-6 führen. Die Entwicklung von Plasmazellen, monoklonalen B-Lymphozyten und Osteoklasten wäre die Folge. Denkbar wäre, dass durch die Implantate kontinuierlich Traumen gesetzt werden. Die Entstehung von Plasmazytomen könnte hierdurch begünstigt werden [24].

Merke

Periimplantär entstandene Plasmozytome sind äußerst selten. 2 Fälle wurden bisher publiziert. Die Ätiologie ist weiterhin unklar. Mögliche Fremdkörperreaktion auf Implantatmaterialien oder Traumen durch das Implantat werden als mögliche Ursachen diskutiert.

Diffus großzelliges B-Zell-Lymphom und dentale Implantate

Primäre diffus großzellige B-Zell-Lymphome der Mundhöhle sind äußerst selten. Bis dato sind erst 12 Fälle bekannt. Das mittlere Alter der Patienten betrug 65 Jahre (57–77 Jahre), etwa ⅔ der Patienten waren weiblich [28].

▶ **Abb. 10** OPG-Aufnahme eines ausgedehnten Plasmozytoms im Bereich des rechten Kieferwinkels mit diffuser Osteolyse.

Bisher ist 1 Fall bekannt, bei dem ein diffus großzelliges B-Zell-Lymphom in Assoziation mit einem dentalen Implantat entstand. Dieser Patient war männlich und 72 Jahre alt. Klinisch zeigte sich eine Schwellung mit Ulkusbildung im Bereich der periimplantären Schleimhaut. Radiologisch konnte eine periimplantäre Osteolyse festgestellt werden. Der Befund wurde histopathologisch gesichert. Eine Chemotherapie wurde anschließend begonnen [29].

Die Pathogenese ist noch unklar. In der Orthopädie sind 8 Fälle diffus großzelliger B-Zell-Lymphome bekannt, die in Folge von orthopädischen Implantationen entstanden sind. Chronische Entzündungsvorgänge werden hier als mögliche Ursachen aufgeführt [30].

Mukosales CD30-positives T-Zell-Lymphom und dentale Implantate

T-Zell-Lymphome der Mundhöhle sind selten. Das mittlere Alter der Patienten beträgt 57 Jahre (5–84 Jahre). Frauen sind häufiger betroffen als Männer [31].

In der Literatur findet sich 1 Fall, bei dem ein mukosales CD30-positives T-Zell-Lymphom in Assoziation mit einem dentalen Implantat entstand. Dabei handelte es sich um eine 70-jährige Patientin. Klinisch bestanden Schmerzen sowie eine Schwellung mit Ulkusbildung der periimplantären Schleimhaut. Zudem konnte radiologisch eine periimplantäre Osteolyse festgestellt werden [32].

In der Orthopädie wurde 1 weiterer Fall publiziert, bei dem ein peripheres T-Zell-Lymphom in Folge einer orthopädischen Implantation entstanden ist. Die Pathogenese ist weiterhin unklar. Chronische Entzündungsvorgänge gelten als mögliche Ursache [33]. Generell gilt eine Immunsuppression als möglicher Risikofaktor [34]. Diese lag bei der Patientin nicht vor. Die Therapie besteht in einer Chemo- oder Strahlentherapie [31].

Dieses Dokument wurde zum persönlichen Gebrauch heruntergeladen. Vervielfältigung nur mit Zustimmung des Verlages.

Merke

Der Zusammenhang dentaler Implantate mit der Entstehung von Lymphomen ist weiterhin unklar. Chronische Entzündungsvorgänge werden als Ursache vermutet.

Zusammenfassung

Im Zuge einer immer älter werdenden Gesellschaft ist von einem stetigen Anstieg von Implantatversorgungen im Kiefer auszugehen. Das am häufigsten verwendete Implantatmaterial ist dabei das Titan, gefolgt von der Zirkonoxidkeramik. Als größte Komplikationen gelten die Periimplantitis und der Implantatverlust. Aufgrund möglicher Fremdkörperreaktionen und entzündlicher Prozesse ist allerdings auch die Entstehung benigner oder maligner Tumoren in unmittelbarer Umgebung der Implantate denkbar.

Im Bereich der benignen Veränderungen gibt es Berichte über Hämangiome, pyogene Granulome und periphere Riesenzellgranulome, die in Assoziation mit dentalen Implantaten entstanden sind. Im Bereich der malignen Veränderungen konnten Fälle von Plattenepithelkarzinomen, Plasmozytomen, Lymphomen sowie ein Fall eines Sarkoms gefunden werden.

In einem Großteil der Fälle wurden chronisch entzündliche Prozesse am Implantat als mögliche Ursache angeben; dieses in Folge einer schlechten Mundhygiene, Periimplantitis, Osteolysen am Implantat oder eines Mangels an befestigter Gingiva. Zudem wurden Korrosionen am Implantat als mögliche Ursache genannt.

Diese Ergebnisse zeigen, dass bei dentalen Implantaten ein Risiko für die Ausbildung periimplantärer Gewebeveränderungen, die über die Periimplantitis hinausgehen, gegeben ist. Die genauen Zusammenhänge sind allerdings noch nicht verstanden.

Hieraus leitet sich die Empfehlung ab, bei einem unklaren periimplantären Befund über die periimplantäre Entzündung hinaus auch an andere Pathologien zu denken und den Patienten ggf. zeitnah in spezialisierten Zentren vorzustellen.

KERNAUSSAGEN

- Die periimplantäre Mukositis und die Periimplantitis stellen die häufigsten periimplantären Erkrankungen dar.
- Die Standarddiagnostik umfasst die Inspektion der Schleimhäute, die Sondierung der Taschentiefen, die Erhebung der Blutung auf Sondierung und ggf. eine radiologische Bildgebung.
- Therapeutisch können nicht chirurgische und chirurgische Maßnahmen zur Anwendung kommen. Eine konsequente Reduktion des Biofilms und Beruhigung des Entzündungsgeschehens wird dabei angestrebt.
- Differenzialdiagnostisch sind eine Vielzahl an benignen und malignen Erkrankungen möglich, deren klinisches Erscheinungsbild initial dem einer Periimplantitis ähnelt.
- Länger als 2 Wochen bestehende suspekte periimplantäre Schleimhautveränderungen, auffällige osteolytische Prozesse, Auftreibungen der Kieferknochen oder pathologisch vergrößerte Lymphknoten sollten daher dringend weiter abgeklärt werden.
- In der Regel ist eine bioptische Sicherung mit histopathologischer Aufarbeitung des Gewebes unerlässlich für die Diagnosestellung und weitere Therapie.
- Ob dentale Implantate tatsächlich ursächlich für die Entstehung dieser Entitäten sind, ist weiterhin ungeklärt.

Widmung

Zu Ehren des 60. Geburtstages von Herrn Prof. Dr. Dr. Christopher Mohr.

Interessenkonflikt

Die Autorinnen/Autoren geben an, dass kein Interessenkonflikt besteht.

Dieses Dokument wurde zum persönlichen Gebrauch heruntergeladen. Vervielfältigung nur mit Zustimmung des Verlages.

Autorinnen/Autoren

An-Khoa Ha-Phuoc

Dr. med. Dr. med. dent., M. Sc.; 2005–2016 Studium der Zahn- und Humanmedizin, Christian-Albrechts-Universität zu Kiel und Universität Duisburg Essen, 2018 Promotion zum Dr. med., 2019 Promotion zum Dr. med. dent.; seit 2011 Weiterbildungsassistent, Universitätsklinik für Mund-, Kiefer- und Gesichtschirurgie, plastische Operationen, Evang. Kliniken Essen Mitte; 2017 Anerkennung als Fachzahnarzt für Oralchirurgie, 2019 Master of Science in Implantology.

Thomas Weischer

Prof. Dr. med. dent., M. Sc., MOM. Seit 2007 Leiter des Implantatzentrums der Universitätsklinik für MKG-Chirurgie Essen sowie stellv. Klinikdirektor; Vorstandsmitglied des Landesverbands NRW der DGI; Mitglied des Fortbildungsbeirats und des Prüfungsausschusses Oralchirurgie der ZÄK Nordrhein; Leiter des DGI Qualitätszirkels Ruhrgebiet West; Gutachter der ZÄK Nordrhein und der Konsensuskonferenz Implantologie.

Korrespondenzadresse

Dr. Dr. An-Khoa Ha-Phuoc
Universitätsklinik für MKG-Chirurgie Essen
Kliniken Essen-Mitte
Henricistr. 92
45136 Essen

Wissenschaftlich verantwortlich gemäß Zertifizierungsbestimmungen

Wissenschaftlich verantwortlich gemäß Zertifizierungsbestimmungen für diesen Beitrag ist Dr. Dr. An-Khoa Ha-Phuoc, Essen.

Literatur

[1] Bagan J, Sarrion G, Jimenez Y. Oral cancer: clinical features. Oral Oncol 2010; 46: 414–417

[2] Smeets R, Stadlinger B, Schwarz F et al. Impact of dental implant surface modifications on osseointegration. BioMed Res Int 2016. doi:10.1155/2016/6285620

[3] Mombelli A, Hashim D, Cionca N. What is the impact of titanium particles and biocorrosion on implant survival and complications? A critical review. Clin Oral Implants Res 2018; 29: 37–53

[4] Bach G, Bartsch K, Beck J et al. Leitlinie Periimplantäre Infektionen. 2016. Im Internet: https://www.awmf.org/leitlinien/detail/ll/083-023.html; Stand: 17.01.2020

[5] Al-Shamiri HM, Alaizari NA, Al-Maweri SA et al. Development of pyogenic granuloma and hemangioma after placement of dental implants: A review of literature. J Int Soc Prev Community Dent 2015; 5: 77–80

[6] Mortazavi H, Safi Y, Baharvand M et al. Peripheral Exophytic Oral Lesions: A Clinical Decision Tree. Int J Dent 2017; 2017: 9193831

[7] Jafarzadeh H, Sanatkhani M, Mohtasham N. Oral pyogenic granuloma: a review. J Oral Sci 2006; 48: 167–175

[8] Chrcanovic BR, Gomes CC, Gomez RS. Peripheral giant cell granuloma associated with dental implants: a systematic review. J Stomatol Oral Maxill Surg 2019; 120: 456–461

[9] Scarano A, Iezzi G, Artese L et al. Peripheral giant cell granuloma associated with a dental implant. A case report. Minerva Stomatol 2008; 57: 529–534

[10] Lester SR, Cordell KG, Rosebush MS et al. Peripheral giant cell granulomas: a series of 279 cases. Oral Surg Oral Med Oral Pathol Oral Radiol 2014; 118: 475–482

[11] Fowell C, Monaghan A, Nishikawa H. Infantile haemangiomas of the head and neck: current concepts in management. Br J Oral Maxillofac Surg 2016; 54: 488–495

[12] Cheng NC, Lai DM, Hsie MH et al. Intraosseous hemangiomas of the facial bone. Plast Reconstr Surg 2006; 117: 2366–2372

[13] Kang YH, Byun JH, Choi MJ et al. Co-development of pyogenic granuloma and capillary hemangioma on the alveolar ridge associated with a dental implant: a case report. J Med Case Rep 2014; 8: 192

[14] Malthiéry E, De Boutray M, Koren C et al. Squamous cell carcinoma around a dental implant: A case report and literature review. Oral Oncol 2019; 91: 134–136

[15] Wolff K-D, Bikowski K, Böhme P et al. Diagnostik und Therapie des Mundhöhlenkarzinoms. AWMF Leitlinie (German treatment guidelines). 2012. Im Internet: https://www.awmf.org/leitlinien/detail/ll/007-100OL.html; Stand: 17.01.2020

[16] Pinchasov G, Haimov H, Druseikaite M et al. Oral Cancer around Dental Implants Appearing in Patients with\without a History of Oral or Systemic Malignancy: a Systematic Review. J Oral Maxillofac Res 2017; 8: e1

[17] Cochran DL, Hermann JS, Schenk RK et al. Biologic width around titanium implants. A histometric analysis of the implanto-gingival junction around unloaded and loaded nonsubmerged implants in the canine mandible. J Periodontol 1997; 68: 186–197

[18] Guadagnolo BA, Zagars GK, Raymond AK et al. Osteosarcoma of the jaw/craniofacial region: outcomes after multimodality treatment. Cancer 2009; 115: 3262–3270

[19] Patel SG, Meyers P, Huvos AG et al. Improved outcomes in patients with osteogenic sarcoma of the head and neck. Cancer 2002; 95: 1495–1503

[20] Mcguff HS, Heim-Hall J, Holsinger FC et al. Maxillary osteosarcoma associated with a dental implant: report of a case and review of the literature regarding implant-related sarcomas. J Am Dent Assoc 2008; 139: 1052–1059

[21] Nissanka E, Amaratunge E, Tilakaratne W. Clinicopathological analysis of osteosarcoma of jaw bones. Oral Dis 2007; 13: 82–87

[22] Kavalar R, Fokter SK, Lamovec J. Total hip arthroplasty-related osteogenic osteosarcoma: case report and review of the literature. Eur J Med Res 2016; 21: 8

[23] Lombardo EM, Maito F, Heitz C. Solitary plasmacytoma of the jaws: therapeutical considerations and prognosis based on a case reports systematic survey. Braz J Otorhinolaryngol 2018; 84: 790–798

[24] Oh SH, Kang JH, Seo YK et al. Unusual malignant neoplasms occurring around dental implants: A report of 2 cases. Imaging Sci Dent 2018; 48: 59–65

[25] Poggio CE. Plasmacytoma of the mandible associated with a dental implant failure: a clinical report. Clin Oral Implants Res 2007; 18: 540–543

Dieses Dokument wurde zum persönlichen Gebrauch heruntergeladen. Vervielfältigung nur mit Zustimmung des Verlages.

[26] Jeong J-A, Seo G-E, Song J-H et al. Solitary plasma cell myeloma on anterior maxilla: a case report. Maxillofac Plast Reconstr Surg 2010; 32: 77–80

[27] Rahal MD, Brånemark PI, Osmond DG. Response of bone marrow to titanium implants: osseointegration and the establishment of a bone marrow-titanium interface in mice. Int J Oral Maxillofac Impl 1993; 8: 573–579

[28] Sugimoto KJ, Shimada A, Sakurai H et al. Primary gingival diffuse large B-cell lymphoma: a case report and a review of the literature. Int J Clin Exp Pathol 2013; 7: 418–424

[29] Raiser V, Abu-El Naaj I, Shlomi B et al. Primary Oral Malignancy Imitating Peri-Implantitis. J Oral Maxillofac Surg 2016; 74: 1383–1390

[30] Keel SB, Jaffe KA, Nielsen GP et al. Orthopaedic implant-related sarcoma: a study of twelve cases. Mod Pathol 2001; 14: 969–977

[31] Zhou J, Wang G, Zhang D et al. Primary mucosal CD30-positive T-cell lymphoproliferative disorders of the head and neck rarely involving epiglottis: clinicopathological, immunohistomchemical and genetic features of a case. Int J Clin Exp Pathol 2015; 8: 11685–11690

[32] Yoon HJ, Choe JY, Jeon YK. Mucosal CD30-positive T-cell lymphoproliferative disorder arising in the oral cavity following dental implants: report of the first case. Int J Surg Pathol 2015; 23: 656–661

[33] Palraj B, Paturi A, Stone RG et al. Soft tissue anaplastic large T-cell lymphoma associated with a metallic orthopedic implant: case report and review of the current literature. J Foot Ankle Surg 2010; 49: 561–564

[34] Wang SS, Vose JM. Epidemiology and Prognosis of T-cell Lymphoma. In: Foss F. T-cell Lymphomas. Heidelberg: Springer; 2013: 25–39

Bibliografie

DOI https://doi.org/10.1055/a-1027-4850
Zahnmedizin up2date 2020; 14: 19–32
© Georg Thieme Verlag KG Stuttgart · New York
ISSN 1865-0457

Dieses Dokument wurde zum persönlichen Gebrauch heruntergeladen. Vervielfältigung nur mit Zustimmung des Verlages.

Punkte sammeln auf CME.thieme.de

Diese Fortbildungseinheit ist in der Regel 12 Monate online für die Teilnahme verfügbar. Den genauen Einsendeschluss finden Sie unter **https://cme.thieme.de**. Sollten Sie Fragen zur Online-Teilnahme haben, finden Sie unter **https://cme.thieme.de/hilfe** eine ausführliche Anleitung. Wir wünschen viel Erfolg beim Beantworten der Fragen!

Unter **https://eref.thieme.de/CXDYGBK** oder über den QR-Code kommen Sie direkt zur Startseite des Wissenstests.

Thieme CME · Fortbildungspunkte 2

Frage 1

Was ist ein Unterscheidungsmerkmal der periimplantären Mukositis und der Periimplantitis?

A Die Periimplantitis ist i. d. R. reversibel.
B Die periimplantäre Mukositis betrifft das periimplantäre Knochenlager.
C Die periimplantäre Mukositis ist immer reversibel.
D Die Periimplantitis betrifft ausschließlich das periimplantäre Weichgewebe.
E Die periimplantäre Mukositis betrifft vorwiegend das periimplantäre Weichgewebe.

Frage 2

Wie sollte die Sondierung der Taschentiefen von Implantaten durchgeführt werden?

A Es sollten ausschließlich Kunststoffsonden verwendet werden.
B Konventionelle Parodontalsonden sollten nicht verwendet werden.
C Ein Sondierungsdruck von < 0,25 N ist anzustreben.
D Eine Blutung spricht immer für einen zu starken Sondierungsdruck.
E Ein Sondierungsdruck von > 2,5 N ist anzustreben.

Frage 3

Was trifft auf Diagnostik und Therapie von Periimplantitiden zu?

A Die Taschentiefen und Erhebung der Blutung auf Sondierung sind keine verlässlichen Parameter.
B Auf eine radiologische Diagnostik sollte verzichtet werden.
C Osteolysen am Implantat sind untypisch.
D Ziel ist eine dauerhafte Beruhigung des Entzündungsgeschehens.
E Vollständige Regenerationen der Gewebe werden regelhaft erzielt.

Frage 4

Welche Aussage zu pyogenen Granulomen und dentalen Implantaten ist richtig?

A Sie beschreiben immer bakterielle Infektionen.
B Sie sind echte Granulome.
C Eine Kürettage ist immer ausreichend für die Therapie.
D Sie gehen i. d. R. mit einer Eiterbildung einher.
E Schwellungen der periimplantären Schleimhaut mit exophytischen Raumforderungen können beobachtet werden.

Frage 5

Was trifft für periphere Riesenzellgranulome und dentale Implantate zu?

A Anhaltende periimplantäre Reizzustände gelten nicht als Ursache für deren Entstehung.
B Sie treten vor allem bei jungen Menschen (20–30 Jahre) auf.
C Blutungen auf Sondierung treten nie auf.
D Bei der Exzision sollten das Parodontium und das Periost mit entfernt werden.
E Periimplantäre Osteolysen sind nie zu beobachten.

Frage 6

Welche Aussage zu Hämangiomen und dentalen Implantaten ist richtig?

A Sie haben i. d. R. ein begrenztes Wachstum.
B Sie sind i. d. R. bösartige Tumoren.
C Eine lokale Exzision und Koagulation ist nie ausreichend in der Therapie.
D Sie finden sich vor allem im Bereich der Extremitäten.
E Sie sind nie angeboren.

▸ **Weitere Fragen auf der folgenden Seite …**

Dieses Dokument wurde zum persönlichen Gebrauch heruntergeladen. Vervielfältigung nur mit Zustimmung des Verlages.

Punkte sammeln auf CME.thieme.de

Fortsetzung...

Frage 7

Was trifft bei Plattenepithelkarzinomen der Mundhöhle und dentalen Implantaten *nicht* zu?

A Implantatlockerungen können in der Folge auftreten.
B Eine bestehende Periimplantitis gilt als möglicher Faktor für die Entstehung.
C Ein regelmäßiger Nikotin- und Alkoholkonsum gelten als Hauptrisikofaktoren des Mundhöhlenkarzinoms.
D Mundhöhlenkarzinome wachsen immer exophytisch.
E Persistierende periimplantäre ulzeröse Raumforderungen der Schleimhaut sind hochverdächtig.

Frage 8

Welche Aussage zur Diagnostik und Therapie von Plattenepithelkarzinomen der Mundhöhle ist korrekt?

A Die Diagnose eines Plattenepithelkarzinoms erfolgt rein klinisch.
B Eine weitere Ausbreitungsdiagnostik ist i. d. R. nicht notwendig.
C Lokoregionäre Metastasierungen finden i. d. R. in die zervikalen Lymphknoten statt.
D Fernmetastasen finden sich vor allem in der Leber.
E Die Strahlentherapie sollte nicht mit einer Chemotherapie kombiniert werden.

Frage 9

Was trifft auf Osteosarkome der Kopf-Hals-Region und dentale Implantate zu?

A Sie sind die häufigsten Malignome im Kopf-Hals-Gebiet.
B Schwellungen im Bereich der Kiefer oder periimplantäre Osteolysen treten nie auf.
C Metastasierungen finden vor allem in die Lunge oder das Skelettsystem statt.
D Die Prognose ist schlechter als bei Osteosarkomen der Röhrenknochen.
E Die Durchführung einer Chemotherapie (adjuvant oder neoadjuvant) gilt als obsolet.

Frage 10

Welche Aussage zu Plasmozytomen der Kiefer und dentalen Implantaten ist richtig?

A Bei multiplen osteolytischen Herden im Skelettsystem spricht man von einem Plasmozytom.
B Sie sind gekennzeichnet durch eine erhöhte Osteoblastenaktivität.
C Bei einem solitären osteolytischen Herd spricht man von einem Plasmozytom.
D Schmerzen, periimplantäre Schwellungen und Osteolysen sind untypische Befunde.
E Eine chirurgische Resektion sollte immer angestrebt werden.

Dieses Dokument wurde zum persönlichen Gebrauch heruntergeladen. Vervielfältigung nur mit Zustimmung des Verlages.