Artikel online veröffentlicht: 12.02.2020

Thieme

Testen Sie Ihr Fachwissen

Test Your Knowledge

Autoren
M. Kreuter, N. Kahn

Institut
Zentrum für interstitielle und seltene Lungenerkrankungen, Pneumologie, Thoraxklinik, Universitätsklinikum Heidelberg

Bibliografie
DOI https://doi.org/10.1055/a-1028-8729
Pneumologie 2020; 74: 75–76
© Georg Thieme Verlag KG Stuttgart · New York
ISSN 0934-8387

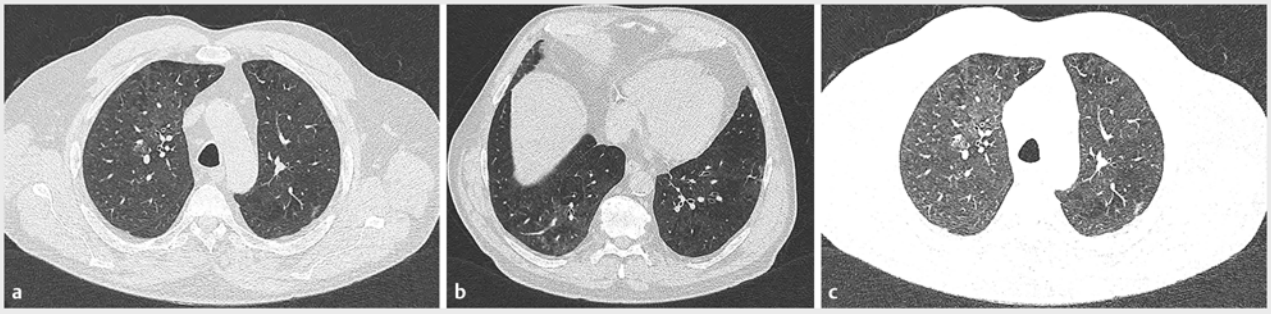

▶ **Abb. 1 a – c** HRCT der Lunge.

Anamnese

Ein 74-jähriger Patient stellte sich mit seit Monaten zunehmender Belastungsdyspnoe und Husten vor. 12 Jahre zuvor wurde eine Sarkoidose diagnostiziert und seither eine niedrig dosierte Steroidtherapie durchgeführt. Eine Exposition wurde definitiv vom Patienten nach mehrfacher Befragung, auch mittels standardisierten Fragebogens [1] ausgeschlossen. Die Lungenfunktion war mittelgradig eingeschränkt. Nach dem HRCT wurde eine BAL durchgeführt. Diese wies 52 % Lymphozyten nach, eine transbronchiale Kryobiopsie zeigte inkomplette Granulome. In der BAL wurde nach 4 Wochen Mycobacterium-avium-Komplex mittels Kultur nachgewiesen, was in 2 weiteren Sputa verifiziert wurde (▶ **Abb. 1 a – c**).

FRAGEN

- ? Welche radiologischen Befunde sind es?
- ? Erlauben diese Befunde in Zusammenschau mit der BAL und der Histologie eine Diagnose? Wenn ja, welche?
- ? Wie ist die Kultur zu werten?
- ? Ändert sich hierdurch die Diagnose?

Dieses Dokument wurde zum persönlichen Gebrauch heruntergeladen. Vervielfältigung nur mit Zustimmung des Verlages.

Thieme

Auflösung …

Befunde

Radiologisch findet sich ein prädominantes, ubiquitäres Milchglas (▶ **Abb. 1 a** und **b**) sowie ein Mosaikmuster, welches vor allem mit einem härteren Algorithmus (▶ **Abb. 1 c**) deutlich wird. Ein Anhalt für ein infektiöses Geschehen findet sich nicht.

Diagnose

Hot tub lung

Differenzialdiagnose

- Exogen allergische Alveolitis anderer Genese/Exposition
- Infektion durch Mycobacterium-avium-Komplex

Erläuterung

Die „Hot tub lung ist“ eine Lungenerkrankung, die mit einer Inhalation von Mycobakterium-avium-Komplex kontaminiertem „hot tub“ (d. h. eine Art Wasserzuber) Aerosol assoziiert ist. Klinisch, radiologisch, in der BAL und histologisch liegt das Bild, wie im Patientenfall, einer exogen allergischen Alveolitis vor. Während mittels „Screening“ üblicher spezifischer Antikörper kein positiver Befund erhoben werden kann, werden in der Kultur des Aerosols nicht-tuberkulöse Mykobakterien, zumeist M.-avium-Komplex, nachgewiesen. Eine antimykobakterielle Therapie ist meistens nicht notwendig, während eine Steoridtherapie, v. a. bei schwergradig eingeschränkten Patienten, hilfreich sein kann. Die hauptsächliche Therapie besteht jedoch in der Vermeidung der Exposition [2]. Um diese zu erkennen, ist eine genaue Expositionsanamnese erheblich [1] – diese wurde jedoch von dem Patienten im vorliegenden Fall nicht richtig ausgefüllt. Erst nach Mykobakterien-Nachweis wurde von einem Whirlpool berichtet – eine wiederholte, ärztlich geführte Anamnese ist daher essentiell.

Interessenkonflikt

Die Autoren geben an, dass kein Interessenkonflikt besteht.

Korrespondenzadresse

Prof. Dr. med. Michael Kreuter
Zentrum für interstitielle und seltene Lungenerkrankungen, Pneumologie, Thoraxklinik
Universitätsklinikum Heidelberg und Deutsches Zentrum für Lungenforschung
Röntgenstr. 1
69126 Heidelberg
E-Mail: kreuter@uni-heidelberg.de

Literatur

[1] Kreuter M, Ochmann U, Koschel D et al. DGP Interstitial Lung Disease Patient Questionnaire. Pneumologie 2018; 72: 446 – 457

[2] Hanak V, Kalra S, Aksamit TR et al. Hot tub lung: presenting features and clinical course of 21 patients. Respir Med 2006; 100: 610 – 615

Dieses Dokument wurde zum persönlichen Gebrauch heruntergeladen. Vervielfältigung nur mit Zustimmung des Verlages.