Artikel online veröffentlicht: 20.03.2020

Sonografie in der Diagnostik traumatischer Nervenläsionen

Sonography in The Diagnosis of Traumatic Nerve Lesions

Autor
Peter Pöschl

Institut
Krankenhaus der Barmherzigen Brüder Regensburg

Schlüsselwörter
Sonografie, traumatisch, periphere Nerven

Key words
Sonography, traumatic, nerve lesion

Bibliografie
DOI https://doi.org/10.1055/a-1046-0142
Online-Publikation: 20.3.2020
Klin Neurophysiol 2020; 51: 82–88
© Georg Thieme Verlag KG Stuttgart · New York
ISSN 1434-0275

Korrespondenzadresse:
Dr. Peter Pöschl
Oberarzt der Klinik für Neurologie
Krankenhaus der Barmherzigen Brüder Regensburg
Prüfeninger Straße 86
93049 Regensburg
Peter.poeschl@barmherzige-regensburg.de

ZUSAMMENFASSUNG

Die möglichst frühzeitige und präzise Klassifikation einer traumatischen peripheren Nervenläsion ist für ein optimales Reinnervations-Ergebnis von großer Bedeutung. Üblicherweise finden hierfür die Methoden der Neurophysiologie Verwendung, die die Funktion eines betroffenen Nervs erfassen. Einer solchen rein funktionellen Untersuchung entgehen jedoch einige wichtige Aspekte traumatischer Nervenläsionen, unter anderem die Beurteilung der Kontinuität eines Nervs, die Entwicklung eines Kontinuitätsneuroms, der Bezug zu Knochenfragmenten oder zu Osteosynthesematerial und das Erkennen von Mehretagenläsionen. Dies gelingt nur mithilfe eines morphologischen Verfahrens wie der Sonografie. Sie ist daher eine sehr wertvolle Methode für die Beurteilung von traumatischen Nervenläsionen.

ABSTRACT

In order to achieve an optimal outcome in patients, the classification of a traumatic nerve lesion should be as precise and timely as possible. Neurophysiological studies are the classical methods used in this scenario and are able to analyze an injured nerve's function. Several features of nerve lesions cannot be determined by neurophysiology alone, however, and require a morphological approach. Imaging studies are useful to check the continuity of an injured nerve, depict evolving intraneural fibrosis (i. e. neuroma formation), analyze the vicinity or compression by osteosynthetical material or bone fragments or to find out several lesions on different locations in a given nerve. Peripheral nerve sonography is therefore of great value for the evaluation of traumatic peripheral nerve lesions.

Einleitung

Läsionen peripherer Nerven treten bei Traumata relativ selten in etwa 2–3 % der Fälle auf [1]. Betroffen sind besonders jüngere Menschen mit einem Altersgipfel Mitte des 4. Lebensjahrzehnts [2]. Der Ausfall der Funktion eines peripheren Nervs stellt eine erhebliche Beeinträchtigung für die Patienten mit langfristigen persönlichen, aber auch sozioökonomischen Konsequenzen dar [3]. Eine möglichst frühzeitige Klassifikation des Läsionsgrades und damit die Einschätzung der Prognose sind von hoher Bedeutung, da das Zeitfenster, in dem eine Reinnervation überhaupt möglich ist, limitiert ist. Gründe hierfür sind irreversible Umbau-Prozesse sowohl am Nerv als auch am Muskel [4]. Dieses Zeitfenster liegt beim Menschen erfahrungsgemäß bei etwa 18 Monaten, prospektive Daten zu diesem Thema liegen bisher nicht vor. Die Diagnostik traumatischer Nervenläsionen muss also zum Ziel haben, die Patienten mit einer ungünstigen Prognose zu identifizieren, um sie möglichst früh einer ggf. erforderlichen rekonstruktiven chirurgischen Therapie zuführen zu können. Die Neurophysiologie mit Elektroneurografie (ENG) und Elektromyografie (EMG) ist eine bewährte Methode, um die Funktion des verletzten Nervs zu beurteilen. Für eine übersichtliche Darstellung der neurophysiologischen Diagnostik bei traumatischen Nervenläsionen sei auf eine 2012 in dieser Zeitschrift veröffentlichte Übersicht verwiesen [5]. Einige wichtige Aspekte traumatischer Nervenläsionen entgehen einer rein funktionellen Betrachtung jedoch und können nur durch zusätzliche Untersuchungen der Morphologie des Nervs erfasst werden. Fragen wie der Kontinuitätserhalt, die Entwicklung einer intraneuralen Fibrose, der Bezug zu Knochenfragmenten oder zu Osteosynthesematerial, das Vorliegen von Mehretagenverletzungen oder die Verlaufsbeurteilung nach einer operativen Therapie können nur mithilfe der

Dieses Dokument wurde zum persönlichen Gebrauch heruntergeladen. Vervielfältigung nur mit Zustimmung des Verlages.

Bildgebung beantwortet werden. Aufgrund der leichten Verfügbarkeit und der durch den technologischen Fortschritt mittlerweile sehr hohen Auflösung ist die Sonografie hier die führende Methode. Bevor all die o.g. Fragen im Einzelnen betrachtet werden, soll ein kurzer Überblick über die Klassifikation von traumatischen Nervenläsionen das Verständnis der einzelnen Befundkonstellationen erleichtern.

Klassifikation von traumatischen Nervenläsionen

Die in der Neurologie am weitesten verbreitete Einteilung traumatischer peripherer Nervenläsionen ist die nach Seddon [6]. Dies liegt daran, dass diese Einteilung gut neurophysiologisch erfasst werden kann. Es werden Neurapraxie, Axonotmesis und Neurotmesis unterschieden. Die Neurapraxie ist die leichteste Form der Verletzung. Sie entsteht üblicherweise durch Kompression und stellt eine fokale Myelinstörung mit Leitungsblock dar. In solchen Fällen ist die Prognose günstig und es tritt durch Remyelinisierung in der Regel eine Vollremission innerhalb weniger Wochen ein. Kommt es zu einer Schädigung von Axonen, so wird von einer Axonotmesis gesprochen, die je nach Ausmaß von partiell bis total reichen kann. Die Kontinuität des Nervs ist hierbei allerdings erhalten, Reinnervationsprozesse können durch kollaterales Aussprossen oder durch Axonwachstum je nach Ausmaß der Läsion im weiteren Verlauf zu einer Besserung bis Remission führen. Bei der Neurotmesis hingegen liegt eine Kontinuitätsunterbrechung vor. Derartige Läsionen zeigen keinerlei Verbesserung im Verlauf. Vollständige Axonotmesis und Neurotmesis können allerdings neurophysiologisch nicht unterschieden werden. Diese diagnostische Lücke kann mithilfe der Sonografie geschlossen werden. Eine deutlich genauere und prognostisch relevantere Klassifikation wurde von Sunderland vorgelegt [7]. Da die Unterscheidung der verschiedenen Läsionsgrade dieser Klassifikation neurophysiologisch nicht möglich ist, ist sie unter Neurologen nicht so verbreitet wie die Einteilung nach Seddon. Bei Sunderland werden 5 verschiedene Grade von Läsionen unterschieden, wobei Grad 1 der Neurapraxie und Grad 5 der Neurotmesis entsprechen. Die Grade 2–4 klassifizieren den qualitativen Schaden der intraneuralen Binnenarchitektur, unabhängig von der Anzahl der betroffenen Axone. Grad 2 entspricht einer Läsion mit axonalem Schaden bei erhaltenem Endoneurium, Grad 3 einer Läsion mit zerstörtem Endoneurium bei erhaltenem Perineurium und Grad 4 einer Läsion mit zusätzlich destruiertem Perineurium. Eine Grad 2-Läsion weist aufgrund der erhaltenen Leitstrukturen und der geringen Fibrose im Nerv eine sehr günstige Prognose auf, wohingegen Grad 3-Läsionen durch Fibroseentwicklung und eingeschränkter Penetration aussprossender Axone durch die Läsion bereits eine intermediäre Prognose zeigen. Grad 4-Läsionen haben aufgrund der weitreichenden Zerstörung der intraneuralen Binnenarchitektur trotz erhaltener Kontinuität eine sehr ungünstige Prognose. Diese unterschiedlichen Situationen können bedingt sonografisch unterschieden werden.

Läsionsklassifikation durch Sonografie im frühen Verlauf nach Trauma

In einer kürzlich publizierten Studie wurden Patienten mit Humerus-Schaft-Fraktur und Radialisläsion 2–11 Tage nach dem Trauma untersucht, wobei in 87 % der Fälle eine gute Untersuchungsqualität beschrieben wurde [8]. Prinzipiell ist die Sonografie in den ersten Tagen nach einem Trauma oft schwierig, da eine Schwellung durch Hämatome und Gewebsödem die Eindringtiefe erheblich erhöhen kann und Fixateure, Verbände, OP-Wunden sowie schmerzbedingte Bewegungs-und Lagerungseinschränkungen die Untersuchung erschweren. Dies ist jedoch unproblematisch, da bei stumpfen Nervenläsionen ohnehin keine Indikation für eine operative Maßnahme vor Ablauf von mindestens 3 Wochen besteht. Die Untersuchung zu diesem etwas späteren Zeitpunkt ist daher häufig sinnvoller. Die verschiedenen o.g. Läsionsgrade zeigen bereits unmittelbar nach dem Trauma eine typische sonomorphologische Signatur. Bei einer reinen Myelinstörung im Sinne einer Grad 1-Läsion finden sich sonografisch keinerlei Auffälligkeiten (▶ **Abb. 1a**). Demgegenüber weisen axonale Schädigungen eine Verplumpung der einzelnen Faszikel mit einer Zunahme der Gesamtquerschnittsfläche (CSA) am Läsionsort auf (▶ **Abb. 1b**). Kommt es zu einer schwereren Gewalteinwirkung mit Läsionsgrad 3 oder 4, so erlischt die gesamte faszikuläre Textur des peripheren Nerv und es kommt zu einer echoarmen Auftreibung (▶ **Abb. 1c**). Selbstverständlich kommen auch heterogene Läsionen vor, bei denen unterschiedliche Faszikel eines Nervs verschiedene Läsionsgrade aufweisen können (▶ **Abb. 1d**). Gelegentlich können über die morphologische Konstellation auch Rückschlüsse auf den Läsionsmechanismus gezogen werden. Traktionsverletzungen können bspw. zu Elongationen mit Schlaufenbildung führen (▶ **Abb. 1e**). Mit Ausnahme der Inching-Methode gibt es kein neuropyhsiologisches Verfahren, das in der Lage ist, den exakten Läsionsort zu definieren. Sonografisch gelingt dies in der Regel durch Nachweis der genannten Veränderungen problemlos. Die genaue Kenntnis des Läsionsorts ist für die Prognose bzgl. der Dauer einer Reinnervation durch Axonwachstum und damit das Timing weiterer Kontrolltermine von Relevanz. Einen wesentlichen Zugewinn zur reinen neuropyhsiologischen Evaluation bringt jedoch die Klärung der Frage, ob eine Kontinuitätsunterbrechung vorliegt. Dies soll am Beispiel von 2 recht ähnlichen Fällen mit iatrogener Läsion des Ramus profundus N.radialis erläutert werden.

Eine 64-jährige Frau unterzieht sich einer kubitalen Lipomentfernung (Fall 1), ein 50-jähriger Mann einer Refixation der Bizepssehne nach Sehnenruptur (Fall 2). Postoperativ besteht in beiden Fällen ein vollständiger Ausfall des Ramus profundus N.radialis distal des M.extensor carpi radialis longus. In beiden Fällen zeigt die motorische ENG nach 3 Wochen keine Reizantwort und im EMG findet sich massenhaft Spontanaktivität ohne jegliche Willkürkaktivität. Während im Fall 1 eine Kontinuitätsunterbrechung zur Darstellung kam (▶ **Abb. 2a** und **b**) zeigte der Ramus profundus bei Fall 2 (▶ **Abb. 2c**) einen Kontinuitätserhalt ohne größere Kaliberschwankung. Fall 1 wurde mit Suralisinterponaten versorgt, während Fall 2 einer konservativen Therapie zugeführt wurde. Hier kam spontan innerhalb von 3 Monaten eine zunehmend Reinnervation in Gang. Ohne Bildgebung hätten diese therapeutisch wichtigen Entscheidungen erst im späteren Verlauf bei Ausbleiben der Reinnervation getroffen werden können.

Merke

Die exakte Definition des Läsionsorts und die Unterscheidung zwischen kompletter Axonotmesis und Neurotmesis sind die wichtigsten Befunde der frühen Sonografie traumatischer Nervenläsionen.

Dieses Dokument wurde zum persönlichen Gebrauch heruntergeladen. Vervielfältigung nur mit Zustimmung des Verlages.

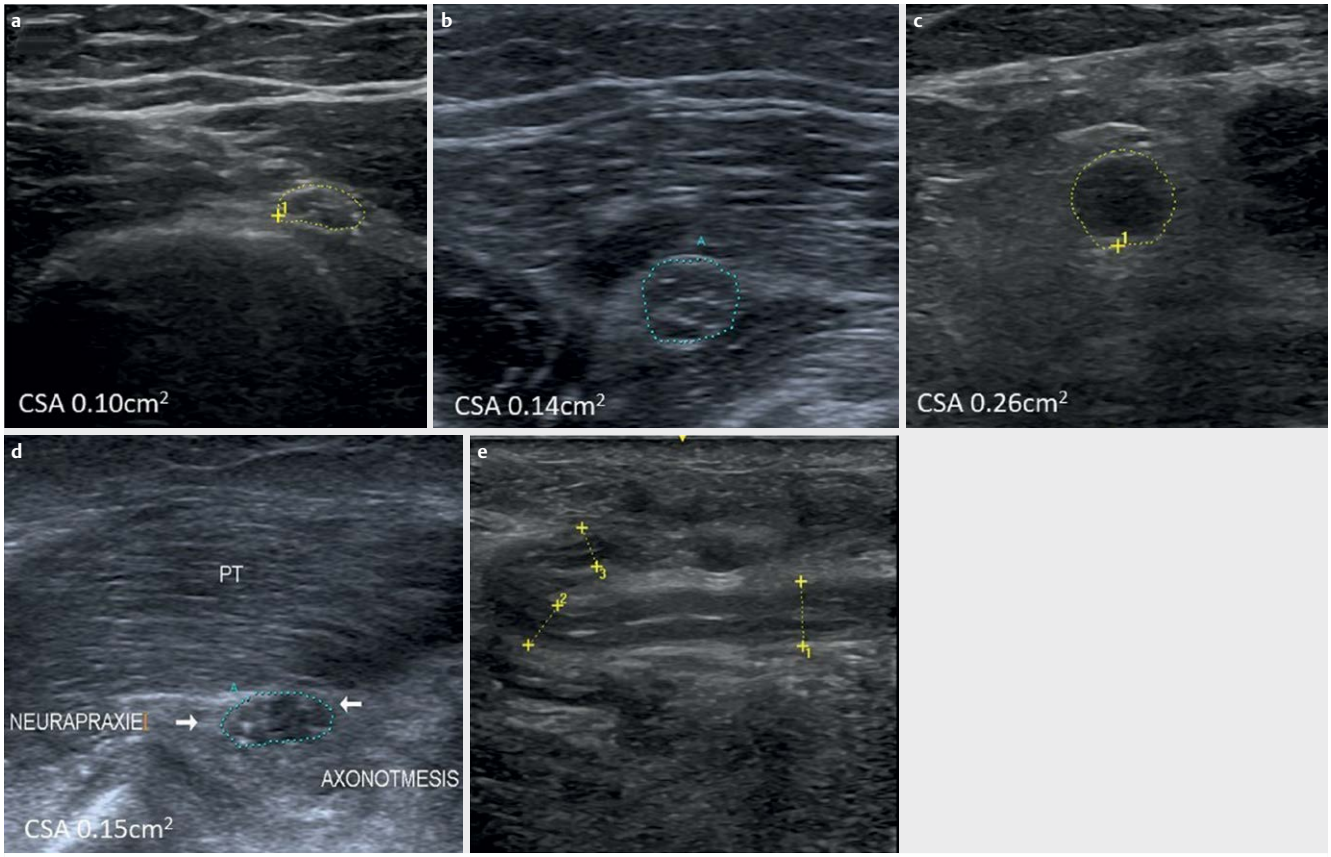

▶ **Abb. 1** **a** Neurapraxie. N.radialis bei Läsion am Humerus nach Motorradunfall 14d nach Läsionszeitpunkt, neurophysiologisch vollständiger Leitungsblock. Faszikuläre Textur gut abgrenzbar CSA nicht vergrößert. **b** Axonotmesis Grad 2 Sunderland. N.radialis am distalen Oberarm 8d nach supracondylärer Humerusfraktur, neurophysiologisch Totalausfall, im Verlauf spontane Vollremission. Verquollene einzelne Faszikel bei leichter Zunahme der CSA. **c** Axonotmesis Grad 4 Sunderland. N.peronäus popliteal 17d nach Traktionsverletzung. Vollständiger Verlust der neuralen Binnentextur bei ödematöser Zunahme der CSA, im weiteren Verlauf massive Kontinuitätsneuromentwicklung. **d** Heterogene Läsion des N.medianus mit Neurapraxie und Axonotmesis. 12d nach Luxation der Ulna klinisch vollständiger Ausfall, neurophysiologisch partieller Leitungsblock und axonaler Schaden. Die ulnaren Faszikel sind unauffällig während die radialen Faszikel verquollen sind. **e** Elongierter N.peronäus mit Schlaufenbildung bei Kontinuitätserhaltung (tritt am oberflächlichen Ende aus der Schallebene) bei Traktionsschaden nach Kniegelenksluxation mit komplexer Bandverletzung.

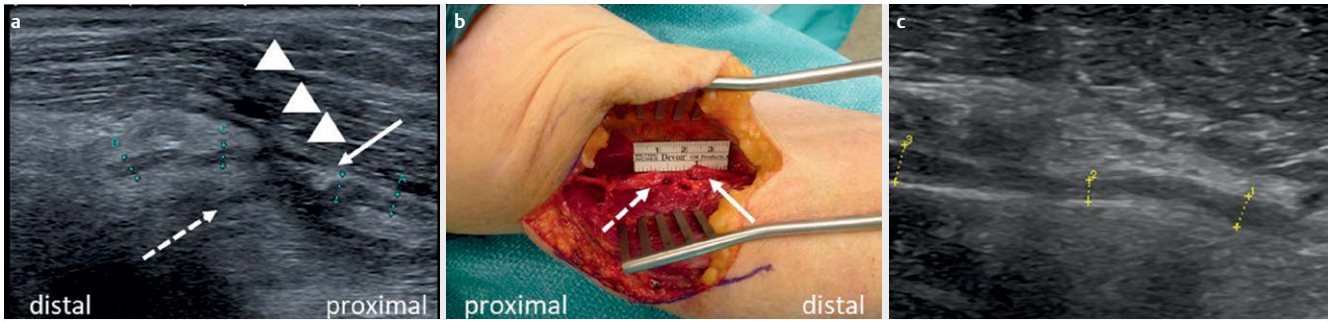

▶ **Abb. 2** Vollständiger Ausfall des N.interosseus posterior postoperativ A und B Patientin 1, C Patient 2. **a** Kontinuitätsunterbrechung Ramus profundus N.radialis. Operativer Zugangsweg (Dreiecke), der proximale Stumpf (gestrichelter Pfeil) liegt distal des distalen Stumpfs (solider Pfeil). **b** Korrespondierendes intraoperatives Bild im Rahmen der Rekonstruktion (proximaler Stumpf gestrichelter Pfeil, distaler stumpf solider Pfeil; PD Dr. Spies, PCH Barmherzige Brüder Regensburg). **c** Etwas aufgetriebener und kaliberschwankender kontinuitätserhaltener Ramus profundus N. radialis.

Dieses Dokument wurde zum persönlichen Gebrauch heruntergeladen. Vervielfältigung nur mit Zustimmung des Verlages.

Sonografie im weiteren Verlauf

Wie oben beschrieben weisen Grad-3 und besonders Grad 4-Läsionen eine zunehmende intraneurale Fibrose auf, was zur Entwicklung von Kontinuitätsneuromen führt. Dieser Prozess beginnt nach histologischen Daten bereits nach 4 Wochen und ist der Grund, warum eine frühere Rekonstruktion auch bei Läsionen mit Kontinuitätsunterbrechung nach stumpfem Trauma nicht sinnvoll ist [9]. In diesem Fall werden Stumpfneurome entstehen, sodass bei einer frühen Naht der beiden stumpf durchtrennten Enden künftige Neurome zusammen genäht würden. Ein derartiges Vorgehen geht in der Regel mit einer sehr schlechten Prognose einher, weshalb stumpfe Läsionen erst nach Ausprägung der Stumpfneurome mittels Resektion der Neurome und anschließender Defektüberbrückung durch Interponate behandelt werden sollten. Auch sonografisch kann bei höhergradigen Läsionen mit Kontinuitätsneuromentwicklung bereits nach 3 Wochen eine Auftreibung an der Läsionsstelle beobachtet werden. Diese meist spindelförmige Auftreibung zeigt im weiteren Verlauf eine zunehmende Ausdehnung, die nach etwa 3 Monaten stagniert (eigene Beobachtungen). Prospektive Daten zum Wachstum von Kontinuitätsneuromen liegen bisher nicht vor. In einer retrospektiven Studie an 18 Patienten konnte gezeigt werden, dass das Outcome allerdings nicht mit dem Ausmaß des Kontinuitätsneuroms korreliert [10]. **Abb. 3** zeigt ein Neurom mit schlechtem Outcome und ein Neurom mit Kraftgrad 5- Outcome. Der Nachweis eines Neuroms ist aus diesen Gründen nicht als prognostischer Faktor geeignet. Findet sich jedoch kein Neurom, so hat dieser Befund einen hohen positiv prädiktiven Wert für ein gutes spontanes Ergebnis.

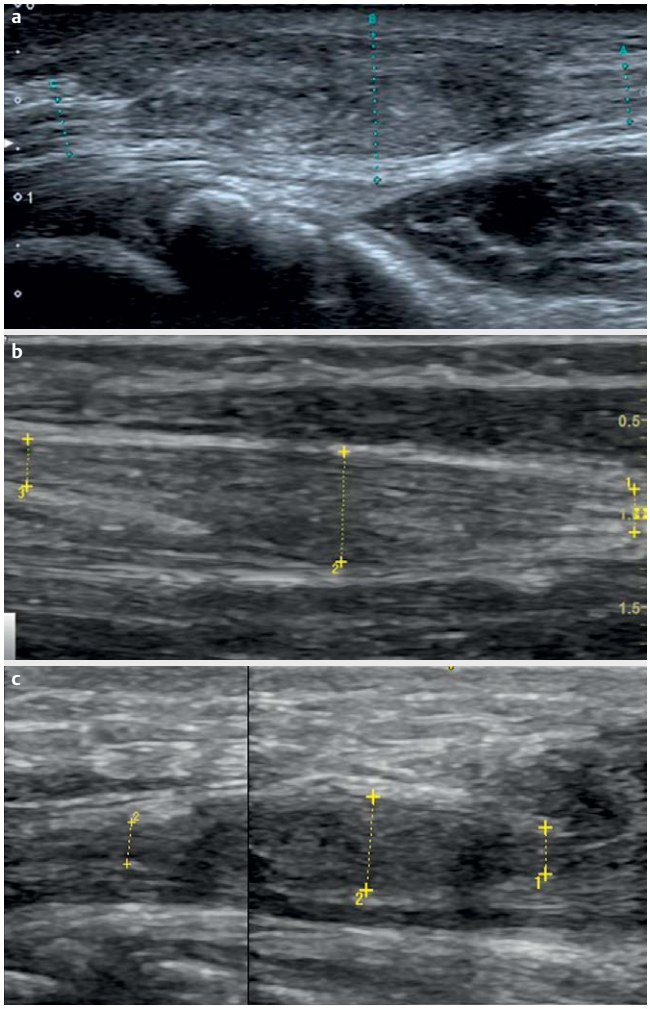

▶ **Abb. 3** **a** Kontiunitätsneurom des N.medianus handgelenksnah mit völlig ausgebliebender Reinnervation. **b** Kontinuitätsneurom des N.ulnaris im mittleren Unterarm-Drittel nach Luxationsfraktur. Kraftgrad 5- spontan nach 10 Monaten. **c** Monofaszikuläres Kontinuitätsneurom eines oberflächlichen Faszikel bei kontusioneller Läsion des N.ulnaris am Ellenbogen.

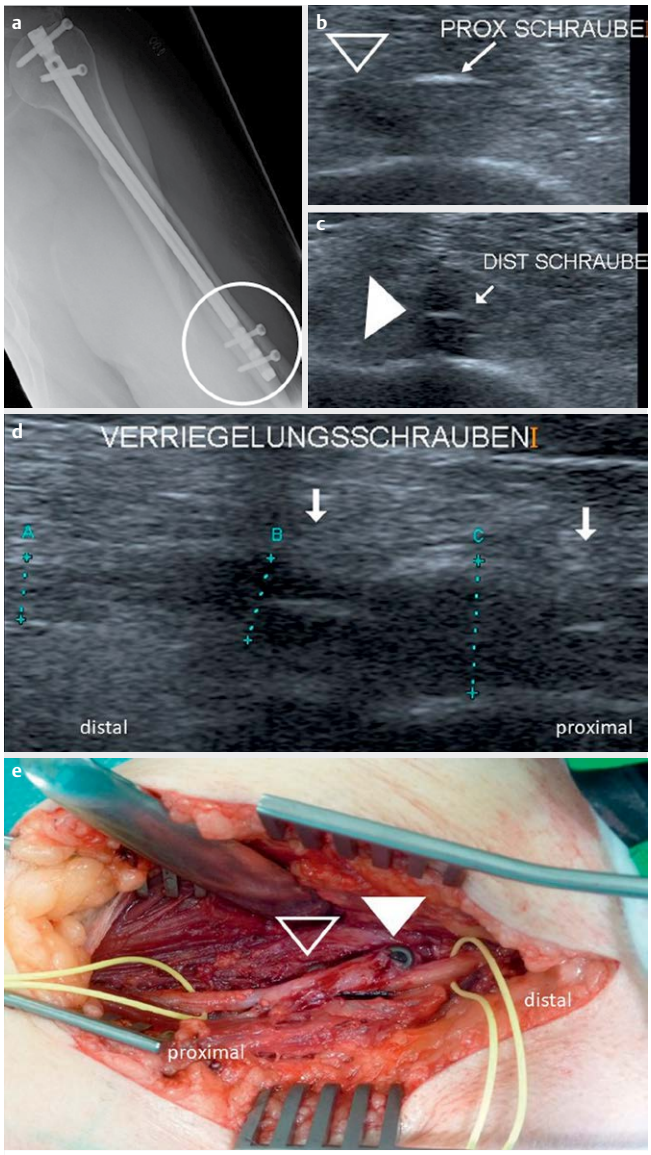

▶ **Abb. 4** **a** Marknagel bei Humerusfraktur, im Kreis die beiden distalen Verriegelungsschrauben. **b** Querschnitt auf Höhe der proximaleren Schraube. Echoreich der Reflex der Schraube (Pfeil) unmittelbar neben dem echoarmen N.radialis (offene Pfeilspitze). **c** Querschnitt auf Höhe der distaleren Schraube. Echoreich der Reflex der Schraube (Pfeil) innerhalb des echoarmen N.radialis (Pfeilspitze). **d** Längsschnitt des echoarm aufgetriebenen N.radialis mit den Reflexen der Schraubenköpfe (Pfeile) nach distal in einen regelrechten faszikulären N.radialis übergehend. **e** Intraoperativer Befund des N. radialis (angeschlungen) und der beiden Verriegelungsschrauben proximal offene, distal gefüllte Pfeilspitze (Foto PD Dr. Spies, PCH Barmherzige Brüder Regensburg).

Dieses Dokument wurde zum persönlichen Gebrauch heruntergeladen. Vervielfältigung nur mit Zustimmung des Verlages.

Wie im vorangegangenen Abschnitt bereits dargestellt, liegen oft heterogene Verletzungsmuster innerhalb eines Nervs mit verschiedenen Läsionsgraden unterschiedlicher Faszikel vor. Isolierte Kontinuitätsneurome einzelner Faszikel können ebenfalls sonografisch erfasst werden. Dies ist von Relevanz, da in solchen Fällen aus der erfolgreichen Regeneration einer Muskelgruppe nicht automatisch auf eine günstige Prognose in Bezug auf den gesamten Nerv rückgeschlossen werden kann (▶**Abb. 3c**) und ggf. eine selektive chirurgische Rekonstruktion einzelner Faszikel (sogenannter Split-Repair) erforderlich werden kann. In der Praxis kann bei Nachweis eines Neuroms mit kurzer Reinnervationsstrecke der Verlauf abgewartet werden und die zeitgerechte Reinnervation klinisch und elektrophysiologisch überwacht werden. Bei fehlender Reinnervation bleibt dann noch ausreichend Zeit, sekundär eine rekonstruktive Operation einzuleiten. Liegt die Läsion allerdings sehr weit proximal, käme im Falle einer ausbleibenden Reinnervation ein sekundärer operativer Eingriff aufgrund der langen Dauer bis zur potenziellen Reinnervation zu spät. Eine Läsion des N.medianus bei subkapitaler Humerusfraktur wäre ein solches Beispiel, da die Strecke bis zum proximalsten Muskel, dem M.pronator teres, meist über 20 cm beträgt und daher die Reinnervation durch Axonwachstum hier erst nach etwa 7 Monaten eintreffen kann. Findet sich in einer derartigen Konstellation ein Kontinuitätsneurom, so wäre aufgrund der unklaren Prognose eine operative Inspektion mit idealerweise intraoperativer Sonografie und selektiver faszikulärer Neurografie anzuraten, um auf diese Weise eine optimale Entscheidung bezüglich Rekonstruktion oder reiner Neurolyse treffen zu können.

Merke

Findet sich sonografisch im zeitlichen Verlauf kein Kontinuitätsneurom, so kann von einer günstigen Prognose ausgegangen werden. Im Falle einer Kontinuitätsneuromentwicklung ist die Prognose unklar und es sollte eine chirurgische Exploration in Erwägung gezogen werden.

Kontakt zu Knochenfragmenten oder zu Osteosynthesematerial

Prinzipiell ist es für die Prognoseabschätzung einer Nervenläsion von Relevanz, ob der Nerv persistierend komprimiert wird. Dies kann durch Knochenfragmente bei einer Fraktur der Fall sein. Tritt eine Nervenläsion erst nach einem operativen Eingriff auf, stellt sich stets die Frage, ob der Nerv durch Osteosynthesematerial komprimiert wird. Kompressionen durch Platten, lazerierende Schäden durch Schrauben oder Kirschner-Drähte und sogar strangulierende Läsionen durch Draht-Cerclagen kommen vor. Der bloße Kontakt mit Fremdmaterial oder Knochenfragmenten ist allerdings in Bezug auf die Prognose nicht in jedem Fall relevant. Kommt es zu signifikanten Kaliberschwankungen an der Lokalisation des Kontakts, ist von einer höhergradigen Läsion mit ungünstiger Prognose auszugehen. Hingegen könne Nerven trotz Kontakt zu Osteosyntheseplatten ein gutes Outcome aufweisen, wenn sie kein relevantes Kontinuitätsneurom zeigen, wie im Folgenden anhand zweier Beispiele illustriert wird.

Zwei Patientinnen werden mit einem nach operativer Versorgung aufgetretenen klinisch und neurophysiologisch vollständigen Ausfall des N.radialis vorgestellt. Eine 64-jährige kommt 5 Monate nach einer Marknagelversorgung, eine 63-jährige einen Monat nach Versorgung mit einer Platte. Im ersten Fall zeigte sich ein Bezug des N.radialis zu distalen Verriegelungsschrauben des Marknagels, indem die proximalere Schraube den Nerv tangiert und distalere Schraube den Nerv lazerierte (▶**Abb. 4**). Diese Patientin wurde einer Versorgung mittels Rekonstruktion durch Suralisinterponate zugeführt. Bei der zweiten Patientin zeigte sich eine Verlagerung des N.radialis am Humerus durch die Osteosyntheseplatte mit teilweiser Eindellung des Nervs. Hier zeigte sich allerdings kein nennenswertes Kontinuitätsneurom bei nur über einen kurzen Abschnitt erloschener neuraler Binnentextur (▶**Abb. 5**). In diesem Fall wurde ein konserva-

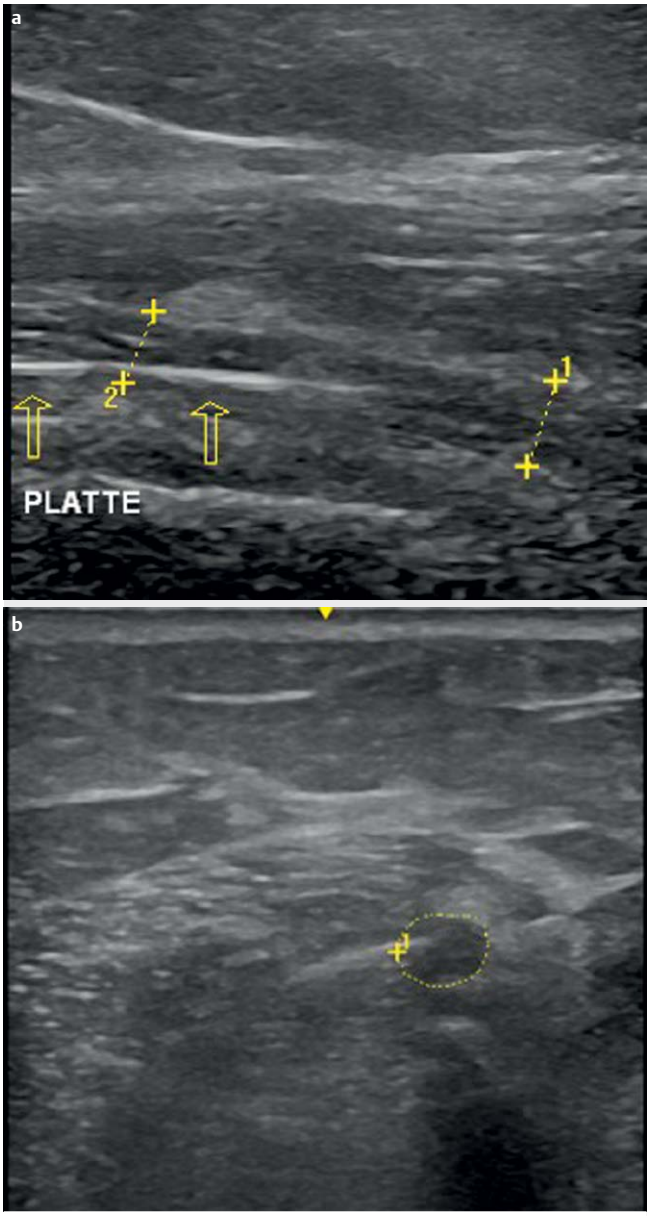

▶**Abb. 5** **a** N.radialis im Längsschnitt, der Nerv wird ohne größere Kaliberänderung von der echoreichen Osteosynthese-Platte z. T. aus der Schall-Ebene verdrängt. **b** N.radialis im Querschnitt ohne neurale Binnentextur, CSA mit 0.19 cm^2 nur mäßig pathologisch aufgetrieben. Kein Kontinuitätsneurom.

Dieses Dokument wurde zum persönlichen Gebrauch heruntergeladen. Vervielfältigung nur mit Zustimmung des Verlages.

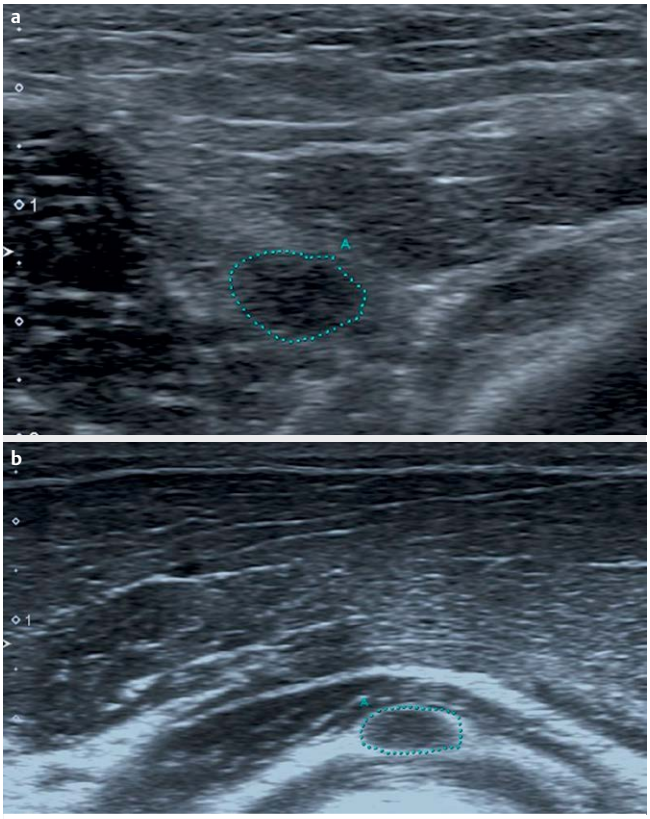

▶ **Abb. 6** Scheinbare 2-Etagen-Läsion. **a** N.radialis-Hauptstamm am supracondylär mit Verlust der neuralen Binnentextur und Schwellung auf CSA 0.16 cm^2. **b** Fernab der Läsion typische sekundäre Auftreibung des Ramus profundus in der Supinatorloge auf CSA 0.10 cm^2 (nl < 0.03 cm^2).

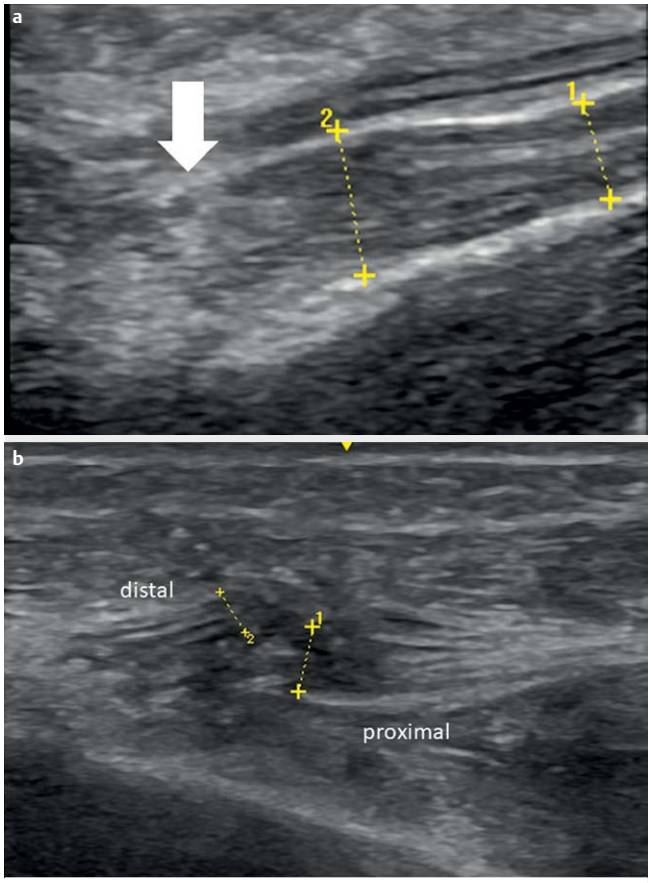

▶ **Abb. 7** Beispiele insuffizienter chirurgischer Rekonstruktionen. **a** Nahtdehiszenz mit stumpfem proximalem Ende (Pfeil) eines mit primärer Nervennaht versorgten N.ulnaris am distalen Unterarm. **b** Primäre Nervennaht bei glatter Durchtrennung des N.ulnaris am Übergang mittleres / distale Unterarmdrittel. Die Kontinuität ist wiederhergestellt, die Faszikel der beiden Stümpfe sind jedoch schlecht zugeordnet und haben keine gemeinsame Kontaktfläche. Der distale Stumpf reitet auf dem proximalen Stumpf.

tiv beobachtendes Vorgehen gewählt, woraufhin die Patientin im Verlauf Kraftgrad 5 ohne operative Maßnahme erreichte.

Mehretagenverletzungen

Gelegentlich, v. a. bei komplexen Verletzungen wie Polytraumata, kommt es zu Läsionen eines Nervs auf verschiedenen Höhen. Dies ist vor allem für die weitere Versorgung sehr bedeutsam, da aufwendige operative Maßnahmen zum Scheitern verurteilt sind, wenn eine zusätzliche Läsion an anderer Stelle am selben Nerv vorliegt. Neurophysiologisch kann dies meist nicht erfasst werden. Eine sonografische Untersuchung des gesamten Verlaufs eines verletzten Nervs ist daher sinnvoll, um Mehretagenverletzungen zu entdecken. An dieser Stelle ist darauf hinzuweisen, dass bei Läsionen des N.radialis am Hauptstamm regelmäßig eine zusätzliche Auftreibung des Ramus profundus in der Supinatorloge zu beobachten ist (▶ **Abb. 6**) [11]. Diese Veränderung bildet sich im Verlauf der Reinnervation wieder zurück und stellt eher ein pathophysiologisch nicht erklärbares Epiphänomen als eine sekundäre 2-Etagen-Verletzung dar.

Beurteilung des postoperativen Verlaufs

Eine neurophysiologische Verlaufskontrolle ist nach einer rekontruktiven Maßnahme erst nach Ablauf des erforderlichen Intervalls bis zur Reinnervation sinnvoll. Erst dann kann funktionell über das EMG die Reinnervation erfasst werden. Ist die faszikuläre Koaptation schlecht gelungen, indem bspw. die beiden Stümpfe sich ohne gemeinsame Kontaktfläche der Faszikel überlagern, so ist die Prognose dieser Rekonstruktion ungünstig (▶ **Abb. 7**). Im Fall von seltenen insuffizienten Nervennähten kann die fehlende postoperative Kontinuitätserhaltung nachgewiesen werden (▶ **Abb. 7**). Jede Interponat-Versorgung führt allerdings im Verlauf an beiden Koaptionsstellen zu Kontinuitätsneuromen gewissen Ausmaßes. Die Prognoseabschätzung bei Auftreten solcher Interponat-Adaptations-Neurome ist, ähnlich wie bei Kontinuitätsneuromen, schwierig.

Dieses Dokument wurde zum persönlichen Gebrauch heruntergeladen. Vervielfältigung nur mit Zustimmung des Verlages.

ZUSAMMENFASSUNG

Die Sonografie peripherer Nerven liefert besonders bei traumatischen Läsionen umfangreiche, für die Behandlung der betroffenen Patienten hoch relevante Zusatzinformationen. Sie ist, wie in den Beispielen ausgeführt wurde, in der Lage, zahlreiche diagnostische Lücken zu schließen, die bei einer rein neurophysiologischen Untersuchung entstehen. Die Sonografie stellt daher ein Werkzeug dar, das bei der Beurteilung traumatischer peripherer Nervenläsionen heute nicht fehlen sollte. Wird die Nervensonografie von einem neuromuskulär und neurophysiologisch Erfahrenen eingesetzt führt sie über die Synthese klinischer, funktioneller und morphologischer Aspekte einer Nervenläsion zu optimalen prognostischen Beurteilungen.

Interessenkonflikt

Die Autorinnen/Autoren geben an, dass kein Interessenkonflikt besteht.

Literatur

[1] Robinson LR. Traumatic injury to peripheral nerves. Suppl Clin Neurophysiol 2004; 57: 173–186

[2] Eser F, Aktekin LA, Bodur H et al. Etiological factors of traumatic peripheral nerve injuries. Neurol India 2009; 57: 434–437

[3] Lad SP, Nathan JK, Schubert RD et al. Trends in median, ulnar, radial and brachioplexus nerve injuries in the United States. Neurosurgery 2010; 66: 953–960

[4] Gordon T. Electrical Stimulation to Enhance Axon Regeneration After Peripheral Nerve Injuries in Animal Models and Humans. Neurotherapeutics 2016; 13: 295–310

[5] Pöschl P, Schulte-Mattler WJ. Neurophysiologische Diagnostik bei traumatischen Nervenläsionen. Klin Neurophysiol 2012; 43: 1–9

[6] Seddon H. Three types of nerve injury. Brain 1943; 66: 237–288

[7] Sunderland S. A classification of peripheral nerve injuries producing loss of function. Brain 1951; 74: 491–516

[8] Liechti R, Mittas S, Lorenzana D et al. Evaluation of radial nerve continuity early after humeral shaft fracture fixation using high-resolution nerve ultrasonography: a pilot study of feasibility. J Shoulder Elbow Surg 2019; 28: 1033–1039

[9] Oliveira KMC, Pindur L, Han Z et al. Time course of traumatic neuroma development. PLoS One 2018; 13: e0200548

[10] Coraci D, Pazzaglia C, Doneddu PE et al. Post-traumatic neuroma due to closed nerve injury. Is recovery after peripheral nerve trauma related to ultrasonographic neuroma size? Clin Neurol Neurosurg 2015; 139: 314–318

[11] AR Dietz, RC Bucelli, Pestronk A et al. Nerve ultrasound identifies abnormalities in the posterior interosseous nerve in patients with proximal radial neuropathies. Muscle Nerve 2016; 53: 379–383

Dieses Dokument wurde zum persönlichen Gebrauch heruntergeladen. Vervielfältigung nur mit Zustimmung des Verlages.