

Stellenwert der Sentinel-Lymphonodektomie beim Vulva- und Zervixkarzinom

Status of Sentinel Lymph Node Biopsy in Vulvar and Cervical Cancer



Autoren

Julia Waldschmidt, Lisa Jung, Ingolf Juhasz-Böss

Institut

Klinik für Frauenheilkunde, Universitätsklinikum Freiburg, Freiburg

Key words

vulvar cancer, cervical cancer, sentinel lymph node, ultrastaging, micrometastases

Schlüsselwörter

Vulvakarzinom, Zervixkarzinom, Sentinel-Lymphknoten, Ultrastaging, Mikrometastasen

eingereicht 27. 7. 2020
angenommen nach Revision 26. 10. 2020

Bibliografie

Geburtsh Frauenheilk 2020; 80: 1212–1220

DOI 10.1055/a-1128-0168

ISSN 0016-5751

© 2020. The Author(s).

This is an open access article published by Thieme under the terms of the Creative Commons Attribution-NonDerivative-NonCommercial-License, permitting copying and reproduction so long as the original work is given appropriate credit. Contents may not be used for commercial purposes, or adapted, remixed, transformed or built upon. (<https://creativecommons.org/licenses/by-nc-nd/4.0/>)

Georg Thieme Verlag KG, Rüdigerstraße 14, 70469 Stuttgart, Germany

Korrespondenzadresse

Prof. Ingolf Juhasz-Böss
Klinik für Frauenheilkunde, Universitätsklinikum Freiburg
Hugstetter Straße 55, 79106 Freiburg, Deutschland
ingolf.juhasz-boess@uniklinik-freiburg.de

ZUSAMMENFASSUNG

Die Beurteilung der lymphatischen Metastasierung ist ein essenzieller Bestandteil des Stagings solider Tumoren. Mit der Sentinel-Lymphknoten-(SLN-)Biopsie steht ein minimalinvasives Verfahren zur Verfügung, das durch selektive Untersuchung des Wächterlymphknotens eine Einschätzung über den regionären Tumorbefall von Lymphknoten erlaubt und die Morbidität einer systematischen Lymphonodektomie mi-

nimiert. Innerhalb der Gruppe der Genitalkarzinome wird der diagnostische Stellenwert des SLN-Verfahrens unterschiedlich bewertet. Für selektierte Patientinnen mit Vulvakarzinom im Frühstadium (unifokaler Primärtumor <4 cm, klinisch negative Leistenlymphknoten) ist die SLN-Technik bereits heute als Verfahren in den Leitlinien der Deutschen Gesellschaft für Gynäkologie und Geburtshilfe (DGGG)/Deutschen Krebsgesellschaft (DKG) und den Empfehlungen der European Society of Gynecological Oncology (ESGO) etabliert. Für das Zervixkarzinom ist das SLN-Verfahren noch nicht ausreichend standardisiert, kann aber bei Patientinnen ohne Risikofaktoren mit einer Primärtumorgroße <2 cm in Erwägung gezogen werden. Die Darstellung des SLN erfolgt durch kombinierte Anwendung von radioaktivem ^{99m}Techneium-Nanokolloid und Patentblau. Die Verwendung von Indocyaningrün bietet eine nebenwirkungsarme Alternative zur SLN-Darstellung. Aktuelle Studien zielen darauf ab, die diagnostische Aussagekraft von intraoperativen Schnellschnittuntersuchungen zu steigern, da diese sowohl beim Vulva- als auch beim Zervixkarzinom nach wie vor eine eingeschränkte Sensitivität aufweisen. Durch zusätzliches Ultrastaging kann die Detektionsrate von Mikrometastasen erhöht werden, deren prognostische Relevanz bei beiden Entitäten jedoch noch ungeklärt bleibt. Die prognostische Wertigkeit der SLN-Technik im Vergleich zur systematischen Lymphonodektomie wird für Vulva-(GROINSS-V-II) und Zervixkarzinom (SENTIX-, SENTICOL-3) im Rahmen aktueller Studien untersucht. Für diese Übersichtsarbeit wurde eine leitlinienbasierte Literaturrecherche in der Datenbank der National Library of Medicine (PubMed/MEDLINE) unter besonderer Berücksichtigung aktueller Kohortenstudien und Kongressbeiträge durchgeführt.

ABSTRACT

Assessment of lymphatic metastasis is an essential component of solid tumour staging. Sentinel lymph node (SLN) biopsy is a minimally invasive procedure that allows regional lymph node involvement by tumour to be estimated by selectively examining the sentinel lymph node while minimising the morbidity of systematic lymph node dissection. Within the group of genital cancers, the diagnostic value of SLN biopsy

sy is rated differently. For selected patients with early-stage vulvar cancer (unifocal primary tumour < 4 cm, clinically negative inguinal lymph nodes) the SLN technique is already an established procedure in the guidelines of the German Society for Gynaecology and Obstetrics (DGGG)/German Cancer Society (DKG) and the recommendations of the European Society of Gynaecological Oncology (ESGO). For cervical cancer, SLN biopsy has not yet been sufficiently standardised but can be considered for patients without risk factors with a primary tumour size < 2 cm. The SLN is identified by combined use of radioactive ^{99m}technetium nanocolloid and patent blue. The use of indocyanine green offers an alternative for SLN identification with few side effects. Recent studies aim to increase

the diagnostic reliability of intraoperative frozen section analysis as this continues to show limited sensitivity in both vulvar and cervical cancer. The rate of detection of micrometastases can be increased by additional ultrastaging, the prognostic significance of which for both diseases is still unclear. The prognostic value of SLN biopsy compared with systematic lymph node dissection is being investigated in current studies (GROINSS-V-II for vulvar cancer and SENTIX-, SENTICOL-3 for cervical cancer). For this review article, a guideline-based literature search was performed in the National Library of Medicine (PubMed/MEDLINE) database with a particular focus on recent cohort studies and conference contributions.

Einleitung

Die Beurteilung der lymphatischen Metastasierung ist ein essenzieller Bestandteil des Stagings solider Tumoren. Historisch erfolgt diese Beurteilung mittels systematischer Lymphonodektomie, die aufgrund ihrer Invasivität mit hoher Morbidität für die Patienten einhergeht. Mit der Sentinel-Lymphknoten-(SLN-)Biopsie steht ein minimalinvasives Verfahren zur Verfügung, das durch selektive Untersuchung des Wächterlymphknotens eine Einschätzung über den regionären Tumorbefall von Lymphknoten erlaubt. Dieses Konzept basiert auf der Annahme, dass die lymphatische Metastasierung von Tumoren einer anatomischen Systematik folgt und somit vorhersehbar ist [1].

Die Darstellung und histologische Untersuchung des SLN, das sogenannte „Mapping“, ist heute bereits als standardisiertes Verfahren beim Mammakarzinom und malignen Melanom etabliert [2, 3]. Innerhalb der Gruppe der Genitalkarzinome wird der diagnostische Stellenwert des SLN-Verfahrens unterschiedlich bewertet.

Für selektierte Patientinnen mit Vulvakarzinom im Frühstadium, definiert als unifokaler Primärtumor mit < 4 cm Durchmesser und klinisch negativen Leistenlymphknoten, ist die SLN-Technik bereits als Verfahren in den Leitlinien der Deutschen Gesellschaft für Gynäkologie und Geburtshilfe (DGGG)/Deutschen Krebsgesellschaft (DKG) und den Empfehlungen der European Society of Gynecological Oncology (ESGO) etabliert [4]. Für das Zervixkarzinom ist das alleinige SLN-Verfahren noch nicht endgültig standardisiert und sollte lediglich im Rahmen von klinischen Studien durchgeführt werden [5, 6].

Für diese Übersichtsarbeit wurde eine an den aktuellen Leitlinien der DGGG/DKG und ESMO orientierte Literaturrecherche in der Datenbank der National Library of Medicine (PubMed/MEDLINE) durchgeführt. Eingeschlossen wurden retrospektive Beobachtungsstudien und randomisierte Interventionsstudien mit einem Schwerpunkt auf großen Kohortenstudien seit 2010. Zusätzlich wurden Kongressbeiträge der Jahrestagungen der American Society of Clinical Oncology (ASCO), ESGO und DGGG aus den Jahren 2019 und 2020 berücksichtigt.

Übersicht

Vulvakarzinom

Mit einer Inzidenz von 3300 Frauen in Deutschland im Jahr 2016 und einem Anteil von ~ 5% an allen gynäkologischen Tumoren stellt das Vulvakarzinom eine insgesamt seltene Tumorentität dar [7, 8]. Die Diagnosestellung der invasiven Karzinome erfolgt überwiegend im frühen Stadium (FIGO I–II). Das Standardvorgehen beinhaltet die Versorgung mittels Tumorexzision (local wide excision) und Staging der inguinofemorale Lymphknoten (ab Stadium FIGO IB) [4]. Jede 5. Frau weist zum Zeitpunkt der Diagnosestellung bereits eine lymphatische Metastasierung auf [4]. Dieser lymphatische Befall stellt den größten prognostischen Risikofaktor für das Gesamtüberleben dar und erfordert eine operative Lymphknotenentfernung [9]. Laut S2k-Leitlinie der DGGG/DKG aus dem Jahr 2015 bleibt dabei zum gegenwärtigen Zeitpunkt noch unklar, ob grundsätzlich eine systematische inguinofemorale Lymphonodektomie (ILND) erfolgen sollte oder lediglich die Entfernung aller metastasierten Lymphknoten im Rahmen eines multimodalen Therapiekonzepts ausreichend ist [4, 10].

Aufgrund seiner anatomischen Zugänglichkeit und lymphatischen Drainierung war das Vulvakarzinom der erste weibliche Genitaltumor, für den das SLN-Verfahren untersucht wurde [11]. Die 2008 erstmals veröffentlichten Ergebnisse der GROIngen International Study on Sentinel node in Vulva cancer (GROINSS-V) zeigten, dass für eine Subgruppe von Patientinnen ein negativer SLN-Befund die invasivere ILND bei gleichwertigem prognostischem Outcome ersetzen kann [12].

Aktuelle Praxis

In den Leitlinien der ESGO aus dem Jahr 2017 sowie den gemeinsamen S2k-Leitlinien der DGGG/DKG aus dem Jahr 2015 wird die SLN-Biopsie bei Patientinnen mit unifokalem Primärtumor < 4 cm und gleichzeitig unauffälligem Leistenlymphknoten-Befund empfohlen [4, 13]. Eine diagnostische Abklärung mittels SLN-Technik ist grundsätzlich dann sinnvoll, wenn

1. weder klinisch noch bildmorphologisch malignomsuspekte Lymphknoten vorliegen (cN0) und
2. keinerlei Voroperationen in der betroffenen Lymphabflussregion bestehen.

► **Tab. 1** SLN-Mapping und Stellenwert des Ultrastagings beim Vulvakarzinom.

n	Stufendicke	falsch negativ	LK-Metastasen	Upstaging durch Ultrastaging	Referenz
70	400 µM	0%	33%	–	Vidal-Sicart et al. 2007 [15]
125	200 µM	2%	31%	–	Hampel et al. 2008 [16]
403	~ 333 µM	–	32%	42%	Van der Zee et al. 2008 [11]
46	200 µM	0%	21%	–	Achimius-Cadariu et al. 2009 [17]
60	400 µM	0%	35%	12%	Devaja et al. 2011 [18]
418	40 µM	4%	32%	23%	Levenback et al. 2012 [19]
133	40 µM	0,1%	17%	9%	Euscher et al. 2018 and 2020 [20]

Gelingt die Darstellung des SLN nicht oder kommt eine SLN-Metastasierung zur Darstellung, sollte der Patientin entsprechend den ESGO-Leitlinien eine ILND angeraten werden. Einen Sonderfall stellen Primärtumoren mit Mittellinienüberschreitung dar. In diesen Fällen wird eine beidseitige SLN-Biopsie empfohlen [13]. Kann der SLN nur einseitig dargestellt werden, sollte auf der kontralateralen Seite eine ILND erfolgen.

Methodik

Entsprechend den aktuellen ESGO-Leitlinien sollte der SLN mittels radioaktivem Tracer (^{99m}Tc-Nanokolloid) dargestellt werden [13]. Präoperativ wird an 4 peritumoral gelegenen Lokalisationen Tracer-haltige Flüssigkeit subkutan injiziert und szintigrafisch nachverfolgt. Eine Detektion mittels Gammasonde gelingt in 94% der Fälle bei gleichzeitiger Sensitivität von 91%. Die diagnostische Aussagekraft kann durch den zusätzlichen Einsatz von Patentblau weiter gesteigert werden (Detektionsrate 95%, Sensitivität 95%) [14]. Kritisch ist dabei die korrekte Indikationsstellung, da für das SLN-Verfahren in fortgeschrittenen Stadien (> FIGO I) eine deutlich höhere Rate falsch negativer Befunde beschrieben wurde [15]. Der Einsatz von Indocyaningrün (ICG) ermöglicht eine strahlungsfreie SLN-Darstellung bei generell günstigerem Nebenwirkungsprofil, insbesondere hinsichtlich des Auftretens anaphylaktischer Reaktionen [16–18]. Mittels Lymphoszintigramm oder Einzelphotonen-Emissionscomputertomografie (SPECT) können im Einzelfall Anzahl und SLN-Lokalisierung exakter bestimmt werden [4]. Eine 2. operative Intervention kann durch intraoperative Schnellschnittuntersuchungen vermieden werden. Aktuelle Studien deuten darauf hin, dass diese Schnellschnittanalysen in ihrer Aussagekraft einer vollständigen histopathologischen Untersuchung unterlegen sind (mangelnde Sensitivität hinsichtlich der Detektion von Mikrometastasen) [19]. Die pathologische Aufarbeitung umfasst die Untersuchung von vollständig eingebetteten SLN-Präparaten mittels Hämatoxylin-Eosin-(HE-)Morphologie. Bei negativem Ergebnis in dieser primären Färbung sollte eine weiterführende Analyse und Anfertigung von seriellen Stufenschnitten (Maximalabstand 200–400 µM, ► **Tab. 1**) erfolgen [12, 15, 20–24]. Dieses sogenannte „Ultrastaging“ kann ergänzt werden durch eine sekundäre Analyse mittels Immunhistochemie (IHC) auf die Pan-Zytokeratinantikörper AE1 und/oder AE3 [25]. Auf diese Weise kann die Detektionsrate von Mikrometastasen (< 2 mm) erhöht werden, deren prognostische Relevanz beim Vulvakarzi-

nom zum gegenwärtigen Zeitpunkt jedoch noch ungeklärt bleibt [26, 27].

Vorteile der Sentinel-Lymphonodektomie

Für ausgewählte Patientenkollektive bietet die gezielte Darstellung und Biopsie des SLN ein diagnostisches Verfahren mit hoher Sensitivität hinsichtlich der Detektion lymphatischer Metastasierung. Im Vergleich zur ILND stellt das SLN-Verfahren eine komplikationsärmere Methodik dar, mit der iatrogene Verletzungen und das Risiko von Lymphödemen signifikant reduziert werden können (► **Tab. 2**) [28]. Patientinnenbefragungen innerhalb der GROINSS-V-I-Studie zeigten, dass die subjektive Zufriedenheit mit der SLN-Technik im Vergleich zur ILND deutlich erhöht ist [29]. Signifikante, durch ILND verursachte Morbidität wurde insbesondere aufgrund von Lymphödemen ($p = 0,01$), Schmerzen im Operationsgebiet ($p = 0,03$) und Tragen von Kompressionsstrümpfen ($p = 0,003$) berichtet. Keinen Einfluss hatte das gewählte Verfahren auf die sexuelle Aktivität der befragten Patientinnen. Aus sozioökonomischer Sicht ist das SLN-Verfahren deutlich kosteneffizienter und mit einer kürzeren Operations- und stationären Verweildauer assoziiert (► **Tab. 2**) [12, 30, 31]. Abschließend ist zu erwähnen, dass der diagnostische Erfolg der SLN-Technik maßgeblich durch die bestehende operative Expertise am behandelnden Zentrum beeinflusst wird. Auf Basis dieser Erkenntnisse empfiehlt die GROINSS-V-I-Studie die SLN-Durchführung an ausschließlich ausgewiesenen Zentren, definiert als Mindestanzahl von ≥ 10 nachgewiesenen SLN-Eingriffen bei Patientinnen mit Vulvakarzinom pro Behandler pro Jahr [12].

Studienlage

Die SLN-Technik ist ein zum gegenwärtigen Zeitpunkt noch relativ junges diagnostisches Verfahren, das insbesondere hinsichtlich

1. der Aussagekraft von Schnellschnittuntersuchungen,
2. der prognostischen Relevanz von Mikrometastasen und
3. der prognostischen Bedeutung im Vergleich zu etablierten Verfahren

Gegenstand intensiver klinischer Forschung ist.

Nach aktueller Datenlage ist die Sensitivität von intraoperativen Schnellschnittuntersuchungen zur Erkennung von SLN mitunter eingeschränkt. In der GROINSS-V-I-Studie ($n = 403$) zeigte sich für alleinige Schnellschnittanalysen beispielsweise bei ausgezeichneter Spezifität (100%) eine deutlich reduzierte Sensitivi-

► **Tab. 2** Klinische Vergleichsanalyse von SLN-Biopsie und ILND beim Vulvakarzinom.

n	SLN-B	ILND	p-Wert	Referenz
Dauer des operativen Eingriffs				
128	76 min	103 min	< 0,001	Brammen et al. 2014 [26]
75	86 min	121 min	0,002	Hefler et al. 2008 [27]
stationäre Aufenthaltsdauer				
128	13,3 Tage	18,1 Tage	0,006	Brammen et al. 2014 [26]
75	12,6 Tage	22,9 Tage	< 0,001	Hefler et al. 2008 [27]
403	8,4 Tage	13,7 Tage	< 0,0001	van der Zee et al. 2008 [11]
inguinale Drainage				
128	4 Tage	7 Tage	< 0,001	Brammen et al. 2015 [26]
75	3 Tage	7 Tage	< 0,001	Hefler et al. 2008 [27]
Wundinfektion				
2667*	4,4%	30,7%	NA	Reade et al. 2012 [24]
Lymphozyste				
2667*	3,8%	15,5%	NA	Reade et al. 2012 [24]
Lymphödem				
2667*	1,5%	22,9%	NA	Reade et al. 2012 [24]
Abkürzungen: SLN-B = Sentinel-Lymphknoten-Biopsie, ILND = Inguinal Lymph Node Dissection, NA = nicht angezeigt				
* Metaanalyse				

tät von lediglich 48% [19]. Durch ergänzende IHC-Untersuchung kann die Aussagekraft der SLN-Technik im Vergleich zur alleinigen HE-Färbung gesteigert werden. In der GROINSS-V-I-Studie konnte in 12% der SLN-Präparate auf diese Weise eine Mikrometastasierung im zuvor HE-negativen Präparat detektiert werden. In der amerikanischen GOG-173-Studie (n = 234) lag die Rate falsch negativer Ergebnisse in der HE-Färbung, die durch zusätzliche IHC korrigiert werden konnte, bei 23% [32]. Die prognostische Relevanz solcher Mikrometastasen bleibt zum gegenwärtigen Zeitpunkt weiterhin unklar. So zeigten in der GROINSS-V-I-Studie 27% der Patientinnen mit HE-positivem SLN, jedoch lediglich 5% der Patientinnen mit HE-negativem/Ultrastaging-positivem SLN-Befund eine lymphatische Metastasierung [19]. Patientinnen mit HE-positivem SLN wiesen dabei ein signifikant reduziertes 5-Jahres-Überleben von 65% auf. Das 5-Jahres-Überleben von Patientinnen mit isolierter Mikrometastasierung im Ultrastaging bei zuvor unauffälligem HE-Befund war in der GROINSS-V-I-Studie demgegenüber mit 92% nahezu uneingeschränkt (p < 0,0001).

Während die klinische Relevanz von Mikrometastasen im SLN-Befund nicht determiniert werden kann, ist eine eindeutige SLN-Positivität grundsätzlich mit einer eingeschränkten klinischen Prognose assoziiert. Die Autoren beobachteten eine allgemeine Korrelation zwischen der Ausdehnung der SLN-Metastase mit der Wahrscheinlichkeit eines weiteren Lymphknotenbefalls. Ein prognostisch valider Cut-off für die Größe von SLN-Metastasen konnte bislang noch nicht festgelegt werden [19].

In einer aktualisierten Analyse der GROINSS-V-I-Studie (medianes Follow-up: 105 Monate) lag die 5-Jahres-Rezidivrate für SLN-negative Patientinnen bei 25% (36% nach 10 Jahren) im Vergleich zu 33% (46% nach 10 Jahren) bei initialer SLN-Positivität [33]. Weiterhin war das krankheitsspezifische 10-Jahres-Gesamtüberleben

von SLN-negativen im Vergleich zu SLN-positiven Patientinnen signifikant erhöht (91 vs. 65%, p < 0,0001).

Erste Daten der Nachfolgestudie GROINSS-V-II (n = 1552) wurden im Rahmen der Best-Oral-Abstract-Session der ESGO-Jahrestagung 2019 vorgestellt [34]. In dieser prospektiven Arbeit wurde untersucht, ob eine adjuvante Strahlentherapie eine sichere und wirksame therapeutische Alternative für Patientinnen mit kleineren SLN-Metastasen darstellen könnte. In lediglich 2 von 129 (1,6%) Patientinnen mit positivem SLN-Befund < 2 mm traten im Beobachtungszeitraum (≥ 2 Jahre) nach alleiniger Strahlentherapie inguinale Rezidive auf. Die Autoren der Studie folgern dementsprechend, dass für Patientinnen mit SLN-Metastasen < 2 mm die Strahlentherapie eine wirksame und schonende Alternative zur ILND darstellen kann.

Eine entscheidende Bedeutung bei der Lokalisation des SLN spielt die Lage des Primärtumors zur anatomischen Mittellinie. Aktuelle Studien belegen, dass die lymphatische Drainage im Einzelfall jedoch von der erwarteten Anatomie abweichen kann [35, 36]. Die GOG-173-Studie zeigte mittels präoperativer Lymphoszintigrafie, dass 22% der Patientinnen mit lateral lokalisiertem Primärtumor (> 2 cm zur Mittellinie) einen bilateralen Abfluss aufwiesen. Gleichzeitig wurde in 30% der Patientinnen mit Mittellinientumor (< 2 cm zur Mittellinie) eine unilaterale Drainage festgestellt [32]. Zusammenfassend stellt die zusätzliche lymphoszintigrafische Untersuchung eine weitere Hilfe dar, um bei Patientinnen mit Mittellinientumoren die exakte SLN-Lokalisation zu detektieren.

Die Notwendigkeit einer bilateralen ILND bei einseitigem Metastasennachweis und kontralateral negativem SLN ist noch nicht abschließend geklärt [4]. Die SLN-Technik könnte insbesondere bei klinisch unauffälligen Patientinnen mit kontralateral metasta-

► **Tab. 3** SLN-Mapping und Stellenwert des Ultrastagings beim Zervixkarzinom.

n	Stufendicke	falsch negativ	LK-Metastasen	Upstaging durch Ultrastaging	Referenz
48	40 µM	6%	31 %	19%	Euscher et al. 2008 [36]
139	200 µM	8%/0%*	18%	–	Lécuru et al. 2011 [49]
211	40 µM	0%*	16%	33%	Roy et al. 2011 [40]
645	250 µM	3%	33%*	11%	Cibula et al. 2012 [59]
188	250 µM	4%	19%	22%	Salvo et al. 2017 [51]
139**	200 µM	1%	17%	–	Mathevet et al. 2020 [64]

* bei bilateral positivem SLN-Befund, ** Follow-up-Analyse mit sekundärem Ultrastaging

senfreiem SLN-Befund einen Ansatz darstellen, um eine kontralaterale ILND zu vermeiden [37].

Zervixkarzinom

In Deutschland erkrankten im Jahr 2016 ~ 4400 Frauen an einem Zervixkarzinom. Dies entspricht einem Anteil von ~ 2% an allen weiblichen Tumorerkrankungen [38]. In >85% der Fälle erfolgt die Diagnosestellung im Frühstadium (T1, T2) [39]. Die Therapie des Zervixkarzinoms verläuft in Abhängigkeit der FIGO-Klassifikation entweder operativ oder mittels kombinierter Radiochemotherapie. Eine lymphatische Metastasierung liegt bei ungefähr jeder 4. Patientin im Frühstadium (≤ FIGO IB) vor [40]. Das Staging erfolgt typischerweise mittels systematischer pelviner Lymphonodektomie (PLND). Das amerikanische National Comprehensive Cancer Network (NCCN) empfiehlt eine Anwendung für ausgewählte Patientinnen im Frühstadium (Tumordurchmesser ≤ 2 cm) [41]. Der prognostische Stellenwert der SLN-Biopsie im Vergleich zur PLND wird aktuell im Rahmen von 2 prospektiven klinischen Studien (SENTIX [NCT02494063] und SENTICOL-3 [NCT03386734]) untersucht.

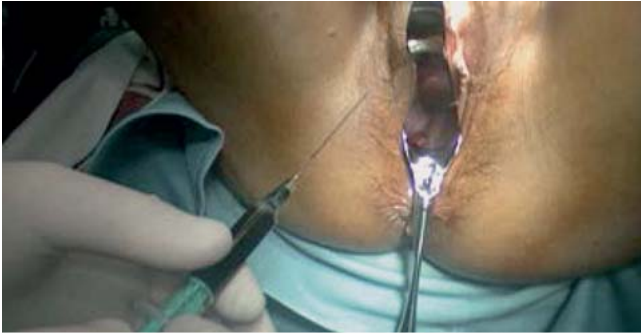Aktuelle Praxis

Während das SLN-Verfahren in vielen soliden Tumorentitäten bereits als Teil der diagnostischen Praxis etabliert ist, bleibt sein Stellenwert für das Staging des Zervixkarzinoms weiterhin unklar [24]. Gemäß der gemeinsamen S3-Leitlinie der DGGG/DKG aus dem Jahr 2014 ist die SLN-Technik nicht ausreichend standardisiert (Hinweis: die Leitlinie wird aktuell diesbezüglich überarbeitet). Gleichzeitig scheint seine Anwendung vertretbar, sofern die SLN beidseits mittels präoperativer Szintigrafie sowie intraoperativ dargestellt werden können und das Verfahren bei Patientinnen ohne Risikofaktoren mit einer Primärtumorgroße < 2 cm zum Einsatz kommt [5]. Ursächlich hierfür ist die anatomische Einstufung des Zervixkarzinoms als sogenannter „Mittellinientumor“, der eine beidseitige SLN-Diagnostik erforderlich macht [5]. Gemäß der S3-Leitlinie der DGGG/DKG sollte bei positivem Tumornachweis im SLN ein operatives Staging mittels paraaortaler Lymphonodektomie erfolgen. Weiterhin sollten alle dargestellten SLN entfernt werden. Gelingt auf einer Seite die SLN-Darstellung nicht, sollte auf der betroffenen Seite eine pelvine Lymphonodektomie zum weiteren Staging erfolgen.

Methodik

Die Durchführung des SLN-Verfahrens beim Zervixkarzinom erfolgt derzeit noch nicht einem einheitlichen Vorgehen (► **Tab. 3**). Präoperativ wird an 4 bzw. 2 Punkten eine radioaktive Tracer-Substanz in die Zervix injiziert (► **Abb. 1**). Zum Einsatz kommt typischerweise ^{99m}Tc-Technetium-Nanokolloid kombiniert mit Patentblau. Alternativ kann gemäß ESGO-Leitlinie auch Indocyaningrün (ICG) als nebenwirkungsarme und strahlungsfreie Tracer-Substanz angewendet werden [18, 42–44] (► **Abb. 2**). Eine eindeutige Empfehlung diesbezüglich ist in der aktuellen S3-Leitlinie nicht enthalten. In einer Studie aus dem Jahr 2016 zeigte sich ICG hinsichtlich der Detektionsrate von SLN (100%) und der bilateralen Darstellung der Lymphabflusswege (99%) gegenüber ^{99m}Tc-Technetium-Nanokolloid und Patentblau überlegen (Detektionsrate 96%, bilaterale Darstellung 76%) [45].

Identifizierte Lymphknoten sollten vollständig entlang ihrer Längsachse in ca. 0,2 cm starke Lamellen eingebettet werden, um im nachfolgenden Schritt Mikrometastasen und isolierte Tumorzellen (ITC) besser identifizieren zu können [40, 46]. Da die Detektion eines positiven SLN eine direkte therapeutische Konsequenz nach sich zieht (paraaortale Lymphonodektomie, Therapieabbruch und indizierte Radiotherapie), empfehlen einige Autoren die intraoperative Analyse mittels Schnellschnitt [46, 47]. Die Schnellschnittuntersuchung ist jedoch insbesondere für die Detektion von Mikrometastasen nicht ausreichend sensitiv. In einer kanadischen Studie mit insgesamt 211 Patientinnen blieb in >40% der intraoperativ bewerteten Biopsate eine Mikrometastasierung unerkannt [46]. In einer gemeinsamen Auswertung der französischen SENTICOL-1- und SENTICOL-2-Studie (n = 313) lag die Sensitivität der intraoperativen Schnellschnittuntersuchung bei lediglich 42% [48]. Gewebematerial, das für Gefrierschnitte verwendet wurde, ist zudem artefaktreich und steht nicht mehr für eine weitere definitive pathologische Untersuchung zur Verfügung [24]. Um eine ausreichende Diagnostik zu gewährleisten, sollte daher auf eine Schnellschnittuntersuchung verzichtet werden, wenn das SLN-Verfahren als alleinige Stagingmethode angewendet wird [24]. Für die Detektion von Mikrometastasen außerhalb der intraoperativen Schnellschnittuntersuchung stehen unterschiedliche, bislang nicht standardisierte Ultrastaging-Protokolle zur Verfügung (► **Tab. 3**). Typischerweise werden aus den Paraffinblöcken mindestens 3 Stufenschnitte in einem Abstand von 40–250 µm angefertigt und mit HE gefärbt (► **Tab. 1**). Bei ne-



► **Abb. 1** Präoperative Injektion von Patentblau (intrazervikal).

gativem Befund in der HE-Färbung, erfolgt eine zusätzliche Untersuchung mittels IHC unter Verwendung der Pan-Zytokeratinantikörpern AE1 und/oder AE3. Auf diese Weise werden Metastasen bis zu einer Größe von nur 100 μM mit einer Sensitivität von 70% detektiert [40]. Als indirekte Marker für eine HPV-Ätiologie können ergänzende Antikörper auf p16 eingesetzt werden [5].

Vorteile der Sentinel-Lymphonodektomie

Die SLN-Biopsie bietet ein minimalinvasives Verfahren zur standardmäßigen Erfassung von Mikrometastasen, die insbesondere bei jungen Patientinnen ein häufiges Metastasierungsmuster darstellen [5]. In einer Metaanalyse mit insgesamt 72 Studien und 5042 Patientinnen wurde die diagnostische Aussagekraft des SLN-Verfahrens im Vergleich zur bildgebenden Diagnostik untersucht [49]. Die SLN-Technik zeigte sich dabei in der Sensitivität (91%) und Spezifität (100%) der CT-Untersuchung (58%/92%), dem MRT (56%/93%) und dem PET-CT (75%/98%) überlegen.

Das Risiko für eine lymphatische Metastasierung liegt beim Zervixkarzinom im Frühstadium (FIGO IA) bei <20% und steigt im Stadium FIGO IB auf 31% an [40]. Da Patientinnen im Frühsta-

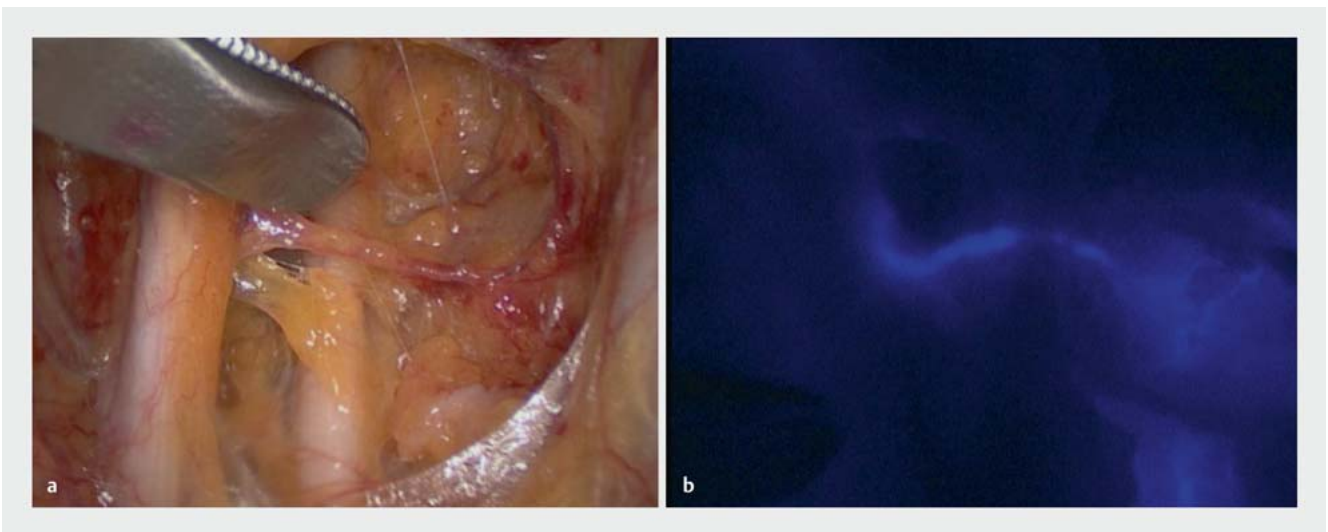
dium ohne Risikofaktoren somit meist keine lymphatische Metastasierung aufweisen, könnte für den Großteil dieser Patientinnen ein nicht erforderliches Staging mittels PLND durch das SLN-Verfahren ersetzt werden. Zusätzlich ist das SLN-Verfahren im Vergleich zum operativen Staging mit einer deutlich niedrigeren Rate an intra- und postoperativen Komplikationen assoziiert [50, 51].

Studienlage

Trotz seiner sozioökonomischen und diagnostischen Vorteile ist das SLN-Verfahren in vielen relevanten Aspekten noch nicht ausreichend standardisiert, um seine alleinige Anwendung für Patientinnen mit Zervixkarzinom im Frühstadium zu empfehlen. Zu diesen ungeklärten Fragen zählt

1. die anatomische Lokalisierung von SLN im Einzelfall,
2. die diagnostische Güte von intraoperativen Schnellschnittuntersuchungen,
3. die Einführung einheitlicher Ultrastaging-Analysen,
4. die prädiktive Relevanz von SLN-Mikrometastasen im Hinblick auf weiteren pelvinen Lymphknotenbefall,
5. die prognostische Bedeutung von Mikrometastasen für das Langzeitüberleben sowie
6. die therapeutische Gleichwertigkeit von SLN-Biopsie und PLND für selektierte Patientenkollektive.

Die lymphatische Drainage des Zervixkarzinoms ist aufgrund seiner anatomischen Lokalisation nicht immer eindeutig zu determinieren [52]. Mittels Lymphoszintigrafie kann im Einzelfall eine exaktere Lokalisation erfolgen. In einer Subanalyse der französischen SENTICOL-1-Studie (n = 133) konnten so 88% der SLN detektiert werden [53]. Circa 40% dieser präoperativ identifizierten SLN befanden sich außerhalb der interiliakalen Abflusswege entlang der A. iliaca communis (20%), paraaortal (11%) sowie im Parametrium (6%). Eine ähnlich große Variabilität zeigte sich in einer retrospektiven Untersuchung der Arbeitsgemeinschaft für Gynäkologische Onkologie (AGO, n = 151) [54]. Vor diesem Hin-



► **Abb. 2** Sentinel-Darstellung beim Zervixkarzinom mittels Indocyaningrün (ICG). Markierung: Blick auf die Beckenwand links mit Weißlicht (a) bzw. Fluoreszenztechnik (b).

tergrund stellt die präoperative Lymphoszintigrafie ein entscheidendes diagnostisches Instrumentarium dar, um SLN auch bei abweichenden anatomischen Verhältnissen zu detektieren und die Rate falsch negativer Befunde zu reduzieren [53].

Mehrere Studien haben für die SLN-Technik eine hohe Sensitivität bei niedriger Rate falsch negativer Ergebnisse bestätigt [46, 55, 56]. So konnte in der SENTICOL-1-Studie aus dem Jahr 2011 durch zusätzliches Ultrastaging von SLN-Biopsien eine Sensitivität von 100% und eine falsch negative Rate von 0% für Patientinnen mit bilateraler SLN-Detektion erreicht werden [55]. Eine ähnlich hohe Sensitivität (97%) und niedrige Rate falsch negativer Ergebnisse (2,3%) wurde in einer multinationalen Studie von Cibula und Kollegen bestätigt (n = 645) [56]. Ohne ergänzendes Ultrastaging lag die Sensitivität der alleinigen SLN-Biopsie in dieser Studie bei lediglich 80%. Dies verdeutlicht den Stellenwert des Ultrastagings für die diagnostische Aussagekraft der SLN-Technik. Die Rate falsch negativer Ergebnisse ist abhängig von der Metastasengröße im SLN. Je nach Studie wird diese mit <4 cm [57] bzw. <2 cm angegeben [41]. In einer multizentrischen Analyse der AGO-Studiengruppe konnte gezeigt werden, dass bei Tumoren <2 cm eine Sensitivität >90% und ein negativer Vorhersagewert von 99% erreicht werden kann [58]. In dieser Studie wurde jedoch erst nachträglich eine Stratifizierung in Tumoren <2 cm und >2 cm vorgenommen, sodass eine prospektive Validierung weiterhin aussteht. Eine aktuelle Arbeit der französischen Studiengruppe zeigt, dass die Detektierbarkeit von bilateralen SLN mit zunehmendem Alter (>70 Jahre), Körpergewicht ($\geq 30 \text{ kg/m}^2$) und Tumorgröße ($\geq 20 \text{ mm}$) abnimmt [59].

Die Definition der TNM-Klassifikation für das Zervixkarzinom unterscheidet Makrometastasen (>2 mm, pN1), Mikrometastasen (0,2–2 mm, pN1[m]) und ITC (pN0) [60]. Einer Abstufung dieser unterschiedlichen Lymphknotenmetastasen wird in aktuellen Studien noch keine Rechnung getragen. Die Mehrzahl der Studien, welche die Relevanz von SLN-Mikrometastasen im Hinblick auf eine Metastasierung weiterer pelviner Lymphknoten untersuchen, weist methodische Schwächen auf. Ursächlich hierfür ist, dass an den meisten Zentren lediglich die SLN-Biopsien mittels Ultrastaging befundet werden. In Zusammenschau der Studien, die auch zusätzlich pelvine Lymphknoten mittels Ultrastaging analysiert haben, bleibt festzuhalten, dass Mikrometastasen im SLN sowohl mit einer Makro- als auch Mikrometastasierung pelviner Lymphknoten einhergehen [61–64].

Der Nachweis von Mikrometastasen und ITC für die langfristige Gesamtprognose von Patientinnen mit Zervixkarzinom wird kontrovers diskutiert. Cibula und Kollegen konnten die Mikrometastasierung im SLN als unabhängigen Risikofaktor für das Gesamtüberleben identifizieren (HR 6,86, $p = 0,002$) [65]. Für das progressionsfreie Überleben stellte die Mikrometastasierung in dieser Studie keinen negativen prognostischen Faktor dar. Demgegenüber identifizierte eine brasilianische Studie (n = 83) den Nachweis von lymphatischen Mikrometastasen als stärksten prognostischen Faktor für das progressionsfreie Überleben (OR 11,73, $p = 0,017$) [66]. Die Detektion von Mikrometastasen erfolgte hierbei retrospektiv, indem zuvor negative pelvine Lymphknoten einer sekundären Nachuntersuchung mittels Ultrastaging unterzogen wurden. Sowohl in der SENTICOL-1- als auch in der SENTICOL-2-Studie konnte weder für Mikrometastasen noch für ITC im SLN ein nega-

tiver prognostischer Einfluss hinsichtlich des progressionsfreien Überlebens festgestellt werden [67, 68].

Im Rahmen der Jahrestagung der American Society of Clinical Oncology (ASCO) 2020 wurde eine Subanalyse der SENTICOL-1- und SENTICOL-2-Studien vorgestellt, in der das prognostische Outcome nach bilateraler SLN-Biopsie und PLND in Patientinnen mit negativem SLN-Befund (n = 259) verglichen wurde [69]. Bei einem medianen Follow-up von 47 Monaten zeigte sich kein klinisch relevanter Unterschied im progressionsfreien Überleben (94 bzw. 98%, $p = 0,14$). Die Autoren folgern, dass die bilaterale SLN-Biopsie die PLND in ausgewählten Patientinnen mit Zervixkarzinom im Frühstadium ersetzen könnte. Ergebnisse der SENTIX-(NCT02494063) und SENTICOL-3-Studie (NCT03386734), in denen das prognostische Outcome nach alleiniger SLN-Biopsie mit dem nach systematischer PLND prospektiv verglichen wird, werden frühestens in den Jahren 2020 und 2025 erwartet.

Schlussfolgerung

Die Biopsie des SLN stellt ein gezieltes Verfahren dar, das durch Untersuchung des Wächterlymphknotens ein minimalinvasives Staging der lymphatischen Tumorausbreitung ermöglicht. Damit bietet es eine komplikationsärmere und kosteneffizientere Alternative zur systematischen Lymphonodektomie bei gleichwertiger diagnostischer Sensitivität.

Während für selektierte Patientinnen mit Vulvakarzinom im Frühstadium die SLN-Technik bereits als Verfahren in den Leitlinien der DGGG/DKG und ESGO enthalten ist, ist für das Zervixkarzinom eine solche Empfehlung noch ausstehend. Aktuelle Studien in beiden Entitäten zielen darauf ab, die SLN-Technik insbesondere hinsichtlich

1. der Aussagekraft von intraoperativen Schnellschnittuntersuchungen,
2. der Anwendung einheitlicher Ultrastaging-Protokolle,
3. der prognostischen Relevanz von Mikrometastasen und
4. ihrer therapeutischen Wertigkeit im Vergleich zur systematischen Lymphonodektomie

weiter zu untersuchen und zu standardisieren. Für den behandelnden Arzt im klinischen Alltag werden künftige Leitlinien und aktuelle Studien genauer definieren müssen, welche Patientengruppen von der SLN-Technik als geeignetes diagnostisches und therapeutisches Verfahren profitieren könnten.

Für das Vulvakarzinom überprüft die prospektive GROINSS-V-II-Studie zum gegenwärtigen Zeitpunkt, in welchem Tumorstadium eine adjuvante Strahlentherapie eine sichere und wirksame therapeutische Alternative zur ILND darstellen könnte.

Für das Zervixkarzinom untersuchen die SENTIX-(NCT02494063) und SENTICOL-3-Studie (NCT03386734) das prognostische Outcome nach alleiniger SLN-Biopsie im Vergleich zur PLND. Erste Ergebnisse dieser prospektiven Studien werden frühestens in den Jahren 2020 und 2025 erwartet.

Im deutschen Sprachraum steht eine Überarbeitung der auslaufenden S2k-Leitlinie für das Vulvakarzinom (gültig bis 31.10.2020) und der S3-Leitlinie für das Zervixkarzinom (gültig bis 31.10.2019) bevor. Diese Aktualisierungen werden zu einer weiteren Standardisierung des SLN-Verfahrens in der klinischen Anwendung beitragen.

Interessenkonflikt

Die Autorinnen/Autoren geben an, dass kein Interessenkonflikt besteht.

Literatur

- [1] Morton DL, Wen DR, Wong JH et al. Technical details of intraoperative lymphatic mapping for early stage melanoma. *Arch Surg* 1992; 127: 392–399
- [2] Cody HS. Sentinel lymph node mapping in breast cancer. *Breast Cancer* 1999; 6: 13–22
- [3] Mocellin S, Hoon DSB, Pilati P et al. Sentinel lymph node molecular ultra-staging in patients with melanoma: a systematic review and meta-analysis of prognosis. *J Clin Oncol* 2007; 25: 1588–1595
- [4] AWMF; Deutsche Gesellschaft für Gynäkologie und Geburtshilfe e.V. (DGGG). Langfassung der Leitlinie „Vulvakarzinom und seine Vorstufen, Diagnostik und Therapie“. 01.11.2015. Online (Stand: 27.09.2020): <https://www.awmf.org/leitlinien/detail/II/015-059.html>
- [5] AWMF; Deutsche Gesellschaft für Gynäkologie und Geburtshilfe e.V. (DGGG); Deutsche Krebsgesellschaft (DKG). Langfassung der Leitlinie „Diagnostik, Therapie und Nachsorge der Patientin mit Zervixkarzinom“. 15.10.2014. Online (Stand: 27.09.2020): <https://www.awmf.org/leitlinien/detail/II/032-033OL.html>
- [6] AWMF; Deutsche Gesellschaft für Gynäkologie und Geburtshilfe e.V. (DGGG); Deutsche Krebsgesellschaft (DKG). Langfassung der Leitlinie „Diagnostik, Therapie und Nachsorge der Patientin mit Endometriumkarzinom“. 30.04.2018. Online (Stand: 27.09.2020): <https://www.awmf.org/leitlinien/detail/II/032-034OL.html>
- [7] Siegel RL, Miller KD, Jemal A. Cancer Statistics, 2017. *CA Cancer J Clin* 2017; 67: 7–30
- [8] Robert Koch-Institut; Zentrum der Krebsregisterdaten. Vulva: Übersicht über die wichtigsten epidemiologischen Maßzahlen für Deutschland, ICD-10 C51. Berlin: Robert Koch-Institut; 2016. Online (Stand: 27.09.2020): https://www.krebsdaten.de/Krebs/DE/Content/Publikationen/Krebs_in_Deutschland/kid_2019/kid_2019_c51_vulva.pdf?__blob=publicationFile
- [9] Mahner S, Jueckstock J, Hilpert F et al. Adjuvant therapy in lymph node-positive vulvar cancer: the AGO-CaRe-1 study. *J Natl Cancer Inst* 2015; 107: dju426
- [10] Hyde SE, Valmadre S, Hacker NF et al. Squamous cell carcinoma of the vulva with bulky positive groin nodes-nodal debulking versus full groin dissection prior to radiation therapy. *Int J Gynecol Cancer* 2007; 17: 154–158
- [11] Levenback C, Burke TW, Gershenson DM et al. Intraoperative lymphatic mapping for vulvar cancer. *Obstet Gynecol* 1994; 84: 163–167
- [12] Van der Zee AGJ, Oonk MH, De Hullu JA et al. Sentinel node dissection is safe in the treatment of early-stage vulvar cancer. *J Clin Oncol* 2008; 26: 884–889
- [13] European Society of Gynecological Oncology (ESGO). ESGO Guidelines for the Management of Vulvar Cancer. 2017. Online (Stand: 27.09.2020): <https://guidelines.esgo.org/vulvar-cancer/guidelines/recommendations>
- [14] Hassanzade M, Attaran M, Treglia G et al. Lymphatic mapping and sentinel node biopsy in squamous cell carcinoma of the vulva: systematic review and meta-analysis of the literature. *Gynecol Oncol* 2013; 130: 237–245
- [15] Hampl M, Hantschmann P, Michels W et al. Validation of the accuracy of the sentinel lymph node procedure in patients with vulvar cancer: results of a multicenter study in Germany. *Gynecol Oncol* 2008; 111: 282–288
- [16] Soergel P, Hertel H, Nacke AK et al. Sentinel Lymphadenectomy in Vulvar Cancer Using Near-Infrared Fluorescence From Indocyanine Green Compared With Technetium 99m Nanocolloid. *Int J Gynecol Cancer* 2017; 27: 805–812
- [17] Papadia A, Gasparri ML, Buda A et al. Sentinel lymph node mapping in endometrial cancer: comparison of fluorescence dye with traditional radiocolloid and blue. *J Cancer Res Clin Oncol* 2017; 143: 2039–2048
- [18] Hackethal A, Hirschburger M, Eicker SO et al. Role of Indocyanine Green in Fluorescence Imaging with Near-Infrared Light to Identify Sentinel Lymph Nodes, Lymphatic Vessels and Pathways Prior to Surgery – A Critical Evaluation of Options. *Geburtshilfe Frauenheilkd* 2018; 78: 54–62
- [19] Oonk MH, van Hemel BM, Hollema H et al. Size of sentinel-node metastasis and chances of non-sentinel-node involvement and survival in early stage vulvar cancer: results from GROINSS-V, a multicentre observational study. *Lancet Oncol* 2010; 11: 646–652
- [20] Vidal-Sicart S, Puig-Tintoré LM, Lejárcegui JA et al. Validation and application of the sentinel lymph node concept in malignant vulvar tumours. *Eur J Nucl Med Mol Imaging* 2007; 34: 384–391
- [21] Achimas-Cadariu P, Harter P, Fisseler-Eckhoff A et al. Assessment of the sentinel lymph node in patients with invasive squamous carcinoma of the vulva. *Acta Obstet Gynecol Scand* 2009; 88: 1209–1214
- [22] Devaja O, Mehra G, Coutts M et al. A prospective study of sentinel lymph node detection in vulvar carcinoma: is it time for a change in clinical practice? *Int J Gynecol Cancer* 2011; 21: 559–564
- [23] Levenback CF, Ali S, Coleman RL et al. Lymphatic mapping and sentinel lymph node biopsy in women with squamous cell carcinoma of the vulva: a gynecologic oncology group study. *J Clin Oncol* 2012; 30: 3786–3791
- [24] Euscher ED, Malpica A. Gynaecological malignancies and sentinel lymph node mapping: an update. *Histopathology* 2020; 76: 139–150
- [25] Covens A, Vella ET, Kennedy EB et al. Sentinel lymph node biopsy in vulvar cancer: Systematic review, meta-analysis and guideline recommendations. *Gynecol Oncol* 2015; 137: 351–361
- [26] Moore RG, Granai CO, Gajewski W et al. Pathologic evaluation of inguinal sentinel lymph nodes in vulvar cancer patients: a comparison of immunohistochemical staining versus ultrastaging with hematoxylin and eosin staining. *Gynecol Oncol* 2003; 91: 378–382
- [27] Meads C, Sutton AJ, Rosenthal AN et al. Sentinel lymph node biopsy in vulvar cancer: systematic review and meta-analysis. *Br J Cancer* 2014; 110: 2837–2846
- [28] Reade CJ, Jimenez W, O'Reilly D et al. Sentinel lymph node biopsy in vulvar cancer: a health technology assessment for the canadian health care context. *J Obstet Gynaecol Can* 2012; 34: 1053–1065
- [29] Oonk MHM, van Os MA, de Bock GH et al. A comparison of quality of life between vulvar cancer patients after sentinel lymph node procedure only and inguinofemoral lymphadenectomy. *Gynecol Oncol* 2009; 113: 301–305
- [30] Brammen L, Staudenherz A, Polterauer S et al. Sentinel lymph node detection in vulvar cancer patients: a 20 years analysis. *Hell J Nucl Med* 2014; 17: 184–189
- [31] Heffler LA, Grimm C, Six L et al. Inguinal sentinel lymph node dissection vs. complete inguinal lymph node dissection in patients with vulvar cancer. *Anticancer Res* 2008; 28: 515–517
- [32] Coleman RL, Ali S, Levenback CF et al. Is bilateral lymphadenectomy for midline squamous carcinoma of the vulva always necessary? An analysis from Gynecologic Oncology Group (GOG) 173. *Gynecol Oncol* 2013; 128: 155–159
- [33] Te Grootenhuis NC, van der Zee AGJ, van Doorn HC et al. Sentinel nodes in vulvar cancer: Long-term follow-up of the GROningen International Study on Sentinel nodes in Vulvar cancer (GROINSS-V) I. *Gynecol Oncol* 2016; 140: 8–14

- [34] Oonk M, Slomovitz B, Baldwin P et al. Radiotherapy instead of inguinofemoral lymphadenectomy in vulvar cancer patients with a metastatic sentinel node: results of GROINSS-V II. *Int J Gynecol Cancer* 2019; 29: A14
- [35] Lindell G, Jonsson C, Ehrsson R et al. Evaluation of preoperative lymphoscintigraphy and sentinel node procedure in vulvar cancer. *Eur J Obstet Gynecol Reprod Biol* 2010; 152: 91–95
- [36] Louis-Sylvestre C, Evangelista E, Leonard F et al. Sentinel node localization should be interpreted with caution in midline vulvar cancer. *Gynecol Oncol* 2005; 97: 151–154
- [37] Woelber L, Eulenburg C, Grimm D et al. The Risk of Contralateral Non-sentinel Metastasis in Patients with Primary Vulvar Cancer and Unilaterally Positive Sentinel Node. *Ann Surg Oncol* 2016; 23: 2508–2514
- [38] Robert Koch-Institut. Startseite Zentrum für Krebsregisterdaten. 2016. Online (Stand: 27.07.2020): https://www.krebsdaten.de/Krebs/DE/Content/Krebsarten/Gebaermutterhalskrebs/gebaermutterhalskrebs_node.html
- [39] Robert Koch-Institut. Startseite Zentrum für Krebsregisterdaten. 2013. Online (Stand: 27.07.2020): http://www.krebsdaten.de/Krebs/DE/Content/Publikationen/Krebs_in_Deutschland/kid_2013/krebs_in_deutschland_2013.pdf;jsessionid=46DBFE3D158B3FAC7325A798CA3A803F2_cid372?__blob=publicationFile
- [40] Euscher ED, Malpica A, Atkinson EN et al. Ultrastaging improves detection of metastases in sentinel lymph nodes of uterine cervix squamous cell carcinoma. *Am J Surg Pathol* 2008; 32: 1336–1343
- [41] Koh W-J, Abu-Rustum NR, Bean S et al. Cervical Cancer, Version 3.2019, NCCN Clinical Practice Guidelines in Oncology. *J Natl Compr Canc Netw* 2019; 17: 64–84
- [42] European Society of Gynecological Oncology (ESGO). ESGO Guidelines for the Management of Cervical Cancer. 2017. Online (Stand: 27.09.2020): <https://guidelines.esgo.org/cervical-cancer/guidelines/recommendations>
- [43] Darin MC, Gómez-Hidalgo NR, Westin SN et al. Role of Indocyanine Green in Sentinel Node Mapping in Gynecologic Cancer: Is Fluorescence Imaging the New Standard? *J Minim Invasive Gynecol* 2016; 23: 186–193
- [44] Buda A, Crivellaro C, Elisei F et al. Impact of Indocyanine Green for Sentinel Lymph Node Mapping in Early Stage Endometrial and Cervical Cancer: Comparison with Conventional Radiotracer (99m)Tc and/or Blue Dye. *Ann Surg Oncol* 2016; 23: 2183–2191
- [45] Buda A, Papadia A, Zapardiel I et al. From Conventional Radiotracer Tc-99m with Blue Dye to Indocyanine Green Fluorescence: A Comparison of Methods Towards Optimization of Sentinel Lymph Node Mapping in Early Stage Cervical Cancer for a Laparoscopic Approach. *Ann Surg Oncol* 2016; 23: 2959–2965
- [46] Roy M, Bouchard-Fortier G, Popa I et al. Value of sentinel node mapping in cancer of the cervix. *Gynecol Oncol* 2011; 122: 269–274
- [47] Bats A-S, Buénerd A, Querleu D et al. Diagnostic value of intraoperative examination of sentinel lymph node in early cervical cancer: a prospective, multicenter study. *Gynecol Oncol* 2011; 123: 230–235
- [48] Balaya V, Guani B, Benoit L et al. Diagnostic value of frozen section examination of sentinel lymph nodes in early-stage cervical cancer at the time of ultrastaging. *Gynecol Oncol* 2020; 158: 576–583
- [49] Selman TJ, Mann C, Zamora J et al. Diagnostic accuracy of tests for lymph node status in primary cervical cancer: a systematic review and meta-analysis. *CMAJ* 2008; 178: 855–862
- [50] Niikura H, Tsuji K, Tokunaga H et al. Sentinel node navigation surgery in cervical and endometrial cancer: a review. *Jpn J Clin Oncol* 2019; 49: 495–500
- [51] Gianoni M, Mathevet P, Uzan C et al. Does the Sentinel Lymph Node Sampling Alone Improve Quality of Life in Early Cervical Cancer Management? *Front Surg* 2020; 7: 31
- [52] Bats A-S, Mathevet P, Buénerd A et al. The sentinel node technique detects unexpected drainage pathways and allows nodal ultrastaging in early cervical cancer: insights from the multicenter prospective SENTICOL study. *Ann Surg Oncol* 2013; 20: 413–422
- [53] Bats A-S, Frati A, Mathevet P et al. Contribution of lymphoscintigraphy to intraoperative sentinel lymph node detection in early cervical cancer: Analysis of the prospective multicenter SENTICOL cohort. *Gynecol Oncol* 2015; 137: 264–269
- [54] Marnitz S, Köhler C, Bongardt S et al. Topographic distribution of sentinel lymph nodes in patients with cervical cancer. *Gynecol Oncol* 2006; 103: 35–44
- [55] Lécuru F, Mathevet P, Querleu D et al. Bilateral negative sentinel nodes accurately predict absence of lymph node metastasis in early cervical cancer: results of the SENTICOL study. *J Clin Oncol* 2011; 29: 1686–1691
- [56] Cibula D, Abu-Rustum NR, Dusek L et al. Bilateral ultrastaging of sentinel lymph node in cervical cancer: Lowering the false-negative rate and improving the detection of micrometastasis. *Gynecol Oncol* 2012; 127: 462–466
- [57] Salvo G, Ramirez PT, Levenback CF et al. Sensitivity and negative predictive value for sentinel lymph node biopsy in women with early-stage cervical cancer. *Gynecol Oncol* 2017; 145: 96–101
- [58] Altgassen C, Hertel H, Brandstädt A et al. Multicenter validation study of the sentinel lymph node concept in cervical cancer: AGO Study Group. *J Clin Oncol* 2008; 26: 2943–2951
- [59] Balaya V, Bresset A, Guani B et al. Risk factors for failure of bilateral sentinel lymph node mapping in early-stage cervical cancer. *Gynecol Oncol* 2020; 156: 93–99
- [60] Cibula D, McCluggage WG. Sentinel lymph node (SLN) concept in cervical cancer: Current limitations and unanswered questions. *Gynecol Oncol* 2019; 152: 202–207
- [61] Popa I, Plante M, Renaud M-C et al. Negative sentinel lymph node accurately predicts negative status of pelvic lymph nodes in uterine cervix carcinoma. *Gynecol Oncol* 2006; 103: 649–653
- [62] Barranger E, Cortez A, Commo F et al. Histopathological validation of the sentinel node concept in cervical cancer. *Ann Oncol* 2004; 15: 870–874
- [63] Okamoto S, Niikura H, Yoshinaga K et al. Detection of micrometastases in cervical cancer with a system that evaluates both sentinel and nonsentinel lymph nodes. *Int J Gynecol Cancer* 2009; 19: 708–711
- [64] Cibula D, Zikan M, Slama J et al. Risk of micrometastases in non-sentinel pelvic lymph nodes in cervical cancer. *Gynecol Oncol* 2016; 143: 83–86
- [65] Cibula D, Abu-Rustum NR, Dusek L et al. Prognostic significance of low volume sentinel lymph node disease in early-stage cervical cancer. *Gynecol Oncol* 2012; 124: 496–501
- [66] Colturato LF, Signorini Filho RC, Fernandes RCM et al. Lymph node micrometastases in initial stage cervical cancer and tumoral recurrence. *Int J Gynaecol Obstet* 2016; 133: 69–75
- [67] Guani B, Dorez M, Magaud L et al. Impact of micrometastasis or isolated tumor cells on recurrence and survival in patients with early cervical cancer: SENTICOL Trial. *Int J Gynecol Cancer* 2019; 29: 447–452
- [68] Guani B, Balaya V, Magaud L et al. The Clinical Impact of Low-Volume Lymph Nodal Metastases in Early-Stage Cervical Cancer: The Senticol 1 and Senticol 2 Trials. *Cancers (Basel)* 2020; 12: 1061
- [69] Balaya V, Guani B, Magaud L et al. Long-term oncological safety of sentinel lymph node biopsy in early-stage cervical cancer. *JCO* 2020; 38: 6006–6006