

# Behandlung einer stauungsbedingten Trigeminusneuralgie

Peter Hartmann

Die Trigeminusneuralgie (TN) ist eine schwerwiegende Beeinträchtigung für die Betroffenen. Falls sie durch eine Stauung verursacht wird, lässt sie sich allerdings gut osteopathisch behandeln. Dies findet man durch ausführliche Anamnese, Inspektion und osteopathische Untersuchung heraus. Bei einer stauungsbedingten TN ist das Ziel, den venolymphatischen Abfluss des Schädels zu verbessern. Das zeigt das folgende Behandlungsprotokoll.

## Anatomie und Klinik

Der N. trigeminus entsteht mit 3 somatosensiblen und einem viszeromotorischen Kern im Gebiet von Pons, Medulla oblongata, Medulla spinalis und Mesenzephalon. Die Nervenfasern bilden zusammen im Bereich des Proc. mastoideus das Ganglion trigeminale (Ganglion von Gaseri) (► **Abb. 1**). Von dort teilt sich der **N. trigeminus** in **3 Hauptäste**: N. ophthalmicus (V<sub>1</sub>), N. maxillaris (V<sub>2</sub>) und N. mandibularis (V<sub>3</sub>) [2]. Der N. trigeminus ist ein gemischt sensibler und motorischer Nerv. **Sensibel** versorgt er das Periost der Schädelgrube, die kraniale Dura mater, das gesamte Gesicht sowie die Mund- und Nasenschleimhaut. **Motorisch** versorgt er die Kaumuskulatur [3].

Die TN ist ein chronisches Schmerzsyndrom, bei dem wiederholt Anfälle von Gesichtsschmerzen im Dermatombereich des Trigeminusnervs auftreten [1]. Sie ist das am häufigsten vorkommende Schmerzsyndrom des Gesichts mit einer Inzidenz von 4–13/100 000 Personen im Jahr [1,4]. Frauen sind häufiger betroffen als Männer (1:1,5) [4].

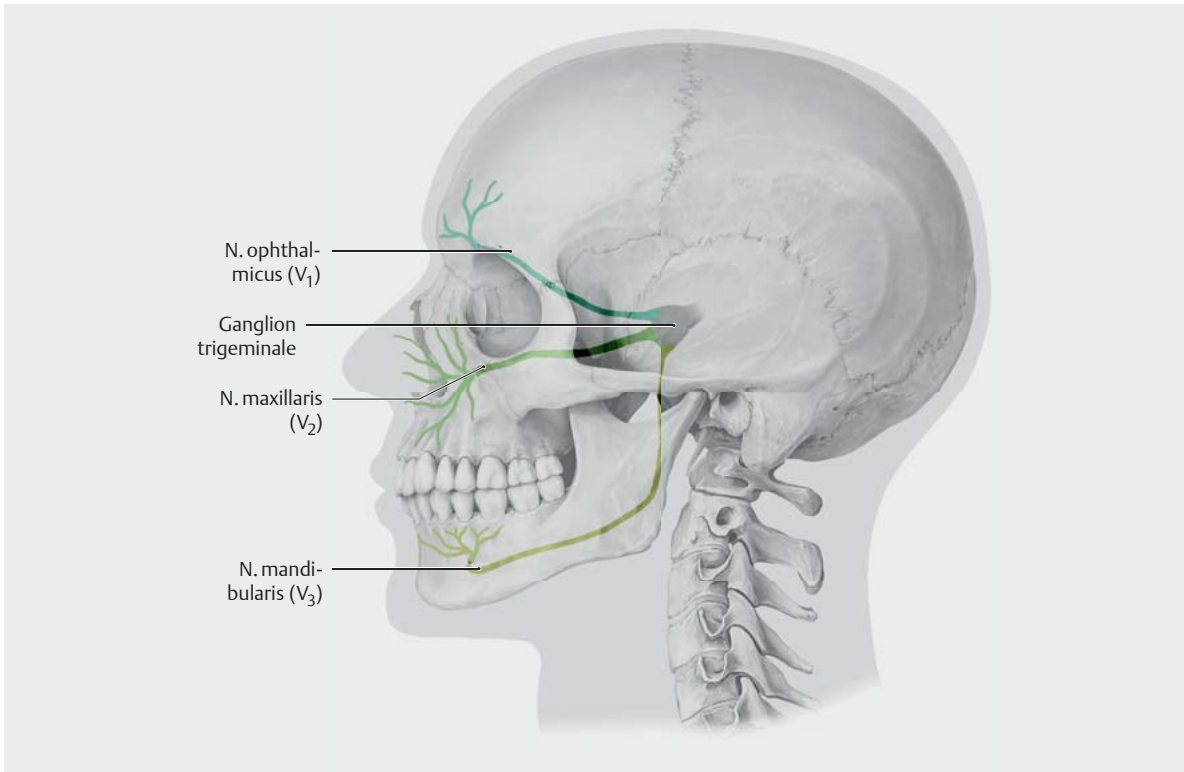
Der **Schmerz** bei der TN wird als **anfallsartig, stechend, brennend oder reißend** charakterisiert [5]. Die Schmerzen treten **meist einseitig** und **sporadisch** auf und wiederholen sich häufig **mehrmals am Tag** [6]. Allein eine Berührung der Haut, Zähneputzen, Rasieren, Essen oder Sprechen können die Schmerzen auslösen [5,7]. Die Schmerzattacken werden häufig durch Reize auf den 2. oder 3. Ast des N. trigeminus verursacht. Sie strahlen in den Unterkiefer und/oder Oberkiefer und die Nebenhöhlen aus. Seltener ist eine Schmerzausstrahlung in Stirn, Augen und Nase durch den 1. Ast des N. trigeminus [7]. Während der Schmerzattacke können verschiedene vegetative Symptome auf derselben Seite des Gesichts auftreten, u. a. Tränen des Auges, Miosis, Ptosis und ver-

mehrtes Schwitzen [6]. Die länger andauernden Schmerzen können zu einer starken Depression führen [8].

Die Diagnose einer TN wird i. d. R. klinisch gestellt und ist eine **Ausschlussdiagnose** [9]. Sie basiert auf der internationalen Klassifikation von Kopfschmerzerkrankungen, welche die TN in klassisch, sekundär oder idiopathisch einteilt [10].

Da es eine Vielzahl von **Ursachen** für eine Trigeminusneuralgie gibt, ist eine ärztliche Abklärung und ggf. Behandlung unabdingbar [3]. Die Haupttheorie für die Pathophysiologie geht von einer Kompression der Nervenwurzel an der Cisterna pontocerebellaris aus [1]. Diese kann entweder primär (ohne erkennbare Ursache) oder sekundär (durch Hirntumoren, Aneurysmen, arteriovenöse Missbildungen, Zysten) bedingt sein [1]. Chronische Sinusitis, multiple Sklerose und Diabetes mellitus sind mit einem erhöhten Risiko für eine TN verbunden [1].

Die Leitlinien empfehlen bei einer TN zuerst eine medikamentöse **Therapie** mit Carbamazepin und Oxcarbazepin [11]. Allerdings können als Nebenwirkungen Schwindel, Gangunsicherheit, Probleme beim Lesen, ein Anstieg der Leberwerte, eine Knochenmarksdepression und Hyponatriämie auftreten [11]. Falls die medikamentöse Therapie nicht anspricht oder die Nebenwirkungen zu stark sind, wird eine Operation empfohlen [11]. In der Literatur finden sich keine Studien über die Wirksamkeit der Osteopathie bei TN. Es ist aber bekannt, dass eine venöse Stauung auf Höhe des Sinus cavernosus eine Irritation des N. ophthalmicus hervorrufen kann [3]. Es wird beschrieben, dass bei einer Sinusitis oder Abflussstörungen des Tränenkanals der N. ophthalmicus osteopathisch behandelt werden sollte. Zudem werden zahlreiche Indikationen für eine osteopathische Behandlung des N. trigeminus genannt [12].



► **Abb. 1** Verlauf der 3 Hauptäste des N. trigeminus. (Quelle: Schünke M, Schulte E, Schumacher U. Prometheus. LernAtlas der Anatomie. Kopf, Hals und Neuroanatomie. Illustrationen von M. Voll und K. Wesker. 5. Aufl. Stuttgart: Thieme; 2018)

## Osteopathische Untersuchung

Bei der Inspektion des Gesichts findet man Schwellungen der Augenlider, Tränensacke und/oder ein Gesichtsoedem (► **Abb. 2**). Zu beachten ist, dass insbesondere Herz-, Nieren- und Schilddrüsenerkrankungen Lidschwellungen und Gesichtsoedeme auslösen können [13]. Außerdem findet man bei einer stauungsbedingten TN relativ sicher Dysfunktionen in den Strukturen des zervikothorakalen Diaphragmas, die häufig für eine Stauung im Kranium ursächlich sind.

## Osteopathische Behandlung

Bei einer stauungsbedingten TN ist das osteopathische Behandlungsziel, den venolymphatischen Abfluss des Schädels zu verbessern. Dies funktioniert erfolgreich mit den folgenden 4 Schritten.

### Behandlung des Diaphragma cervicothoracale

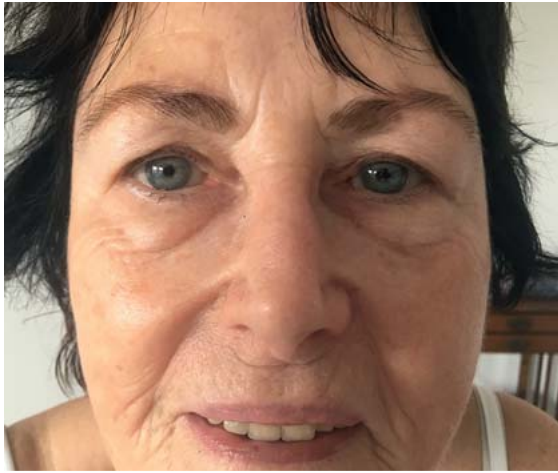Die Strukturen des Diaphragma cervicothoracale, die in Dysfunktion sind, werden behandelt. Der Truncus jugularis ist ein paariges Lymphgefäß, der die Lymphe aus dem Kopf- und Halsbereich in den Ductus thoracicus (links) und den Ductus lymphaticus dexter (rechts) transportiert. Beide münden in die V. brachiocephalica sinistra bzw. dextra, die im Bereich des zervikothorakalen Diaphragmas liegen. Dies ist meiner Meinung nach der wich-

tigste Punkt bei der Behandlung einer stauungsbedingten TN, weil die Drainage aus dem Kranium nur erfolgen kann, wenn die Strukturen des Diaphragma cervicothoracale frei sind [14].

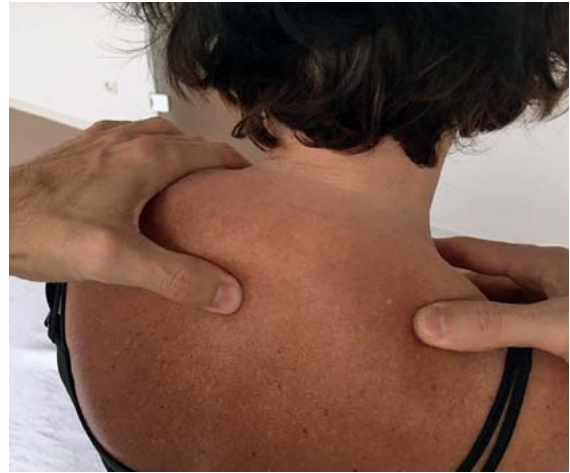Die Patientin von ► **Abb. 2** hatte eine Dysfunktion der rechten Klavikula und der rechten 1. Rippe. Eine Möglichkeit, Dysfunktionen des zervikothorakalen Diaphragmas zu behandeln, ist über Sutherland-Techniken.

### Behandlung der Klavikula nach Sutherland

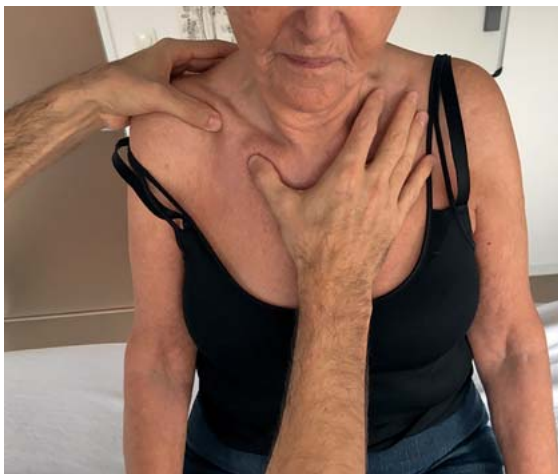
Bei dieser Technik werden die sternalen und akromialen Gelenkverbindungen gelöst. Man steht direkt vor dem sitzenden Patienten und nimmt mit seinen Daumen inferior an den beiden Enden der Klavikula knöchernen Kontakt auf (► **Abb. 3**). Der Patient legt seine homolaterale Hand auf die Schulter des Osteopathen und beugt sich etwas nach vorne, bis man akromioklavikulär ein Disengagement spürt. Als nächstes soll der Patient die heterolaterale Schulter ein wenig nach posterior bringen, bis man sternoklavikulär ein Disengagement spürt. Dann bringt man die Klavikula in einen Point of Balanced Ligamentous Tension (PBLT). Gleichzeitig führt der Patient eine Apnoe in Inspiration durch, wodurch die Korrektur stattfindet. Am Ende bringt er seine Schulter langsam wieder zurück in die Normale, neigt sich langsam wieder zurück und man bringt den Arm des Patienten wieder von der eigenen Schulter passiv zurück zum Patienten [15].



► **Abb. 2** Auffällig sind die Schwellung des rechten Tränensacks und der rechten Wange. (Quelle: Kristina Meng)



► **Abb. 4** Behandlung der 1. Rippe nach Sutherland. Der linke Daumen hakt von links an den Proc. spinosus an und der rechte Daumen nimmt Kontakt mit der 1. Rippe unterhalb des M. trapezius auf. (Quelle: Kristina Meng)



► **Abb. 3** Behandlung der Klavikula nach Sutherland. Die Daumen nehmen knöchernen Kontakt an den beiden Enden der Klavikula auf. (Quelle: Kristina Meng)

### Behandlung der 1. Rippe nach Sutherland

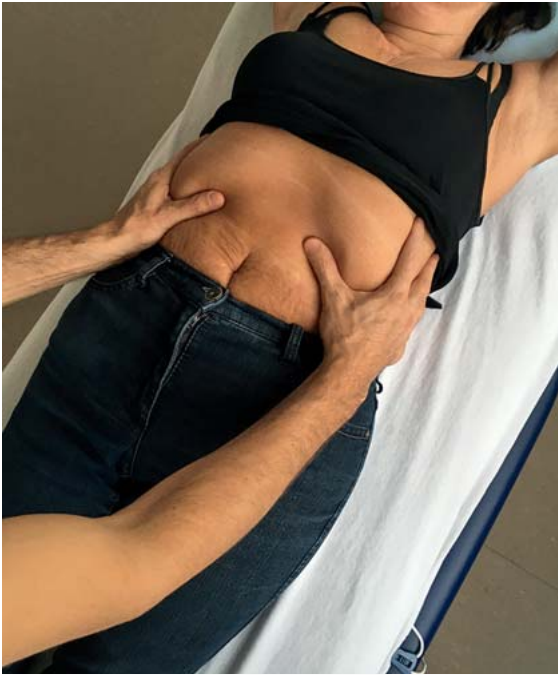Der Patient sitzt auf der Liege und legt seine homolaterale Hand auf seine heterolaterale Schulter. Man steht hinter dem Patienten und nimmt mit dem rechten Daumen auf der 1. Rippe von dorsal (durch den M. trapezius hindurch) Kontakt auf. Den linken Daumen legt man auf die linke Seite des Proc. spinosus von Th1 (► **Abb. 4**). Die restlichen Finger liegen auf den Schultern des Patienten. Dieser dreht nun den Kopf langsam nach links, bis man merkt, dass sich die rechte 1. Rippe nach anterior bewegen möchte, und gleichzeitig begleitet man den Wirbel mit seinem linken Daumen in die freie Richtung (Proc.

spinus dreht sich nach rechts). An dieser Stelle positioniert man die 1. Rippe in PBLT. Dabei führt der Patient eine Apnoe in Inspiration durch, wodurch die Rippe den Drang hat, sich in die korrektive Richtung zu bewegen. Am Ende dreht der Patient den Kopf langsam wieder zurück in die Normale.

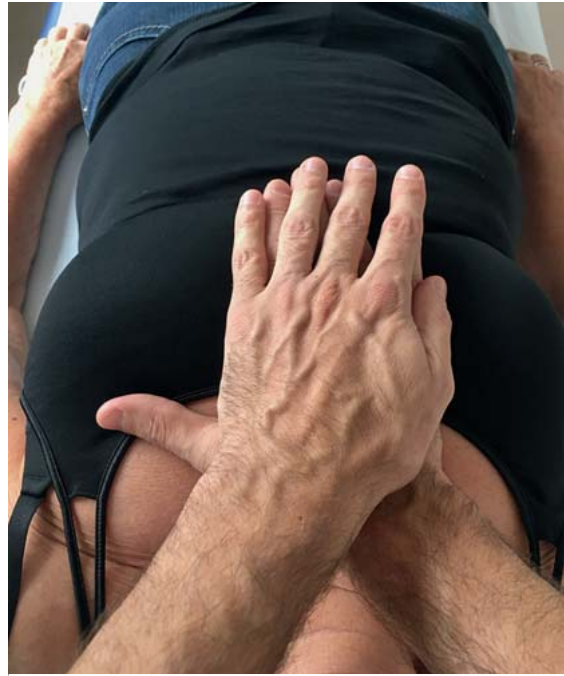### Behandlungstechnik zur Kuppelbildung des Diaphragma abdominale

Während der Inspiration heben sich die Rippen in einer Henkel- und Pumpbewegung. Somit vergrößern sich der transversale und sagittale Durchmesser des Thorax. Gleichzeitig senkt sich das Diaphragma bei Inspiration, und die Lungen, die an Rippen und Diaphragma haften, werden mit Luft gefüllt. Dadurch entsteht thorakal ein Unterdruck, der dafür verantwortlich ist, dass venöses Blut und Lympflüssigkeit aus der kranialen und abdominalen Region angesaugt werden. Bei normaler (Pump-) Funktion des Diaphragma abdominale werden also permanent die Blut- und Lymphzirkulation stimuliert.

Der Patient befindet sich in Rückenlage, die Arme sind in Richtung Kopfteil der Liege ausgestreckt, die Beine sind angewinkelt oder ausgestreckt (um noch mehr Spannung auf das Diaphragma abdominale zu bringen). Man nimmt mit beiden Händen am Rippenbogen Kontakt auf; die Daumen dringen langsam unter die Rippen nach posterior und kranial (► **Abb. 5**). Der Patient atmet tief ein und aus. Während der Ausatmung zieht man die Rippen stark mit in Expirationsstellung nach kaudal-medial. Beim nächsten Einatmen hält man die Rippen in Expirationsposition, bei der nächsten Ausatmung begleitet man die Rippen weiter in Expirationsstellung. Am Ende der Ausatmung lässt man den Patienten eine Apnoe durchführen. Dabei soll er seinen Bauch einziehen. Dadurch drückt



► **Abb. 5** Behandlungstechnik zur Kuppelbildung des Diaphragma abdominale. Der Thorax wird in Expirationsposition begleitet. (Quelle: Kristina Meng)



► **Abb. 6** Lymphpumpe. Während der Expiration begleitet man das Sternum nach posterior-inferior, um es dann plötzlich loszulassen. (Quelle: Kristina Meng)

seine abdominale Masse das Centrum tendineum nach oben und dehnt das Diaphragma abdominale noch mehr.

Jede andere Technik, die die Spannung des Diaphragma abdominale normalisiert, kann auch durchgeführt werden.

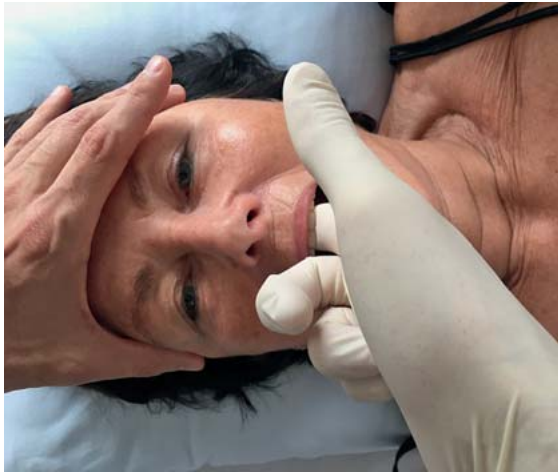### Lymphpumpe (Recoil-Technik für den oberen Thoraxbereich)

Ziel dieser Technik ist es, den Lymphabfluss im oberen Thoraxbereich zu verbessern [14]. Kontraindikationen sind ein nicht behandelter maligner Tumor, akute Entzündungen

mit Fieber, eine Thrombose, fortgeschrittene Osteoporose, Frakturen der Rippen oder des Sternums, fortgeschrittene Herzerkrankungen oder ein Herzschrittmacher [14].

Der Patient befindet sich in Rückenlage, man steht am Kopfende und nimmt mit beiden Händen übereinander Kontakt auf dem Sternum auf (► **Abb. 6**). Der Patient atmet tief durch den Mund ein und aus. Man folgt der Ausatmung mit seinen Händen am Sternum nach posterior-inferior. Bei der Einatmung gibt man einen Widerstand gegen die Inspiration am Brustbein. Nach 1–3 Zyklen

Anzeige



► **Abb. 7** Vomer-Pumpe. Aus hygienischen Gründen muss ein Handschuh oder Fingerling verwendet werden. (Quelle: Kristina Meng)

wird der Kontakt am Sternum zu Beginn der Einatmung plötzlich gelöst. Der Patient atmet unerwartet viel Luft ein und durch den Unterdruck im Thorax klingt es wie ein Japsen nach Luft. Manchmal tritt auch Husten oder Pfeifen während dieser Technik auf.

### Vomer-Pumpe

Die Übertreibung der Flexion oder Extension der Synchondrosis sphenobasilaris über den Vomer ist bei vielen Stauungsproblemen eine nützliche Technik [16]. Der Patient befindet sich in Rückenlage. Man steht seitlich am Kopf des Patienten. Mit der kranialen Hand nimmt man mit Daumen und Mittelfinger (wenn möglich) Kontakt an den Alae majores auf (► **Abb. 7**). Der Zeigefinger der kaudalen Hand wird intraoral auf die Sutura cruciformis (Schnittpunkt der Sutura palatina mediana und palatina transversa) gelegt.

### Übertreiben der Extension des Vomers

Während der Extensionsphase übt der Zeigefinger einen leichten Druck auf den posterioren Teil der Sutura palatina mediana aus. Gleichzeitig werden die Alae majores mit Daumen und Mittelfinger in Extensionsrichtung nach kranial geführt. Der Osteopath hält Vomer und Os sphenoidale in Extension und der Patient wird aufgefordert, eine Apnoe in Expiration so lange wie möglich durchzuführen. Während der nächsten Inspiration verhindert er die Flexion der Strukturen und beim Ausatmen begleitet er diese weiter in Extension. Am Ende der Expiration wird wieder eine Apnoe durchgeführt. Dieser Vorgang wird so lange wiederholt, bis die Strukturen nicht weiter in Extension gehen.

### Übertreiben der Flexion des Vomers

Während der Flexionsphase übt der Zeigefinger einen leichten Druck auf den anterioren Teil der Sutura palatina mediana aus. Gleichzeitig werden die Alae majores in Flexionsrichtung nach kaudal geführt. Man hält Vomer und Os sphenoidale in Flexion und fordert den Patienten auf, eine Apnoe in Inspiration so lange wie möglich zu halten. Während der nächsten Expiration verhindert man die Extension der Strukturen und begleitet diese beim Einatmen weiter in Flexion. Am Ende der Inspiration wird wieder eine Apnoe durchgeführt. Dieser Vorgang wird so lange wiederholt, bis die Strukturen nicht weiter in Flexion gehen.

### Pumpbewegungen des Vomers gegen die physiologischen Bewegungen

Während der Flexionsphase bringen Daumen und Mittelfinger die Alae majores nach kaudal (Flexionsbewegung des Sphenoids), während der Zeigefinger auf dem posterioren Teil der Sutura palatina mediana einen Impuls (Extensionsbewegung des Vomers) gibt. Dann dreht es sich um: Während der Extensionsphase bringen Daumen und Mittelfinger die Alae majores nach kranial (Extensionsbewegung des Sphenoids), während der Zeigefinger auf dem anterioren Teil der Sutura palatina mediana einen Impuls (Flexionsbewegung des Vomers) gibt. Dies wird so lange kontinuierlich durchgeführt, bis eine Entspannung am Gaumen wahrgenommen wird.

### Schlusswort

Am Ende möchte ich darauf hinweisen, dass wir grundsätzlich die primäre(n) Dysfunktion(en) behandeln, die wir bei der osteopathischen Untersuchung gefunden haben. Ich möchte betonen, dass dieses Behandlungsprotokoll nur für eine stauungsbedingte Trigeminusneuralgie gilt und bei genau dieser sehr gut funktioniert. Bei anderen Ursachen einer Trigeminusneuralgie muss man ggf. andere Dysfunktionen behandeln.

### Autorinnen/Autoren

#### Peter Hartmann

arbeitet seit 2010 in eigenen Privatpraxen in Bad Vilbel und Karben. 2005 Bachelor-Studium Physiotherapie an der Hochschule Fresenius/Hogeschool Utrecht. 2009 Master-Studium Physiotherapie an der Philipps Universität Marburg. 2013 Promotion zum Dr. rer. medic. an der Charité Berlin. 2015 Ausbildung am College Sutherland in Wiesbaden. Seit 2017 Lehrtätigkeit an der Schule für Osteopathie in Frankfurt.

## Korrespondenzadresse

---



**Dr. rer. medic. Peter Hartmann**  
Praxis für Physiotherapie und Osteopathie  
Frankfurter Straße 47-53  
61118 Bad Vilbel  
peter.hartmann@praxis-physiofarm.de

## Literatur

---

- [1] Montano N, Conforti G, Di Bonaventura R et al. Advances in diagnosis and treatment of trigeminal neuralgia. *Ther Clin Risk Manag* 2015; 11: 289–299
- [2] Trepel M. *Neuroanatomie. Struktur und Funktion*. 5. Aufl. München: Elsevier; 2012
- [3] Schendel L. *Der N. trigeminus in der osteopathischen Praxis*. Osteopathisch 2017; 1: 87–95
- [4] Katusic S, Beard CM, Bergstralh E et al. Incidence and clinical features of trigeminal neuralgia. *Ann Neurol* 1990; 27: 89–95
- [5] Sachs A, Mendelowitsch A, Mendelowitsch S. The neurosurgical therapy of trigeminal neuralgia. *Praxis* 2012; 101 (12): 769–773
- [6] Jones MR, Uritis I, Ehrhardt KP et al. A Comprehensive Review of Trigeminal Neuralgia. *Current pain and headache reports* 2019; 23: 74
- [7] Maarbjerg S, Gozalow A, Olesen J et al. Trigeminal neuralgia – a prospective systematic study of clinical characteristics in 158 patients. *Headache* 2014; 54: 1574–1582
- [8] Lee KH. Facial pain: trigeminal neuralgia. *Ann Acad Med Singapore* 1993; 22: 193–196
- [9] Krafft RM. Trigeminal neuralgia. *Am Fam Physician* 2008; 77: 1291–1296
- [10] Headache Classification Committee of the International Headache Society (IHS). The international classification of headache disorders. *Cephalalgia* 2018; 38: 1–211
- [11] Ruscheweyh R, Straube A. *Therapie der Trigemini-Neuralgie*. MMW 2019; 161 (10): 52–54
- [12] Baral JP, Croibier A. *Manipulation kranialer Nerven*. München: Elsevier; 2008
- [13] Lang GK. *Augenheilkunde*. Stuttgart: Thieme; 2014
- [14] Liem T. *Kraniosakrale Osteopathie*. Stuttgart: Hippokrates; 2010
- [15] Hartmann C. *Das große Sutherland-Kompodium*. Pähl: Jolandos; 2008
- [16] Magoun HI. *Osteopathie in der Schädelsphäre*. Pähl: Spirales bei Jolandos; 2009

## Bibliografie

---

DOI <https://doi.org/10.1055/a-1131-0218>  
DO – Deutsche Zeitschrift für Osteopathie 2020; 18: 12–17  
© Georg Thieme Verlag KG Stuttgart · New York  
ISSN 1610-5044

---

Anzeige