

# Kopfschmerzen während der HIV-Infektion

## Systematik und Therapie



**Stefan Evers**

Klinik für Neurologie, Krankenhaus Lindenbrunn,  
Coppelnbrügge

### ZUSAMMENFASSUNG

Kopfschmerzen sind eines der häufigsten Schmerzsyndrome bei HIV-Infizierten. Wie bei vielen Schmerzzuständen besteht auch bei Kopfschmerzen eine schmerztherapeutische Unterversorgung der HIV-infizierten Patienten. Systematisch können Kopfschmerzen während der HIV-Infektion in 4 Gruppen eingeteilt werden. Zum einen können Kopfschmerzen durch das HI-Virus selbst ausgelöst werden. Semiologisch ähneln die-

se Kopfschmerzen einem Kopfschmerz vom Spannungstyp. Dann können Kopfschmerzen als Symptom einer sekundären Erkrankung auftreten, hierbei insbesondere bei opportunistischen Infektionen des ZNS. Weiterhin kann die Therapie der HIV-Infektion und der verschiedenen neurologischen Komplikationen zu Kopfschmerzen führen, dies gilt insbesondere für die Proteaseinhibitoren. Schließlich können idiopathische Kopfschmerzen bei HIV-Infizierten auftreten, dabei muss auf die spezifischen Interaktionen zwischen der Therapie dieser Kopfschmerzen und der antiretroviralen Therapie geachtet werden.

## Einleitung

Schmerzen sind nach gastrointestinalen Beschwerden das häufigste Symptom von HIV-Infizierten und führen zu einer signifikanten Verschlechterung der Lebensqualität [23]. Sie sind bei Frauen mit HIV-Infektion stärker ausgeprägt und weniger behandelt als bei Männern [13]. Unter den verschiedenen Schmerzsyndromen sind Kopfschmerzen während der HIV-Infektion ein eher wenig beachtetes Problem, obwohl sie insgesamt neben neuropathischen Schmerzen und Schmerzen in der Mundhöhle bei HIV-Infizierten am häufigsten sind [22]. Sie stellen kein einheitliches Phänomen dar, sondern müssen unter verschiedenen Aspekten betrachtet werden. Prinzipiell müssen bei HIV-infizierten Patienten sämtliche Differenzialdiagnosen der primären und sekundären Kopfschmerzen berücksichtigt werden. Außerdem liegt häufig eine Komorbidität von Kopfschmerzen mit psychiatrischen Erkrankungen vor, so kann die erhöhte Inzidenz von Angststörungen und Depressionen ein begünstigender Faktor für die Entstehung von Kopfschmerzen bei HIV-Infizierten sein.

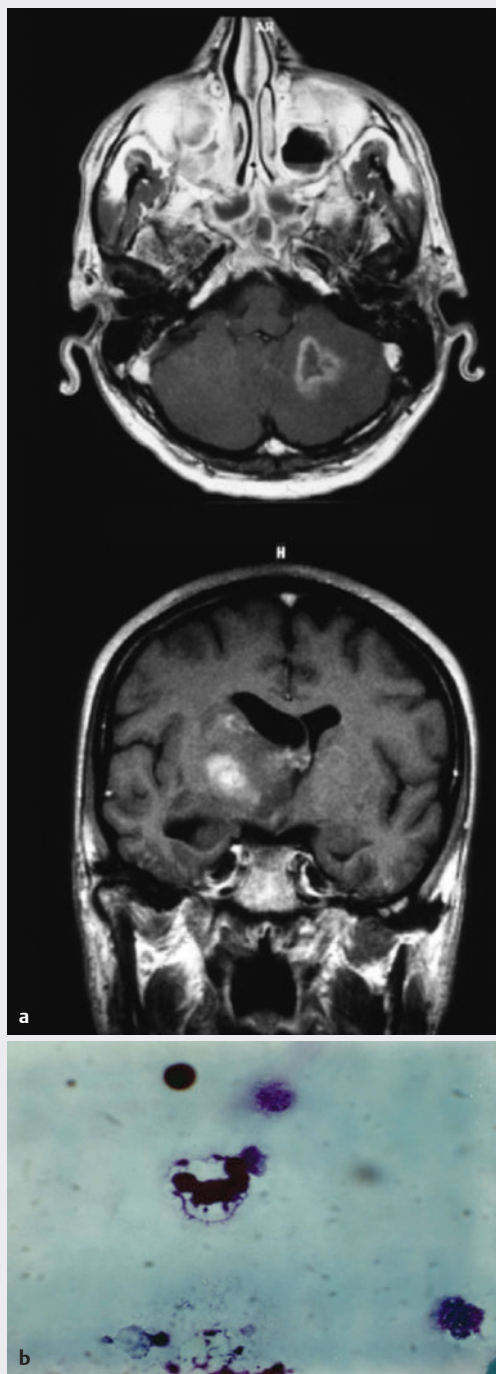
In dieser Übersicht sollen Kopfschmerzen als primäres Symptom der HIV-Infektion, als sekundäres Symptom von opportunistischen Infektionen u. ä. und als Nebenwirkung der spezifischen Behandlung HIV-Infizierter behandelt werden. Außerdem soll auf die Veränderungen bereits vor der Infektion bestandener primärer Kopfschmerzkrankungen während der HIV-Infektion eingegangen werden. Des Weiteren werden Hinweise für eine pragmatische Schmerztherapie bei HIV-Infizierten gegeben.

## HIV-assoziierte Kopfschmerzen

### Klinik und Pathophysiologie

HIV-Infizierte klagen häufig über einen bitemporalen, dumpfen Kopfschmerz ohne vegetative Begleitsymptome [12, 27]. Dieser Kopfschmerz erfüllt in den meisten Fällen die Kriterien eines Kopfschmerzes vom Spannungstyp [8]. Die Ätiologie der Assoziation zwischen HIV-Infektion und dieser Art von Kopfschmerzen ist nicht aufgeklärt, es gibt aber Hinweise darauf, dass eine kausale Beziehung zu der HIV-Infektion besteht. Eine spezifisch erhöhte Inzidenz dieser Kopfschmerzart besteht insbesondere bei der akuten HIV-Erkrankung während der ersten Monate nach Infektion. Im Spätstadium kann es zu den erwähnten chronischen Kopfschmerzen vom Spannungstyp kommen, die direkt mit der Aktivität des Virus assoziiert sind.

Neben psychogenen Mechanismen kommen vor allem entzündliche Veränderungen z. B. eine HIV-assoziierte aseptische Meningitis als Ursache dieser Kopfschmerzen in Betracht. Hierfür sprechen vor allem Assoziationen dieser Kopfschmerzen mit auffälligen Liquorbefunden in den ersten Jahren nach der Infektion [34]. Für den späteren Verlauf muss bei der Liquoranalyse berücksichtigt werden, dass die Patienten zunehmend ihre Immunkompetenz verlieren und daher Zellzahl und Eiweiß nicht mehr sicher zur Beurteilung einer Meningitis herangezogen werden können [16]. Neben einer Meningitis liegt möglicherweise auch eine HIV-assoziierte Störung der Schmerzkontrollmechanismen auf Hirnstammebene und der Schmerzverarbeitung auf hemisphärischer Ebene vor. Bei neu auftretenden Kopfschmerzen während der HIV-Infektion ist vor allem auf Hirnnervenausfälle (typischerweise Facialispare-



► **Abb. 1** Männlicher Patient (53 Jahre) mit einer seit 5 Jahren bekannten HIV-Infektion durch homosexuellen Geschlechtsverkehr. Bilaterale dumpfe Kopfschmerzen mit zentraler Hemiparese rechts. **a** Darstellung eines links zerebellären und eines rechts in den Stammganglien gelegenen Toxoplasmoherds im MRT. **b** Darstellung einer Toxoplasmenzelle im Liquor.

se) zu achten, die dann eine sofortige Indikation zu einer Liquoranalyse und einer zerebralen Bildgebung darstellen.

Die Prävalenz der HIV-assoziierten Kopfschmerzen liegt bei 11 % bei ansonsten asymptomatischen Patienten sowie bei 30 % bis 64 % bei HIV-Infizierten, die sich in ärztlicher

Betreuung befinden [33, 36]. Die Häufigkeit dieser Kopfschmerzen scheint im Verlauf der HIV-Infektion anzusteigen. Neben der direkten Infektion der Hirnhäute oder von Neuronen muss noch ein anderer primärer Mechanismus bei der Differenzialdiagnose von Kopfschmerzen berücksichtigt werden. Es handelt sich um die primären Vaskulopathien, die direkt durch das HIV verursacht werden können. So sind Kopfschmerzen ein Leitsymptom bei der posterioren reversiblen Enzephalopathie, die während der HIV-Infektion gehäuft auftritt [6, 11, 24]. Außerdem führt die HIV-Infektion auch gehäuft zu Vasospasmen oder Aneurysmarupturen, die dann ebenfalls mit (sekundären) Kopfschmerzen einhergehen [4, 14, 19].

### Therapie

Die Therapie des HIV-assoziierten Kopfschmerzes erfolgt analog zu der von Kopfschmerzen vom Spannungstyp nach den Empfehlungen der Deutschen Migräne- und Kopfschmerzgesellschaft (DMKG) [30]. Der akute Schmerz kann mit einfachen Analgetika z. B. Ibuprofen, Naproxen und Paracetamol behandelt werden. Dabei muss berücksichtigt werden, dass manche Analgetika (vor allem Indometacin) mit antiretroviralen Medikamenten interagieren und z. B. die Toxizität von Azidothymidin (AZT) steigern können. Eine Behandlung mit Antidepressiva in einer mittleren Dosis (z. B. 50 mg Amitriptylin) kann beim HIV-assoziierten Kopfschmerz sinnvoll sein, auch wenn die Kriterien für einen chronischen Kopfschmerz vom Spannungstyp nicht vollständig erfüllt sind. Häufig ist jedoch die medikamentöse Behandlung von Schmerzen bei HIV-Infizierten nicht ausreichend, neben Medikamenten sind daher auch physikalische Maßnahmen wie Massage und Balneotherapie indiziert. Beim chronischen HIV-assoziierten Kopfschmerz mit einer Pleozytose kann eine Behandlung mit Kortikosteroiden (z. B. 100 mg Prednison) für etwa 2 Wochen wirksam sein.

### Opportunistische Infektionen

Symptomatische Kopfschmerzen durch opportunistische Infektionen (oder andere Sekundärmanifestationen der HIV-Infektion) sind glücklicherweise selten geworden und können in den meisten Fällen leicht diagnostiziert werden. Die Gesamtprävalenz dieser sekundären Kopfschmerzen liegt bei ca. 3 % aller HIV-Infizierten mit Kopfschmerzen [36]. Am häufigsten sind intrazerebrale Infektionen die Ursache von symptomatischen Kopfschmerzen bei HIV-Infizierten. Im Kasten „Ursachen“ sind die wichtigsten Infektionskrankheiten und Neoplasmen aufgelistet. ► **Abb. 1** und ► **Abb. 2** zeigen typische zerebrale opportunistische Manifestationen der HIV-Infektion, die primär zu Kopfschmerzen geführt haben. Exakte Prävalenzen können nicht angegeben werden, eine Gewichtung der Häufigkeit ist jedoch möglich. Danach sind die häufigsten Ursachen für symptomatische Kopfschmerzen Infektionen mit Kryptokokken oder Toxoplasmoze [35]; als HIV-spezifisches Neoplasma kommt praktisch nur das primäre ZNS-Lymphom in Betracht, das häufig mit einer Epstein-Barr-Virus-Infektion assoziiert ist.

## URSACHEN

### Symptomatische Kopfschmerzen von HIV-Infizierten

Die ungefähre Häufigkeit ist angegeben als der Anteil an allen HIV-Infizierten mit symptomatischen Kopfschmerzen. Die Gruppierung der Häufigkeit erfolgte aufgrund einer Metaanalyse der publizierten Studien zu Kopfschmerzen während der HIV-Infektion.

#### Häufige Ursachen (> 10%)

- Meningitis/Meningoenzephalitis durch Kryptokokken (in den meisten Studien als häufigste Ursache nachgewiesen)
- Toxoplasmose (fokal und diffus)

#### Weniger häufige Ursachen (2% bis 10%)

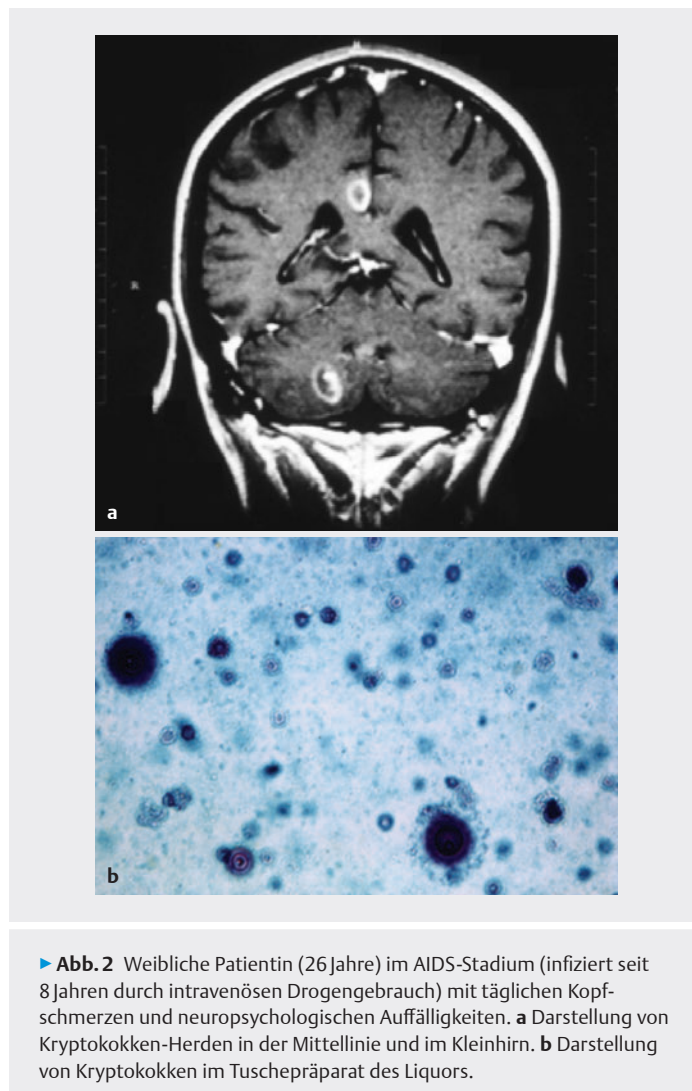
- Herpes zoster
- Herpes-simplex-Enzephalitis
- PML (progressive multifokale Leukenzephalopathie)
- Zerebrale Candidose
- Zerebrales Lymphom
- Sinusitis

#### Seltene Ursachen (<2%)

- Meningeosis leucaemica
- Mykobakterien (v. a. atypische)
- Bakterieller Abszess/bakterielle Meningitis
- Pseudotumor cerebri
- Syphilis
- Postherpetische Neuralgie
- ZNS-Aspergillom

Symptomatische Kopfschmerzen können während der HIV-Infektion durch verschiedene Mechanismen verursacht werden. Hier muss an eine Meningitis, an Raumforderungen mit intrakranieller Druckerhöhung oder an eine Behinderung des Liquorabflusses (symptomatischer Pseudotumor cerebri) gedacht werden. Gerade der Pseudotumor cerebri tritt bei HIV-Infizierten sehr viel häufiger auf [15, 24, 26, 30], was vor allem (aber nicht nur) auf die gehäufte Infektionsrate mit Kryptokokken zurückzuführen ist. Eine Koinzidenz von Kopfschmerzen mit epileptischen Anfällen oder mit fokalen neurologischen Defiziten kann durch umschriebene Abszesse und Tumore z. B. Toxoplasmoseherde und ZNS-Lymphome verursacht sein, seltener durch Kryptokokken oder durch eine progressive multifokale Enzephalopathie.

Auch Gesichtsschmerz und Neuralgien können durch opportunistische Infektionen während der HIV-Infektion hervorgerufen werden. Die häufigste Ursache für Gesichtsschmerzen während der HIV-Infektion ist eine Sinusitis, die im Stadium der Immunsuppression durch viele Arten von Bakterien oder Parasiten hervorgerufen werden kann



► **Abb. 2** Weibliche Patientin (26 Jahre) im AIDS-Stadium (infiziert seit 8 Jahren durch intravenösen Drogengebrauch) mit täglichen Kopfschmerzen und neuropsychologischen Auffälligkeiten. **a** Darstellung von Kryptokokken-Herden in der Mittellinie und im Kleinhirn. **b** Darstellung von Kryptokokken im Tuschepreparat des Liquors.

und häufig zu Rezidiven neigt [29]. Die Behandlung dieser Sinusitiden sollte streng nach Resistogramm erfolgen und muss häufig in asymptomatischen Phasen fortgesetzt werden. Die postherpetische Neuralgie scheint bei HIV-Infizierten häufiger vorzukommen als bei Nichtinfizierten [9]. Sie sollte mit Aciclovir und trizyklischen Antidepressiva behandelt werden [18].

Die Diagnose symptomatischer Kopfschmerzen während der HIV-Infektion muss durch bildgebende Verfahren und Liquoranalysen inklusive Druckmessung bestätigt werden. Die ersten Hinweise für das Vorliegen symptomatischer Kopfschmerzen und damit Anlass für weiterführende neurologische Diagnostik sind häufig Hirnnervenausfälle in Kombination mit Kopfschmerzen. Bei entzündlichem Liquor sollte immer auch eine umfangreiche Suche nach Erregern mittels Serologie und PCR durchgeführt werden. Die Behandlung der Kopfschmerzen, die durch opportunistische Infektionen oder Neoplasmen während der HIV-Infektion verursacht werden, unterscheidet sich nicht von der bei Patienten ohne Immunsuppression. So sollten zerebrale Ödeme auch mit Kortikosteroiden (z. B. Prednison

20 bis 30 mg pro Tag) behandelt werden. Chemotherapie ist die Methode der Wahl bei Lymphomen.

Ein Pseudotumor cerebri sollte bei HIV-Infizierten mit Ablassen des intrakraniellen Drucks durch eine Lumbalpunktion und eventuell durch Acetazolamid behandelt werden. Die medikamentöse Schmerztherapie sollte bis zur Verabreichung von Morphinen unter Beachtung der relativen und absoluten Kontraindikationen, die bei HIV-Infizierten häufiger sind als bei Nichtinfizierten (z. B. Drogenabusus, Obstipation), erfolgen [3]. Falsche Vorsicht bei ehemals drogenabhängigen HIV-Infizierten kann jedoch zu einer Unterversorgung mit notwendigen Opiaten führen. Allerdings ist abzuwägen, dass chronischer Opiateinsatz zu einer unerwünschten Immunsuppression führen kann [35]. Im Zweifelsfall sollte dann die Analgetika- bzw. Opiatgabe in Spezialeinrichtungen mit Erfahrung in der Methadonsubstitution erfolgen.

### Nebenwirkung der Therapie während der HIV-Infektion

Kopfschmerz ist eine typische Nebenwirkung von manchen antiretroviralen Medikamenten und kann zu einer eingeschränkten Compliance führen. In Langzeitstudien geben bis zu 28 % der Patienten Kopfschmerzen als Nebenwirkung von HAART an [20]. In den verschiedenen Substanzgruppen werden Kopfschmerzen am häufigsten bei Einnahme von AZT und Proteaseinhibitoren berichtet.

Vor allem AZT, das erste Medikament in der Ära der spezifischen antiretroviralen Substanzen, kann Kopfschmerzen verursachen. In kontrollierten Studien wird die Häufigkeit von Kopfschmerzen als relevante Nebenwirkung von AZT mit 16 % bis 50 % angegeben. Die meisten Patienten beklagen diesen durch AZT verursachten Kopfschmerz nur innerhalb der ersten Wochen der Einnahme, der Kopfschmerz hat einen dumpfen, unspezifischen Charakter und kann mit dem HIV-assoziierten Kopfschmerz verwechselt werden. Mit dem Absetzen von AZT aufgrund von Kopfschmerzen sollte einige Wochen bis zur endgültigen Entscheidung gewartet werden, nicht zuletzt da AZT eine relativ gute Liquorgängigkeit hat. Nur bei einer Minderzahl der Patienten mit AZT-assoziierten Kopfschmerzen ist ein Absetzen der Medikation notwendig. Alternativen sind z. B. Abacavir, Didanosin, Tenofovir oder ähnliche. Selten treten Kopfschmerzen auch bei Lamivudin und Saquinavir auf, häufiger bei Ritonavir. Insgesamt scheint die Häufigkeit von Kopfschmerzen in modernen Konzepten der antiretroviralen Kombinationstherapie nicht größer zu sein als bei der früheren Monotherapie mit AZT. Diese Probleme sind glücklicherweise kaum noch relevant, seitdem AZT und ähnliche Substanzen nicht mehr in der antiretroviralen Therapie zumindest in Mitteleuropa eingesetzt werden. Auch in der Prä- und Postexpositionsprophylaxe mittels antiretroviraler Medikamente (z. B. nach Nadelstichverletzung) sind Kopfschmerzen eine der häufigsten Nebenwirkungen [6, 17]. Die Behandlung von HIV-assozii-

ierten oder AIDS definierenden Erkrankungen kann ebenfalls Kopfschmerzen als Nebenwirkung nach sich ziehen. Am wichtigsten in diesem Zusammenhang sind Medikamente zur Behandlung der Toxoplasmose (Trimethoprim), antimykotische Substanzen (Fluconazol, Amphotericin) und Methotrexat.

## Veränderungen primärer Kopfschmerzen während der HIV-Infektion

### Klinik

Es kann davon ausgegangen werden, dass primäre Kopfschmerzen wie Migräne und Kopfschmerz vom Spannungstyp bei den Menschen, die sich mit dem HIV infizieren, dieselbe Prävalenz aufweisen wie in der Gesamtbevölkerung. Unter allen Kopfschmerzen bei HIV-Infizierten stellen sie nach wie vor die höchste Prävalenz [21]. Es kann jedoch ein signifikanter Rückgang der Migräne in Attackenfrequenz und Intensität und ein signifikanter Anstieg der Kopfschmerzen vom Spannungstyp in denselben Parametern während der Infektion nachgewiesen werden [8]. Die Semiologie der Migräne unterscheidet sich nicht signifikant zwischen den einzelnen Stadien der HIV-Infektion bzw. AIDS-Erkrankung.

Der Rückgang der Migräne in Frequenz und Intensität sowie die Zunahme der Spannungskopfschmerzen kann durch verschiedene Hypothesen erklärt werden. Es ist möglich, dass die migränespezifische neurogene Entzündung der Gefäßwände oder die migränespezifische Aktivierung von Hirnstammzentren durch die Immunprozesse der HIV-Infektion beeinträchtigt wird. Möglicherweise ist die Immunantwort auf die eine Migräne auslösenden Reize eingeschränkt. Der Anstieg der Kopfschmerzen vom Spannungstyp während der HIV-Infektion kann zumindest z. T. auf eine aseptische Meningitis durch das HIV selbst zurückgeführt werden und entspricht dem HIV-assoziierten Kopfschmerz. Daneben scheint die HIV-Infektion noch dafür zu prädisponieren, einer Migräneaura ähnliche fokalneurologische Symptome mit unspezifischen Kopfschmerzen zu entwickeln [1, 26]. Dieses Phänomen ist pathophysiologisch noch nicht abschließend geklärt. Obwohl Ähnlichkeiten mit einer Migräne mit Aura bestehen, handelt es sich eher um flüchtige Insulte mit Kopfschmerzen, die bei jüngeren HIV-Infizierten gehäuft auftreten [9] oder um lymphozytäre Meningitiden mit Beteiligung von Hirnnerven oder kortikalen Arealen. Beim Auftreten von fokalneurologischen Symptomen mit Kopfschmerzen sollte daher bei HIV-Infizierten die komplette Schlaganfalldiagnostik inklusive Liquoranalyse durchgeführt werden.

### Therapie

Die Behandlung der primären Kopfschmerzen während der HIV-Infektion unterscheidet sich nicht von der Behandlung bei Nichtinfizierten und folgt den gemeinsamen Empfeh-

lungen der Deutschen Gesellschaft für Neurologie und der DMKG [7]. Die selektiven Serotonin-Agonisten (Triptane) zur Behandlung der Migräne können mit gutem Erfolg eingesetzt werden. Analgetika wie z. B. Indometacin können wie gesagt die Toxizität von AZT steigern. Acetylsalicylsäure sollte bei HIV-Infizierten mit einer Thrombopenie oder Koagulopathie, die während der HIV-Infektion relativ häufig anzutreffen sind, vermieden werden. Auch Ergotamine sollten wegen der häufigen HIV-assoziierten Vasculopathien vermieden werden, es sind sogar fatale Ergotismus-Erscheinungen bei der Kombination von Proteaseinhibitoren und Ergotaminen beschrieben worden [2, 34]. Beim Spannungskopfschmerz können schon bei den leichteren Verlaufsformen antidepressive Medikamente in einer niedrigen Dosis wirksam sein.

## Resümee

Kopfschmerzen sind ein häufiges Symptom von HIV-Infizierten. Obwohl sie in den meisten Fällen gutartig sind, ist eine adäquate Therapie der Kopfschmerzen von entscheidender Bedeutung für die Lebensqualität der Betroffenen. Kopfschmerzen treten vor allem als Kopfschmerz vom Spannungstyp auf, der häufig als symptomatisch bei aseptischer Meningitis gewertet werden muss. Außerdem kommen Kopfschmerzen als Nebenwirkung der antiretroviralen oder antibiotischen Therapie bzw. als symptomatischer Kopfschmerz infolge opportunistischer Infektionen oder Neoplasmen des ZNS vor.

Epidemiologische Studien haben eine schmerztherapeutische Unterversorgung von HIV-Infizierten belegt, die vor allem auf eine zu restriktive Gabe der geeigneten Analgetika zurückzuführen ist. So nahmen in einer italienischen Studie nur 13 % der HIV-Infizierten Analgetika und 3 % Opiate, wogegen 30 % über Schmerzen klagten. Gerade ehemals drogenabhängigen HIV-Infizierten werden häufig adäquate Schmerzmedikamente vorenthalten. Gründe sind in den meisten Fällen die Angst des Therapeuten vor einer Analgetikagabe bei Patienten mit einem erhöhten Risiko für eine Suchtentwicklung, der erhöhte Analgetika- bzw. Opiatbedarf dieser Patienten, die Angst der Patienten selbst vor einer Abhängigkeit und forensische Aspekte. Hier ist zu fordern, dass bei Versagen von Standardtherapieverfahren in der Kopfschmerzbehandlung HIV-Infizierter sofort eine Überweisung in schmerztherapeutische Spezialeinrichtungen erfolgen muss. Prospektive Studien über eine spezielle Schmerztherapie bei HIV-Infizierten zeigen, dass diese ebenso erfolgreich ist wie bei Nichtinfizierten und dass drogenabhängige HIV-Infizierte mit gleichem Erfolg behandelt werden können. Die Besonderheiten der medikamentösen Therapie von Kopfschmerzpatienten mit HIV-Infektion werden abschließend noch einmal im Kapitel „Besonderheiten“ dargestellt.

## BESONDERHEITEN

### Medikamentöse Schmerztherapie von HIV-infizierten Kopfschmerzpatienten

#### Kontraindiziert

- Barbiturate
- Ergotaminhaltige Präparate
- (relativ: Benzodiazepine, Acetylsalicylsäure)

#### Erhöhte Toxizität der Virostatika durch hohen Gebrauch von

- Indometacin

#### Plasmaspiegelkontrollen notwendig wegen Wechselwirkungen mit HAART

- Carbamazepin (Enzyminduktion!)
- Valproat (Enzyminhibition!)
- Phenytoin

#### Bevorzugte Substanzen zur prophylaktischen Therapie idiopathischer oder HIV-assoziiertes Kopfschmerzen

- Amitriptylin 50–150 mg
- Trazodon 50–75 mg
- Prednison bis 100 mg (als Kurzzeittherapie)

## FAZIT FÜR DIE PRAXIS

Kopfschmerzen sind häufig und vielfältig während einer HIV-Infektion. Am wichtigsten ist die sorgfältige differenzialdiagnostische Klärung der Ätiologie, um idiopathische Kopfschmerzen von symptomatischen (z. B. durch opportunistische Infektionen oder durch Medikamente) abzugrenzen. Die Kopfschmerztherapie kann bei HIV-infizierten Patienten nach den allgemeinen Therapieempfehlungen erfolgen, dennoch erfolgt häufig eine Unterversorgung. Nur in wenigen Fällen muss bei der Schmerztherapie auf Interaktionen mit der antiretroviralen Medikation geachtet werden.

## Interessenkonflikt

### Erklärung zu finanziellen Interessen

Forschungsförderung erhalten: nein; Honorar/geldwerten Vorteil für Referententätigkeit erhalten: ja; Bezahler Berater/interner Schulungsreferent/Gehaltsempfänger: nein; Patent/Geschäftsanteile/Aktien (Autor/Partner, Ehepartner, Kinder) an Firma (Nicht-Sponsor der Veranstaltung): nein; Patent/Geschäftsanteile/Aktien (Autor/Partner, Ehepartner, Kinder) an Firma (Sponsor der Veranstaltung): nein.

### Erklärung zu nicht finanziellen Interessen

Der Autor ist Generalsekretär der International Headache Society.

## Korrespondenzadresse

**Prof. Dr. med. Dr. phil. Stefan Evers**  
 Klinik für Neurologie, Krankenhaus Lindenbrunn  
 Lindenbrunn 1, 31863 Coppenbrügge  
 Tel. 05156/782290  
 everss@uni-muenster.de

## Literatur

- [1] Baily GG, Mandal BK. Recurrent transient neurological deficits in advanced HIV infection. *AIDS* 1995; 9: 709–712
- [2] Baldwin ZK, Ceraldi CC. Ergotism associated with HIV antiviral protease inhibitor therapy. *J Vasc Surg* 2003; 37: 676–678
- [3] Breitbart W, Rosenfeld B, Passik S et al. A comparison of pain report and adequacy of analgesic therapy in ambulatory AIDS patients with and without a history of substance abuse. *Pain* 1997; 72: 235–243
- [4] Bulsara KR, Raja A, Owen J. HIV and cerebral aneurysms. *Neurosurg Rev* 2005; 28: 92–95
- [5] Choudhary M, Rose F. Posterior reversible encephalopathic syndrome due to severe hypercalcemia in AIDS. *Scand J Infect Dis* 2005; 37: 524–526
- [6] Conniff J, Evensen A. Preexposure Prophylaxis (PrEP) for HIV prevention: The primary care perspective. *J Am Board Fam Med* 2016; 29: 143–151
- [7] Diener HC, Pfaffenrath V, Limmroth V et al. Therapie der Migräneattacke und Migräneprophylaxe. Gemeinsame Leitlinie der Deutschen Gesellschaft für Neurologie und der Deutschen Migräne- und Kopfschmerzgesellschaft. In: Kommission Leitlinien der Deutschen Gesellschaft für Neurologie (Hrsg.) Stuttgart: Thieme; 2005
- [8] Evers S, Wibbeke B, Reichelt D et al. The impact of HIV infection on primary headache. Unexpected findings from retrospective, cross-sectional, and prospective analyses. *Pain* 2000; 85: 191–200
- [9] Evers S, Nabavi D, Rahmann A et al. Ischaemic cerebrovascular events in HIV infection: a cohort study. *Cerebrovasc Dis* 2003; 15: 199–205
- [10] Gebo KA, Kalyani R, Moore RD et al. The incidence of, risk factors for, and sequelae of herpes zoster among HIV patients in the highly active antiretroviral therapy era. *J Acquir Immune Defic Syndr* 2005; 40: 169–174
- [11] Giner V, Fernández C, et al. Reversible posterior leukoencephalopathy secondary to indinavir-induced hypertensive crisis: a case report. *Am J Hypertens* 2002; 15: 465–467
- [12] Graham CB, Wippold FJ. Headache in the HIV patient: a review with special attention to the role of imaging. *Cephalalgia* 2001; 21: 169–174
- [13] Gray G, Berger P. Pain in women with HIV/AIDS. *Pain* 2007; 132 Suppl 1: S13–21
- [14] Hamilton DK, Kassell NF, Jensen ME et al. Subarachnoid hemorrhage and diffuse vasculopathy in an adult infected with HIV. Case report. *J Neurosurg* 2007; 106: 478–480
- [15] Javeed N, Shaikh J, Jayaram S. Recurrent pseudotumor cerebri in an HIV-positive patient. *AIDS* 1995; 9: 817–819
- [16] Kammer-Suhr B, Heese C, Kulschewski A et al. Liquorparameter in den verschiedenen Stadien der HIV-Infektion. *Nervenarzt* 2003; 74: 677–682
- [17] Lee LM, Henderson DK. Tolerability of postexposure antiretroviral prophylaxis for occupational exposures to HIV. *Drug Saf* 2001; 24: 587–597
- [18] Margolis TP, Milner MS, Shama A et al. Herpes zoster ophthalmicus in patients with human immunodeficiency virus infection. *Am J Ophthalmol* 1998; 125: 285–291
- [19] Mazzoni P, Chiriboga CA, et al. Intracerebral aneurysms in human immunodeficiency virus infection: case report and literature review. *Pediatr Neurol* 2000; 23: 252–255
- [20] McMahon DK, Dinubile MJ, Meibohm AR et al. Efficacy, safety, and tolerability of long-term combination antiretroviral therapy in asymptomatic treatment-naïve adults with early HIV infection. *HIV Clin Trials* 2007; 8: 269–281
- [21] Mirsattari SM, Power C, Nath A. Primary headaches in HIV-infected patients. *Headache* 1999; 39: 3–10
- [22] Norval DA. Symptoms and sites of pain experienced by AIDS patients. *S Afr Med J* 2004; 94: 450–454
- [23] Pandya R, Krentz HB, Gill MJ et al. HIV-related neurological syndromes reduce health-related quality of life. *Can J Neurol Sci* 2005; 32: 201–204
- [24] Pavlakis SG, Frank Y, Chusid R. Hypertensive encephalopathy, reversible occipitoparietal encephalopathy, or reversible posterior leukoencephalopathy: three names for an old syndrome. *J Child Neurol* 1999; 14: 277–281
- [25] Prevett MC, Plant GT. Intracranial hypertension and HIV associated meningoradiculitis. *J Neurol Neurosurg Psychiatry* 1997; 62: 407–409
- [26] Rinaldi R, Manfredi R, Azzimondi G et al. Recurrent ‘migrainelike’ episodes in patients with HIV disease. *Headache* 1997; 37: 443–448
- [27] Sampaio Rocha-Filho PA, Torres RCS, Ramos Montarroyos U. HIV and headache: a cross-sectional study. *Headache* 2017; 57: 1545–1550
- [28] Schwarz S, Husstedt IW, Georgiadis D et al. Benign intracranial hypertension in an HIV-infected patient: headache as the only presenting sign. *AIDS* 1995; 9: 657–658
- [29] Shah AR, Hairston JA, Tami TA. Sinusitis in HIV: microbiology and therapy. *Curr Allergy Asthma Rep* 2005; 5: 495–499
- [30] Singer EJ, Kim J, Fahy-Chandon B et al. Headache in ambulatory HIV-1-infected men enrolled in a longitudinal study. *Neurology* 1996; 46: 487–494
- [31] Straube A, May A, et al. Therapie primärer chronischer Kopfschmerzen: Chronische Migräne, chronischer Kopfschmerz vom Spannungstyp und andere chronische tägliche Kopfschmerzen. *Nervenheilkunde* 2007; 26: 186–199
- [32] Touma M, Rasmussen LD, Martin-Iguacel R et al. Incidence, clinical presentation, and outcome of HIV-1-associated cryptococcal meningitis during the highly active antiretroviral therapy era: a nationwide cohort study. *Clin Epidemiol* 2017; 9: 385–392
- [33] Traverso F, Stagnaro R, et al. Benign intracranial hypertension associated with HIV infection. *Eur Neurol* 1993; 33: 191–192
- [34] Tribble MA, Gregg CR, et al. Fatal ergotism induced by an HIV protease inhibitor. *Headache* 2002; 42: 694–695
- [35] Vallejo R, de Leon-Casasola O, et al. Opioid therapy and immunosuppression: a review. *Am J Ther* 2004; 11: 354–365
- [36] Wibbeke B, Evers S, Husstedt IW. Kopfschmerzen während der HIV-Infektion – Epidemiologie, Pathophysiologie, Therapie. *Schmerz* 2000; 14: 245–251

## Bibliografie

DOI <https://doi.org/10.1055/a-1162-5356>  
 Nervenheilkunde 2020; 39: 551–556  
 © Georg Thieme Verlag KG Stuttgart · New York  
 ISSN 0722-1541

## Punkte sammeln auf CME.thieme.de



Diese Fortbildungseinheit ist bis zu 12 Monate online für die Teilnahme verfügbar. Den genauen Einsendeschluss finden Sie beim Modul auf <https://cme.thieme.de/XXX>. Sollten Sie Fragen zur Online-Teilnahme haben, finden Sie unter <https://cme.thieme.de/hilfe> eine ausführliche Anleitung. Wir wünschen viel Erfolg beim Beantworten der Fragen!

Unter <https://eref.thieme.de/CXEYTKC> oder über den QR-Code kommen Sie direkt zum Artikel.

VNR 2760512020158722302



### Frage 1

Der HIV-assoziierte Kopfschmerz ähnelt in seiner Semiologie am ehesten ...

- A einer Migräne.
- B einem Kopfschmerz vom Spannungstyp.
- C einem Clusterkopfschmerz.
- D einer Trigeminusneuralgie.
- E einer Sinusitis.

### Frage 2

Was gilt für die Liquoranalyse im späten Stadium der HIV-Infektion?

- A Man findet immer ein erhöhtes Eiweiß.
- B Man findet immer Erreger opportunistischer Infektionen.
- C Die Zahl der Leukozyten kann untypisch niedrig sein.
- D In der Differenzierung der Leukozyten treten nur Lymphozyten auf.
- E Der Liquordruck ist immer erniedrigt.

### Frage 3

Wie hoch ist die Prävalenz von HIV-assoziierten Kopfschmerzen bei ansonsten asymptomatischen Infizierten?

- A 11 %
- B 30 % bis 64 %
- C 100 %
- D 90 %
- E unter 2 %

### Frage 4

Was muss bei der Therapie von Kopfschmerzen bei HIV-Infizierten unter einer antiretroviralen Therapie beachtet werden?

- A Schmerzmittel dürfen gar nicht gegeben werden.
- B Amitriptylin ist nicht wirksam.
- C NSAR, v. a. Indometacin, können die Toxizität von antiretroviralen Medikamenten erhöhen.
- D Die Kopfschmerzen benötigen fast immer keine medikamentöse Therapie.
- E Die Kombination mit physikalischen Maßnahmen ist nicht sinnvoll.

### Frage 5

Wie hoch ist die Gesamtprävalenz von sekundären Kopfschmerzen bei HIV-Infizierten ungefähr?

- A unter 1 %
- B 3 %
- C 10 %
- D 50 %
- E fast 90 %

### Frage 6

Welche beiden opportunistischen Infektion führen am häufigsten zu Kopfschmerzen während der HIV-Infektion?

- A Tuberkulose und CMV
- B Toxoplasmose und Epstein-Barr-Virus
- C Pneumocystis carinii und Tuberkulose
- D Epstein-Barr-Virus und CMV
- E Kryptokokkose und Toxoplasmose

### Frage 7

Welche Aussage zum Pseudotumor cerebri bei einer HIV-Infektion ist richtig?

- A Er ist häufig mit einer Kryptokokkose assoziiert.
- B Er tritt seltener als in der Allgemeinbevölkerung auf.
- C Er tritt nur mit Epstein-Barr-Virus auf.
- D Er ist mit einem erniedrigten Liquordruck assoziiert.
- E Keine der Aussagen trifft zu.

### Frage 8

Was ist die häufigste Ursache von Gesichtsschmerzen bei HIV-Infektionen?

- A Migräne
- B Trigeminusneuralgie
- C Sinusitis
- D Clusterkopfschmerz
- E Zahnschmerzen

► Weitere Fragen auf der folgenden Seite ...

## Punkte sammeln auf CME.thieme.de

Fortsetzung ...

### Frage 9

Welche Methoden können bei der Diagnostik von symptomatischen Kopfschmerzen während einer HIV-Infektion zum Einsatz kommen?

- A Druckmessung bei der Liquoranalyse.
- B Kernspintomografie des Kopfes.
- C PCR im Liquor auf verschiedene Erreger.
- D Klinische Untersuchung auf Hirnnervenausfälle.
- E Alle Methoden sind richtig.

### Frage 10

Welche Aussage zu Kopfschmerzen durch antiretrovirale Therapie ist *richtig*?

- A Kopfschmerzen kommen als Nebenwirkung der antiretroviralen Therapie praktisch nicht vor.
- B Am häufigsten werden Kopfschmerzen bei AZT und Proteaseinhibitoren genannt.
- C Kopfschmerzen können bei der Prä- und Postexpositionsprophylaxe nicht auftreten.
- D Durch die modernen antiretroviralen Konzepte hat die Häufigkeit von Kopfschmerzen deutlich zugenommen.
- E Die zusätzliche Behandlung von opportunistischen Infektionen führt nicht zu Kopfschmerzen.