Artikel online veröffentlicht: 13.05.2020

COVID-19-assoziierte Pneumonie trotz persistierend negativen PCR-Tests aus oropharyngealen Abstrichen

COVID-19 associated pneumonia despite repeatedly negative PCR-analysis from oropharyngeal swabs

Autoren
Daniel Hornuss, Katharina Laubner, Carmen Monasterio, Robert Thimme, Dirk Wagner

Institut
Klinik für Innere Medizin II, Gastroenterologie, Hepatologie, Endokrinologie und Infektiologie, Universitätsklinikum Freiburg

Schlüsselwörter
COVID-19, SARS-CoV-2, COVID-19-assoziierte Pneumonie

Key words
COVID-19, SARS-CoV-2, COVID-19 associated pneumonia

Bibliografie
DOI https://doi.org/10.1055/a-1170-6061
Online-Publikation: 13.5.2020
Dtsch Med Wochenschr 2020; 145: 844–849
© Georg Thieme Verlag KG, Stuttgart · New York
ISSN 0012-0472

Korrespondenzadresse
Dr. Daniel Hornuss
Universitätsklinikum Freiburg
Klinik für Innere Medizin II, Gastroenterologie, Hepatologie, Endokrinologie und Infektiologie, Hugstetter Str. 55, 79106 Freiburg
daniel.hornuss@uniklinik-freiburg.de

ZUSAMMENFASSUNG

Anamnese und klinischer Befund Ein 46-jähriger Bauarbeiter stellte sich bei seit ca. 7 Tagen bestehender Infektsymptomatik mit Fieber und teilweise produktivem Husten sowie 2-maliger orthotstatischer Synkope in der Notaufnahme vor. Ambulant war bereits eine orale antibiotische Therapie über 5 Tage mit Sultamicillin durch den Hausarzt eingeleitet worden, die zu keiner Beschwerdebesserung führte. In der klinischen Untersuchung zeigten sich hypertone Blutdruckwerte bei bekannter arterieller Hypertonie, ansonsten unauffällige Vitalparameter sowie pulmonal feinblasige Rasselgeräusche links basal.

Untersuchungen und Diagnose Laborchemisch präsentierten sich erhöhte Werte für LDH sowie pro-BNP und CRP bei normwertigen Leukozyten und normwertigem Procalcitonin. Bei Verdacht auf Pneumonie wurde zunächst ein konventionelles Röntgenbild der Lunge durchgeführt, das laterale Verschattungen in beiden Lungen zeigte, verdächtig auf eine atypische Pneumonie. Bei initial negativem Rachenabstrich trotz typischer klinischer, radiologischer und laborchemischer Konstellation erfolgte ein erneuter tiefer Rachenabstrich auf SARS-CoV-2, welcher ebenfalls negativ ausfiel. In der nachgeschalteten CT-Untersuchung des Thorax zeigten sich für COVID-19 typische bipulmonale laterale milchglasartige Infiltrate, woraufhin ein dritter Rachenabstrich durchgeführt wurde, der erneut negativ blieb. Nach Asservierung und PCR-Analyse von Sputum konnte schließlich der Nachweis von SARS-CoV-2 erbracht und die Diagnose einer COVID-19-assoziierten Pneumonie gesichert werden.

Therapie und Verlauf Es erfolgte die stationäre Aufnahme zur Infekt- und Synkopen-Abklärung. Bei zunächst noch ausstehendem Ergebnis des Rachenabstrichs auf SARS-CoV-2 wurde der Patient prophylaktisch isoliert. Bei Verdacht auf eine mögliche bakteriell-superinfizierte Pneumonie wurde eine intravenöse antibiotische Therapie mit Ampicillin/Sulbactam eingeleitet, welche nach 3 Tagen bei fehlenden Hinweisen auf bakterielle Erreger beendet wurde. Nach Diagnosesicherung erfolgte bei bereits eingetretener klinischer Rekonvaleszenz keine antivirale Therapie. Der Patient wurde 17 Tage nach initialem Symptombeginn ohne weitere Quarantäne-Auflagen nach Hause entlassen.

Folgerung Die Kasuistik beschreibt einen Fall von COVID-19, bei dem trotz typischer klinischer Symptomatik sowie typischen radiologischen und laborchemischen Befunden ein Virusnachweis in mehrfach korrekt durchgeführten tiefen Rachenabstrichen nicht möglich war. Erst eine Sputum-Analyse erbrachte den Nachweis der viralen RNA und sicherte die Diagnose. Bei begründetem klinischem Verdacht auf COVID-19 sollte daher bei negativen Rachenabstrichen zum sicheren Ausschluss eine Analyse von tiefen Atemwegssekreten (Sputum, bronchoalveoläre Lavage, Trachealsekret) oder Stuhl erfolgen.

ABSTRACT

Patient history and clinical findings A 46-year old construction worker presented at the emergency department with two orthostatic syncopes. The patient complained of prolonged fever and coughs for 7 days which had not improved after oral treatment with sultamicillin for 5 days, prescribed by the patient's general practitioner. Physical examination showed high blood pressure due to previously known hypertension. Other vital signs without pathological findings.

Dieses Dokument wurde zum persönlichen Gebrauch heruntergeladen. Vervielfältigung nur mit Zustimmung des Verlages.

Pulmonary auscultation showed basal soft crackling noises of the left lung

Findings and Diagnosis Laboratory examination showed increased values for LDH, pro-BNP and CRP and normal values for leucocytes and procalcitonin. Conventional X-Ray of the chest showed bipulmonal lateral atypical infiltrates. After the first PCR turned in negative another PCR-analysis for SARS-CoV-2 of a deep oral swab-sample was performed since the clinical, laboratory and radiological findings were typical for COVID-19. Again, SARS-CoV-2-RNA was not detected. A CT-scan of the chest showed bipulmonal lateral ground-glass attenuation, again typical for COVID-19 associated pneumonia. After a third attempt for a PCR-analysis of a deep oral swab-sample was negative, analysis of a sputum was performed which finally confirmed the diagnosis of COVID-19 associated pneumonia.

Therapy and Course of events The patient was admitted for evaluation of syncopes and suspect of COVID-19 associated pneumonia. The patient was prophylactically isolated while the result of SARS-CoV-2-PCR from a deep oral swab was pending. Suspecting a possible secondary bacterial infection at the beginning, intravenous antibiotic treatment with ampicillin/sulbactam was initiated. While further examinations showed no indication for bacterial infection, antibiotics were discontinued after 3 days. Due to clinical recovery antiviral therapy was not performed after confirming the diagnosis. The patient was discharged 17 days after onset of first symptoms without any requirements for further isolation.

Conclusion This casuistic describes a case of COVID-19 associated pneumonia presenting with typical clinical features, laboratory and radiological findings. Detection of viral RNA was not successful from deep oral swab-samples despite repeated attempts. Finally, PCR-analysis of sputum confirmed the diagnosis. Analysis of deeper airway samples (sputum, bronchoalveolar lavage, tracheal secretions) or stool for SARS-CoV-2 should be performed in cases of evident clinical suspicion of COVID-19 and negative PCR results from deep oral swabs.

Einleitung

Die aktuelle SARS-CoV-2-Pandemie stellt das Gesundheitssystem in Deutschland vor bis dato unbekannte Herausforderungen. Insbesondere ältere Bürger sowie Personen mit Komorbiditäten wie arterieller Hypertonie, Diabetes mellitus, kardiovaskulären Erkrankungen oder strukturellen Lungenerkrankungen zählen zu der sogenannten vulnerablen Bevölkerungsgruppe mit erhöhtem Risiko für schwere Krankheitsverläufe und daraus resultierender erhöhter Mortalität [1]. Mit Stand vom 09.04.2020 wurde in Deutschland bei bisher über 108 000 Personen SARS-CoV-2 nachgewiesen und mehr als 2100 verstarben bisher an der daraus resultierenden Erkrankung COVID-19 [2]. Eine schnelle und zuverlässige Diagnostik ist zur Erhebung der Fallzahlen und Einleitung möglicherweise erforderlicher Quarantänemaßnahmen zur Verhinderung einer weiteren Ausbreitung unerlässlich. Als Diagnostik der Wahl zur schnellen Identifikation von COVID-19-Fällen hat sich dabei die PCR-Analyse auf SARS-CoV-2 aus tiefen nasopharyngealen oder oropharyngealen Abstrichen etabliert [3]. Zwischenzeitlich mehren sich jedoch Hinweise auf Limitationen hinsichtlich der Sensitivität dieser Untersuchung [4, 5].

Anamnese

Ein 46-jähriger rumänisch-stämmiger Bauarbeiter stellte sich mit Fieber und Husten in der Notaufnahme vor. Anamnestisch bestanden die Symptome bereits seit 7 Tagen. Zuvor war bereits eine Vorstellung beim niedergelassenen Allgemeinmediziner erfolgt und, bei Verdacht auf das Vorliegen einer Pneumonie, eine antibiotische Therapie mit Sultamicillin per os über 5 Tage eingeleitet worden. Dies führte jedoch zu keiner Verbesserung der bestehenden Symptomatik. Darüber hinaus berichtete der Patient, 2-mal beim Versuch aufzustehen synkopiert zu sein. Angina-pectoris-Beschwerden bestanden zu keinem Zeitpunkt. Stuhlgang und Miktion waren unauffällig. Die COVID-19-spezifische Anamnese ergab keine Hinweise auf einen Aufenthalt in einem Risikogebiet und keinen erinnerlichen Kontakt zu einem bestätigten COVID-19-Fall. An Vorerkrankungen waren eine koronare Eingefäßerkrankung mit Zustand nach ST-Hebungsinfarkt bei LAD-Verschluss im Jahr 2019 (Behandlung in Rumänien), eine Herzinsuffizienz im Stadium NYHA I mit einer Ejektionsfraktion von > 55 % sowie ein metabolisches Syndrom bei Präadipositas (BMI 29,5 kg/m²) bei arterieller Hypertonie, Dyslipidämie und Prädiabetes (HbA1c 6,3 %) bekannt. Die bisherige Dauermedikation umfasste Atorvastatin, Nebivolol, ASS, Ticagrelor, Indapamid und Candesartan. Der Patient lebte zum Zeitpunkt der Vorstellung bei Bekannten (Familie mit 2 Kindern) und war selbst nicht verheiratet. Es bestand ein Zustand nach Nikotinabusus (sistiert 2019), sonst waren keine Noxen anamnestizierbar.

Diagnostik und Befunde

Klinisch präsentierte sich der Patient in einem präadipösen Ernährungszustand (BMI 29,5 kg/m²) und reduzierten Allgemeinzustand mit Fieber, Husten und Z. n. 2-maliger Synkope. Die in der Notaufnahme erhobenen Vitalparameter zeigten einen Hypertonus mit einem Blutdruck von 146/84 mmHg bei tachykardem Sinusrhythmus (Puls 102/min). Die Atemfrequenz war mit 24/min erhöht. Hierunter zeigte sich unter Raumluft eine periphere O_2-Sättigung von 95 %. Auskultatorisch imponierten linksseitige Rasselgeräusche bei sonst unauffälliger körperlicher Untersuchung. Laborchemisch zeigten sich bei Aufnahme (▶ **Tab. 1**) eine Erhöhung von pro-BNP, LDH und CRP sowie eine geringe Erhöhung der Transaminasen bei normwertigen Leukozytenzahlen und normwertigem Procalcitonin. Die PCR-Analyse des in der Notaufnahme entnommenen tiefen oropharyngealen Abstrichs (tiefer Rachenabstrich) ergab keinen Nachweis von SARS-CoV-2. Eine Multiplex-PCR auf andere atypische respiratorische Erreger (s. u.) aus einem zweiten tiefen Rachenabstrich war ebenfalls ohne Befund. Zur Synkopenabklärung erfolgte

Dieses Dokument wurde zum persönlichen Gebrauch heruntergeladen. Vervielfältigung nur mit Zustimmung des Verlages.

▶ **Tab. 1** Laborparameter bei Aufnahme und im Verlauf (pathologische Werte fett hervorgehoben).

Parameter	Einheit	Referenzbereich	Tag 0	Tag 5	Tag 8
Leukozyten	Tsd/µl	3,9–9,8	7,45	7,53	8,38
Lymphozyten	Tsd/µl	1,1–3,2	/	1,85	2,17
CRP	mg/l	< 5	**38,4**	**34,7**	**5,9**
Procalcitonin	ng/ml	< 0,05	< 0,05	< 0,05	< 0,05
IL-6	pg/ml	n/a	**38,0**	**9,0**	**1,7**
LDH	U/l	135–225	**473**	**367**	**297**
pro-BNP	pg/ml	< 125	**405**	**418**	**228**
Ferritin		30–400	/	**1329**	**764**
GOT	U/l	10–50	48	**53**	**80**
GPT	U/l	10–50	**51**	**81**	**183**
Hämoglobin	g/dl	13,5–17,6	15,4	14,7	14,2
Thrombozyten	Tsd/µ	146–328	227	**410**	**426**

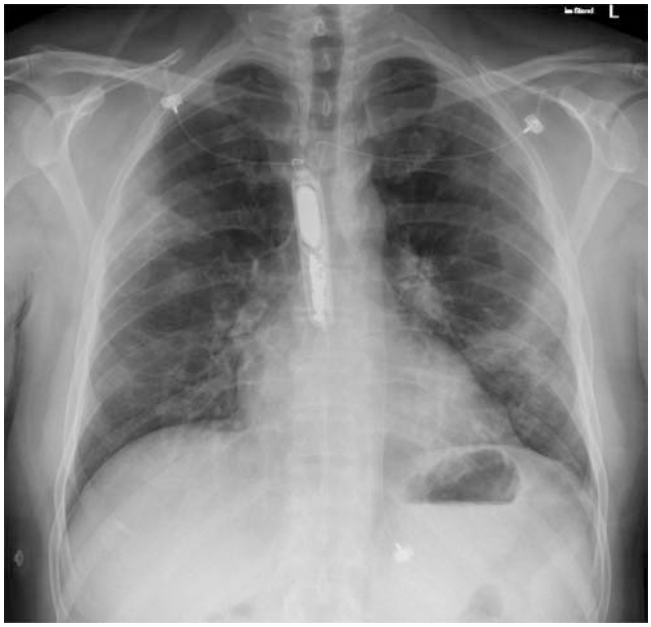

▶ **Abb. 1** Konventionelles Lungenröntgen an Tag 2 mit bipulmonalen lateralen Verschattunge sowie Monitor-Fremdmaterial.

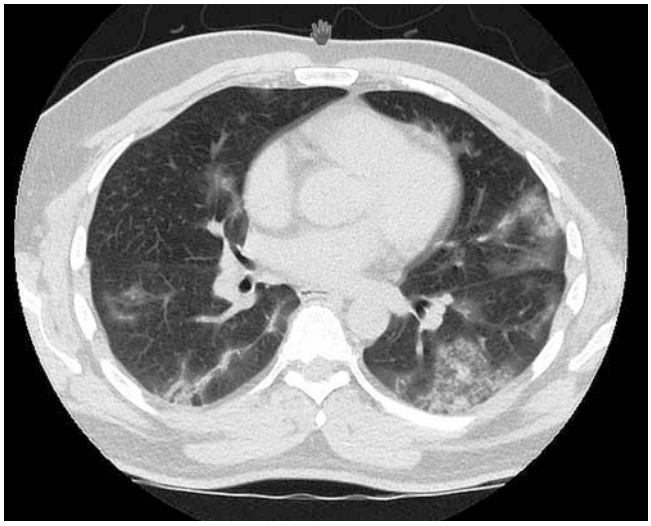

▶ **Abb. 2** CT-Thorax an Tag 3 mit deutlichen bipulmonalen lateralbetonten milchglasartigen Infiltraten.

ein Langzeit-EKG ohne nennenswerte rhythmologische Ereignisse. Eine transthorakale Echokardiografie zeigte keine Auffälligkeiten bei visuell guter LV-Funktion (55 %) ohne regionale Wandbewegungsstörungen. Die konventionelle Röntgenaufnahme der Lunge zeigte bipulmonale laterale Verschattungen, verdächtig auf das Vorliegen einer atypischen Pneumonie (▶ **Abb. 1**). Bei hochgradigem Verdacht auf eine COVID-19-assoziierte Pneumonie erfolgte nochmals ein tiefer Rachenabstrich auf SARS-CoV-2, der erneut negativ ausfiel. Es wurde die Indikation für eine Computertomografie des Thorax gestellt, die beidseitige, peripher betonte milchglasartige Verdichtungen (▶ **Abb. 2**) und vermehrt sichtbare, am ehesten reaktiv-veränderte mediastinale Lymphknoten ergab. Das Bild wurde als vereinbar mit dem Vorliegen einer COVID-19-assoziierten Pneumonie interpretiert. Laborchemisch zeigte sich im Verlauf eine für COVID-19 typische Konstellation mit Erhöhung von CRP, IL-6, LDH, pro-BNP und Ferritin bei negativem Procalcitonin und normwertigen Leukozyten. Eine dritte Analyse auf SARS-CoV-2 aus einem tiefen Rachenabstrich erbrachte aber erneut keinen Virus-Nachweis, sodass eine Asservierung von Sputum und Stuhl erfolgte. Die Stuhlanalyse blieb negativ, im gewonnenen Sputum gelang jedoch letztendlich der Nachweis von SARS-CoV-2 (▶ **Tab. 2**).

Klinischer Verlauf

Es erfolgte die stationäre Aufnahme zur Synkopen-Abklärung und Infektbehandlung bei hochgradigem Verdacht auf COVID-19-assoziierte Pneumonie sowie erhöhtem Risiko für einen schweren

Dieses Dokument wurde zum persönlichen Gebrauch heruntergeladen. Vervielfältigung nur mit Zustimmung des Verlages.

▶ **Tab. 2** Verlauf der virologischen Untersuchungen.

Tag	Testmaterial	Untersuchung auf	Ergebnis
0	Rachenabstrich	Influenza A (inklusive H1N1) + B, RSV, humanes Metapneumovirus (HMPV), humanes Bocavirus, Parainfluenzavirus 1–4, Coronaviren HKU, NL63, 229E und OC43, Rhinoviren, Entero-/Parechoviren, Adenoviren. Mycoplasma pneumoniae, Legionella pneumophila, Bordetella pertussis.	negativ
0	Rachenabstrich	SARS-CoV-2-PCR	negativ
2	Rachenabstrich	SARS-CoV-2-PCR	negativ
3	Rachenabstrich	SARS-CoV-2-PCR	negativ
6	Stuhl	SARS-CoV-2-PCR	negativ
6	Sputum	SARS-CoV-2-PCR	**positiv**

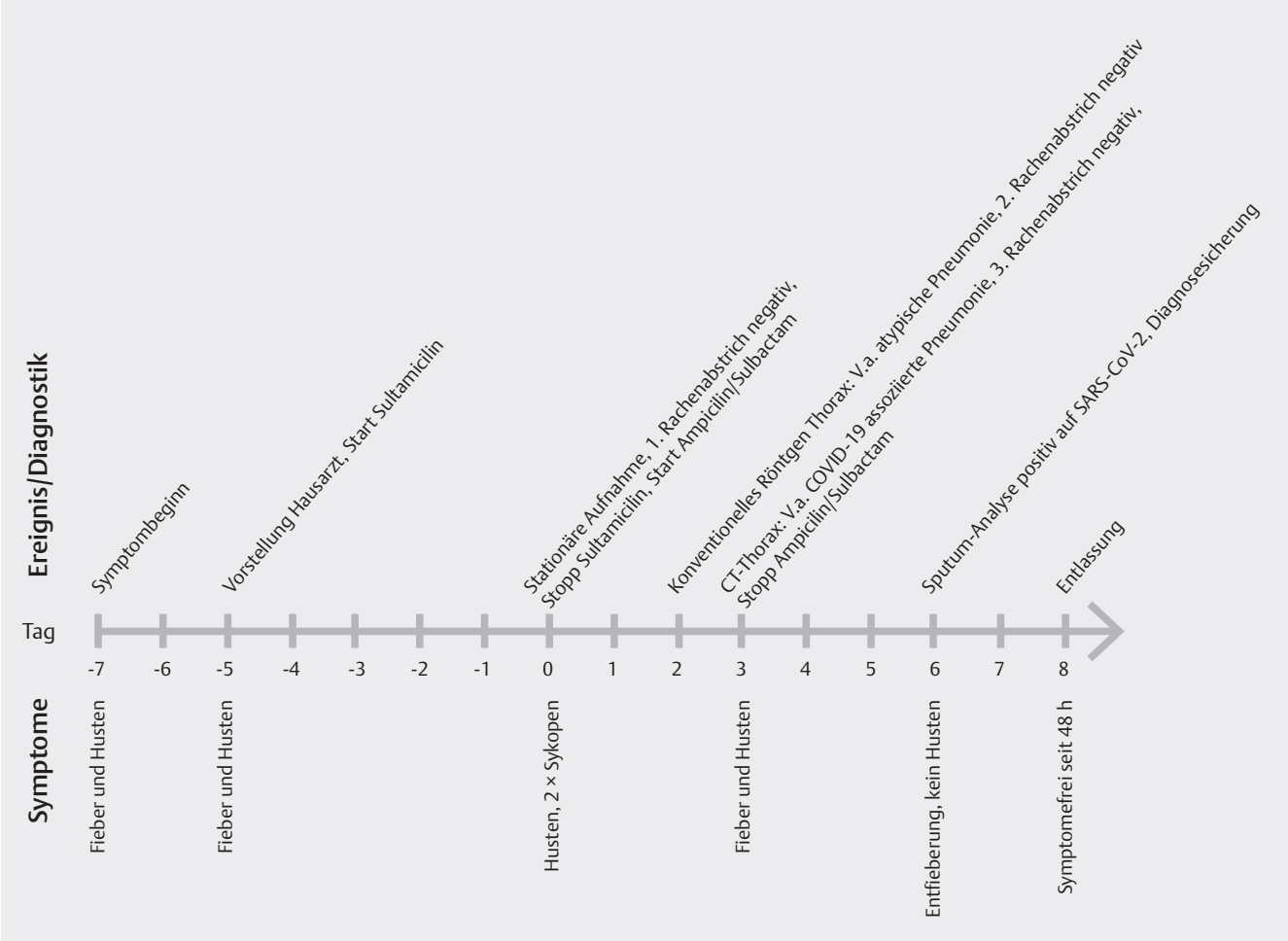

▶ **Abb. 3** Verlauf der klinischen Symptomatik und Diagnostik.

Erkrankungsverlauf bei Vorliegen von entsprechenden Vorerkrankungen. Bei Verdacht auf das Vorliegen einer möglichen bakteriellen Superinfektion erfolgte eine intravenöse antibiotische Therapie mit Ampicillin/Sulbactam, die dann bei fehlendem Erregernachweis und persistierend negativem Procalcitonin nach 3 Tagen beendet wurde. Unter Raumluft zeigten sich eine stabile Atemfrequenz und O_2-Sättigung. Bei klinisch, laborchemisch und radiologisch persistierendem hochgradigem Verdacht auf COVID-19-assoziierte Pneumonie wurde der Patient trotz initial mehrfach negativen Untersuchungsergebnissen auf SARS-CoV-2 weiterhin isoliert. Unter supportiven Maßnahmen zeigte sich im Verlauf des stationären Aufenthalts eine Verbesserung des Allge-

Dieses Dokument wurde zum persönlichen Gebrauch heruntergeladen. Vervielfältigung nur mit Zustimmung des Verlages.

meinzustands mit Rückgang von Fieber und Husten, weshalb nach Bestätigung der Diagnose COVID-19 mittels Nachweises von SARS-CoV-2 im Sputum keine antivirale Therapie eingeleitet wurde. Die Synkopen-Abklärung ergab keine Hinweise auf eine kardiale Ursache. In der Zusammenschau der Befunde ist am ehesten von einer Infekt-getriggerten orthostatischen Genese auszugehen. Nach Rücksprache mit dem örtlichen Gesundheitsamt konnte der Patient 8 Tage nach der stationären Aufnahme und 17 Tage nach Symptombeginn bei negativen Rachenabstrichen (und nur gering anzunehmender Infektiosität) ohne weitere Isolationsmaßnahmen nach Hause entlassen werden (▶ **Abb. 3**). Die im Verlauf ansteigenden Transaminasen wurden als hepatische Begleitreaktion im Rahmen der aktuellen Erkrankung gewertet und werden ambulant im Verlauf kontrolliert.

Diskussion

Aufgrund der typischen klinischen Beschwerdesymptomatik in Kombination mit den für COVID-19 typischen Laborbefunden bestand in der hier aufgeführten Kasuistik früh der hochgradige Verdacht auf eine COVID-19-assoziierte Pneumonie. Die ergänzenden radiologischen Befunde, sowohl im konventionellen Lungenröntgen, noch mehr jedoch die COVID-19-typischen Veränderung in der nachgeschalteten CT-Untersuchung der Lunge, untermauerten die Verdachtsdiagnose. Trotz des hochsuggestiven Vorliegens von COVID-19 gelang jedoch keine Erregersicherung aus den als Goldstandard etablierten diagnostischen Untersuchungen (tiefer nasopharyngealer oder oropharyngealer Abstrich). Erst die Analyse von tieferen Atemwegssekreten (im vorliegenden Fall Sputum) erbrachte den Virusnachweis und sicherte letztlich die Diagnose. Die Einleitung der antibiotischen Therapie mit Ampicillin/Sulbactam erfolgte zunächst unter dem Verdacht einer möglichen bakteriellen Superinfektion. Aufgrund des klinisch stabilen Zustands des Patienten und des bereits bei Aufnahme negativen Procalcitonins wäre jedoch ein zuwartendes Prozedere hinsichtlich einer antibiotischen Therapie ebenfalls gerechtfertigt gewesen. Auf einen individuellen Heilversuch durch potenziell auf SARS-CoV-2 antiviral-wirksame Substanzen (Hydroxychloroquin, Ritonavir/Lopinavir u. a.) wurde nach Diagnosesicherung bei deutlich gebessertem Allgemeinzustand verzichtet. Der Einsatz dieser Substanzen sollte im Rahmen eines individuellen Heilversuchs aufgrund der noch unzureichenden Datenlage im Einzelfall jeweils kritisch evaluiert werden und präferiert innerhalb klinischer Studien erfolgen.

Der vorliegende Fall unterstreicht die Limitationen der PCR-Analyse aus tiefen Rachenabstrichen hinsichtlich der Sensitivität trotz klinisch starkem Verdacht auf eine COVID-19-assoziierte Pneumonie. Aus der bisher gewonnenen klinischen Erfahrung scheint insbesondere die Kombination aus klinischer Symptomatik, laborchemischen Parametern (Erhöhung von CRP, IL-6, LDH, proBNP, Ferritin, D-Dimere bei gleichzeitig normwertigem oder nur mäßig erhöhtem Procalcitonin und normwertige bis erniedrigte Leukozyten mit häufig begleitender Lymphozytopenie) sowie den für eine COVID-19-assoziierte Pneumonie klassischen radiologischen Befunden eine hohe prädiktive Aussagekraft zu besitzen. Die hohe Sensitivität der CT-Untersuchung im Vergleich zur PCR-Analyse konnte bereits in ersten Studien nachgewiesen werden [6–8]. Ergänzend hierzu sollte jedoch erwähnt werden, dass die meisten Studien diesbezüglich in Hochprävalenzgebieten mit hoher zeitlicher Infektionsrate durchgeführt wurden. In Regionen mit niedrigerer Prävalenz ist der prädiktive Wert der Computertomografie und damit deren Stellenwert als diagnostisches Kriterium niedriger einzuschätzen. Dies spiegelt sich auch in den Empfehlungen der radiologischen Fachgesellschaften wider, welche die Computertomografie weiterhin lediglich zur Ergänzung der Diagnostik empfehlen [9, 10]. Im vorliegenden Fall erfolgte die Testung bei besserer Patienten-Compliance stets aus tiefen oropharyngealen Abstrichen. Eine mögliche höhere Sensitivität nasopharyngealer Abstriche wird diskutiert, jedoch ist die Studienlage hierzu uneinheitlich [5, 11]. Aufgrund der geringen Invasivität und der einfachen Durchführung ist die PCR-Analyse aus tiefen Rachen- oder Nasenabstrichen weiterhin die diagnostische Testmethode der ersten Wahl, insbesondere im Rahmen von Screening-Untersuchungen. Im Fall wiederholter negativer Testergebnisse aus diesen Proben sollte jedoch bei weiter bestehendem klinischem Verdacht auf COVID-19, insbesondere bei Nachweis von typischen radiologischen Befunden, die Analyse anderer Biomaterialen wie Stuhl oder tiefe Atemwegssekrete (Sputum, bronchoalveoläre Lavage, Trachealsekret) erfolgen.

KERNAUSSAGEN

- Schnelle und zuverlässige Testmethoden sind angesichts der aktuellen Pandemie-Lage unerlässlich.
- PCR-Analysen auf SARS-CoV-2 aus tiefen nasopharyngealen und oropharyngealen Abstrichen sind aktuell der Goldstandard zur Diagnose von COVID-19.
- Typische pathologische Befunde in CT-Untersuchungen der Lunge haben eine hohe Sensitivität.
- Zur Diagnosesicherung sollten bei wiederholt negativen Testergebnissen aus Rachenabstrichen und klinischem Verdacht auf COVID-19 Untersuchungen aus anderen Materialien (Sputum, BAL, Trachealsekret, Stuhl) erfolgen.

Interessenkonflikt

Die Autorinnen/Autoren geben an, dass kein Interessenkonflikt besteht.

Literatur

[1] Wu C, Chen X, Cai Y et al. Risk Factors Associated With Acute Respiratory Distress Syndrome and Death in Patients With Coronavirus Disease 2019 Pneumonia in Wuhan, China. JAMA Intern Med 2020. doi:10.1001/jamainternmed.2020.0994

[2] Robert-Koch-Institut (RKI), Bundesinstitut im Geschäftsbereich des Bundesministeriums für Gesundheit. COVID-19-Dashboard (09.04.2020). Im Internet (Stand 09.04.2020): https://corona.rki.de

[3] Robert-Koch-Institut (RKI), Bundesinstitut im Geschäftsbereich des Bundesministeriums für Gesundheit. Hinweise zur Testung von Patienten auf Infektion mit dem neuartigen Coronavirus SARS-CoV-2 (30.03.2020). Im Internet (Stand 09.04.2020): https://www.rki.de/DE/Content/InfAZ/N/Neuartiges_Coronavirus/Vorl_Testung_nCoV.html

Dieses Dokument wurde zum persönlichen Gebrauch heruntergeladen. Vervielfältigung nur mit Zustimmung des Verlages.

[4] Konrad R, Eberle U, Dangel A et al. Rapid establishment of laboratory diagnostics for the novel coronavirus SARS-CoV-2 in Bavaria, Germany, February 2020. Euro Surveill 2020; 25: doi:10.2807/1560-7917.ES.2020.25.9.2000173

[5] Yang Y, Yang M, Shen C et al. Evaluating the accuracy of different respiratory specimens in the laboratory diagnosis and monitoring the viral shedding of2019-nCoV infections. MedRxiv 2020; 2020: 02. doi:10.1101/2020.02.11.20021493

[6] Fang Y, Zhang H, Xie J et al. Sensitivity of Chest CT for COVID-19: Comparison to RT-PCR. Radiology 2020. doi:10.1148/radiol.2020200432

[7] Ai T, Yang Z, Hou H et al. Correlation of Chest CT and RT-PCR Testing in Coronavirus Disease 2019 (COVID-19) in China: A Report of 1014 Cases. Radiology 2020. doi:10.1148/radiol.2020200642: 200642

[8] Long C, Xu H, Shen Q et al. Diagnosis of the Coronavirus disease (COVID-19): rRT-PCR or CT? Eur J Radiol 2020; 126: 108961. doi:10.1016/j.ejrad.2020.108961

[9] Deutsche Röntgengesellschaft, Gesellschaft für Radiologie e.V. Presseinformation. COVID-19: unterstützende Diagnostik durch die CT (08.04.2020). Im Internet (Stand 21.04.2020): https://www.drg.de/de-DE/6287/covid-19/

[10] American College of Radiology (ACR). ACR Recommendations for the use of Chest Radiography and Computed Tomography (CT) for Suspected COVID-19 Infection (22.03.2020). Im Internet (Stand 21.04.2020): https://www.acr.org/Advocacy-and-Economics/ACR-Position-Statements/Recommendations-for-Chest-Radiography-and-CT-for-Suspected-COVID19-Infection

[11] Wolfel R, Corman VM, Guggemos W et al. Virological assessment of hospitalized patients with COVID-2019. Nature 2020. doi:10.1038/s41586-020-2196-x

Dieses Dokument wurde zum persönlichen Gebrauch heruntergeladen. Vervielfältigung nur mit Zustimmung des Verlages.