Artikel online veröffentlicht: 05.08.2020

Paraneoplastische reaktiv perforierende Kollagenose nach transienter akantholytischer Dermatose Grover

Paraneoplastic Grover-Like Condition with Transition into Reactive Perforating Collagenosis

Autoren
N. Jung, T. Vogt, C. S. L. Müller

Institut
Klinik und Poliklinik für Dermatologie, Venerologie und Allergologie, Universitätsklinikum der Universität des Saarlandes, Campus Homburg, Homburg

online publiziert 5.8.2020

Bibliografie
Akt Dermatol 2020; 46: 482–485
DOI 10.1055/a-1179-2447
ISSN 0340-2541
© 2020. Thieme. All rights reserved.
Georg Thieme Verlag KG, Rüdigerstraße 14, 70469 Stuttgart, Germany

Korrespondenzadresse
Prof. Cornelia S. L. Müller, Universitäts Hautklinik Homburg, Kirrberger Straße 100, 66421 Homburg, Deutschland
Cornelia.mueller@uks.eu

ZUSAMMENFASSUNG

Wir berichten über einen 90-jährigen Patienten mit Prostata-Karzinom, bei dem initial ein Morbus Grover bestand, welcher einen Wandel der klinischen Morphe hin zu einer erworbenen reaktiv perforierenden Kollagenose im Kontext eines paraneoplastischen Geschehens zeigte. Die detaillierte Pathogenese der transienten akantholytischen Dermatose Grover sowie der reaktiv perforierenden Kollagenose ist derzeit unklar. Während die reaktiv perforierende Kollagenose sporadisch in den paraneoplastischen Kontext gerückt wird, ist der Morbus Grover bisher nicht als paraneoplastische Erscheinung eingeordnet worden. Wir diskutieren die klinischen und histologischen differenzialdiagnostischen Überlegungen und empfehlen auf Basis dieser Beobachtungen bei Auftreten eines auffälligen Morbus Grover an fakultative Paraneoplasien zu denken.

ABSTRACT

We report on a 90-year-old patient with prostate carcinoma who initially had Grover's disease, which showed a clinical change to an acquired reactive perforating collagenosis in the context of a paraneoplastic event. Detailed pathogenesis of the transient acantholytic dermatosis Grover and the reactive perforating collagenosis is currently unclear. While reactive perforating collagenosis is sporadically placed in the paraneoplastic context, Grover's disease has not yet been classified as a paraneoplastic phenomenon. We discuss clinical and histological differential diagnostic considerations and, based on these observations, recommend that facultative paraneoplasia should be considered if an unusual Grover's disease occurs.

Einleitung

Wir berichten über einen Fall eines Morphenwechsels vom transienten akantholytischen Bild eines Morbus Grover hin zur ARPC (acquired reactive perforating collagenosis) im Kontext eines paraneoplastischen Geschehens. Während die ARPC sporadisch in den paraneoplastischen Kontext gerückt wird, ist der Morbus Grover bisher nicht als paraneoplastische Erscheinung eingeordnet worden.

Kasuistik

Der 90-jährige Patient stellte sich aufgrund von schwerem Juckreiz und eruptiv exanthematischem Aufschießen von 3–5 mm großen disseminierten, teils auch gruppiert stehenden erythematösen Papeln mit zentral angedeuteter Kruste in unserer Hochschulambulanz der Universitätsklinik vor. Alio loco war bereits eine transiente akantholytische Dermatose Grover diagnostiziert worden. Die Effloreszenzen waren stammbetont und symmetrisch verteilt. Auffallend und im Unterschied bspw. zu einer einfachen Prurigo war, dass auch Körperregionen betroffen waren, welche durch Kratzen nicht erreicht werden können, wie etwa der zentrale obere Rücken (▶ **Abb. 1 a–c**). An Vorerkrankungen waren bei dem Patienten lediglich eine arterielle Hypertonie und eine beginnende Herzinsuffizienz eruierbar. Aufgrund des schwerwiegenden Juckreizes erfolgte ein Laborscreening orientiert an der AWMF Pruritusleitlinie. Auffällig waren hier insbesondere die alkalische Phosphatase (AP 258 U/l), die Laktatdehydrogenase (LDH 431 U/l) und das extrem stark

Dieses Dokument wurde zum persönlichen Gebrauch heruntergeladen. Vervielfältigung nur mit Zustimmung des Verlages.

erhöhte Prostata-spezifische Antigen (PSA 250,7 ng/ml). Bei nachfolgender Vorstellung beim Urologen konnte der Verdacht auf ein fortgeschrittenes Prostatakarzinom mit ossärer Metastasierung per Bildgebung bestätigt werden. Serienbiopsien wurden aufgrund einer anamnestisch erhöhten Blutungsneigung patientenseitig abgelehnt. Nach Einleitung einer antihormonellen Therapie mit Bicalutamid kam es zu einem raschen Rückgang des PSA-Wertes. Unterstützend unsererseits wurde eine Lokaltherapie mit 0,1 % Betamethasonvalerat, 1,0 % Triclosan und 5,0 % Thesit in DAC-Basiscreme sowie intern Desloratadin bis zu 4×/d initiiert. Außerdem leiteten wir eine Lichttherapie mit UVB-Schmalspektrum 311 nm ein. Bei Wiedervorstellung einen Monat später hatte sich die Morphologie deutlich im Sinne einer reaktiv perforierenden Kollagenose (RPC) verändert mit zentral ulzerierten größeren Papeln und Knötchen. Darin waren häufig die typischen fest haftenden keratotischen Pfröpfe zu finden. Hervorzuheben ist, dass die für den Patienten nicht erreichbare zentrale Rückenpartie ebenfalls RPC-Effloreszenzen zeigte, im Unterschied zur häufigen, etwa bei Diabetikern und Niereninsuffizienten, auf Prurigo durch Kratztraumen entstehenden RPC. Analoge Effloreszenzen gruppierten sich auch entlang von Kratzspuren bspw. am Gesäß im Sinne eines Köbner-Phänomens (▶ **Abb. 1 b**).

▶ **Abb. 1** Klinischer Befund des Patienten bei Erstvorstellung (**a**) und bei zweiter Vorstellung mit ausgedehntem Köbner-Phänomen (**b**). Detailaufnahme der Läsionen (**c**).

Histologischer Befund

Histologisch zeigte sich das klassische Bild des Morbus Grover mit ausgedehnter Akantholyse innerhalb der Epidermis mit suprabasalen Spalten, Dyskeratosen und lymphozytären Infiltraten (▶ **Abb. 2 a, b**). Auf weiteren Serienschnitten derselben Biopsie fand sich jedoch auch ein schüsselförmiges Ulkus gefüllt mit Zelldebris und, pathognomonisch für die RPC, entzündlich begleiteter, transepidermaler Ausschleusung von degeneriertem kollagenen Bindegewebe (▶ **Abb. 2 c, d**).

Unter interdisziplinärer Behandlung kam es dann im Verlauf von nur wenigen Wochen zu einer Linderung des Pruritus und einer deutlichen Abheilungstendenz des Hautbefundes (▶ **Abb. 3**). Mit Eintritt des Rezidivs bzw. des weiteren Progresses des Prostatakarzinoms kam es trotz fortgesetzter Dermatotherapie im Verlauf ebenfalls zu RPC-Rezidiven, mit wellenförmiger Dynamik, jedoch milder und gut symptomatisch einstellbar. Wenige Monate später erlag der Patient seinem Tumorleiden.

Diskussion

Bei der transienten akantholytischen Dermatose Grover handelt es sich um eine Erkrankung, welche zumeist Männer ab dem 60. Lebensjahr betrifft und mit quälendem Juckreiz einhergeht. Die Ätiopathogenese ist bisher unklar. Es sind keine genetischen oder infektiösen Ursachen bekannt. Über ein paraneoplastisches Auftreten eines Morbus Grover wurde unseres Wissens bisher in der Literatur nicht berichtet. Die RPC ist mit Abstand die häufigste perforierende Dermatose gegenüber selteneren anderen Formen wie der perforierenden Follikulitis, dem perforierenden Granuloma anulare, dem meist an eine Nephropathie gebundenen Morbus Kyrle oder den perforierenden Elastosen wie etwa der Elastosis perforans serpiginosa. Die RPC tritt selten in ihrer hereditären Form auf, welche sich ggf. dann bereits in der Jungend manifestiert. Viel häufiger ist die -erworbene Form (acquired RPC, ARPC). Die ARPC ist eine gängige Diagnose bei älteren Menschen mit Stoffwechselstörungen, insbesondere Diabetes mellitus und auch bei chronischer Niereninsuffizienz [1, 2]. In einer Serie mit 8 Fällen einer APRC wurde festgestellt, dass 7 Patienten an einem Diabetes mellitus Typ 2 mit oder ohne Niereninsuffizienz litten und ein Patient an Leberzirrhose [3].

Die genaue Pathogenese der Erkrankung ist unklar, obgleich dem Kratztrauma – z. B. im Rahmen neuropathischen Juckreizes beim Diabetes – mit oberflächlicher punktueller Nekrose der Dermis eine Rolle zuzukommen scheint. Entsprechend ist die Erkrankung „köbnerbar“ und zeigt entsprechend den isomorphen Reizeffekt an Körperregionen, die der Patient mit seinen Nägeln erreichen kann. Es sind nur wenige Einzelfälle in der bisherigen Literatur beschrieben, in denen die ARPC in Zusammenhang mit einem Malignom zu stehen scheint. Schon Kawahara et al. berichteten 2018 über die Entstehung einer RPC im Kontext eines PSA-Anstieges aufgrund eines Prostatakarzinoms. Unser Fall unterstreicht diese gelegentliche Assoziation. Analog zu unserem Fall wurde auch von anderen Autoren über einen Rückgang der Hautsymptomatik nach erfolgreicher Krebstherapie berichtet [4, 5]. Es kann also angenommen werden, dass Milieufaktoren im Rahmen einer Krebserkrankung wie u. a. proinflammatorische Zytokine oder Wachstumsfaktoren eine Rolle in der Entstehung der ARPC-Morphologie spielen können, mindestens jedoch den Juckreiz erzeugen.

Andere ARPC-assoziierte Malignome waren papilläre Schilddrüsenkarzinome, Adenokarzinome des Pankreas, Kolonkarzinome, Hodgkin-Lymphome und nasopharyngeale Karzinome [3, 5 – 8].

Dieses Dokument wurde zum persönlichen Gebrauch heruntergeladen. Vervielfältigung nur mit Zustimmung des Verlages.

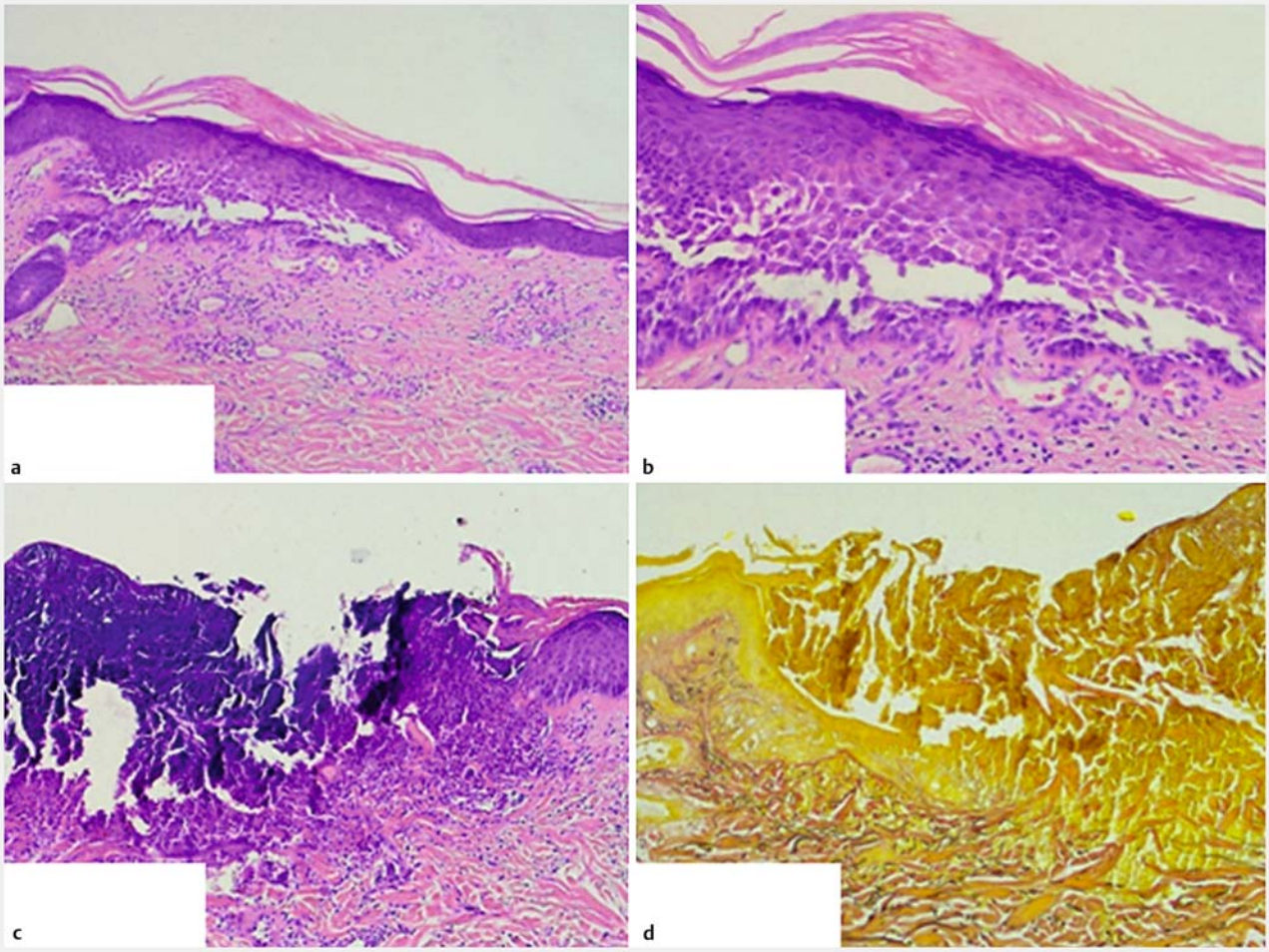

▶ **Abb. 2** Histologische Befunde der entnommenen Biopsie. **a** HE-Färbung. Originalvergrößerung 100×. **b** HE-Färbung. Originalvergrößerung 200×. Intraepidermal findet sich eine umschriebene Spongiose mit übergelagerter Parakeratose sowie Schuppenkruste. Als typisch für Morbus Grover sieht man eine basale Akantholyse, die an einen Pemphigus vulgaris erinnert. Begleitend ein sehr schütteres lymphozytäres Infiltrat. **c** HE-Färbung. Originalvergrößerung 100×. **d** Elastica-van-Gieson-Färbung. Originalvergrößerung 100×. In derselben Biopsie findet sich auf weiteren Serienschnitten ein schüsselförmiges Ulkus gefüllt mit Zelldebris und basophil degeneriertem Kollagen. Auffällig und charakteristisch für die reaktive perforierende Kollagenose ist die in der Elastica sichtbare Ausschleusung kollagener Fasern in das Ulkus.

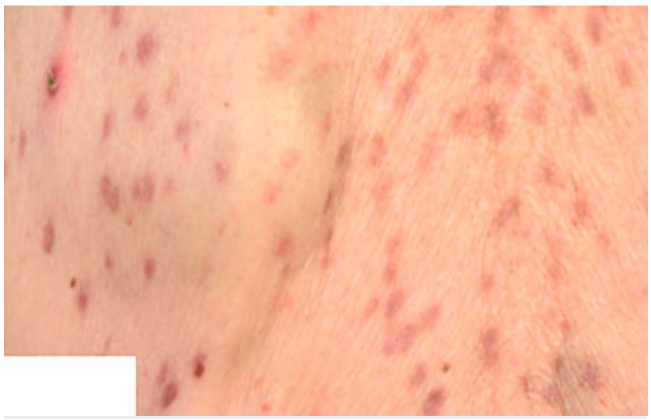

▶ **Abb. 3** Klinische Abheilungsphase.

Immer wieder wurde vermutet, dass der Pruritus, das folgende Kratzen und das daraus resultierende oberflächliche Trauma für die Hautveränderungen verantwortlich sind. In unserem Fall sahen wir jedoch auch Effloreszenzen in der nicht „köbnerbaren" Region des mittleren Rückens, wo der Patient sich nachweislich nicht kratzen konnte. Daher sehen wir die These einer rein mechanischen Auslösung auch außerhalb der hereditären Situation eher kritisch.

Fazit für die Praxis

Unsere Fallbeschreibung wirft neue Fragen bez. der Genese beider, bis heute ätiologisch und formal-pathogenetisch weiterhin wenig verstandenen Erkrankungen auf. Ein gemeinsames sequenzielles Auftreten wurde bisher nicht beschrieben. Gemäß unserer Beobachtung sollte aber bei einem auffallend hartnäckigen oder klinisch auffälligen Morbus Grover auch an eine

Dieses Dokument wurde zum persönlichen Gebrauch heruntergeladen. Vervielfältigung nur mit Zustimmung des Verlages.

Paraneoplasie gedacht werden. U. U. ist auch die nicht so einfach zu erkennende transiente akantholytische Dermatose Grover im Vorfeld oder in Assoziation mit der jedem Kliniker besser vertrauten ARPC auch bislang lediglich übersehen worden, weshalb wir zusätzliche Biopsien in diesem Kontext empfehlen.

Interessenkonflikt

Die Autorinnen/Autoren geben an, dass kein Interessenkonflikt besteht.

Literatur

[1] Ramirez-Fort MK, Khan F, Rosendahl CO et al. Acquired perforating dermatosis: a clinical and dermatoscopic correlation. Dermatol Online J 2013; 19: 18958

[2] Saray Y, Seçkin D, Bilezikçi B. Acquired perforating dermatosis: clinicopathological features in twenty-two cases. J Eur Acad Dermatol Venereol 2006; 20: 679–688. doi:10.1111/j.1468-3083.2006.01571.x

[3] González-Lara L, Gómez-Bernal S, Vázquez-López F et al. Acquired perforating dermatosis: a report of 8 cases. Actas Dermosifiliogr 2014; 105: e39–43. doi:10.1016/j.ad.2013.09.014

[4] Kawahara S, Mitoma C, Murai M et al. Acquired perforating collagenosis in a non-diabetic patient with advanced prostate carcinoma: A review of perforating dermatosis associated with malignancy. J Dermatol 2018; 45: e219–e220. doi:10.1111/1346-8138.14272

[5] Yazdi S, Saadat P, Young S et al. Acquired reactive perforating collagenosis associated with papillary thyroid carcinoma: a paraneoplastic phenomenon? Clin Exp Dermatol 2010; 35: 152–155. doi:10.1111/j.1365-2230.2009.03211.x

[6] Bong JL, Fleming CJ, Kemmett D. Reactive perforating collagenosis associated with underlying malignancy. Br J Dermatol 2000; 142: 390–391. doi:10.1046/j.1365-2133.2000.03326.x

[7] Jeon H, Sarantopoulos GP, Gharavi NM et al. Acquired perforating dermatosis associated with metastatic colon cancer. Dermatol Online J 2011; 17: 7. https://escholarship.org/uc/item/556755t5

[8] Kansaria Jayti B, Jerajani Hemangi R, Udare S. Acquired perforating dermatosis associated with oral carcinoma: A rare association. Journal of Dental and Medical Sciences 2016; 15: 13–16. doi:10.9790/0853-15311316

Dieses Dokument wurde zum persönlichen Gebrauch heruntergeladen. Vervielfältigung nur mit Zustimmung des Verlages.