

# Bildgebende Untersuchungen des neuronalen Schmerznetzwerks

## Neuroimaging the Pain Network

### Autoren

Benjamin Mosch, Verena Hagena, Martin Diers 

### Institut

Klinik für Psychosomatische Medizin und Psychotherapie,  
LWL Universitätsklinikum Bochum der Ruhr-Universität  
Bochum, Bochum

### Schlüsselwörter

chronic back pain, fibromyalgia syndrome, phantom limb  
pain, complex regional pain syndrome, functional and  
structural neuroimag

### Key words

Chronischer Rückenschmerz, Fibromyalgiesyndrom,  
Phantomschmerz, komplexes regionales Schmerzsyndrom,  
funktionelle und strukturelle Bildgebung

Online publiziert: 6.8.2020

### Bibliografie

Akt Rheumatol 2020; 45: 413–421

DOI 10.1055/a-1202-0766

ISSN 0341-051X

© 2020. Thieme. All rights reserved.

Georg Thieme Verlag KG, Rüdigerstraße 14,  
70469 Stuttgart, Germany

### Korrespondenzadresse

Prof. Martin Diers  
Klinik für Psychosomatische Medizin und Psychotherapie  
LWL Universitätsklinikum Bochum der Ruhr-Universität  
Bochum  
Alexandrinestraße 1–3  
44791 Bochum  
Tel.: +49 234 5077 3175, Fax: +49 234 5077 3229  
martin.diers@rub.de

### ZUSAMMENFASSUNG

Der vorliegende Artikel soll eine Übersicht über bildgebende Untersuchungen im Bereich chronischer Schmerzsyndrome bieten. Auf die einleitenden Worte zur allgemeinen Phänomenologie des Schmerzes folgt ein umfassender Einblick in die gegenwärtige Anwendung funktioneller und struktureller Bildgebungstechniken am Beispiel ausgewählter Schmerzsyndrome (Chronischer Rückenschmerz, Fibromyalgiesyndrom (FMS), Phantomschmerz und Komplexes regionales Schmerzsyndrom (CRPS)). In diesem Zusammenhang werden Gemeinsamkeiten und Besonderheiten der spezifischen neurologischen Korrelate verschiedener chronischer Schmerzerkrankungen diskutiert.

### ABSTRACT

In this article, we want to provide an overview of neuroimaging studies in the field of chronic pain. Firstly, we start with a brief introduction about the phenomenology of pain. In the following section, the application of functional and structural imaging techniques will be shown in selected chronic pain syndromes (chronic back pain, fibromyalgia syndrome (FMS), phantom limb pain and complex regional pain syndrome (CRPS)). In this context, common features and special features of imaging correlates across different types of chronic pain will be discussed.

## Phänomenologie des Schmerzes

Beim Schmerz handelt es sich um eine multidimensionale Sinneserfahrung, die hinsichtlich dreier Komponenten beschrieben werden kann: „sensorisch-diskriminativ“ (Intensität, Lokalisation, Qualität und Dauer des Schmerzes), „affektiv-motivational“ (die Unangenehmheit des Reizes und das Bedürfnis, dieser Unangenehmheit zu entfliehen) und „kognitiv-evaluativ“ (Kognitionen wie Ablenkung, Bewertung und kulturelle Werte). Dies führt zu der Annah-

me, dass Schmerz nicht allein durch den nozizeptiven Input, die Reizintensität und die Unangenehmheit bestimmt wird und dass Kognitionen sowohl die sensorische als auch die affektiv-motivationale Dimension des Schmerzes entscheidend beeinflussen können [1]. Diese Vorstellung deckt sich mit der neuroanatomischen Differenzierung zwischen dem lateralen und medialen Schmerzsystem [2]. Die Terminologie des Schmerzsystems leitet sich dabei anhand der Lokalisierung involvierter Nuclei des Thalamus ab: Das laterale System des Thalamus weist Verbindungen zum primären

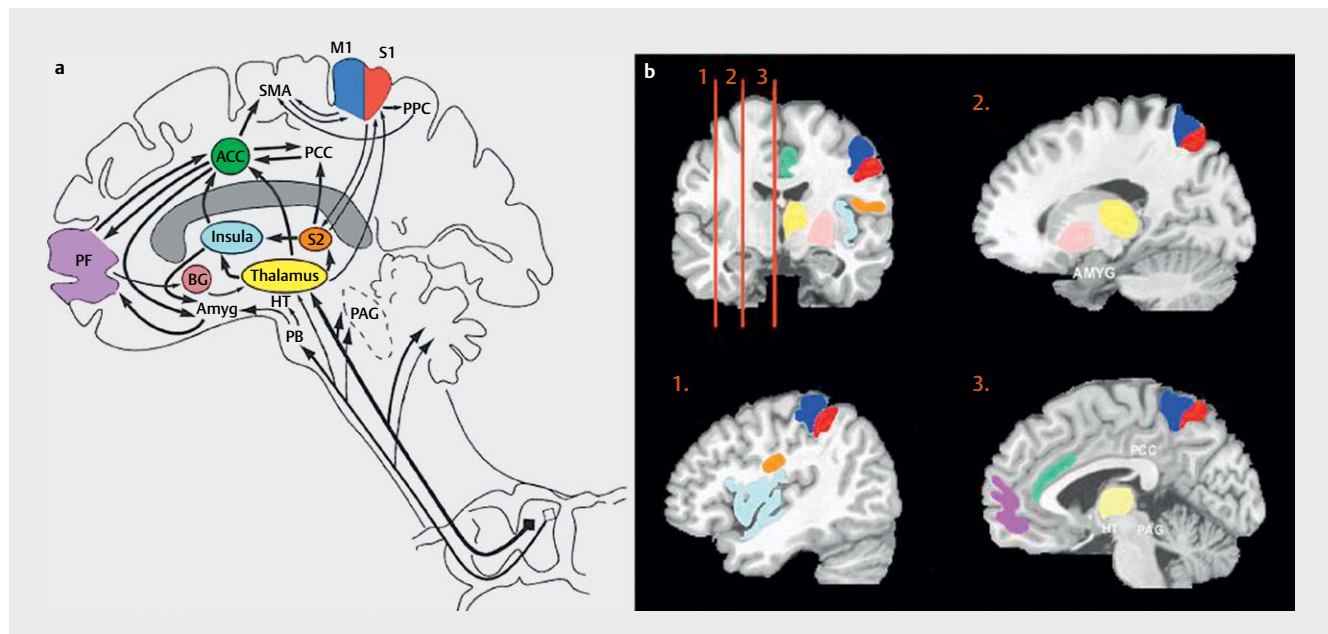
und sekundären somatosensorischen Kortex (S1 & S2) auf und wird als sensorisch-diskriminative Komponente des Schmerzes betrachtet. Die affektiv-motivationale Komponente wird durch mediale Strukturen des Thalamus repräsentiert, welche ihrerseits Verbindungen zu limbischen (z. B. Anteriorer Cingulärer Kortex (ACC)) und frontalen Arealen zeigen [3].

Eine derartige Unterscheidung von Hirnarealen entsprechend der medialen und lateralen Zweige der spinothalamischen Bahn funktioniert allerdings nicht bei allen Regionen, die für die Verarbeitung schmerzhafter experimenteller Reize wichtig sind – so etwa bei der Insula [3]. Die Insula ist mit dem limbischen System vernetzt, welches wiederum Verbindungen zum ACC aufweist [4]. Die Ergebnisse einer Vielzahl von bildgebenden Untersuchungen legen nahe, dass sich die Schmerzverarbeitung nicht durch die isolierte Betrachtung einzelner Hirnregionen beschreiben lässt, sondern vielmehr auf ein Netzwerk miteinander verschalteter Strukturen zurückzuführen ist. Hierbei handelt es sich um somatosensorische (S1, S2, Insula), limbische (Insula, ACC) und assoziative (präfrontaler Kortex (PFC)) Areale, die simultan Reize verschiedener nozizeptiver Signalwege erhalten [2]. Interessanterweise scheinen sich verschiedene chronische Schmerzsyndrome durch einzigartige funktionelle und strukturelle Charakteristika auszuzeichnen [3, 5]. Eine Illustration der wichtigsten kortikalen und subkortikalen Strukturen des Schmerznetzwerks, ihrer Interkonnektivität sowie der relevanten aufsteigenden Bahnen ist ► **Abb. 1** zu entnehmen.

Einige Autoren postulierten, dass chronischer Schmerz mit einer verminderten sensorischen Verarbeitung sowie einer gesteigerten emotional-kognitiven Verarbeitung einhergeht [2, 6, 7]. In diesem Kontext ist darauf hinzuweisen, dass Nozizeption und Schmerz zwar zusammenhängen, jedoch nicht gleichzusetzen sind. Nozizeption beschreibt ausschließlich die Transduktion nozizeptiver Signale aus der Peripherie in das zentrale Nervensystem. Beim Schmerz handelt es sich hingegen um ein Wahrnehmungsphänomen, welches die Integration und Modulation verschiedener neuronaler, psychologischer und kultureller Prozesse umfasst und Bewusstsein erfordert. Entsprechend führt nozizeptiver Input im Gehirn nicht zwangsläufig zu Schmerz und Schmerz geht nicht in jedem Fall mit Nozizeption einher [8, 9]. Während erfahrene Balletttänzerinnen bspw. in Spitzenschuhen tanzen, wirken oft über mehrere Stunden ungefähr 50 kg auf eine Hautfläche von 1 cm<sup>2</sup>. Professionellen Tänzerinnen gelingt es in diesem Zusammenhang, nozizeptive Signale von der Schmerzwahrnehmung zu trennen [7].

### Akuter, subakuter und chronischer Schmerz

Unter normalen Umständen kann akuter Schmerz gut behandelt werden und ist auf spezifische Körperteile begrenzt. Die Funktion akuten Schmerzes liegt in der Warnung vor unmittelbarer Gefahr und soll letztlich zu einer adäquaten Schonhaltung der betroffenen Körperregion führen. Im Sinne der International Association for the Study of Pain (IASP) gilt Schmerz als chronisch, wenn er länger als 3 bzw. 6 Monate anhält (einigen Definitionen zufolge sogar 12 Mo-



► **Abb. 1** Kortikale und subkortikale Regionen des Schmerznetzwerks, ihre Interkonnektivität und relevante aufsteigende Bahnen. Die schmerzverarbeitenden Areale sind in unterschiedlichen Farben dargestellt. **a** Die schematische Abbildung zeigt alle relevanten Strukturen, Verbindungen und aufsteigenden Leitungsbahnen. **b** Alle Areale aus der schematischen Illustration sind auch in den anatomischen MRT-Schnittbildern farblich codiert dargestellt. Es handelt sich um Aufnahmen der koronalen Schnittebene sowie 3 sagittale Schnittbilder, deren Koordinaten in der koronalen Aufnahme markiert sind. Abgebildet sind der primäre und sekundäre somatosensorische Kortex (S1, S2, rot und orange), der anteriore cinguläre Kortex (ACC, grün), die Insula (blau), der Thalamus (gelb), der präfrontale Kortex (PFC, violett), der primäre motorische und supplementär-motorische Kortex (M1 und SMA), der posteriore Parietalkortex (PPC), der posteriore cinguläre Kortex (PCC), die Basalganglien (BG, pink), der Hypothalamus (HT), die Amygdala (AMYG), die Parabrachialis-Kerne (PB) und das periaquäduktale Grau (PAG). Quelle: Apkarian AV et al. *European Journal of Pain* 2005; 9: 463–484 mit freundlicher Genehmigung von Wiley [rerif].

nate) bzw. die „erwartete Heilungsdauer“ überschreitet [10]. In diesem Fall hat der Schmerz seine Warnfunktion verloren und geht gehäuft mit psychosozialen Veränderungen einher. Derartig dysfunktionaler Schmerz ist normalerweise nicht auf eine spezifische auslösende oder aufrechterhaltende Ursache zurückzuführen, sondern multikausal zu erklären. Dies spricht dafür, in der Therapie des chronischen Schmerzes einen umfassenden psychosozialen Ansatz zu verfolgen [11]. Subakuter Schmerz erstreckt sich über einen Zeitraum zwischen 1 und 3–6 Monaten. Hierbei sollte jedoch beachtet werden, dass die Zeitintervalle nicht zwangsläufig vergleichbar sind, da sie definitionsgemäß vom Beginn der Symptomatik abhängen, welcher nicht immer eindeutig festzulegen ist. Darüber hinaus ist auch die „erwartete Heilungsdauer“ in aller Regel schwierig einzugrenzen (z. B. bei Erkrankungen wie der rheumatoiden Arthritis oder Trigeminusneuralgie) [8]. Um das komplexe Phänomen des chronischen Schmerzes einordnen zu können, haben Flor und Turk [8] ein 2-dimensionales Modell vorgeschlagen, welches akuten und chronischen Schmerz konzeptualisieren soll. Die Symptomatik wird dabei auf den 2 Dimensionen Zeit und physische Belastbarkeit eingeordnet. So wäre bspw. eine Symptomatik mit kurzer Dauer und intensivem Schmerz akut und ein lang andauernder, aber in seiner Intensität nicht allzu intensiver Schmerz als chronisch einzustufen.

## Bildgebung bei chronischen Schmerzsyndromen: Der Vergleich gesunder Kontrollen mit chronischen Schmerzpatienten

Die Schmerzverarbeitung ist auf ein komplexes neuronales Netzwerk verteilter Hirnareale zurückzuführen. Es ist folgerichtig von großem Interesse, wie verschiedene chronische Schmerzsyndrome (z. B. Chronischer Rückenschmerz, Fibromyalgie, Phantomschmerz oder CRPS) innerhalb dieses Netzwerks verschaltet sind. Hierbei besteht große Hoffnung, durch bildgebende Verfahren valide und sensitive Messwerte erhalten zu können, die die subjektiven Selbstangaben in Fragebogenverfahren sinnvoll ergänzen können [12]. Allerdings befinden sich entsprechende Untersuchungen zu Schmerzsyndromen, die zur Diagnosefindung auf individueller Ebene beitragen könnten, noch im Anfangsstadium. Bislang werden v. a. zu Gruppen gepoolte Resultate von Schmerzpatienten mit denen gesunder Kontrollprobanden verglichen, sodass zum jetzigen Zeitpunkt eine Auswertung hinsichtlich individueller Werte (noch) nicht möglich erscheint. Neuerdings werden verschiedene computergestützte Algorithmen erprobt, anhand derer prognostische, diagnostische, funktionelle und bildgebende Marker individuell ausgewertet werden könnten [13, 14]. Zum aktuellen Zeitpunkt ist dies jedoch noch nicht praktikabel, da bislang insbesondere im Bereich der klinisch relevanten Schmerzsyndrome aussagekräftige Studien fehlen [13].

### Chronischer Rückenschmerz

Etwa 27–40 % der Bevölkerung leiden an chronischem Rückenschmerz, wobei die Ursachen und Schmerzintensitäten stark variieren. Zum Nachweis möglicher neuroplastischer Veränderungen im sensomotorischen Kortex chronischer Rückenschmerzpatienten applizierten Flor et al. [15] intrakutan schmerzhaft und nicht-schmerzhaft elektrische Reize und maßen die resultierende ma-

gnetische Hirnaktivität mittels Magnetoenzephalografie (MEG). Auf diese Weise konnte gezeigt werden, dass chronischer Schmerz mit einer kortikalen Reorganisation (mediale Verschiebung der Aktivierung) verbunden ist, welche ihrerseits zu einer Aufrechterhaltung des Schmerzerlebens führen könnte. In diesem Kontext korrelierte das Ausmaß der Aktivierungsverschiebung positiv mit der Chronizität. Darüber hinaus war innerhalb eines frühen Zeitfensters (100 ms) die Amplitude der elektrischen Reizantwort im MEG bei Patienten mit chronischen Schmerzen im unteren Rücken signifikant höher als bei Gesunden, wenn der Rücken schmerzhaft stimuliert wurde. Weiterführende Studien berichteten eine gesteigerte Schmerzsensibilisierung sowie eine verstärkte Verarbeitung sensorisch-diskriminativer Aspekte des Schmerzes, die anhand spezifischer Komponenten (N80) der ereigniskorrelierten Potenziale einer Messung im Elektroenzephalogrammen (EEG) abgebildet werden können [16]. Mithilfe der funktionellen Magnetresonanztomografie (fMRT) konnten Giesecke et al. [17] zeigen, dass eine subjektiv gleichermaßen schmerzhaft Druckstimulation des linken Daumnagels bei chronischen Rückenschmerzpatienten und gesunden Kontrollprobanden zu vergleichbaren Aktivierungsmustern führten, während die Patienten bei objektiv gleichen Druckintensitäten in schmerzrelevanten Arealen stärkere Aktivierungen zeigten. So wurden bei objektiv gleichem Druckniveau zwar ähnliche Areale aktiviert, jedoch zeigte die Patientengruppe eine signifikant reduzierte Aktivierung des periaquäduktalen Grau (PAG) sowie eine signifikant erhöhte Aktivierung in SI, SII und im lateralen orbitofrontalen Kortex. Diese Erkenntnisse unterstützen die Hypothese eines dysfunktionalen inhibitorischen Systems, das durch das PAG kontrolliert wird [18]. Ähnliche Ergebnisse konnten bei einer Stimulation 5 cm links des 4./5. lumbalen Spinalzwischenraums gefunden werden. In diesem Fall zeigten die Patienten im Vergleich zu einer Kontrollgruppe bei Präsentation subjektiv vergleichbarer Reizintensitäten eine erhöhte Aktivierung der rechten Insula, der supplementär-motorischen Rinde (supplementary motor area, SMA) und im posterioren cingulären Kortex (PCC) [19]. Im Rahmen einer Resting-State-fMRT-Analyse konnten fünf essenzielle Resting-State-Netzwerke identifiziert werden, von denen lediglich das sogenannte Ruhezustandsnetzwerk oder Default Mode Network (DMN), welches allgemein im Wachzustand unter entspannten Ruhebedingungen aktiv ist, Abweichungen von der gesunden Kontrollgruppe aufwies [20]. Die Autoren berichteten demnach über eine verminderte Konnektivität des medialen präfrontalen Kortex (PFC) mit den posterioren Strukturen des DMN sowie eine erhöhte Konnektivität mit der Insula im Verhältnis zur Schmerzintensität. Tagliazucchi et al. [21] berichteten ähnliche Ergebnisse. Sie konnten zeigen, dass chronische Schmerzen die normale Aktivität des DMN stören, selbst wenn sich das Gehirn im Ruhezustand befindet.

Ob die beschriebenen funktionellen Veränderungen durch strukturelle Modifikationen ausgelöst werden oder ihrerseits strukturelle Veränderungen verursachen, ist noch nicht abschließend geklärt. Apkarian et al. [22] fanden für chronische Rückenschmerzpatienten 5–11 % weniger Volumen der neokortikalen grauen Substanz (GM) im Vergleich zur gesunden Vergleichsstichprobe. Das Ausmaß dieser Abnahme entspricht dem GM-Volumen, das in 10–20 Jahren normaler Alterung verloren gehen würde. Die Verringerung des Volumens war dabei abhängig von der Schmerzdau-

er, was auf einen GM-Verlust von  $1,3 \text{ cm}^3$  für jedes Jahr chronischer Schmerzen schließen lässt. Die Dichte der neokortikalen grauen Substanz war beidseitig im dorsolateralen PFC sowie im rechten Thalamus verringert. Die Reduzierung der grauen Substanz im dorsolateralen PFC konnte in 2 weiteren Studien repliziert werden. Fritz et al. [23] fanden ein reduziertes GM-Volumen im ventrolateralen und dorsolateralen PFC, dem ventralen und dorsalen medialen PFC und der anterioren Insula. Außerdem zeigte sich eine schwach negative Korrelation der Schmerzintensität mit dem GM-Volumen im linken dorsolateralen und ventrolateralen PFC sowie im ACC [23]. Ivo et al. [24] konnten darüber hinaus eine verminderte GM-Dichte des dorsolateralen PFC, des Thalamus und des medialen cingulären Gyrus (MCC) nachweisen. Ferner fanden Schmidt-Wilcke et al. [25] eine signifikante GM-Abnahme im Hirnstamm und in SI. Die Schmerzunangenehmheit und die Schmerzintensität am Tag der Untersuchung korrelierten negativ mit diesen Arealen (d. h. GM-Reduktion bei zunehmender Unangenehmheit/Intensität). Zusätzlich wurde ein signifikanter bilateraler GM-Anstieg in den Basalganglien und im linken Thalamus festgestellt. Zusammenfassend zeigt sich bei chronischen Rückenschmerzpatienten auf neuronaler Ebene ein weites Spektrum funktioneller und struktureller Veränderungen. Das Ausmaß dieser neuroplastischen Veränderungen erscheint besonders relevant, wenn man sich die vergleichsweise hohe Prävalenz der „Volkskrankheit Rückenschmerz“ in der Allgemeinbevölkerung vor Augen führt.

### Fibromyalgiesyndrom (FMS)

Beim FMS handelt es sich um eine chronische Schmerzstörung, die vorwiegend die Gelenke, Muskeln und Sehnenansatzpunkte in allen 4 Körperquadranten betrifft [26]. Unter Belastung wird der Schmerz zudem deutlich verstärkt. Weitere Kernsymptome der Erkrankung umfassen rasche Ermüdbarkeit, reduzierte Konzentrations- und Denkfähigkeit, Schlafstörungen, chronisches Erschöpfungssyndrom (CFS) sowie eine eingeschränkte körperliche sowie psychische Belastbarkeit. Die Prävalenz des FMS liegt in der Normalbevölkerung bei 0,6–4%, wovon 85–90% weiblich sind. Die Genese des FMS ist bis heute weitestgehend ungeklärt. So können die generalisierte Hyperalgesie, der weit verbreitete und spontan auftretende Schmerz nicht anhand von peripheren Veränderungen im Gewebe, z. B. im Muskel, erklärt werden. Zusammenfassend ist die FMS eine chronische Schmerzerkrankung mit einer sensitivierten Schmerzwahrnehmung, die nicht medizinisch erkannt oder erklärt werden kann. Es stellt sich also die Frage, inwiefern FMS-Patienten Schmerzsignale anders verarbeiten als gesunde Kontrollprobanden.

Gibson et al. [27] konnten in einer EEG-Studie zeigen, dass FMS-Patienten einen signifikanten Anstieg in der Peak-to-Peak-Amplitude, also der Differenz zwischen dem maximalen positiven und maximalen negativen Ausschlag des zerebralen Potenzials, aufweisen. Dies wurde innerhalb eines Zeitfensters 207–370 ms nach einer schmerzhaften Reizdarbietung ( $\text{CO}_2$ -Laser) gemessen. De Tomaso [28] berichteten von einer Korrelation zwischen der erhöhten laserevozierten Potenzialamplitude und einer erhöhten subjektiven Schmerzintensität durch den Laser. Des Weiteren kam es bei FMS-Patienten zu keiner bzw. einer geringeren Habituation des empfundenen Schmerzes und zu einer geringeren habituationsinduzierten Reduktion der laserevozierte Potenzialamplitude im Vergleich zu gesunden Kontrollprobanden. Lorenz et al. [29] und Lo-

renz [30] kamen zu vergleichbaren Ergebnissen. Gemessen an der gesunden Kontrollstichprobe zeigten FMS-Patienten eine deutlich geringere Schmerzschwelle bei Darbietung thermischer Reize sowie eine deutlich höhere Amplitude spezifischer Komponenten der laserevozierten Potenziale im EEG (N170 und P390) [29], welche auf eine verstärkte nozizeptive Aktivierung und neuronale Synchronisation in SII durch den Hitzereiz, sowie eine stärkere kognitive Beurteilung des schmerzhaften Reizes hindeuten. In einer anderen Studie wurden niedrigere elektrische Schmerzschwellen sowie eine höhere Amplitude der N80-Komponente des EEG berichtet, was als Hinweis auf eine verstärkte sensorische Verarbeitung gewertet werden kann [31].

Gracely et al. [32] berichteten für Patienten mit FMS und gesunde Probanden bei Druckreizen von subjektiv vergleichbarer Schmerzintensität ähnliche zerebrale Aktivierungsmuster im fMRT. Wurden objektiv vergleichbare Reizintensitäten gewählt, zeigten die FMS-Patienten jedoch stärkere Aktivierungen in den schmerzverarbeitenden Arealen, was eine übermäßige Schmerzverarbeitung im Sinne der vorangegangenen Annahmen unterstützt. Die beschriebene Beobachtung traf für Regionen zu, die an der sensorisch-diskriminierenden Verarbeitung des Schmerzes beteiligt sind (wie SI und SII), sowie für Regionen, die der affektiv-motivationalen Komponente zuzuordnen sind (wie die Insula und der ACC). Pujol et al. [33] konnten diese Ergebnisse ebenfalls im fMRT replizieren, Meatsu et al. [34] mittels MEG. Cook et al. [35] replizierten die genannten Ergebnisse im fMRT mittels thermischer Reize und berichteten Unterschiede zwischen den Gruppen insbesondere in der kontralateralen Insula. Bei Nutzung eines Schnittes der Haut als akuter Schmerzreiz konnte gezeigt werden, dass die Stimulation bei FMS-Patienten im Vergleich zu gesunden Kontrollprobanden nicht nur zu einer Aktivierung unterschiedlicher Hirnregionen führte, sondern dass bereits die Antizipation des Schmerzreizes unterschiedliche Regionen aktivierte [36]. Die Autoren schlossen daraus, dass zentrale Mechanismen der Schmerzverarbeitung im medialen Schmerzsystem die kognitiven/affektiven Faktoren bereits bei der Antizipation des Schmerzes verändern und somit eine wichtige Rolle für die Schmerzverarbeitung bei FMS-Patienten spielen könnten. Weitere Studien belegen, dass es bei den Erkrankten zusätzlich zu Veränderungen in der endogenen Schmerzverarbeitung kommt. Studien, die die absteigende Modulation von Schmerz untersuchten, konnten die wichtige Rolle des rostralen ACC für die Schmerzhemmung zeigen [37–40]. So berichteten etwa Jensen et al. [41] eine signifikant geringere Aktivierung des rACC bei FMS-Patienten im Vergleich zu gesunden Kontrollen bei unvorhersehbaren Druckschmerzreizen. Darüber hinaus zeigten die Probanden weniger funktionelle Verbindungen zwischen dem rACC und dem Hippocampus, der Amygdala, dem Hirnstamm und der rostralen Medulla oblongata [42]. Die genannten Ergebnisse unterstützen die Hypothese, dass das FMS durch eine übermäßige kortikale Schmerzverarbeitung gekennzeichnet ist.

Mittels Resting-State-fMRT konnte ferner eine erhöhte Konnektivität zwischen der Insula und dem DMN gezeigt werden. Außerdem korrelierte ein stärkerer spontaner Schmerz während der Messung mit einer stärkeren intrinsischen Konnektivität zwischen der Insula und dem DMN [43]. In einer weiteren Studie zeigten Patienten mit FMS eine reduzierte Konnektivität zwischen dem Thalamus und prämotorischen Arealen, zwischen der rechten Insula und SI,

sowie zwischen dem supramarginalen Gyrus und dem PFC [44]. Die Autoren vermuten, dass die abnormalen Konnektivitätsmuster zwischen schmerzverarbeitenden Regionen und den übrigen Hirnarealen im Ruhezustand die beeinträchtigten zentralen Mechanismen der Schmerzverarbeitung bei FMS-Patienten widerspiegeln. Schwächere Verbindungen zwischen schmerzverarbeitenden Regionen und den präfrontalen sowie sensomotorischen Kortexarealen könnten demnach auf ein weniger effektives Kontrollsystem von Schmerzkreisläufen hindeuten. Entsprechende Unterschiede der Vernetzung im Ruhezustand wurden in einer weiteren Studie untersucht [45]. Die Autoren berichteten, dass akute, schmerzhafte Druckreize zu einer Zunahme der Konnektivität im Ruhezustand zwischen der Insula, dem ACC und dem Hippocampus, im Vergleich zum Ruhezustand vor der Applikation, führten. Weiterhin fanden die Autoren bei Patienten im Vergleich zu Kontrollen eine erhöhte Konnektivität zwischen dem Thalamus und dem Precuneus/PCC, als Teil des DMN. Diese Konnektivität war mit Veränderungen im klinischen Schmerz korreliert. Die beschriebenen Veränderungen der Aktivierungsmuster im Ruhezustand nach einer schmerzhafte Reizung deuten darauf hin, dass akute Schmerzen Einfluss auf die funktionelle Konnektivität des Schmerznetzwerks haben und so zur neurophysiologischen Entwicklung-chronischen Schmerzes beitragen können.

Bezüglich der Hypothese, dass es im Rahmen des FMS zu einer erhöhten Vigilanz kommt, gibt es widersprüchliche Ergebnisse. So konnten Tiemann et al. [46] keine Hypervigilanz, gemessen als ungewöhnliche Erhöhung der Aufmerksamkeit gegenüber externen Reizen, nachweisen. Auch Carrillo-de-la-Pena et al. [47] konnten hinsichtlich des sogenannten sensorischen Gatings der P50-Komponente im EEG, welches die Unterdrückung irrelevanter Stimuli abbildet, keinen Unterschied zwischen Patienten- und Kontrollgruppe feststellen. Ebenso fanden Lorenz et al. [30] bei der Untersuchung auditiv evozierter Potenziale keine Hyperreaktivität. Im Gegensatz dazu berichteten McDermid et al. [48] über eine verringerte Schmerztoleranz und herabgesetzte Schmerz- und Geräuschschwellen in FMS-Patienten im Vergleich zu Personen mit rheumatoider Arthritis sowie gesunden Kontrollprobanden. Außerdem bevorzugten beide Patientengruppen niedrigere Level externer Stimulation. Carrillo-de-la-Pena [49] berichteten in einer EEG-Studie über erhöhte Amplituden der auditiv evozierten Potentiale (N1 und P2) bei FMS-Patienten. Dies lässt vermuten, dass Defekte im hemmenden System, welches einer Überstimulation vorbeugen soll, eine wesentliche Rolle in der Pathophysiologie des FMS einnehmen könnten. In einer weiteren Studie an 30 FMS-Patienten zeigte sich zudem bei 70 % eine herabgesetzte Toleranz der Geräuschschwelle [50].

Ob die beschriebenen funktionellen Veränderungen durch strukturelle Änderungen entstehen oder diese zur Folge haben, ist auch beim FMS weiterhin unbekannt. In einer Untersuchung bei FMS-Patienten mittels voxelbasierter Morphometrie (VBM) wurde ein signifikant geringeres Volumen sowie ein um das 3,3-fache erhöhter altersbedingter Verlust der grauen Substanz gefunden [51]. Weiterhin korrelierte die Dauer des chronischen Schmerzes mit dem Verlust der grauen Substanz, wobei ein Jahr mit Fibromyalgie äquivalent zu 9,5 Jahren ‚normaler‘ Alterung ist. Im Rahmen einer anderen Studie konnte auch im Thalamus ein geringeres Volumen der grauen Substanz gefunden werden, wobei das Cerebellum und

das Striatum gleichzeitig ein erhöhtes Volumen aufwiesen [52]. Mit einer VBM-basierten strukturellen Kovarianz-Netzwerkanalyse konnten mehr Verbindungen innerhalb des Cerebellums bei Patienten mit FMS gefunden werden, wohingegen gesunde Kontrollen mehr Verbindungen im Frontalhirn aufwiesen [53]. Darüber hinaus konnten dichte zerebrale Verbindungen mit dem medialen präfrontalen/orbitofrontalen Kortex, dem medialen Temporallappen und dem rechten inferioren Parietallappen identifiziert werden. Das Volumen der grauen Substanz in diesen Regionen war mit der Ausprägung der depressiven Symptome korreliert. Mithilfe der diffusionsgewichteten Magnetresonanztomographie und der damit gewonnenen Diffusions-Tensor-Bildgebungsdaten (DTI), welche die Diffusionsbewegung von Wassermolekülen im Gewebe abbilden, wurden Konnektivitätsanalysen der weißen Substanz (WM) durchgeführt, die eine Assoziation der genannten Areale mit einer verstärkten evozierten Schmerzhyperalgesie und einer Beeinträchtigung durch klinischen Schmerz fanden [53]. Eine reduzierte fraktionale Anisotropie (FA), welche die lokale Dichte der Nervenfasern widerspiegelt, wurde bilateral im Thalamus, den thalamokortikalen Trakten und bilateral in der Insula berichtet [54]. Zusätzlich wurden reduzierte GM-Volumen in schmerzverarbeitenden Arealen gefunden, welche mit einer erhöhten FA einhergingen. Im Rahmen einer weiteren Untersuchung konnte eine reduzierte FA im rechten Thalamus gefunden werden [55]. Die genannten strukturellen und funktionellen Charakteristika entsprechen z. T. den Beobachtungen beim chronischen Rückenschmerz (z. B. erhöhte Konnektivität der Insula mit dem DMN), andere neuronale Veränderungen sind wiederum spezifisch beim FMS (z. B. geringere Aktivierung des rACC) oder beim chronischen Rückenschmerz (z. B. GM-Abnahme in SI und Hirnstamm) vorzufinden.

## Phantomschmerz

Nach einer Amputation oder Deafferenzierung eines Körperteils ist normalerweise das Gefühl vorhanden, dass das fehlende Körperteil noch immer vorhanden ist und dass es spezifische sensorische und kinästhetische Sensationen hat [56]. Diese nicht schmerzhaften Phantomempfindungen können eine spezifische Position, Form oder Bewegung des Phantoms, Gefühle von Kälte oder Wärme, Kribbeln, Jucken, elektrische Empfindungen oder andere Parästhesien beinhalten [57] und werden beinahe von allen Amputierten berichtet. Der Phantomschmerz gehört zur Gruppe der neuropathischen Schmerzen und ist durch Schmerzen einer amputierten, nicht mehr vorhandenen Gliedmaße oder eines Körperteils nach teilweiser oder kompletter Denervation charakterisiert. 60–80 % aller Amputationspatienten berichten über schmerzhafte Empfindungen im nicht mehr vorhandenen Körperteil [58, 59]. Dabei werden Phantomschmerzen oder Phantomempfindungen sowohl nach Amputationen der oberen Extremität [60], der unteren Extremität [61–63], der Brust [64, 65], der Zähne [66, 67], innerer Organe [68] als auch des Penis [69, 70] berichtet. Der Einfluss peripherer, spinaler sowie zentralnervöser Veränderungen wurde zuvor bereits berichtet [71, 72]. Psychologische Faktoren scheinen hierbei nicht ursächlich für das Auftreten zu sein, könnten jedoch zur Aufrechterhaltung und zum Schweregrad des Phantomschmerzes beitragen [73, 74]. Es konnte gezeigt werden, dass die SI-Region, welche zuvor Signale der amputierten Extremität erhielt, postoperativ durch benachbarte Regionen angesteuert wird [60, 75–77]. Diese Verände-

rungen finden sich auch in der primär-motorischen Rinde (MI) [78–82]. Interessanterweise zeigen sich diese genannten Veränderungen jedoch nur bei Patienten, die nach einer Amputation unter Phantomschmerzen leiden, aber nicht bei schmerzfreien Patienten [60]. Das lässt darauf schließen, dass der Schmerz zu den beobachteten kortikalen Veränderungen beitragen, oder aber eine Konsequenz der auftretenden plastischen Veränderungen sein könnte.

Verschiedene Studien an Patienten mit Amputation der oberen Extremität konnten zeigen, dass die Verschiebung der Repräsentation der Lippen in MI und SI positiv mit der Intensität des Phantomschmerzes korrelierte und bei Patienten ohne Phantomschmerz bzw. bei gesunden Kontrollprobanden nicht vorhanden war [60, 80]. Zudem führten imaginierte Bewegungen der Phantomhand bei Patienten mit Phantomschmerz zur Aktivierung der benachbarten Gesichtsregionen – bei schmerzfreien Patienten war dies nicht der Fall [81]. Eine derartige Koaktivierung geschieht wahrscheinlich aufgrund der hohen Überlappung von Mund- und Hand- bzw. Armrepräsentationen. Weiterführende Studien zur Verarbeitung schmerzhafter Reize bei Patienten nach Amputation stehen noch aus. Die funktionelle Konnektivität im Ruhezustand zwischen der Repräsentation der amputierten Hand und dem sensorischen Netzwerk war bei Amputierten verringert und allgemein schwächer, je länger die Amputation zurücklag. Niedrigere Niveaus der funktionellen Verbindung zwischen der Repräsentation der amputierten Hand und dem sensorischen Netzwerk waren auch mit einer auftretenden Verbindung dieses Bereichs des Kortex mit dem DMN assoziiert [83].

Es gibt bislang nur wenige Studien, die strukturelle Veränderungen beim Phantomschmerz beschreiben. Draganski et al. [84] berichten von einer Abnahme der grauen Substanz im zur Amputationsseite kontralateralen Thalamus. Die Abnahme der grauen Substanz war positiv korreliert mit der Zeitspanne seit der Amputation, jedoch nicht mit der Häufigkeit und dem Ausmaß des bestehenden Phantomschmerzes. Der Phantomschmerz war nicht mit den strukturellen Veränderungen des Thalamus assoziiert, korrelierte jedoch positiv mit einer Abnahme der grauen Substanz in Regionen, die für die Schmerzverarbeitung zuständig sind. Während eine übergeordnete Bedeutung des Thalamus für die Entstehung und Aufrechterhaltung von Phantomschmerzen diskutiert wird, bleiben die funktionellen, strukturellen und neurochemischen Eigenschaften und Verbindungen des Areals im Detail noch zu klären. In einer voxelbasierten DTI-Analyse des Corpus callosum fanden Simoes et al. [85] bilaterale reduzierte FA-Werte bei schmerzfreien Amputierten im Vergleich zu gesunden Probanden.

### Komplexes regionales Schmerzsyndrom (CRPS)

Ähnliche Beobachtungen wie beim Phantomschmerz wurden für Patienten mit komplexem regionalem Schmerzsyndrom (CRPS) gefunden. Bei dieser Erkrankung kommt es nach einer äußeren Einwirkung (z. B. Trauma, Operation, Entzündung) zu einer Dystrophie (Degeneration) und Atrophie (Schwund) von Gewebe betroffener Körperregionen. Symptome eines CRPS sind Durchblutungsstörungen, Ödeme, Hautveränderungen, Schmerzen und schließlich Funktionseinschränkungen. Das häufigste einem CRPS vorausgehende Trauma ist die distale Radiusfraktur: Das CRPS tritt dort mit einer Häufigkeit von 7–37 % als Komplikation auf. Entsprechend wird das CRPS allgemein häufiger an der oberen als an der unteren

Extremität berichtet. Auch bei CRPS-Patienten wurden mittels fMRT und MEG Veränderungen des somatosensorischen Systems überprüft, welche die beeinträchtigte Gliedmaße repräsentieren. Es zeigte sich, dass bei CRPS-Patienten die Repräsentation der beeinträchtigten Hand signifikant kleiner als die der unbeeinträchtigten Hand war und die individuellen Fingerrepräsentationen insgesamt dichter zusammenlagen [86–89]. Das Ausmaß pathologischer Veränderungen der kortikalen Repräsentation korrelierte mit der Schmerzintensität und den motorischen Beeinträchtigungen [89–91] und war außerdem mit einer reduzierten Sensibilität der betroffenen Hand verbunden. Gleichzeitig waren die Veränderungen der kortikalen Repräsentation allerdings nicht mit einem Verlust der motorischen Funktionen verbunden [91]. Bisher ist noch unklar, wie sowohl eine Expansion von benachbarten Arealen als auch ein Schrumpfen der benachbarten Areale, wie es bei Phantomschmerz und CRPS beobachtet wurde, mit Schmerz assoziiert sein können.

Ähnlich wie beim chronischen Rückenschmerz, konnten bei fMRT-Untersuchungen des Ruhezustands fünf aussagekräftige Resting-State-Netzwerke isoliert werden, von denen ausschließlich das DMN Abweichungen zu gesunden Kontrollprobanden aufwies [20]. Auch hier zeigten sich eine verminderte Konnektivität des medialen PFC mit den hinteren Bestandteilen des DMN, sowie eine erhöhte Konnektivität mit der Insula im Verhältnis zur Schmerzintensität. In einer weiteren Studie wurde bei CRPS-Patienten eine signifikant reduzierte DMN-Konnektivität im Vergleich zu Kontrollen festgestellt [92]. Die funktionellen Konnektivitätskarten von SI/MI und dem intraparietalen Sulcus (IPS) bildeten bei Patienten eine größere, v. a. aber diffusere Konnektivität zu anderen Hirnregionen wie dem Gyrus cingulus, Thalamus und PFC ab. Im Gegensatz dazu zeigten gesunde Kontrollen eine größere Konnektivität innerhalb des SI/MI und IPS.

Barad et al. [93] berichteten ein vermindertes GM-Volumen in verschiedenen schmerzverarbeitenden Hirnregionen wie etwa der dorsalen Insula, dem linken orbitofrontalen Kortex und verschiedenen Anteilen des Gyrus cingulus. Eine Zunahme des GM-Volumens wurde im bilateralen Putamen und im rechten Hypothalamus nachgewiesen. Die Schmerzdauer war mit einer Verminderung der grauen Substanz im linken dorsalen PFC assoziiert. Die Schmerzintensität hingegen war positiv mit dem GM-Volumen im linken dorsalen Hippocampus und der linken Amygdala, sowie negativ mit dem GM-Volumen im bilateralen dorsolateralen PFC korreliert. Lee et al. [94] konnten bei CRPS-Patienten dünnere GM im rechten dorsolateralen PFC und linken ventromedialen PFC im Vergleich zu gesunden Kontrollprobanden finden. Es gab keine Korrelation zwischen der kortikalen Dicke und Depression, obwohl sich die Ergebnisse von BDI (Becks Depressions-Inventar) und BAI (Beck-Angst-Inventar) signifikant zwischen den Gruppen unterschieden. Veränderungen der WM, gemessen anhand der Abnahme der FA, konnten im linken Cingulum-callosal-Bündel nachgewiesen werden [95].

Eine Zusammenstellung der bedeutendsten Veränderungen des GM-Volumens, die bei den diskutierten chronischen Schmerzsyndromen zu beobachten sind, ist ▶ **Tab. 1** zu entnehmen. Es fällt zunächst auf, dass bei allen aufgeführten Erkrankungen signifikante Minderungen der grauen Substanz in schmerzverarbeitenden Hirnregionen festgestellt werden. Diese GM-Abnahme betrifft je nach Erkrankung meist unterschiedliche Areale des Schmerznetzwerks.

► **Tab. 1** Veränderungen der grauen Substanz (GM) bei verschiedenen chronischen Schmerzerkrankungen.

	Chronischer Rückenschmerz	Fibromyalgie-Syndrom	Phantomschmerz	Komplexes regionales Schmerzsyndrom
GM-Abnahme	dIPFC Thalamus (rechts) Anteriore Insula MCC Hirnstamm SI	Thalamus STG Insula	Thalamus (kontralateral zur Amputationsseite)	dIPFC Dorsale Insula OFC (links) Gyrus cingulus
GM-Zunahme	Basalganglien Thalamus (links)	Cerebellum Striatum		Putamen Hypothalamus (rechts)

Einige Strukturen, wie der Thalamus, die Insula oder der dorsolaterale präfrontale Kortex (dIPFC), scheinen bei verschiedenen chronischen Schmerzerkrankungen gleichermaßen betroffen zu sein und lassen somit eine besondere Bedeutung im Kontext der Schmerzverarbeitung bei chronischen Schmerzpatienten vermuten. Bemerkenswert ist außerdem, dass die beobachteten Einbußen des GM-Volumens in der Regel abhängig von der Schmerzdauer sind. Besonders lohnenswert und sinnvoll erscheint es deshalb, einer Chronifizierung der Schmerzen rechtzeitig entgegenzuwirken und frühestmöglich angemessene Interventionen einzuleiten.

## Schlussfolgerung

Die geschilderten neurowissenschaftlichen Erkenntnisse liefern einen ersten Einblick in die Komplexität der neuroplastischen Veränderungen, die bei der experimentellen Untersuchung von Schmerzsyndromen mittels bildgebender Techniken gefunden werden können. Ob der chronische Schmerz Ursache oder Folge dieser neuroplastischen Veränderungen ist, lässt sich bislang nicht abschließend klären. Für ein umfassendes Verständnis der neuronalen Plastizität im Kontext chronischer Schmerzerkrankungen bedarf es weiterführender Forschung, nicht zuletzt um künftig geeignete Verfahren zur effektiven Diagnose und Therapie der genannten Syndrome entwickeln zu können. Aus den gefundenen neuroplastischen Veränderungen werden allerdings bereits jetzt neue, vielversprechende Verfahren, wie Diskriminationstraining, Spiegeltraining, Vorstellungstraining oder Verhaltenstherapie, hergeleitet.

## Danksagung

Die Erstellung dieses Artikels wurde durch eine Förderung der Deutschen Forschungsgemeinschaft (DFG, DI 1553/5) und durch das ForUM Programm der Medizinischen Fakultät der Ruhr-Universität Bochum (F919-17) unterstützt.

## Interessenkonflikt

Die Autorinnen/Autoren geben an, dass kein Interessenkonflikt besteht.

## Literatur

- [1] Melzack R, Casey KL. Sensory, motivational and central control determinants of chronic pain: A new conceptual model. In: *The Skin Senses*, Chapter: 20, Publisher: Charles C Thomas, Editors: Dan R. Kenshalo, 1968; 423–439
- [2] Apkarian AV, Bushnell MC, Treede R-DD et al. Human brain mechanisms of pain perception and regulation in health and disease. *Eur J Pain* 2005; 9: 463–484
- [3] Apkarian AV, Hashmi JA, Baliki MN. Pain and the brain: Specificity and plasticity of the brain in clinical chronic pain. *Pain* 2011; 152
- [4] Treede RD, Kenshalo DR, Gracely RH et al. The cortical representation of pain. *Pain* 1999; 79: 105–111
- [5] Baliki MN, Schnitzer TJ, Bauer WR et al. Brain Morphological Signatures for Chronic Pain. *PLoS ONE* 2011; 6: e26010
- [6] Apkarian AV, Baliki MN, Geha PY. Towards a theory of chronic pain. *Prog Neurobiol* 2009; 87: 81–97
- [7] Baliki MN, Apkarian AV. Nociception, Pain, Negative Moods, and Behavior Selection. *Neuron* 2015; 87: 474–491
- [8] Flor H, Turk DC. Basic concepts of pain. In: *Chronic Pain: An integrated biobehavioral approach*. Seattle: IASP Press; 2011: 3–25
- [9] Tracey I. Nociceptive processing in the human brain. *Curr Opin Neurobiol* 2005; 15: 478–487
- [10] Merskey H, Bogduk N. IASP Task Force on Taxonomy Part III: Pain Terms, A Current List with Definitions and Notes on Usage. *IASP Task Force Taxon* 1994; 209–214. Im Internet: <http://www.iasp-pain.org/Content/NavigationMenu/GeneralResourceLinks/PainDefinitions/default.htm#Pain>
- [11] Flor H, Birbaumer N, Turk DC. The psychobiology of chronic pain. *Adv Behav Res Ther* 1990; 12: 47–85
- [12] Robinson ME, Staud R, Price DD. Pain measurement and brain activity: will neuroimages replace pain ratings? *J Pain Off J Am Pain Soc* 2013; 14: 323–327
- [13] O’Muircheartaigh J, Marquand A, Hodkinson DJ et al. Multivariate decoding of cerebral blood flow measures in a clinical model of on-going postsurgical pain. *Hum Brain Mapp* 2015; 36: 633–642
- [14] Wager TD, Atlas LY, Lindquist MA et al. An fMRI-based neurologic signature of physical pain. *N Engl J Med* 2013; 368: 1388–1397
- [15] Flor H, Braun C, Elbert T et al. Extensive reorganization of primary somatosensory cortex in chronic back pain patients. *Neurosci Lett* 1997; 224: 5–8
- [16] Diers M, Koeppel C, Diers E et al. Central Processing of Acute Muscle Pain in Chronic Low Back Pain Patients: An EEG Mapping Study. *J Clin Neurophysiol* 2007; 24: 76–83

- [17] Giesecke T, Gracely RH, Grant MA et al. Evidence of augmented central pain processing in idiopathic chronic low back pain. *Arthritis Rheum* 2004; 50: 613–623
- [18] Giesecke T, Gracely RH, Clauw DJ et al. Central pain processing in chronic low back pain. Evidence for reduced pain inhibition. *Schmerz* 2006; 20: 416–417
- [19] Kobayashi Y, Kurata J, Sekiguchi M et al. Augmented cerebral activation by lumbar mechanical stimulus in chronic low back pain patients: an fMRI study. *Spine Phila Pa 1976* 2009; 34: 2431–2436
- [20] Baliki MN, Mansour AR, Baria AT et al. Functional reorganization of the default mode network across chronic pain conditions. *PLoS One* 2014; 9: e106133
- [21] Tagliazucchi E, Balenzuela P, Fraiman D et al. Brain resting state is disrupted in chronic back pain patients. *Neurosci Lett* 2010; 485: 26–31
- [22] Apkarian AV, Sosa Y, Sonty S et al. Chronic back pain is associated with decreased prefrontal and thalamic gray matter density. *J Neurosci* 2004; 24: 10410–10415
- [23] Fritz H-C, McAuley JH, Wittfeld K et al. Chronic Back Pain Is Associated With Decreased Prefrontal and Anterior Insular Gray Matter: Results From a Population-Based Cohort Study. *J Pain Off J Am Pain Soc* 2015; 17: 111–118
- [24] Ivo R, Nicklas A, Dargel J et al. Brain structural and psychometric alterations in chronic low back pain. *Eur Spine J* 2013; 22: 1958–1964
- [25] Schmidt-Wilcke T, Leinisch E, Ganssbauer S et al. Affective components and intensity of pain correlate with structural differences in gray matter in chronic back pain patients. *Pain* 2006; 125: 89–97
- [26] Wolfe F, Clauw DJ, Fitzcharles MA et al. The American College of Rheumatology preliminary diagnostic criteria for fibromyalgia and measurement of symptom severity. *Arthritis Care Res Hoboken* 2010; 62: 600–610
- [27] Gibson SJ, Littlejohn GO, Gorman MM et al. Altered heat pain thresholds and cerebral event-related potentials following painful CO<sub>2</sub> laser stimulation in subjects with fibromyalgia syndrome. *Pain* 1994; 58: 185–193
- [28] de Tommaso M, Federici A, Santostasi R et al. Laser-evoked potentials habituation in fibromyalgia. *J Pain* 2011; 12: 116–124
- [29] Lorenz J, Grasedyck K, Bromm B. Middle and long latency somatosensory evoked potentials after painful laser stimulation in patients with fibromyalgia syndrome. *Electroencephalogr Clin Neurophysiol* 1996; 100: 165–168
- [30] Lorenz J. Hyperalgesia or hypervigilance? An evoked potential approach to the study of fibromyalgia syndrome. *Z Rheumatol* 1998; 57 (Suppl 2): 19–22
- [31] Diers M, Koeppel C, Yilmaz P et al. Pain ratings and somatosensory evoked responses to repetitive intramuscular and intracutaneous stimulation in fibromyalgia syndrome. *J Clin Neurophysiol* 2008; 25: 153–160
- [32] Gracely RH, Petzke F, Wolf JM et al. Functional magnetic resonance imaging evidence of augmented pain processing in fibromyalgia. *Arthritis Rheum* 2002; 46: 1333–1343
- [33] Pujol J, Lopez-Sola M, Ortiz H et al. Mapping brain response to pain in fibromyalgia patients using temporal analysis of fMRI. *PLoS One* 2009; 4: e5224
- [34] Maestu C, Cortes A, Vazquez JM et al. Increased brain responses during subjectively-matched mechanical pain stimulation in fibromyalgia patients as evidenced by MEG. *Clin Neurophysiol* 2013; 124: 752–760
- [35] Cook DB, Lange G, Ciccone DS et al. Functional imaging of pain in patients with primary fibromyalgia. *J Rheumatol* 2004; 31: 364–378
- [36] Burgmer M, Pogatzki-Zahn E, Gaubitz M et al. Altered brain activity during pain processing in fibromyalgia. *Neuroimage* 2009; 44: 502–508
- [37] Valet M, Sprenger T, Boecker H et al. Distraction modulates connectivity of the cingulo-frontal cortex and the midbrain during pain – an fMRI analysis. *Pain* 2004; 109: 399–408
- [38] Wager TD, Rilling JK, Smith EE et al. Placebo-induced changes in fMRI in the anticipation and experience of pain. *Science* 2004; 303: 1162–1167
- [39] Bingel U, Lorenz J, Schoell E et al. Mechanisms of placebo analgesia: rACC recruitment of a subcortical antinociceptive network. *Pain* 2006; 120: 8–15
- [40] Kong J, White NS, Kwong KK et al. Using fMRI to dissociate sensory encoding from cognitive evaluation of heat pain intensity. *Hum Brain Mapp* 2006; 27: 715–721
- [41] Jensen KB, Kosek E, Petzke F et al. Evidence of dysfunctional pain inhibition in Fibromyalgia reflected in rACC during provoked pain. *Pain* 2009; 144: 95–100
- [42] Jensen KB, Loitole R, Kosek E et al. Patients with fibromyalgia display less functional connectivity in the brain's pain inhibitory network. *Mol Pain* 2012; 8: 32
- [43] Napadow V, LaCount L, Park K et al. Intrinsic brain connectivity in fibromyalgia is associated with chronic pain intensity. *Arthritis Rheum* 2010; 62: 2545–2555
- [44] Flodin P, Martinsen S, Löfgren M et al. Fibromyalgia is associated with decreased connectivity between pain- and sensorimotor brain areas. *Brain Connect* 2014; 4: 587–594
- [45] Ichesco E, Puiu T, Hampson JP Altered fMRI resting-state connectivity in individuals with fibromyalgia on acute pain stimulation. *Eur J Pain Lond Engl* 2016; 20: 1079–1089
- [46] Tiemann L, Schulz E, Winkelmann A et al. Behavioral and neuronal investigations of hypervigilance in patients with fibromyalgia syndrome. *PLoS One* 2012; 7: e35068
- [47] Carrillo-de-la-Pena MT, Trinanès Y, Gonzalez-Villar A et al. Filtering out repetitive auditory stimuli in fibromyalgia: a study of P50 sensory gating. *Eur J Pain* 2015; 19: 576–584
- [48] McDermid AJ, Rollman GB, McCain GA. Generalized hypervigilance in fibromyalgia: evidence of perceptual amplification. *Pain* 1996; 66: 133–144
- [49] Carrillo-de-la-Pena MT, Valet M, Perez MI et al. Intensity dependence of auditory-evoked cortical potentials in fibromyalgia patients: a test of the generalized hypervigilance hypothesis. *J Pain* 2006; 7: 480–487
- [50] Gerster JC, Hadj-Djilani A. Hearing and vestibular abnormalities in primary fibrositis syndrome. *J Rheumatol* 1984; 11: 678–680
- [51] Kuchinad A, Schweinhardt P, Seminowicz DA et al. Accelerated brain gray matter loss in fibromyalgia patients: premature aging of the brain? *J Neurosci* 2007; 27: 4004–4007
- [52] Schmidt-Wilcke T, Luerding R, Weigand T Striatal grey matter increase in patients suffering from fibromyalgia – A voxel-based morphometry study. *Pain* 2007;
- [53] Kim H, Kim J, Loggia ML et al. Fibromyalgia is characterized by altered frontal and cerebellar structural covariance brain networks. *Neuroimage Clin* 2015; 7: 667–677
- [54] Lutz J, Jäger L, de Quervain D et al. White and gray matter abnormalities in the brain of patients with fibromyalgia: a diffusion-tensor and volumetric imaging study. *Arthritis Rheum* 2008; 58: 3960–3969
- [55] Sundgren PC, Petrou M, Harris RE et al. Diffusion-weighted and diffusion tensor imaging in fibromyalgia patients: a prospective study of whole brain diffusivity, apparent diffusion coefficient, and fraction anisotropy in different regions of the brain and correlation with symptom severity. *Acad Radiol* 2007; 14: 839–846
- [56] Hunter JP, Katz J, Davis KD. The effect of tactile and visual sensory inputs on phantom limb awareness. *Brain* 2003; 126: 579–589



- [57] Kooijman CM, Dijkstra PU, Geertzen JH et al. Phantom pain and phantom sensations in upper limb amputees: an epidemiological study. *Pain* 2000; 87: 33–41
- [58] Jensen TS, Krebs B, Nielsen J et al. Phantom limb, phantom pain and stump pain in amputees during the first 6 months following limb amputation. *Pain* 1983; 17: 243–256
- [59] Nikolajsen L, Ilkjaer S, Krøner K et al. The influence of preamputation pain on postamputation stump and phantom pain. *Pain* 1997; 72: 393–405
- [60] Flor H, Elbert T, Knecht S et al. Phantom-limb pain as a perceptual correlate of cortical reorganization following arm amputation. *Nature* 1995; 375: 482–484
- [61] Chen R, Corwell B, Yaseen Z et al. Mechanisms of cortical reorganization in lower-limb amputees. *J Neurosci* 1998; 18: 3443–3450
- [62] Schwenkreis P, Pleger B, Cornelius B et al. Reorganization in the ipsilateral motor cortex of patients with lower limb amputation. *Neurosci Lett* 2003; 349: 187–190
- [63] Simoes EL, Bramati I, Rodrigues E et al. Functional expansion of sensorimotor representation and structural reorganization of callosal connections in lower limb amputees. *J Neurosci* 2012; 32: 3211–3220
- [64] Hsu C, Sliwa JA. Phantom breast pain as a source of functional loss. *Am J Phys Med Rehabil* 2004; 83: 659–662
- [65] Rothmund Y, Grusser SM, Liebeskind U et al. Phantom phenomena in mastectomized patients and their relation to chronic and acute pre-mastectomy pain. *Pain* 2004; 107: 140–146
- [66] Marbach JJ. Phantom tooth pain: differential diagnosis and treatment. *J Mass Dent Soc* 1996; 44: 14–18
- [67] Marbach JJ. Orofacial phantom pain: theory and phenomenology. *J Am Dent Assoc* 1996; 127: 221–229
- [68] Fieldsen D, Wood S. Dealing with phantom limb pain after amputation. *Nurs Times* 2011; 107: 21–23
- [69] Fisher CM. Phantom erection after amputation of penis. Case description and review of the relevant literature on phantoms. *Can J Neurol Sci* 1999; 26: 53–56
- [70] Ramachandran VS, McGeoch PD. Occurrence of phantom genitalia after gender reassignment surgery. *Med Hypotheses* 2007; 69: 1001–1003
- [71] Flor H. Phantom-limb pain: characteristics, causes, and treatment. *Lancet Neurol* 2002; 1: 182–189
- [72] Flor H, Nikolajsen L, Staehelin Jensen T. Phantom limb pain: a case of maladaptive CNS plasticity? *Nat Rev Neurosci* 2006; 7: 873–881
- [73] Sherman RA, Sherman CJ, Bruno GM. Psychological factors influencing chronic phantom limb pain: an analysis of the literature. *Pain* 1987; 28: 285–295
- [74] Hill A. Phantom limb pain: a review of the literature on attributes and potential mechanisms. *J Pain Symptom Manage* 1999; 17: 125–142
- [75] Elbert T, Flor H, Birbaumer N et al. Extensive reorganization of the somatosensory cortex in adult humans after nervous system injury. *Neuroreport* 1994; 5: 2593–2597
- [76] Yang TT, Gallen C, Schwartz B et al. Sensory maps in the human brain. *Nature* 1994; 368: 592–593
- [77] Price DD, Verne GN, Schwartz JM. Plasticity in brain processing and modulation of pain. *Prog Brain Res* 2006; 157: 333–352
- [78] Cohen LG, Bandinelli S, Findley TW et al. Motor reorganization after upper limb amputation in man. *Brain* 1991; 114: 615–627
- [79] Kew JJ, Ridding MC, Rothwell JC et al. Reorganization of cortical blood flow and transcranial magnetic stimulation maps in human subjects after upper limb amputation. *J Neurophysiol* 1994; 72: 2517–2524
- [80] Karl A, Birbaumer N, Lutzenberger W et al. Reorganization of motor and somatosensory cortex in upper extremity amputees with phantom limb pain. *J Neurosci* 2001; 21: 3609–3618
- [81] Lotze M, Flor H, Grodd W et al. Phantom movements and pain. An fMRI study in upper limb amputees. *Brain* 2001; 124: 2268–2277
- [82] Karl A, Mühlhölzer W, Kurth R et al. Neuroelectric source imaging of steady-state movement-related cortical potentials in human upper extremity amputees with and without phantom limb pain. *Pain* 2004; 110: 90–102
- [83] Makin TR, Scholz J, Henderson Slater D et al. Reassessing cortical reorganization in the primary sensorimotor cortex following arm amputation. *Brain J Neurol* 2015; 138: 2140–2146
- [84] Draganski B, Moser T, Lummel N et al. Decrease of thalamic gray matter following limb amputation. *Neuroimage* 2006; 31: 951–957
- [85] Simoes EL, Bramati I, Rodrigues E et al. Functional expansion of sensorimotor representation and structural reorganization of callosal connections in lower limb amputees. *J Neurosci* 2012; 32: 3211–3220
- [86] Juottonen K, Gockel M, Silén T et al. Altered central sensorimotor processing in patients with complex regional pain syndrome. *Pain* 2002; 98: 315–323
- [87] Maihöfner C, Handwerker HO, Neundörfer B et al. Patterns of cortical reorganization in complex regional pain syndrome. *Neurology* 2003; 61: 1707–1715
- [88] Maihöfner C, Handwerker HO, Birklein F. Functional imaging of allodynia in complex regional pain syndrome. *Neurology* 2006; 66: 711–717
- [89] Tegenthoff M, Ragert P, Pleger B et al. Improvement of tactile discrimination performance and enlargement of cortical somatosensory maps after 5 Hz rTMS. *PLoS Biol* 2005; 3: e362
- [90] Maihöfner C, Schmelz M, Forster C et al. Neural activation during experimental allodynia: a functional magnetic resonance imaging study. *Eur J Neurosci* 2004; 19: 3211–3218
- [91] Maihöfner C, Baron R, DeCol R et al. The motor system shows adaptive changes in complex regional pain syndrome. *Brain J Neurol* 2007; 130: 2671–2687
- [92] Bolwerk A, Seifert F, Maihöfner C. Altered resting-state functional connectivity in complex regional pain syndrome. *J Pain Off J Am Pain Soc* 2013; 14: e8
- [93] Barad MJ, Ueno T, Younger J et al. Complex regional pain syndrome is associated with structural abnormalities in pain-related regions of the human brain. *J Pain* 2014; 15: 197–203
- [94] Lee DH, Lee KJ, Cho KI et al. Brain alterations and neurocognitive dysfunction in patients with complex regional pain syndrome. *J Pain* 2015; 16: 580–586
- [95] Geha PY, Baliki MN, Harden RN et al. The brain in chronic CRPS pain: abnormal gray-white matter interactions in emotional and autonomic regions. *Neuron* 2008; 60: 570–581